COLUMBIA LIBRARIES OFFSITE
HEALTH SCIENCES STANDARD
HX00058041
RECAP


COLLEGE OF PHYSICIANS AND SURGEONS
COLUMBIA UNIVERSITY
1545 GASPAR TALIACOTIUS 1599
THE JEROME P. WEBSTER
LIBRARY OF PLASTIC SURGERY

BABILONE
PARIS

97 (2)

TRAITÉ

DE

CHIRURGIE

TOME IV

Droits de traduction et de reproduction réservés.

TRAITÉ

DE

CHIRURGIE

Publié sous la direction

DE MM.

SIMON DUPLAY
Professeur de clinique chirurgicale à la Faculté de médecine de Paris
Chirurgien de l'Hôtel-Dieu
Membre de l'Académie de médecine

PAUL RECLUS
Professeur agrégé à la Faculté de médecine de Paris
Secrétaire général de la Société de chirurgie
Chirurgien des hôpitaux
Membre de l'Académie de médecine

PAR MM.

BERGER. — BROCA. — DELBET. — DELENS. — DEMOULIN. — FAURE. — FORGUE
GÉRARD-MARCHANT. — HARTMANN. — HEYDENREICH. — JALAGUIER. — KIRMISSON
LAGRANGE. — LEJARS. — MICHAUX. — NÉLATON. — PEYROT
PONCET. — QUENU. — RICARD. — RIEFFEL. — SEGOND. — TUFFIER. — WALTHER

DEUXIÈME ÉDITION

ENTIÈREMENT REFONDUE

TOME IV

PAR MM.

DELENS, GÉRARD-MARCHANT, HEYDENREICH

---

354 figures dans le texte

PARIS
MASSON ET Cie, EDITEURS
LIBRAIRES DE L'ACADÉMIE DE MÉDECINE
120, BOULEVARD SAINT-GERMAIN

MDCCCXCVIII

R.D 31
D 92
1897
v. 4

Digitized by the Internet Archive
in 2010 with funding from
Open Knowledge Commons

http://www.archive.org/details/traitdechirurg04dupl

TRAITÉ
DE CHIRURGIE

TOME IV

MALADIES DES RÉGIONS
(*SUITE*)

L'ŒIL ET SES ANNEXES

Par le Dr E. DELENS
Chirurgien de l'hôpital Lariboisière. — Agrégé à la Faculté de Paris.

MALADIES DE L'ŒIL

NOTIONS PRÉLIMINAIRES

a. — *DE L'ŒIL CONSIDÉRÉ COMME APPAREIL D'OPTIQUE*

L'œil est muni d'un appareil réfringent que traversent les rayons lumineux pour former les images sur la rétine. Ces rayons subissent dans cet appareil des déviations conformes aux lois de la physique: ils y sont soumis à la *réfraction*.

Les milieux que franchit successivement un rayon lumineux pour arriver à la rétine sont la cornée, l'humeur aqueuse, le cristallin et le corps vitré.

La *cornée* a pour indice de réfraction 1,3365. L'indice de réfraction de l'humeur aqueuse est un peu plus élevé et évalué à 1,337.

Le *cristallin* a la forme d'une lentille biconvexe dont la face postérieure présente une courbure plus forte que la face antérieure. Le rayon de courbure de la face postérieure est de 6 millimètres. L'indice moyen de réfraction du cristallin a été trouvé par Helmholtz de 1,4371, mais toutes les parties de la lentille ne sont pas également réfringentes, et le noyau, en particulier, a un indice de réfraction plus élevé que les parties périphériques. Dans les conditions où il se trouve placé, entre l'humeur aqueuse et le corps vitré, le cristallin équivaut seulement à une lentille de 14 dioptries (Mauthner) ou 15 dioptries (Parent).

L'indice de réfraction du *corps vitré* est le même que celui de la cornée, soit 1,3365.

Les mesures qui viennent d'être données sont celles que fournit l'œil normal. Mais il peut exister dans l'appareil réfringent de l'œil des défectuosités résultant de courbures anormales des milieux (cornée ou cristallin), soit par excès, soit par défaut. L'œil jouit, en outre, de la propriété de modifier la puissance de son appareil réfringent et de l'accommoder aux distances des objets qui doivent former leur image sur la rétine.

Il faut donc distinguer le pouvoir réfringent à l'état de repos ou *réfraction statique* de l'œil et le pouvoir réfringent à l'état *dynamique* (accommodation).

Pour que la perception des images soit nette, les rayons lumineux doivent se réunir dans les couches postérieures de la rétine. C'est là que les vibrations lumineuses se transforment pour donner aux centres nerveux la notion des images des objets extérieurs. Cette transformation, inconnue dans son essence, a pour intermédiaire un phénomène chimique, la décomposition du rouge ou *pourpre rétinien* découvert par Boll en 1876.

J. Chauvel, Précis théorique et pratique de l'examen de l'œil et de la vision. Paris, 1885. — F. Lagrange, Leçons sur les anomalies de la réfraction et de l'accommodation. Paris, 1890. — E. Vignes, Technique de l'exploration oculaire. Paris, 1896.

b. — *DE LA RÉFRACTION ET DE SA MESURE*

UNITÉ DE RÉFRACTION OU DIOPTRIE

La réfraction est la déviation que subit un rayon lumineux en passant d'un milieu moins dense dans un milieu plus dense ou inversement. Ses deux lois fondamentales qu'on démontre dans les traités de physique se résument ainsi : 1° *en passant d'un milieu moins dense dans un milieu plus dense, le rayon réfracté se rapproche de la normale au point d'incidence*; 2° *en passant d'un milieu plus dense dans un milieu moins dense, le rayon réfracté s'éloigne de la normale au point d'incidence.*

Ces lois sont applicables aux rayons lumineux qui traversent les milieux réfringents de l'œil pour arriver à la rétine.

Pour comprendre la marche de ces rayons et la formation des images, il importe de connaître les propriétés des lentilles convergentes ou divergentes que nous rappellerons brièvement.

Lentilles convexes ou convergentes. — Si l'on envisage une lentille biconvexe de verre dont les foyers principaux coïncident avec les centres de courbure, on voit que les rayons parallèles à l'axe principal vont se réunir au foyer principal F (fig. 1). Inversement, les rayons partis du foyer principal sortent parallèles à l'axe principal après avoir traversé la lentille.

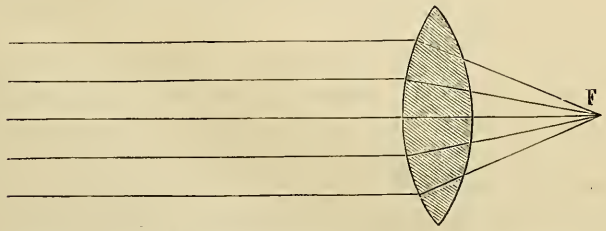

Fig. 1. — Lentille biconvexe — F. Foyer principal de la lentille.

Les rayons divergents partis d'un point situé sur l'axe principal au delà du

foyer principal vont former leur foyer sur ce même axe, au delà du foyer principal opposé (*foyers conjugués*).

Les rayons convergents qui traversent la lentille forment leur foyer entre le foyer principal et la lentille.

Si, au lieu d'envisager un point isolé, on applique ces lois à la formation des images, on reconnaît que l'image d'un objet situé à l'infini sur l'axe principal se forme au foyer principal de la lentille et qu'elle est *réelle et renversée*.

Lentilles concaves ou divergentes. — Les rayons parallèles à l'axe principal qui traversent une lentille biconcave sortent en divergence et ne forment pas de foyer réel. Mais, prolongés en deçà de la lentille, ils ont un foyer virtuel qui répond au foyer principal ou centre de courbure F (fig. 2).

Les rayons qui arrivent en divergence sur une des faces de la lentille en sortent plus divergents qu'à leur point d'incidence et leur foyer également virtuel est situé entre le foyer principal et la lentille.

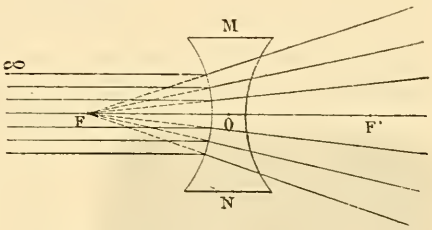

Fig. 2. — Lentille biconcave. — Rayons parallèles. — Foyer principal virtuel.

Les lentilles biconcaves ne donnent pas d'images réelles. Pour un objet situé à l'infini, elles donnent une image droite, virtuelle, infiniment petite, située dans le plan focal principal. Lorsque l'objet est à une distance moindre que celle de 5 mètres, l'image est droite, virtuelle, plus petite que l'objet et située entre le foyer principal et la lentille. (En pratique, la distance de 5 mètres est celle en deçà de laquelle les rayons émis par un objet ne peuvent plus être considérés comme arrivant en parallélisme lorsqu'il s'agit de lentilles de petites dimensions.)

Unité de réfraction. — L'unité qui sert aujourd'hui à mesurer la force réfringente des lentilles a reçu le nom de *dioptrie*. Elle a été adoptée au Congrès médical international de Bruxelles en 1875.

Dans l'ancien système de numérotage des verres de lunettes, la longueur focale était exprimée en pouces. La lentille numéro 1 avait une longueur focale ou, plus exactement, un rayon de courbure égal à 1 pouce; la lentille n° 2 une longueur focale de 2 pouces, et ainsi de suite. Les lentilles les plus faibles portaient ainsi les numéros les plus élevés.

La *dioptrie* ou unité de mesure dans le nouveau système, qui a l'avantage de se rattacher au système métrique, est la lentille convergente ayant 1 mètre de distance focale. La lentille de 2 dioptries a $0^m,50$ de distance focale; la lentille de 4 dioptries a $0^m,25$ de distance focale, et ainsi de suite. Pour trouver la longueur focale d'une lentille dont on connaît le numéro, il suffit donc de diviser 1 mètre ou 100 centimètres par ce numéro. Ainsi une lentille de 5 dioptries a une longeur focale de $0^m,20$ centimètres. De même, pour trouver le numéro d'une lentille dont on connaît la longueur focale, il suffit de diviser 1 mètre ou 100 centimètres par cette longueur. Une lentille de $0^m,25$ de foyer est une lentille de 4 dioptries.

Pour transformer un numéro de l'ancien système (n') en un numéro du nouveau (n), il faut diviser 36 par ce numéro, ce qu'exprime la formule :

$$n' = \frac{36}{n} \quad \text{d'où} \quad n = \frac{36}{n'}.$$

[*E. DELENS.*]

Une lentille numéro 2 de l'ancien système vaut 18 dioptries, et la lentille de 4 dioptries répond au numéro 9 de l'ancien système.

La valeur réfringente des verres *convexes* s'exprime en faisant précéder du signe + le chiffre qui indique le nombre de dioptries, et la valeur des verres *concaves* en plaçant le signe — devant ce chiffre.

Une lentille de — 8 dioptries est une lentille *concave* de 8 dioptries.

Le nouveau système a sur l'ancien de nombreux avantages pour les calculs et il est aujourd'hui universellement adopté.

c. — *DE LA RÉFRACTION DE L'ŒIL A L'ÉTAT STATIQUE*

EMMÉTROPIE — AMÉTROPIE

L'œil normalement conformé est dit *emmétrope*. L'œil emmétrope au repos est adapté pour la vision à l'infini, c'est-à-dire qu'en dehors de toute accommodation, les rayons qui arrivent en parallélisme vont former image au niveau de la fosse centrale de la rétine, à 22mm,8 du sommet de la cornée. Inversement, les rayons émanés de la rétine sortent de l'œil en parallélisme.

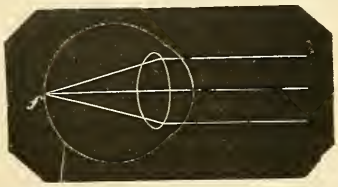

Fig. 3. — Réunion des rayons lumineux parallèles sur la rétine de l'œil normal (emmétrope).

Les yeux qui ne remplissent pas ces conditions sont dits *amétropes*. Un grand nombre d'yeux, en effet, ne sont adaptés, au repos, que pour la vision des objets rapprochés. Ce vice fonctionnel constitue la *myopie*. D'autres ne sont adaptés ni pour la vision à l'infini, ni pour la vision à courte distance: ils sont atteints d'*hypermétropie*. Certains yeux, enfin, présentent des irrégularités de courbure qui constituent l'*astigmatisme*.

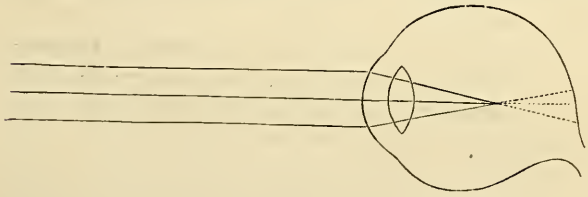

Fig. 4. — OEil myope. — Le foyer se fait en avant de la rétine.

1° Myopie. — Dans l'œil myope les rayons réfractés ont leur foyer principal en avant de la rétine, de telle sorte qu'au point où, prolongés, ils arrivent sur cette membrane, ils donnent des cercles de diffusion et non une image nette. Le plus souvent la myopie est due à une trop grande longueur du globe de l'œil, c'est la *myopie axile*. Quelquefois la myopie résulte d'une exagération de la courbure de la cornée ou du cristallin ; c'est la *myopie de courbure*. Enfin, mais très exceptionnellement, les milieux réfringents ont un indice de réfraction trop élevé (*myopie par altération des indices de réfraction*).

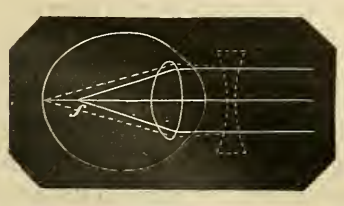

Fig. 5. — Foyer *f* d'un œil myope ramené sur la rétine, par un verre concave.

D'une manière générale l'œil myope est un œil qui a un excès de réfringence, ou encore un œil dont l'axe antéro-postérieur est trop long.

Dans la myopie, quelle qu'en soit la cause, le point le plus éloigné auquel puisse se faire la vision distincte ou *punctum remotum*, au lieu de se trouver à l'infini comme pour l'œil emmétrope, est à une très courte distance, à 1 mètre par exemple. La myopie est alors dite de 1 dioptrie. Si le *punctum remotum* est situé à $0^m,25$ seulement, la myopie est de 4 dioptries. Mais en plaçant devant l'œil myope de 1 dioptrie un verre concave de 1 dioptrie, on le met dans les conditions de l'œil emmétrope et son *punctum remotum* se trouve reporté à l'infini. De même, avec un verre de 4 dioptries, le *punctum remotum* est reporté de $0^m,25$ à l'infini. Remarquons, cependant, que le verre concave situé en réalité à 15 millimètres en avant de la cornée, pour produire l'effet indiqué par la théorie, doit avoir une valeur un peu plus forte.

2° Hypermétropie. — A l'inverse de l'œil myope qui possède un excès de réfringence, l'œil hypermétrope n'en a pas assez. Ce défaut tient le plus souvent à la brièveté de l'axe antéro-postérieur du globe. L'œil hypermétrope est un œil trop court (*hypermétropie axile*). Les rayons réfractés vont former leur foyer en arrière de la rétine. La trop faible réfringence des milieux peut aussi produire le même effet que la brièveté anormale de l'axe.



Fig. 6. Œil hypermétrope. — Le foyer se fait derrière la rétine.

Pour l'œil hypermétrope, au repos, c'est-à-dire lorsque l'accommodation n'intervient pas, le *punctum remotum* est, suivant l'expression usitée, au delà de l'infini.

Des rayons convergents seuls pourraient, après réfraction, se réunir sur la rétine. Les rayons parallèles, venant de l'infini, se réunissent en arrière d'elle. Le *punctum remotum* n'a donc qu'une existence virtuelle. C'est ainsi qu'on dit que, dans l'hypermétropie de 4 dioptries, le *remotum* est situé à $0^m,25$ en arrière de la rétine.

L'œil hypermétrope, pour voir nettement à l'infini, doit faire intervenir son accommodation, et, pour la vision des objets rapprochés, celle-ci est souvent insuffisante. Le point le plus rapproché, ou *punctum proximum*, auquel a lieu la vision distincte de l'œil hypermétrope, est toujours à une distance plus considérable que pour l'œil emmétrope. On peut donc dire que l'œil hypermétrope n'est adapté ni pour la vision à l'infini, ni pour la vision à petite distance.

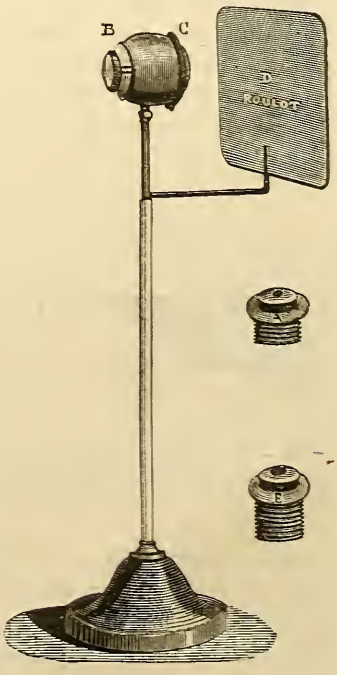

Fig. 7. — Œil artificiel de Maurice Perrin.

3° Astigmatisme. — L'astigmatisme est un état anormal de l'œil dans lequel les surfaces réfringentes ne sont pas des surfaces de révolution.

Le plus souvent l'astigmatisme résulte d'une conformation anormale de la

cornée (*astigmatisme cornéen*). Dans certains cas, l'astigmatisme est cristallinien et souvent alors il compense l'astigmatisme de la cornée.

L'astigmatisme est dit *régulier*, lorsque, pour un même méridien, la force réfringente est partout la même. Pour la cornée, c'est ordinairement le méridien vertical qui est le plus convexe, ce qu'on attribue à la pression des paupières. Dans ce cas, le méridien horizontal est le moins convexe. On appelle astigmatisme *contraire à la règle* celui dans lequel l'inclinaison des deux méridiens extrêmes et perpendiculaires l'un à l'autre est différente.

Dans l'astigmatisme *irrégulier*, qu'il ne faut pas confondre avec l'astigmatisme contraire à la règle, la force réfringente varie dans les différents points d'un même méridien. L'astigmatisme régulier peut seul être corrigé par l'usage des verres cylindriques.

L'emmétropie et les diverses amétropies (myopie, hypermétropie, astigmatisme) peuvent être réalisées, pour la démonstration, par des appareils qui sont désignés sous le nom d'yeux artificiels. Les plus connus sont ceux de Perrin, de Parent, de Landolt et de Badal. Avec ces appareils, dans la description desquels nous ne pouvons entrer, il est facile de se rendre compte du mode de formation des images dans l'œil emmétrope et dans l'œil amétrope, et l'on peut ainsi vérifier expérimentalement l'effet des verres correcteurs.

d. — *DE LA RÉFRACTION DYNAMIQUE DE L'ŒIL*

Accommodation. — Nous avons envisagé jusqu'ici la réfraction de l'œil à l'état de repos, mais nous savons que l'œil est susceptible de faire varier la réfringence de ses milieux pour percevoir des images nettes d'objets situés à des distances différentes.

L'œil emmétrope, à l'état de repos ou statique, est accommodé pour l'infini. Pour voir nettement les objets rapprochés, il doit augmenter sa réfraction. Cette augmentation est obtenue par un changement de courbure du cristallin dont la face antérieure devient plus convexe sous l'influence de la contraction du muscle ciliaire.

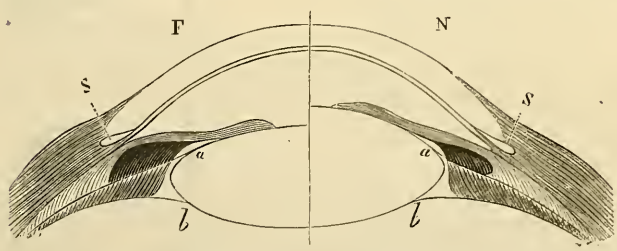

Fig. 8. — F, adaptation de l'œil pour la vision à distance. — N, pour la vision de près. — *a*, cristalloïde antérieure. — *b*, cristalloïde postérieure.

Helmholtz admettait que la contraction du muscle a pour effet d'attirer en avant l'insertion périphérique de la zone de Zinn, de relâcher par conséquent cette zone et de permettre au cristallin de reprendre par son élasticité propre une convexité plus prononcée.

Cependant Tscherning a soutenu (1894) que, dans l'accommodation, la zone de Zinn est *tendue* et non pas *relâchée*. Le cristallin recule légèrement par sa face postérieure et augmente d'épaisseur dans sa partie centrale, tandis que sa zone périphérique s'aplatit.

L'augmentation de réfringence produite par l'accommodation porte le nom

d'*amplitude d'accommodation*; elle s'évalue en dioptries et s'obtient en retranchant la valeur en dioptries de la puissance de l'œil à l'état statique de la valeur en dioptries à l'état d'accommodation.

Il ne faut pas confondre l'amplitude d'accommodation, qui est une valeur réfringente, avec le *parcours de l'accommodation*. Le parcours de l'accommodation est la distance du *punctum remotum* au *punctum proximum* de l'œil. Pour l'emmétrope, cette distance va de l'infini à 20 centimètres, s'il dispose de 5 dioptries d'accommodation. Chez l'hypermétrope jouissant de la même amplitude d'accommodation, le parcours est moindre, car le *punctum proximum* est plus éloigné de l'œil. Chez le myope, la distance entre le *remotum* et le *proximum* est encore plus réduite, puisque le *remotum*, pour lui, n'est pas à l'infini.

L'amplitude d'accommodation varie beaucoup avec l'âge. Très élevée dans la jeunesse, elle s'affaiblit rapidement et devient nulle vers 70 ans. Donders a dressé un schéma qui montre d'une façon très nette cette marche décroissante. Il résulte de l'inspection de ce tableau que la réfraction statique de l'œil emmétrope subit elle-même une diminution à partir de 55 ans. A 80 ans, cette diminution est d'environ 2 dioptries 1/2. La réfraction dynamique varie dans des proportions beaucoup plus fortes. Tandis qu'à dix ans elle est de près de 14 dioptries, à 30 ans elle n'est plus que de 7 dioptries, et à 50 ans elle n'est guère supérieure à 2 dioptries.

L'œil emmétrope à 45 ans ne disposant plus que de 3 dioptries 1/2 environ, ne peut ramener son proximum qu'à 30 centimètres, et à 55 ans avec une seule dioptrie d'accommodation son *proximum* se trouve reporté à 1 mètre.

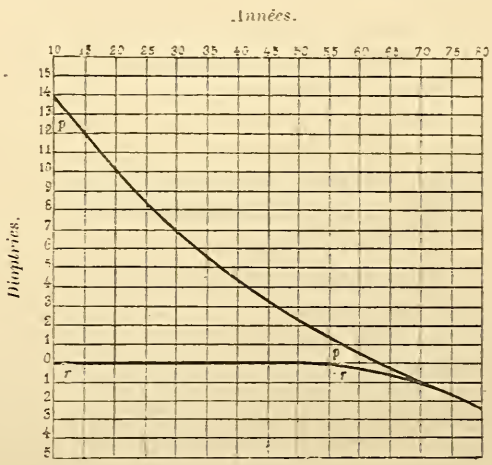

Fig. 9. — Schéma de Donders pour l'amplitude de l'accommodation aux différents âges.

Cet état constitue la *presbytie*, bien distincte de l'hypermétropie. Tandis que l'hypermétropie résulte d'un vice de conformation de l'œil et coexiste avec un pouvoir accommodateur souvent considérable, la presbytie est produite par la diminution du pouvoir accommodateur. Le seul point commun entre la presbytie et l'hypermétropie est que l'une et l'autre se traduisent par la vision confuse des objets rapprochés. Mais le presbyte voit encore nettement les objets éloignés, tandis que l'hypermétrope ne les distingue qu'imparfaitement s'il n'accommode pas.

Donders admet que la distance de 22 centimètres est celle de la vision nette pour les petits objets. Il en résulte que l'œil emmétrope est déjà presbyte à 40 ans. En réalité, ce n'est guère qu'à 45 ans que les inconvénients de la presbytie commencent à se faire sentir pour l'emmétrope.

Pour l'hypermétrope, la presbytie se montre d'autant plus tôt que le degré de l'hypermétropie est plus élevé. Pour le myope, les inconvénients de la presbytie se montrent d'autant plus tardivement que la myopie est plus considérable. Pour un myope de 7 dioptries, la presbytie ne se fait pas encore sentir à 75 ans.

DE L'EXAMEN DE L'OEIL

L'examen complet de l'appareil oculaire et de ses fonctions comprend une série d'explorations méthodiques que nous allons passer en revue.

Nous nous occuperons d'abord de l'examen *objectif* ou *physique* de l'œil et de ses annexes, et en second lieu de l'examen *subjectif* ou *fonctionnel*.

I. — *EXAMEN OBJECTIF DE L'ŒIL ET DE SES ANNEXES*

L'examen objectif de l'œil se fait : 1° à la *lumière naturelle*; 2° à l'*éclairage latéral*; 3° à l'aide d'instruments spéciaux ou *ophtalmoscopes*.

Les deux premiers modes d'examen nous renseignent sur l'état des annexes et de l'hémisphère antérieur de l'œil. Par le dernier seulement, nous pouvons explorer les membranes profondes.

1° Examen a la lumière naturelle. — C'est par ce mode d'examen qu'il faut débuter dans tous les cas, si l'on ne veut laisser échapper aucune des altérations dont la connaissance est nécessaire pour arriver au diagnostic.

La première condition pour cet examen est de le pratiquer avec un bon éclairage. Le sujet est assis en face d'une fenêtre. Le chirurgien se place devant lui, tournant le dos à la fenêtre, debout ou assis sur un siège un peu élevé. D'un premier coup d'œil il se rend compte de l'apparence générale du sujet et reconnaît s'il existe des signes de scrofule, des éruptions suspectes, des altérations nasales ou dentaires. Il apprécie aussi les déformations du crâne et l'asymétrie de la face.

Il passe ensuite en revue dans un ordre méthodique, toujours le même, autant que possible, l'état des annexes de l'œil en commençant par la région des sourcils, qui est parfois le siège d'éruptions, d'altérations pileuses ou de tumeurs. Il perçoit les irrégularités de l'arcade orbitaire, la déformation produite par des tumeurs de la base de l'orbite. L'enfoncement ou la saillie de l'œil le renseignent, dans une certaine mesure, sur l'état de la cavité orbitaire. La laxité plus ou moins grande des paupières, leur coloration, leur vascularisation, la manière dont elles s'écartent et dont la supérieure recouvre le globe, fournissent autant de notions utiles pour le diagnostic. Les altérations du bord libre, des cils en particulier, sont soigneusement notées.

L'apparence que présente la région du sac lacrymal est importante à constater : une saillie soulevant le tendon de l'orbiculaire dénonce la tumeur lacrymale. La constatation de croûtes desséchées, en ce point, permet souvent de reconnaître l'existence d'une fistule. L'accumulation des larmes au niveau du grand angle de l'œil ou un certain degré anormal d'humidité de cette région indique l'obstruction des voies lacrymales.

Avec l'habitude, cette série d'explorations se fait très rapidement et permet quelquefois de poser immédiatement un diagnostic. Il est essentiel de faire cette première partie de l'examen à distance, et sans porter la main sur les parties passées en revue, pour ne pas effrayer le malade. Malgré cette précaution, lorsqu'on a affaire à des enfants, il n'est pas rare de les voir dès les pre-

miers instants s'agiter, pousser des cris et chercher à se soustraire à l'examen.

Le chirurgien, après s'être rendu compte de l'aspect des annexes de l'œil, explore l'organe lui-même. En invitant le sujet à porter le regard dans différentes directions, il constate l'état d'intégrité ou d'injection de la conjonctive et du même coup apprécie le fonctionnement des muscles de l'œil et la direction normale ou vicieuse des axes visuels.

L'examen complet de la conjonctive nécessite l'écartement des paupières. C'est à ce moment que commence la partie délicate de l'exploration. Chez l'adulte, pour peu qu'il existe un certain degré d'inflammation et de sensibilité, cet écartement offre déjà, dans bien des cas, des difficultés. Des mouvements réflexes sont provoqués par le moindre attouchement. Aussi faut-il procéder avec beaucoup de douceur et en prenant les précautions que nous indiquerons plus loin.

Pour les enfants, il ne faut pas, dès qu'ils manifestent quelque résistance, hésiter à employer la force. Un aide, à défaut de la personne qui l'accompagne, couche l'enfant obliquement sur ses genoux et lui maintient solidement les pieds et les mains. Le chirurgien, assis en face, saisit la tête renversée, la place entre ses genoux écartés et la maintient ainsi, la face restant tournée en haut. Quelque brutale que paraisse au premier abord cette manière d'agir, c'est la seule qui permette de triompher de la résistance et des cris de l'enfant et de procéder à l'écartement indispensable des paupières.

En raison de la contraction violente des orbiculaires, cet écartement peut même rarement être effectué avec les doigts seuls. Presque toujours il faut employer les écarteurs. Introduits sous chacune des paupières, ils permettent de découvrir l'hémisphère antérieur de l'œil et d'en noter les altérations. Bien souvent encore la sécrétion abondante des larmes, unie aux contractions énergiques de l'orbiculaire, gêne considérablement l'exploration. Néanmoins ce n'est que dans des cas exceptionnels que l'on doit avoir recours à la chloroformisation, malgré son innocuité habituelle chez les enfants. L'instillation de quelques gouttes d'une solution de cocaïne suffit pour faciliter sensiblement l'examen.

Fig. 10. — Écarteur à main des paupières.

Chez l'adulte, sauf de rares exceptions, en procédant avec ménagement, on ne rencontre guère de véritable résistance. En écartant doucement en sens inverse les deux paupières avec les pouces de chaque main, en invitant le sujet à porter le regard successivement en haut et en bas, on arrive à explorer la plus grande partie de la conjonctive bulbaire. Mais il faut encore mettre en évidence la conjonctive palpébrale et les culs-de-sac.

Pour la paupière inférieure il n'y a pas de difficultés. La pulpe de l'index, appliquée sur la partie moyenne de la peau de cette paupière, l'attire en bas et la fait glisser sur la saillie du pourtour de l'orbite. Cette simple traction suffit pour produire l'éversion de la paupière, pour mettre en évidence la conjonctive tarsienne et le cul-de-sac lui-même, dont on apprécie l'état d'injection ou d'hypertrophie, en même temps qu'on reconnaît les sécrétions souvent accumulées en ce point.

La manœuvre pour renverser la paupière supérieure est plus délicate. Avec

l'habitude, on arrive, en saisissant entre la pulpe de l'index et du pouce la partie moyenne de la paupière supérieure et l'attirant en bas, pendant qu'on invite le malade à diriger le regard dans cette direction, à pouvoir la retourner et à faire basculer le cartilage tarse autour de son bord supérieur. Mais cette manœuvre ne réussit pas toujours. On la facilite beaucoup en déprimant avec l'extrémité d'un fort stylet la partie moyenne de la face cutanée de la paupière pendant que l'on exécute le mouvement de bascule du cartilage tarse. Les contractions de l'orbiculaire maintiennent habituellement la portion tarsienne de la paupière dans cet état de luxation. On peut alors examiner à loisir la conjonctive, constater son état d'injection, la présence de granulations, les infarctus des glandes de Meibomius, etc. Mais le cul-de-sac conjonctival supérieur échappe encore à l'examen direct, même lorsque l'œil se porte fortement en bas pendant le renversement de la paupière. Pour explorer ce cul-de-sac, le meilleur moyen consiste, pendant que l'on maintient la paupière renversée et que le malade dirige le regard en bas, à soulever avec l'extrémité d'une spatule la partie moyenne de la paupière. Cette manœuvre, que l'instillation de quelques gouttes d'une solution de cocaïne facilite beaucoup, est quelquefois nécessaire lorsqu'on recherche la présence d'un corps étranger dans le cul-de-sac supérieur.

L'examen à la lumière naturelle permet de se rendre compte des principaux troubles de transparence de la cornée, des opacités, des corps étrangers dont elle est le siège, des ulcérations et des vaisseaux qui s'y sont développés. Ces altérations toutefois ne peuvent être appréciées dans tous leurs détails qu'en employant des instruments grossissants ou l'éclairage oblique.

Une simple loupe est le plus souvent suffisante ; on fait usage aussi de la loupe de Brücke, qui donne un grossissement plus fort, et de Wecker a fait construire par Nachet un véritable microscope pour obtenir une amplification encore plus considérable.

Les modifications survenues dans les dimensions de la chambre antérieure, les troubles de l'humeur aqueuse, la présence d'épanchements de pus ou de sang sont encore révélés par l'examen à la lumière naturelle.

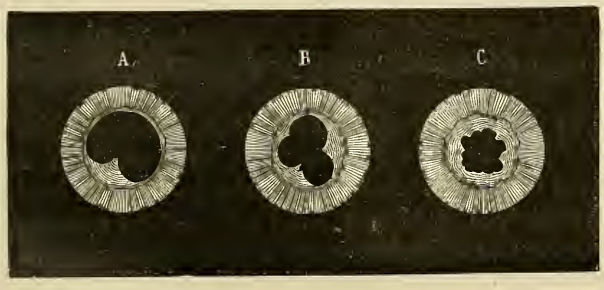

Fig. 11. — Déformation de la pupille par suite de synéchies postérieures.

Il en est de même pour les modifications de couleur et de forme que subit la face antérieure de l'iris.

Par le même procédé d'exploration, on apprécie l'aspect, la forme et les dimensions de la pupille. A l'état normal, chez les jeunes sujets, la pupille est parfaitement noire. Chez les sujets âgés, elle prend une teinte grisâtre qui peut quelquefois faire croire à un commencement d'opacité du cristallin.

La forme de la pupille est susceptible de variations considérables lorsque la petite circonférence de l'iris a contracté des adhérences avec la cristalloïde antérieure, et ses déformations sont surtout évidentes après l'instillation d'une solution d'atropine. En dehors de ces changements de forme, l'attention du

chirurgien doit se porter sur les variations dans les dimensions de la pupille, qui peuvent aller du resserrement complet au relâchement absolu. Dans le premier cas, l'orifice pupillaire n'est plus représenté que par un point : dans le second, l'iris refoulé à la périphérie est à peine visible. Entre ces deux extrêmes on observe tous les intermédiaires. Pour évaluer les dimensions de l'orifice pupillaire, on a imaginé des instruments spéciaux. Robert-Houdin, Maurice Perrin ont fait construire des *pupillomètres* : mais, dans la pratique, ces appareils sont peu employés. On se contente d'indiquer approximativement le degré de dilatation de la pupille, et l'on peut se servir pour cela d'une échelle telle que celle qui est représentée ci-contre. Les diamètres de chaque cercle noir y vont en augmentant de 1 millimètre.



Fig. 12. — Échelle des pupilles.

La comparaison des dimensions des deux pupilles est indispensable. Elle se fait avec la précaution de placer le sujet dans des conditions telles que les deux yeux reçoivent la même quantité de lumière. Pendant cet examen, on doit aussi s'assurer que l'iris réagit normalement sous l'influence de la lumière. En écartant brusquement les paupières, après les avoir rapprochées, on doit observer le resserrement de la pupille. Il faut avoir soin seulement, pendant cette épreuve, de couvrir l'autre œil avec la main ou avec un bandeau.

Il est possible aussi d'apprécier les variations que subit la pupille suivant l'état d'accommodation de l'œil, en faisant fixer alternativement un objet rapproché et un objet situé à grande distance. Dans le premier cas, la pupille se resserre ; elle se dilate dans le second, les conditions d'éclairage restant les mêmes. Argyll-Robertson a montré que, dans certaines affections du système nerveux central, la pupille, qui ne réagit plus sous l'action de la lumière, subit cependant les variations de dimension correspondant aux efforts d'accommodation (signe d'Argyll-Robertson).

L'examen à la lumière naturelle permet encore de reconnaître les opacités qui siègent sur la capsule du cristallin et celles qui ont envahi la lentille elle-même. Néanmoins, pour les bien apprécier et en saisir tous les détails, il faut avoir recours au mode d'examen dont il nous reste à parler, c'est-à-dire à l'éclairage latéral. Le rôle utile de l'examen à la lumière naturelle se borne à la région antérieure et superficielle de l'œil.

Nous devons dire ici quelques mots de la recherche de la tension oculaire qui, sans nécessiter l'intervention de l'éclairage naturel, fait partie de l'examen physique de l'œil.

Recherche de la tension oculaire. — L'exagération ou la diminution de la tension intra-oculaire a une signification souvent capitale en ophtalmologie. Le chirurgien doit s'habituer à apprécier par le toucher la tension normale du globe pour être en état d'en reconnaître les variations pathologiques. La pression de la pulpe du pouce ou de l'index exercée sur le globe de l'œil sain à travers la paupière supérieure abaissée, donne une sensation de résistance élastique qui varie peu. Cette sensation est encore mieux appréciée avec l'extrémité de l'index et du médius juxtaposés : mais c'est surtout en exerçant avec les deux index placés à quelque distance des pressions alternatives comme pour déterminer la fluctuation qu'on prend une idée exacte de la tension intra-

oculaire. Il faut aussi avoir toujours soin de comparer la sensation de résistance fournie par les deux yeux.

De Graefe, Donders, Dor ont imaginé des instruments fort ingénieux pour apprécier la tension intra-oculaire. Ces appareils sont connus sous le nom d'*ophtalmotonomètres*, mais n'ont pas passé dans la pratique courante. Bowmann a proposé de noter par des chiffres l'augmentation ou la diminution de tension, et la plupart des ophtalmologistes ont adopté sa notation. La tension normale y est désignée par T*n*. L'augmentation de tension est figurée par T + 1 ; T + 2 ; T + 3, suivant qu'elle est faible, forte ou extrême. La diminution de tension correspondante se chiffre ainsi : T — 1 ; T — 2 ; T — 3. Dans les les cas douteux, on ajoute un point d'interrogation.

On arrive, avec l'habitude, à apprécier assez exactement l'augmentation et la diminution de la tension intra-oculaire. Nous croyons toutefois que les notations chiffrées de différents observateurs ne sont pas rigoureusement comparables entre elles.

2° Examen a l'éclairage latéral. — Ce mode d'examen, qu'il ne faut jamais négliger d'employer, à moins que l'œil ne soit le siège d'une inflammation vive, se pratique de la façon suivante :

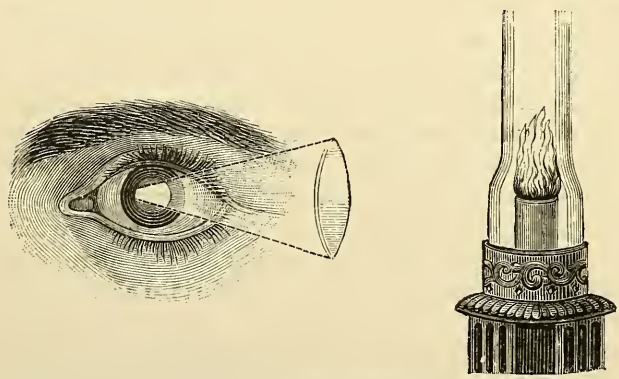

Fig. 13. — Éclairage latéral.

Le malade est placé de manière que son œil reçoive par sa partie externe la lumière d'une bonne lampe tenue à une distance de 30 centimètres environ ; puis, à l'aide d'une lentille de 15 à 20 dioptries, on concentre la lumière sur la cornée, les paupières étant maintenues écartées. En faisant varier légèrement la situation et l'inclinaison de la lentille, le sommet du cône lumineux dirigé latéralement sur le segment antérieur de l'œil permet d'apercevoir dans leurs plus fins détails tous les changements de transparence de la cornée, de la chambre antérieure et du cristallin. Au besoin, on peut observer et grossir ces détails à l'aide d'une seconde lentille faisant office de loupe. La figure ci-jointe (fig. 13) fait voir la situation réciproque de la lampe, de la lentille et de l'œil à examiner. Avec un peu d'exercice, on arrive à éclairer dans leurs moindres détails les différentes couches de la cornée et les opacités les plus légères de l'appareil cristallinien. Pour ce dernier examen, il est presque toujours nécessaire de dilater préalablement la pupille par l'atropine.

Examen des images catoptriques de Purkinje. — Dans quelque cas assez rares, on a encore recours à l'étude des images de Purkinje, lorsqu'il s'agit de déterminer si le cristallin est ou non à sa place. Le chirurgien, tenant à la main une bougie allumée et se plaçant tout près de l'œil à examiner, donne à la bougie une position telle que les trois images formées par la réflexion de la flamme sur la face antérieure de la cornée, la face antérieure de la capsule du cristallin et

la face postérieure de cette même capsule soient suffisamment distinctes. On sait que, de ces trois images, les deux premières sont droites et la troisième renversée. Si la première de ces deux images apparaît seule, on est en droit de conclure que le cristallin et sa capsule font défaut. L'absence du cristallin ou *aphakie* résulte de l'extraction de la lentille par l'opération de la cataracte ou de sa luxation à la suite d'un choc. Elle s'accompagne d'un degré élevé d'hypermétropie, excepté dans les cas où il existait antérieurement une très forte myopie.

Fig. 14. — Images de Purkinje.

a, image fournie par la cornée. — *b*, image fournie par la cristalloïde antérieure. — *c*, image renversée fournie par la cristalloïde postérieure.

3° Examen ophtalmoscopique. — Sauf chez l'albinos, dans les conditions ordinaires d'éclairage naturel ou artificiel, la pupille paraît d'un noir intense. Pendant longtemps, on s'est contenté de la constatation de ce fait sans chercher à l'expliquer. En réalité, si la pupille nous apparaît noire, c'est d'abord parce que le pigment choroïdien absorbe une certaine portion de la lumière qui parvient jusqu'à la rétine et que les rayons extériorés ne donnent qu'une image peu intense et peu nette du fond de l'œil, dont l'éclat est encore affaibli par le contraste de la lumière diffuse qui environne l'observateur. Mais c'est surtout parce que l'œil de ce dernier ne se trouve pas, pour percevoir cette image, dans une direction favorable par rapport à la source lumineuse, lorsque l'observation se fait à la lumière artificielle.

Brücke est le premier à avoir indiqué la possibilité de percevoir la coloration rouge du fond de l'œil, dans certaines conditions. Mais il ne tira pas parti de son expérience, et c'est seulement en 1851 qu'Helmholtz découvrit et fit connaître l'ophtalmoscope. De cette époque datent les véritables progrès de l'ophtalmologie et la connaissance des altérations subies par les membranes profondes de l'œil.

Helmholtz s'est servi, dans ses expériences, d'un ophtalmoscope un peu compliqué, qui n'est pas resté dans la pratique. Il était formé de plaques de verre convenablement inclinées, qui réfléchissaient la lumière dans l'œil en examen et permettaient en même temps à l'œil de l'observateur de recevoir par transparence les rayons réfléchis par la rétine. La condition essentielle de l'examen ophtalmoscopique est, en effet, de placer l'œil de l'observateur dans la direction même des rayons projetés sur la rétine, qui est aussi la direction des rayons extériorés par celle-ci.

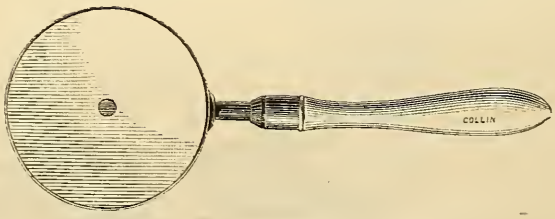

Fig. 15. — Ophtalmoscope à main de Follin.

On se sert aujourd'hui le plus habituellement d'un simple miroir concave d'environ 5 centimètres de diamètre, dont la distance focale varie de 20 à 25 centimètres. Ce miroir, encadré dans une monture métallique, est en verre étamé et percé à son centre d'un trou au travers duquel se fait l'observation. Le miroir est tenu par un manche. Tel est, dans ses parties essentielles, le type

de l'ophtalmoscope dit de Follin, qui l'un des premiers a contribué à répandre en France la découverte d'Helmholtz.

Le nombre des modèles d'ophtalmoscopes à main est devenu considérable. Beaucoup ne diffèrent de l'ophtalmoscope de Follin que par des modifications peu importantes. On a dit, avec raison, que le meilleur modèle, dans la pratique, est celui dont on a l'habitude.

Nous ne pouvons même énumérer les modifications qu'on a fait subir à ces instruments. Nous nous contenterons d'indiquer seulement les principaux types.

Dans certains cas, il y a avantage à se servir d'un *miroir plan* au lieu d'un miroir concave. L'éclairage du fond de l'œil est alors moins intense et certains détails sont ainsi mieux perçus. Panas a réuni dans une même monture le miroir concave et le miroir plan adossés l'un à l'autre.

De Wecker, dans ces dernières années, a préconisé l'emploi d'un ophtalmoscope formé de trois plaques de verre réfléchissantes rappelant la disposition de l'ophtalmoscope d'Helmholtz et donnant également un éclairage peu intense dont il vante les avantages.

L'*ophtalmoscope binoculaire* de Giraud-Teulon permet de se servir des deux yeux et d'obtenir l'impression du relief des parties éclairées. Dans certains cas,

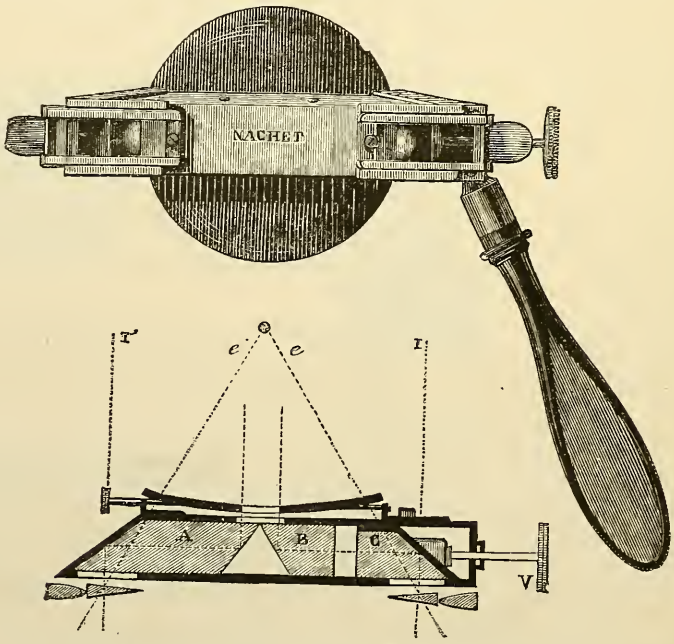

Fig. 16. — Ophtalmoscope binoculaire de Giraud-Teulon.

son emploi est fort utile. Giraud-Teulon a même annexé au miroir réflecteur une petite lampe électrique, de telle sorte que la lumière se trouve projetée directement dans l'œil examiné.

Galezowski a ajouté au miroir concave une monture cylindrique formant chambre noire et s'appuyant par son extrémité sur le pourtour de l'arcade orbitaire du sujet examiné. Avec cet instrument, l'éclairage du fond de l'œil

peut se faire au lit du malade et sans installation spéciale. L'observateur n'a pas non plus à se préoccuper de la position à donner à la loupe.

Dès l'origine de l'ophtalmoscope, on s'est ingénié à construire des instruments *fixes* permettant de montrer le fond de l'œil aux débutants et d'en dessiner les détails avec plus de facilité qu'avec les miroirs à main. L'un des premiers ophtalmoscopes fixes a été celui de Liebreich. Follin et Cusco l'ont modifié ou simplifié.

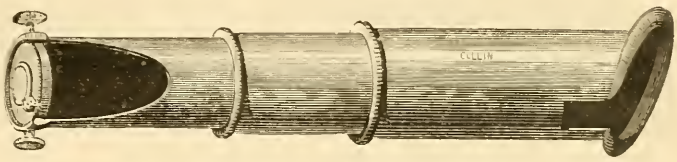

Fig. 17. — Ophtalmoscope de Galezowski.

On a construit des ophtalmoscopes permettant à plusieurs observateurs de voir simultanément l'image du fond de l'œil, et même des instruments (*auto-ophtalmoscopes*) avec lesquels on peut examiner sa propre rétine. Il nous suffit de les mentionner.

Enfin, depuis un certain nombre d'années, les *ophtalmoscopes à réfraction* sont entrés dans la pratique. Ces instruments sont pourvus d'une série de verres concaves et convexes qui, par un mécanisme spécial, viennent successivement se placer derrière le trou central du miroir et permettent de faire varier la réfringence de l'œil de l'observateur. Ces appareils sont employés pour déterminer *objectivement* l'état de la réfraction de l'œil examiné et seront décrits plus loin.

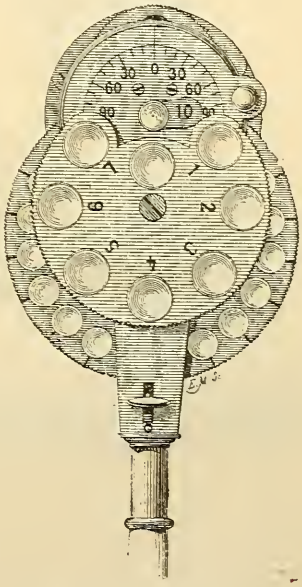

Fig. 18. — Ophtalmoscope à réfraction du professeur Panas.

Dans l'examen ophtalmoscopique, on se propose, soit de constater l'état des milieux transparents de l'œil y compris le corps vitré, soit de percevoir l'image des membranes profondes.

Pour l'exploration des milieux transparents, on dirige simplement un faisceau de lumière avec le miroir dans le champ pupillaire de l'œil à observer, en suivant les indications qui vont être données dans le paragraphe suivant, pour l'examen à l'image renversée. On ne cherche pas dans ce cas à obtenir une image du fond de l'œil. Sur le fond rougeâtre du champ pupillaire, les moindres opacités du cristallin ou du corps vitré apparaissent alors avec une netteté parfaite et se détachent en noir. C'est ainsi qu'on découvre les stries opaques et rayonnées de la cataracte commençante, les corps flottants du corps vitré, les paillettes du synchisis étincelant. Il y a souvent avantage à n'employer qu'un éclairage peu intense. On se sert alors, non du miroir concave ordinaire, mais du miroir plan qui permet de mettre en évidence les plus faibles opacités. Ce mode d'examen est relativement facile, et les débutants parviennent dès les premières séances à le pratiquer.

L'examen ophtalmoscopique proprement dit, qui a pour but d'obtenir une image nette du fond de l'œil, présente des difficultés qu'une longue pratique

permet seule de surmonter. Il comprend deux procédés : l'examen à l'*image renversée* et l'examen à l'*image droite*, que nous allons étudier avec quelques détails.

a. *Examen à l'image renversée.* — Ce mode d'exploration du fond de l'œil est celui auquel on a le plus communément recours. Tout en permettant d'apprécier dans leur ensemble les principaux détails des membranes profondes de l'œil, de reconnaître la forme, l'aspect de la papille, la disposition des vaisseaux et

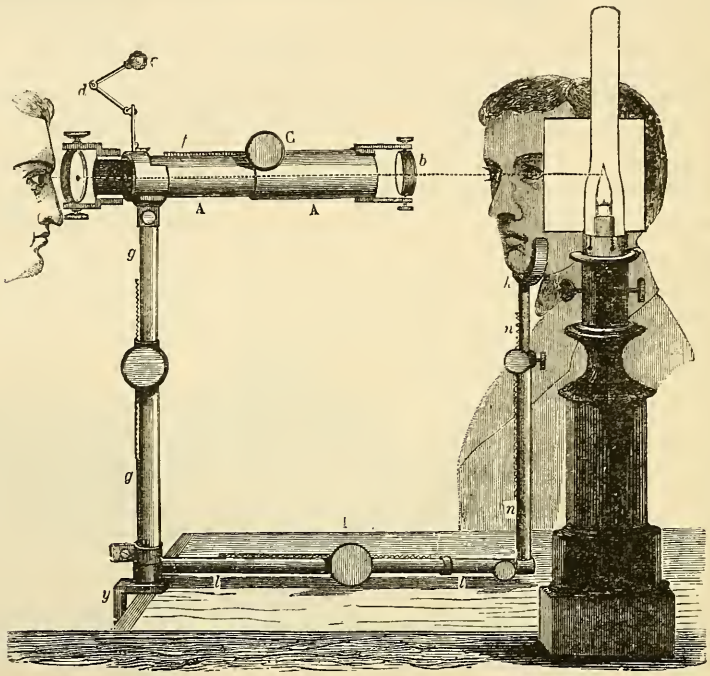

Fig. 19. — Ophtalmoscope fixe de Follin et Nachet.

les principales lésions, il donne un grossissement suffisant. Lorsqu'il s'agit cependant d'obtenir un grossissement considérable, c'est à l'examen à l'image droite qu'il faut s'adresser.

L'examen à l'image renversée doit se faire dans un chambre complètement obscure. On peut se servir du gaz comme source lumineuse; une bonne lampe à huile a cependant l'avantage de fournir une lumière plus fixe. On a quelquefois utilisé la lumière solaire dirigée à l'aide d'un héliostat ; on apprécie mieux ainsi la coloration des membranes de l'œil; mais la lumière solaire a l'inconvénient d'être trop vive, de fatiguer l'œil en observation, et, d'ailleurs, pour des raisons faciles à comprendre, ce procédé ne peut servir dans la pratique courante.

La source lumineuse, lampe ou bec de gaz, est placée sur une table à la gauche ou à la droite du sujet examiné et à la hauteur de ses yeux lorsqu'il est assis. Un écran mobile est interposé entre la lumière et la face du sujet qui doit rester dans l'ombre. Quelques oculistes préfèrent placer la source lumineuse en arrière et au-dessus de la tête. De cette manière, on n'a pas besoin d'écran. Mais la première disposition est le plus habituellement adoptée.

L'observateur se place assis en face du malade sur un siège plus élevé et susceptible de varier de hauteur.

L'ophtalmoscope dont on se sert est le miroir à main concave de 20 à 25 centimètres de distance focale, en verre étamé ou argenté. On a renoncé aux miroirs en acier poli, qui se rayent et se ternissent facilement.

Le sujet en examen doit tenir la tête droite, bien en face de l'observateur. On l'invite à diriger son regard horizontalement, de manière que l'œil examiné soit porté un peu en dedans. Pour cela, le mieux est de faire diriger cet œil vers l'oreille correspondante de l'observateur, vers l'oreille droite s'il s'agit de l'œil droit, vers la gauche lorsqu'on examine l'œil gauche. On peut aussi faire diriger le regard vers un point déterminé de la muraille, à droite ou à gauche de la tête de l'observateur, mais, dans tous les cas, en recommandant au malade de ne pas fixer, de regarder dans le vague, de manière à relâcher son accommodation.

Le chirurgien prend alors l'ophtalmoscope de la main droite, tourne la surface réfléchissante vers la lumière et, tenant le manche vertical, applique au-devant de son œil le trou central dont le miroir est percé. En imprimant au manche de petits mouvements de rotation autour de l'axe, il cherche à diriger le cône de lumière réfléchie par le miroir exactement sur l'œil qu'il veut examiner. Avec de l'habitude, on arrive à éclairer immédiatement et presque instinctivement le point voulu; mais souvent, au début, le résultat n'est obtenu qu'après d'assez longs tâtonnements.

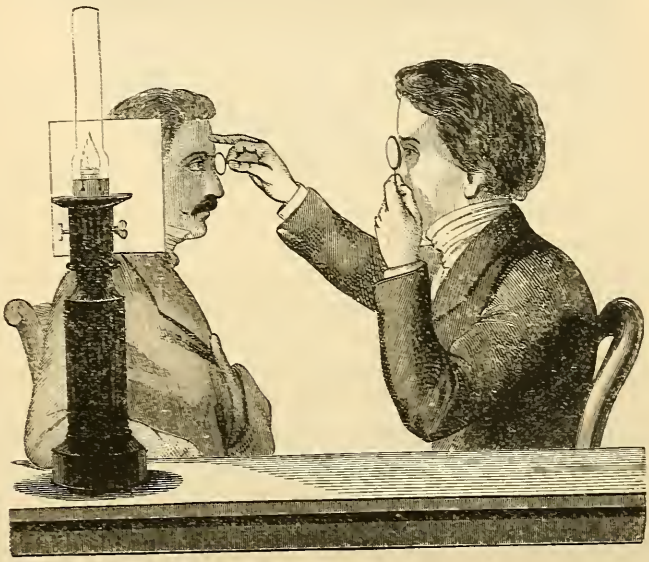

Fig. 20. — Examen du fond de l'œil avec l'ophtalmoscope simple à main.

La distance à laquelle l'œil de l'observateur se trouve de l'œil observé étant d'environ 50 centimètres, si le faisceau lumineux est bien dirigé vers la pupille du malade, le fond de l'œil apparaît immédiatement d'un rouge uniforme plus ou moins intense, mais sans qu'aucun détail soit perceptible. Chez les sujets blonds et jeunes, la coloration rouge est claire, brillante; chez les sujets bruns, elle est plus sombre. Il arrive parfois, surtout chez les vieillards, que l'étroitesse de la pupille est très marquée et que les rayons lumineux parviennent en trop faible quantité au fond de l'œil pour permettre de distinguer nettement la lueur oculaire. Il faut, dans ce cas, dilater préalablement la pupille à l'aide d'une goutte d'un collyre faible à l'atropine ou à la cocaïne. Cette dilation n'est pas nécessaire ordinairement chez l'adulte et chez l'enfant, lorsque l'observateur a l'habitude de l'examen ophtalmoscopique, mais elle facilite beaucoup cet examen pour les commençants.

Lorsque l'apparition de la coloration rouge uniforme dans tout le champ pupillaire lui a permis de reconnaître que les rayons lumineux parviennent bien jusqu'à la rétine et qu'aucune opacité n'existe dans les milieux de l'œil, l'observateur prend de la main gauche une lentille convexe de 16 à 20 dioptries. Cette lentille est ordinairement enchâssée dans un cercle de buffle pourvu d'un petit anneau qu'on tient entre le pouce et l'index, la main en dessus. La lentille est placée à 4 ou 5 centimètres au-devant de l'œil en examen et, pour assurer sa position, la main gauche de l'observateur appuie légèrement par l'extrémité du petit doigt sur l'arcade orbitaire du sujet.

Le miroir éclairant toujours le fond de l'œil, les rayons lumineux qui en émergent viennent former, après avoir traversé la lentille et en avant d'elle, une image *réelle* et *renversée* de la rétine. C'est cette image aérienne et agrandie que voit l'observateur; mais il faut, pour qu'il en ait une perception nette, qu'il éloigne ou rapproche plus ou moins son œil, de manière que l'image soit à la distance de sa vision distincte, c'est-à-dire à 25 ou 30 centimètres, s'il est emmétrope.

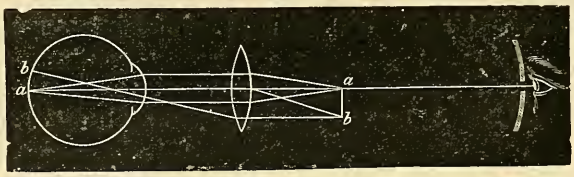

Fig. 21. — Formation de l'image ophtalmoscopique renversée.

Si la direction donnée à l'œil observé est bonne, la papille est vue distinctement avec les vaisseaux qui en émanent. Dans le cas où la papille ne se présente pas immédiatement, on voit du moins apparaître quelques-uns des vaisseaux rétiniens, et il suffit d'un léger déplacement de la lentille ou de la direction du regard pour que la papille se présente dans le champ d'éclairage.

L'image de la papille est toujours agrandie dans l'examen à l'image renversée, mais le grossissement varie avec l'état de la réfraction de l'œil. Il est plus considérable lorsque l'œil examiné est hypermétrope, plus faible lorsqu'il est myope. Le numéro de la lentille tenue au-devant de l'œil influe aussi sur le grossissement, qui est en raison *inverse* de la force réfringente de cette lentille.

L'image du fond de l'œil, étant réelle et située entre la lentille tenue au-devant de l'œil observé et le miroir ophtalmoscopique, est susceptible d'être recueillie sur un écran placé dans le plan où elle se forme. Snellen, Landolt, Loiseau, Warlomont ont imaginé des instruments pour mettre en évidence cette image aérienne, mais ces instruments ne peuvent être utilisés dans la pratique.

Lorsque l'œil examiné présente une myopie d'au moins 3 dioptries, la simple projection du faisceau lumineux par le miroir permet d'apercevoir sans interposition de la loupe les détails du fond de l'œil. Il se forme alors une image renversée et réelle à la distance qui répond au *punctum remotum* de l'œil examiné. Si, par exemple, la myopie est de 4 dioptries, l'image est situé à 25 centimètres et l'observateur, supposé emmétrope, étant placé à 50 centimètres du sujet, peut apercevoir les détails de la papille et des vaisseaux sans employer la loupe. L'image ainsi formée présente cette particularité caractéristique de se déplacer en sens inverse des mouvements de l'observateur. Suivant la distance à laquelle celui-ci est obligé de se placer pour la voir nettement, il peut, connaissant la situation de son proximum, en conclure celle de l'image aérienne et par suite, avec une certaine approximation, le degré de myopie.

Il importe de bien connaître les diverses apparences de la papille du nerf

optique à l'état normal pour juger des altérations qu'elle peut présenter. La papille normale se détache sur le fond rouge de l'œil sous la forme d'un disque circulaire ou très légèrement ovale à grand axe vertical Sa coloration est d'un jaune un peu rosé et un examen attentif y distingue trois zones : la plus externe est blanc grisâtre ; la zone moyenne ou intermédiaire est rosée ; la zone centrale est blanche avec un reflet brillant, et quelquefois on y distingue un pointillé gris qui répond à la lame criblée *c*, (fig. 22).

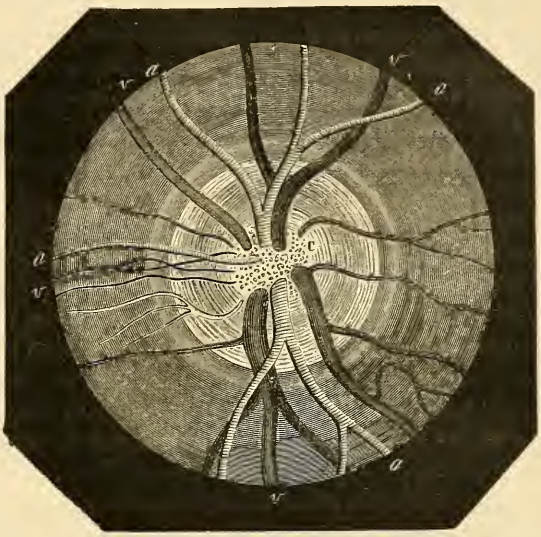

Fig. 22. — Image ophtalmoscopique de la papille du nerf optique.

La *zone externe* ne forme qu'un anneau étroit autour de la papille : elle répond à l'ouverture de la sclérotique donnant passage au nerf optique ; aussi est-elle désignée souvent sous le nom d'anneau ou limbe sclérotical.

La *zone moyenne*, plus large que la précédente, est constituée par les fibres du nerf optique; elle s'étend surtout du côté nasal. C'est sur elle que portent principalement les altérations pathologiques.

La *zone interne* répond à l'écartement des fibres du nerf optique qui laisse voir une partie de la lame criblée. Elle se rapproche plus du bord externe que du bord interne de la papille. Elle est souvent en partie cachée par l'émergence des vaisseaux rétiniens. Lorsqu'elle n'est pas occupée par eux, il est facile de constater qu'elle présente une légère dépression et que cette dépression s'étend surtout vers le bord externe. C'est elle qui constitue ce qu'on appelle l'*excavation physiologique* de la papille, qu'il ne faut pas confondre avec les excavations pathologiques.

La périphérie de la papille est parfois limitée par un mince liséré de pigment qui l'entoure plus ou moins complètement.

La papille n'est pas située au pôle postérieur de l'œil, mais en dedans et un peu au-dessous de lui. La macula répond, au contraire, exactement à ce pôle.

Les *vaisseaux rétiniens* émergent du centre de la papille. Habituellement, il y a deux branches artérielles, une supérieure et une inférieure, qui se ramifient au delà des limites de la papille sur toute la surface de la rétine. Les veines se divisent de la même manière que les artères sans les accompagner exactement dans leur trajet. Elles se distinguent des artères par un volume plus considérable, une coloration plus foncée et des sinuosités plus marquées.

La disposition des vaisseaux présente d'ailleurs de très grandes variétés à la surface même de la papille, suivant que la division de l'artère centrale de la rétine se fait plus ou moins prématurément dans l'épaisseur du nerf optique. Lorsque l'émergence des vaisseaux ne se fait pas au centre de la papille, elle tend à se rapprocher plus du bord interne que du bord externe.

Les vaisseaux rétiniens peuvent être le siège de battements appréciables à

l'ophtalmoscope. Les battements des veines constituent le *pouls veineux*, phénomène physiologique. Le *pouls artériel* est un phénomène pathologique.

Le pouls veineux s'observe lorsque la circulation s'accélère sous l'influence d'un effort, d'une marche précipitée, ou simplement par la compression du globe de l'œil à l'aide du doigt. Au moment de la systole cardiaque, on constate un rétrécissement du calibre de la veine qui va du centre à la périphérie, bientôt suivi de dilatation et de turgescence du tronc veineux, marchant en sens inverse. Une inspiration profonde produit aussi le rétrécissement du calibre du tronc veineux, tandis que l'expiration forcée en amène la distension.

Le pouls artériel ne peut être provoqué comme le pouls veineux. Il consiste en une dilatation saccadée de l'artère au moment de la systole cardiaque, suivie d'un rétrécissement lent, après un léger temps de repos.

Les dimensions, la forme, la coloration de la papille varient beaucoup, et il importe de bien connaître les changements qu'elle peut présenter en dehors des cas où il existe une altération pathologique du nerf optique.

Vue à l'ophtalmoscope par le procédé de l'image renversée, la papille est toujours fortement grossie, car ses dimensions réelles, mesurées sur le cadavre, ne dépassent pas 2 millimètres. Mais le grossissement varie suivant la réfraction de l'œil examiné et suivant le numéro de la lentille employée pour l'examen.

La forme de la papille, habituellement circulaire, devient ovale dans certains cas, et parfois même tout à fait irrégulière. L'astigmatisme cornéen régulier ou irrégulier donne le plus souvent l'explication de ces déformations.

La coloration de la papille présente de grandes variétés. La papille paraît d'autant plus rosée que le fond de l'œil est moins pigmenté. Chez les individus très bruns, dont la choroïde est riche en pigment, la papille a, au contraire, par un effet de contraste, une teinte blanche, qui pourrait quelquefois faire croire à l'existence d'une atrophie.

La tache jaune ou *macula* occupe le pôle postérieur de l'œil ; elle est située en dehors de la papille et un peu au-dessus d'elle (en dedans et au-dessous à l'image renversée). Elle est difficile à voir dans les conditions ordinaires d'examen. Une des principales difficultés résulte de ce qu'il faut diriger le faisceau lumineux sur le point le plus sensible de la rétine, ce qui cause un éblouissement et une fatigue à laquelle l'œil observé cherche à se soustraire.

En employant le miroir plan moins éclairant, on peut, chez certains sujets et surtout chez les enfants, apercevoir la macula, dont l'aspect est d'ailleurs très variable. L'œil observé doit fixer le trou central du miroir. L'observateur constate alors généralement que la partie de la rétine éclairée est plus sombre que dans les autres régions et dépourvue de vaisseaux. Ceux-ci l'entourent, mais ne s'y ramifient pas. Au milieu de cet espace on distingue une tache rouge circulaire avec un point blanc au centre : ce point blanc répond à la *fovea centralis*. Chez les sujets jeunes, au pourtour de la tache rouge de la macula existe souvent un anneau brillant (spectre de la macula) sur la nature duquel les ophtalmologistes ne sont pas d'accord.

Pour apprécier tous les détails de la macula, il est bon de recourir à l'examen à l'image droite. Le procédé à l'image renversée ne montre le plus souvent qu'une tache sombre dans cette région.

La papille est le point de repère habituel dans l'examen ophtalmoscopique ; mais l'exploration doit porter aussi sur les parties périphériques de la rétine et de la choroïde. Toutefois, celles-ci, dans les conditions ordinaires, ne peuvent

être bien étudiées qu'après une dilatation préalable de la pupille par l'atropine.

La rétine, en raison de sa transparence parfaite à l'état normal, ne se révèle pas à l'éclairage ophtalmoscopique. On signale cependant la teinte légèrement grisâtre qu'elle présente sur les yeux des sujets très bruns. Ce qu'on voit, en réalité, à l'examen ophtalmoscopique, c'est la choroïde et son réseau vasculaire. Le réseau est plus ou moins visible suivant l'abondance et la répartition du pigment. Lorsque le pigment est uniformément réparti, les vaisseaux ne se distinguent pas et le fond de l'œil est d'un rouge uniforme ou d'un brun sombre. Sur les yeux blonds, peu pigmentés, le réseau des *vasa verticosa* est, au contraire, très visible. Enfin, sur certains yeux, le pigment est accumulé entre les mailles des vaisseaux et ceux-ci ressortent sur un fond presque noir formant un dessin très régulier.

b. *Examen à l'image droite.* — Ce mode d'examen donne un grossissement beaucoup plus considérable que le précédent. Par l'image renversée, on prend une idée de l'ensemble du fond de l'œil. Avec l'image droite, on peut étudier les plus fins détails : c'est, en quelque sorte, l'examen à la loupe des membranes profondes.

Pour le pratiquer, on fait usage d'un miroir concave à court foyer incliné de 35 à 40 degrés sur son axe : on utilise habituellement l'ophtalmoscope dit *à réfraction* dont les nombreux modèles sont pourvus de la série complète des verres concaves et convexes.

L'observateur, supposé emmétrope, tenant à la main le miroir au-devant de son œil droit, s'il examine l'œil droit, se rapproche aussi près que possible du sujet, de manière à réduire *à quelques centimètres* la distance qui sépare les deux yeux et projette le faisceau de lumière comme dans le procédé de l'image renversée.

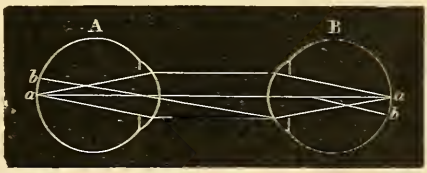

Fig. 25. — Formation de l'image ophtalmoscopique pour les yeux emmétropes dans l'examen à l'image droite.

L'obligation de s'approcher presque jusqu'au contact du visage du sujet qu'on examine est fort désagréable. La nécessité d'examiner l'œil gauche en se servant de l'œil gauche constitue aussi une difficulté pour le plus grand nombre des observateurs. Enfin, malgré l'inclinaison du miroir sur son axe, il n'est pas toujours facile de projeter convenablement au fond de l'œil le faisceau lumineux. Aussi faut-il un long apprentissage pour bien pratiquer l'examen à l'image droite. Mais lorsqu'on en a acquis l'habitude, il donne de bons résultats.

Si l'œil de l'observateur est emmétrope et qu'il examine un œil également emmétrope, il perçoit avec un grossissement de 15 à 20 diamètres une image droite et virtuelle de la choroïde, de la papille et des vaisseaux rétiniens. Les plus fins détails sont facilement reconnus avec ce grossissement.

Pour que l'examen à l'image droite donne une image nette, il est indispensable que l'observateur relâche complètement son accommodation. S'il est myope ou hypermétrope, il doit corriger son amétropie par le verre approprié placé derrière le trou du miroir.

Nous supposons, en outre, emmétrope l'œil en observation. Si cette condition n'est pas réalisée, l'image perçue ne saurait être nette, à moins d'interposer un verre qui rende parallèles les rayons émanés de la rétine. Le numéro de ce

verre est déterminé par tâtonnement. Or, il représente précisément le nombre de dioptries mesurant l'amétropie de l'œil observé. C'est ce qui permet d'utiliser le procédé à l'image droite pour déterminer objectivement la réfraction, comme nous le verrons plus loin.

II. — *EXAMEN FONCTIONNEL DE L'ŒIL*

L'examen subjectif ou fonctionnel de l'œil ne doit être, en général, pratiqué qu'après l'examen objectif qui vient d'être décrit.

Il a pour but de rechercher l'état de la sensibilité rétinienne et de la réfraction des milieux.

La rétine possède plusieurs sortes de sensibilité. Elle perçoit la lumière blanche (sens lumineux) et la lumière colorée (sens chromatique). Sa sensibilité varie en outre suivant qu'on la considère dans ses parties périphériques ou au niveau de la *macula*. Sur la plus grande partie de son étendue cette sensibilité est relativement obtuse et va s'affaiblissant à mesure qu'on s'éloigne de la macula. C'est seulement au niveau de cette dernière région que la sensibilité rétinienne acquiert cette finesse exquise qui lui permet de percevoir les plus fins détails des objets qui nous environnent.

La réfringence des milieux a une influence considérable sur la mise en jeu de la sensibilité de la rétine, et les anomalies fréquentes qu'elle présente à l'état statique et à l'état dynamique méritent toute l'attention de l'ophtalmologiste.

L'examen de la sensibilité rétinienne et de la réfraction comprend une série d'opérations que nous allons exposer dans l'ordre suivant : 1° détermination de l'*acuité visuelle*; 2° détermination du *champ visuel*; 3° détermination du *sens chromatique*; 4° détermination de la *réfraction* statique et dynamique.

Ces diverses constatations doivent être faites pour chaque œil isolément. Mais la vision étant binoculaire, dans les circonstances habituelles, nous aurons à dire, dans un dernier paragraphe, quelques mots des conditions nécessaires à son exercice, c'est-à-dire à nous occuper de la *convergence* et de sa mesure.

1° Détermination de l'acuité visuelle. — Cette recherche a pour but de constater l'état de la sensibilité de la rétine dans la région de la macula.

L'acuité visuelle peut être définie : la faculté que possède l'œil de distinguer un objet. Giraud-Teulon l'appelait la faculté *isolatrice* de la rétine. L'acuité visuelle dépend de conditions multiples : elle suppose une sensibilité normale de la rétine et un éclairage suffisamment intense. Elle est distincte du sens lumineux et du sens chromatique.

La limite de l'acuité visuelle a été fixée par l'expérience; on a reconnu que l'œil normal distingue à une distance de 33 centimètres un objet de 1/10 de millimètre. A cette distance, cet objet sous-tend sur la rétine un arc de 1 minute, et l'image qu'il y forme a à peu près les dimensions d'un cône ou d'un bâtonnet.

Pour que l'œil puisse distinguer les détails d'un objet à 33 centimètres, il faut donc que les différentes parties de cet objet aient au moins 1/10 de millimètre et que cette même distance les sépare les unes des autres.

Si l'œil perçoit à 33 centimètres tous les détails d'un objet de cette dimension, pour qu'il les distingue encore à une distance double, il faut que les dimensions de l'objet deviennent doubles. Elles doivent être quadruples pour

une distance quatre fois plus grande. Inversement, si à cette distance de 33 centimètres l'œil ne perçoit que l'objet dont les dimensions sont doubles, quadruples, c'est que son acuité est diminuée: elle est seulement 1/2..., 1/4 de l'acuité normale.

C'est sur ce principe que repose la mesure de l'acuité visuelle. Les objets choisis pour la mesurer sont les caractères typographiques dont les différentes parties ont des proportions et des dimensions déterminées. Snellen a le premier publié des tableaux destinés à l'évaluation de l'acuité visuelle, et les tableaux de Perrin, Monoyer, Wecker, Parinaud, Parent, Nicati n'ont fait que les reproduire avec des variantes.

La forme adoptée pour les lettres-types est la forme des lettres dites *antiques* (**E**), ou des lettres *égyptiennes* (**E**) un peu modifiée. Elles ont pour hauteur cinq fois les dimensions de l'épaisseur du trait, et celui-ci, à la distance où elles sont vues, sous-tend un arc de 1 minute sur la rétine. La lettre entière sous-tend donc un arc de 5 minutes en hauteur.

Les lettres sont disposées, dans ces tableaux, sur un certain nombre de lignes, les plus grandes généralement occupent la partie supérieure.

Le tableau est placé contre le mur et éclairé vivement. Si l'on fait usage de la lumière du jour, il faut éviter que le sujet examiné la reçoive lui-même en face. L'éclairage artificiel au gaz, avec un réflecteur dirigeant la lumière sur le tableau, est préférable, et moins sujet à varier.

La distance à laquelle on place le sujet à examiner est de 5 mètres. Avec une acuité normale et un œil emmétrope, il doit lire sans hésiter les plus petits caractères, ceux de la dernière ligne. S'il ne les lit pas ou s'il se trompe, son acuité est inférieure à l'unité. S'il lit bien l'avant-dernière ligne du tableau de Wecker son acuité est de 3/4. Lorsqu'il ne déchiffre que la première ligne dont les lettres ont dix fois les dimensions de la dernière et qu'un œil normal doit lire à 50 mètres, son acuité n'est que 1/10.

Dans la plupart des tableaux, à droite de chaque ligne, est inscrit le chiffre qui exprime en fractions simples la mesure de l'acuité, pour la distance constante de 5 mètres. Dans les tableaux de Monoyer, l'évaluation de l'acuité est exprimée en décimales. La lecture du nombre ou de la fraction inscrits à l'extrémité de la ligne dispense, pour l'évaluation de l'acuité, du calcul fort simple qui permet de la déduire. Ce calcul est indiqué par la formule $V = \frac{d}{n}$. Dans cette formule, V (*Visus*) désigne l'acuité visuelle que pendant longtemps on a représentée par la lettre S (de l'allemand *sehen*, voir); d désigne la distance constante de 5 mètres; n représente le nombre de mètres auquel les lettres de la ligne déchiffrée doivent être lues par un œil pourvu d'une acuité normale. Ce nombre est inscrit au-dessus ou à gauche de la ligne.

Si, par exemple, le sujet examiné, placé à 5 mètres, ne lit que les lettres destinées à être lues à 10 mètres, pour avoir son acuité on divisera 5 par 10, ce qui donne 0,50 ou 1/2. Son acuité visuelle n'est donc que de 1/2: V = 1/2. S'il ne lit que la première ligne qui doit être lue à 50 mètres, son acuité n'est que de 5/50, c'est-à-dire de 1/10; V = 1/10.

L'évaluation de l'acuité visuelle se fait très facilement dans la pratique, mais elle ne donne que des résultats approximatifs. Il faut remarquer d'abord que l'acuité dite normale, V = 1, est généralement un peu faible, et que beaucoup

de sujets ont une acuité supérieure à cette normale. Chez les enfants elle est plus élevée et elle ne diminue ordinairement qu'après trente ans. On n'oubliera pas non plus que les vices de réfraction masquent l'acuité réelle et qu'ils doivent être préalablement corrigés. Le myope, qui, de près, a une acuité souvent excellente, est incapable de reconnaître sans verres, à 5 mètres, les lettres que lit un œil emmétrope. Avec les verres concaves appropriés, il les lit également bien, et comme ces verres diminuent la grandeur des images, il faut en conclure que l'acuité du myope est supérieure à la normale.

L'acuité visuelle est mesurée à la distance de 5 mètres, qui, dans la pratique, correspond à la vision pour l'infini. Il faut aussi la déterminer pour les petites distances, et l'on a construit des échelles typographiques qui rendent cette détermination facile. Nous en parlerons à propos du choix des verres pour les vices de réfraction et d'accommodation.

2° Détermination du champ visuel. — Le champ visuel d'un œil est l'espace que la vision de cet œil embrasse lorsqu'il reste en fixation sur un même point.

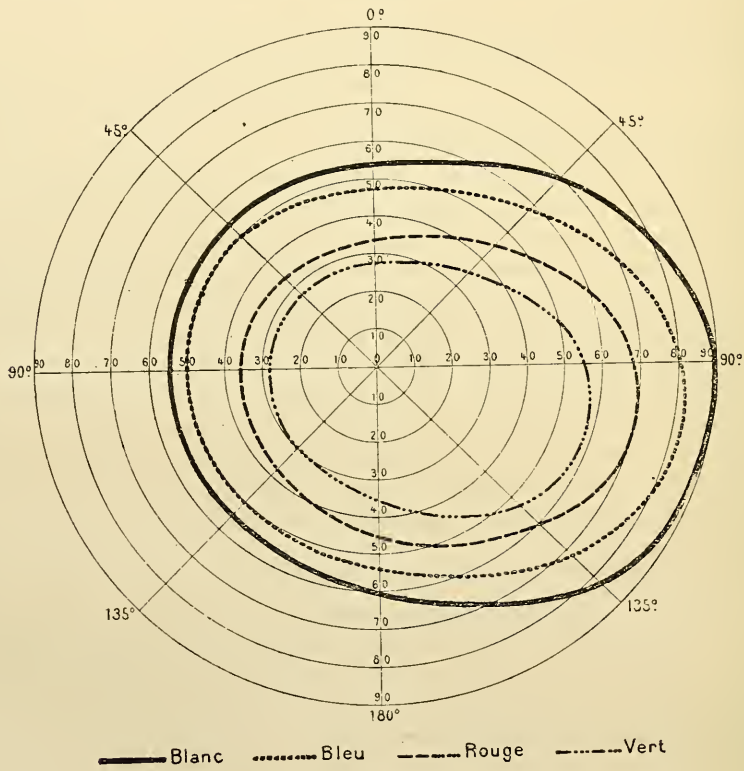

Fig. 24. — Champ visuel pour la lumière blanche et pour les couleurs.

Le champ visuel binoculaire résulte de la fusion des champs visuels de chacun des yeux et a, par suite, plus d'étendue que le champ visuel monoculaire.

Limité surtout en dedans par la saillie du nez et en haut par celle de l'arcade orbitaire, le champ visuel s'étend principalement en dehors et en bas. Tandis qu'il est borné, en moyenne, à 70 degrés en haut et 68 degrés en dedans, il atteint

88 degrés en bas et dépasse 90 degrés en dehors (Landolt). Ces limites toutefois ne s'appliquent qu'au champ visuel pour la lumière blanche. Les autres couleurs présentent des champs moins étendus, c'est-à-dire qu'elles cessent d'être perçues en un point moins éloigné du point de fixation et au delà duquel la lumière blanche impressionne encore les parties les plus antérieures de la rétine. Le champ visuel du bleu est notablement moins étendu que celui du blanc, celui du rouge vient ensuite; le champ visuel pour le vert est le plus restreint : en dedans il ne dépasse pas 28 degrés comme le montre la figure ci-jointe (fig. 24); en dehors et en bas, il arrive presque à 80 degrés.

Dans la pratique, on se contente souvent d'apprécier approximativement l'étendue du champ visuel pour la lumière blanche, à l'aide du procédé suivant : Le malade est assis devant l'observateur et ferme l'œil qui n'est pas en cause. De l'autre, il fixe un point déterminé tel qu'un bouton de la redingote du chirurgien, pendant que ce dernier étend le bras successivement en dehors, en dedans, en bas et en haut et rapproche la main du point de fixation en agitant les doigts. Le moment précis où le sujet examiné, tout en continuant à fixer le bouton, annonce qu'il commence à distinguer les doigts du chirurgien, indique la limite du champ visuel dans cette direction.

On peut apprécier ainsi d'une façon rapide et approximative si le champ visuel est ou non rétréci; on peut aussi reconnaître s'il présente des lacunes considérables, comme dans les cas de décollement de la rétine.

Pour mesurer exactement les limites et la forme du enamp visuel, il faut employer des instruments spéciaux, à l'aide desquels on dessine le champ visuel de chaque œil. Le tracé est ensuite reporté sur une feuille préparée à cet effet. Il devient ainsi possible de comparer très exactement entre eux les résultats d'examens faits à des dates différentes.

Le *campimètre* de Wecker est le plus habituellement employé. C'est un tableau noir, supporté par un pied de fonte bien stable et présentant un appui pour le menton du sujet examiné. Sur le tableau, le point de fixation que ne quitte pas l'œil du malade est marqué par une croix blanche. La distance de l'œil au point de fixation ne doit pas dépasser 15 centimètres. Sur le tableau des cercles concentriques et des rayons peints en blanc servent de points de repère pour le tracé.

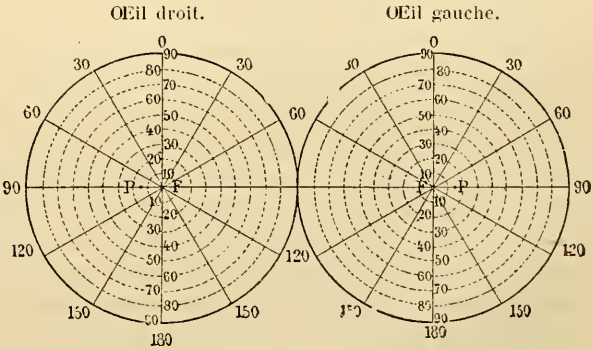

Fig. 25. — Tracé préparé pour le schéma du champ visuel.

Le chirurgien, tenant à la main un morceau de craie, le dirige suivant un des rayons de la périphérie vers le centre, jusqu'au moment où le sujet, sans quitter de l'œil le point de fixation, annonce qu'il aperçoit le bâton de craie. Ce point est marqué à la craie sur le tableau, et la même manœuvre pratiquée sur un certain nombre de rayons donne une série de points qui, réunis par une courbe, représentent les limites du champ visuel. La courbe ainsi obtenue est reportée sur une feuille d'observation disposée pour cet usage (fig. 25).

Le campimètre de Wecker est suffisant dans la pratique courante. Il permet d'obtenir rapidement la courbe qui limite le champ visuel, mais il ne fournit pas des résultats rigoureusement exacts, parce que la distance du bâton de craie à l'œil ne reste pas constante. Pour qu'elle ne subît pas de variations, au lieu d'une surface plane il faudrait que le tableau présentât la concavité d'une demi-sphère.

Le champ visuel ne peut être rigoureusement déterminé qu'avec les *périmètres*. Ces instruments consistent essentiellement en un arc métallique mobile autour d'un axe horizontal. Cet arc peut prendre successivement toutes les positions. Un curseur, portant un carré de papier blanc ou de papier coloré, glisse sur la concavité de l'arc, conservant toujours la même distance par rapport à l'œil examiné. Celui-ci occupe le centre de la sphère à laquelle appartient l'arc mobile, et, pendant toute la durée de l'observation, fixe un point brillant répondant à l'axe autour duquel se meut l'arc. Pour conserver la même situation, le sujet appuie le menton sur un support spécial.

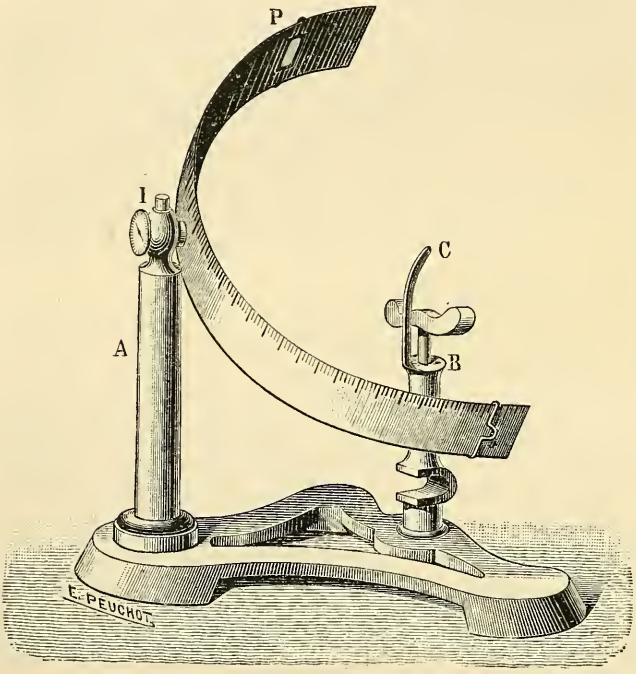

Fig. 26. — Périmètre de Landolt.

Il ne suffit pas d'obtenir par l'emploi du campimètre ou du périmètre les limites périphériques du champ visuel. Il faut encore rechercher s'il n'existe pas de lacunes ou *scotomes* dans ce champ, et pour cela, après avoir marqué le point où l'objet commence à être signalé à la périphérie, il faut le conduire jusqu'au point de fixation. S'il existe une lacune du champ visuel sur ce trajet, l'objet cesse à un moment donné d'être perçu. On peut ainsi, en opérant suivant des méridiens suffisamment rapprochés, arriver à déterminer les limites du scotome.

Dans les cas où les milieux de l'œil, le cristallin notamment, ont perdu leur transparence, il devient impossible de mesurer l'étendue du champ visuel. Il importe cependant d'être renseigné sur l'état de la sensibilité rétinienne. On arrive à constater cette sensibilité par deux moyens différents : 1° par la *recherche des phosphènes*; 2° par l'*épreuve de la lampe*.

1° *Recherche des phosphènes.* — On donne le nom de *phosphènes* aux sensations lumineuses subjectives que produit la pression exercée sur le globe oculaire.

La recherche des phosphènes a perdu beaucoup de son importance depuis que les autres méthodes d'investigation se sont multipliées. Elle exige, en effet, de la part du sujet examiné une somme d'attention et d'intelligence qu'on ne

rencontre pas toujours, et la manifestation de la sensibilité rétinienne à la pression ne suppose pas nécessairement une sensibilité correspondante sous l'action de la lumière. Or c'est, en dernière analyse, la sensibilité de la rétine à la lumière qui intéresse le chirurgien, et c'est sur elle qu'il veut être renseigné.

Nous renvoyons donc au travail considérable que Serres (d'Uzès) a consacré à l'étude de ce phénomène (*Essai sur les phosphènes*. Paris, 1861), nous contentant d'indiquer sommairement les principaux résultats auxquels il est arrivé.

Si, dans une demi-obscurité à travers les paupières rapprochées, on comprime, avec l'extrémité du doigt ou un corps mousse d'un faible volume, un point quelconque du globe oculaire en se rapprochant de l'équateur, le sujet en expérience voit apparaître au point diamétralement opposé une image lumineuse ayant la forme d'un cercle ou d'un croissant. Cette image lumineuse présente une teinte bleuâtre ou verdâtre, variant d'ailleurs suivant les sujets et suivant leur âge. C'est là le *grand phosphène*. Serres a décrit particulièrement les phosphènes frontal, jugal, nasal et temporal, d'après la région sur laquelle porte la compression. Il a reconnu, en outre, l'existence d'un petit phosphène qui apparaît au point comprimé. En réalité, il est dû à la compression transmise par le corps vitré au point diamétralement opposé de la rétine.

Fig. 27. — Phosphène temporal.

Dans les cas d'atrésie complète de la pupille, l'existence des phosphènes témoigne de la persistance de la sensibilité de la rétine et indique que les membranes profondes de l'œil ne sont pas désorganisées. C'est un renseignement important lorsqu'on se propose de pratiquer une pupille artificielle.

2° *Épreuve de la lampe.* — Dans les cas de cataracte, la recherche de la sensibilité rétinienne et la détermination approximative de l'étendue du champ visuel se font de la manière suivante :

Le sujet est placé à 4 ou 5 mètres d'une lampe allumée dans une pièce obscure. Il couvre avec la main l'œil qui n'est pas en expérience ; avec l'autre œil, il doit indiquer exactement la situation de la flamme de la lampe. L'observateur baisse alors progressivement celle-ci jusqu'à ce qu'elle soit près de disparaître. Si le patient continue à percevoir la flamme jusqu'à ce moment, il possède une sensibilité rétinienne satisfaisante.

Pour constater approximativement les limites du champ visuel, on doit présenter à une petite distance de l'œil une bougie allumée et promener successivement celle-ci dans différentes directions. La situation de la bougie doit être indiquée d'une manière exacte si le champ visuel ne présente pas de lacunes considérables. Dans le cas où il existe une lacune, par exemple dans celui d'un décollement rétinien, la flamme cesse d'être perçue dans la direction opposée au siège du décollement.

5° Détermination du sens chromatique. — La rétine humaine est apte à percevoir, à l'état normal, les différentes couleurs, dans leurs nuances les plus délicates. Cette perception exige toutefois un éclairage suffisamment intense, car, dans une demi-obscurité, on constate que les couleurs cessent rapidement d'être distinguées avec certitude.

Certains sujets ne possèdent que très imparfaitement la faculté de distinguer les couleurs (*dyschromatopsie*), d'autres confondent certaines couleurs entre elles (*daltonisme*), quelques-uns enfin ne perçoivent aucune couleur (*achromatopsie*). Ces différents troubles fonctionnels sont congénitaux ou pathologiques, et doivent être recherchés dans l'examen complet de la fonction visuelle. Cette détermination prend une importance véritable dans la marine et pour le recrutement des employés de chemins de fer, en raison de l'usage de signaux colorés qui doivent être reconnus sans hésitation.

Dans la perception des couleurs, comme dans celle de la lumière, il faut distinguer la sensibilité centrale et la sensibilité périphérique.

La vision centrale pour les couleurs est déterminée à l'aide d'instruments très ingénieux dans la description desquels nous ne pouvons entrer. Nous mentionnerons seulement les *chromoptomètres* de Parinaud, de Parent, et celui du docteur Chibret. Elle peut aussi être appréciée en se servant de tableaux colorés. De Wecker a réuni sur un même tableau une série de carrés diversement colorés, dont les dimensions vont en décroissant comme celles des caractères des échelles optométriques. Les couleurs doivent être désignées sans hésitation, à une distance de 5 mètres par un œil jouissant d'une sensibilité normale. Parinaud a joint à son échelle pour la vision de près une série de bandes colorées et dégradées, d'une belle exécution et d'un emploi commode.

La méthode la plus usitée pour reconnaître si un sujet jouit intégralement de la perception des couleurs consiste à lui faire assembler des échantillons d'écheveaux de laines diversement colorées (*méthode d'Holmgren*). On lui remet un échantillon d'un vert clair et on l'invite à rassembler tous les écheveaux de nuance semblable. S'il se trompe, on peut conclure qu'il est atteint de daltonisme. Dans le cas de cécité pour le rouge seul, il confondra les écheveaux bleus et violets avec l'échantillon pourpre qui lui aura été remis.

Le *champ visuel pour les couleurs* a, d'une manière générale, la même forme que le champ visuel pour la lumière blanche; il est seulement moins étendu. En outre, le champ visuel de chaque couleur a des limites propres. C'est ainsi que le champ visuel pour le bleu est le plus étendu après celui de la lumière blanche; le champ visuel pour le jaune vient ensuite, puis celui pour le rouge, et enfin le champ visuel pour le vert, qui a le moins d'étendue.

Les limites du champ visuel pour les couleurs se déterminent facilement à l'aide du périmètre, en substituant sur le curseur un index coloré à l'index ordinaire.

Tous les examens relatifs à la détermination de la perception des couleurs doivent être faits à la lumière naturelle. L'éclairage artificiel en modifie très notablement les conditions.

Dans un certain nombre d'affections du fond de l'œil, et particulièrement dans les atrophies du nerf optique, on voit survenir des troubles dans la perception des couleurs. Le vert est la couleur dont le champ se rétrécit d'abord et qui cesse la première d'être perçue. Le rouge disparaît ensuite. La vision

du bleu est conservée plus longtemps. La faculté de distinguer les couleurs disparaît donc dans un ordre inverse de l'étendue du champ visuel propre à chaque couleur.

4° Détermination de la réfraction statique et dynamique. — Nous laissons pour le moment de côté la détermination de l'astigmatisme. Pour la myopie et l'hypermétropie, la recherche du vice de réfraction peut se faire par voie *subjective* ou par voie *objective*.

L'examen subjectif se fait : 1° à l'aide des verres d'essai (*méthode de Donders*); 2° à l'aide des *optomètres*.

L'examen objectif emploie, pour déterminer la réfraction, deux méthodes : 1° la recherche de l'*image droite* donnée par l'ophtalmoscope; 2° l'étude des ombres ou *kératoscopie*.

a. Recherche de la réfraction statique. — 1° *Méthode de Donders*. — Avant tout essai, on peut se faire, par l'aspect extérieur, une idée du vice de réfraction dont un sujet est atteint. Le myope, d'ordinaire, a les yeux saillants et en divergence légère; il cligne d'habitude les paupières pour diminuer les cercles de diffusion. La dolichocéphalie est fréquente chez le myope.

Inversement, l'hypermétrope a l'œil plutôt petit, mobile, enfoncé dans l'orbite: il est habituellement brachycéphale.

Les renseignements fournis par le patient mettent aussi sur la voie du diagnostic. Le myope voit bien de près et se plaint de ne pas voir à longue distance; l'hypermétrope voit mal surtout à courte distance.

Cependant, l'aspect extérieur et les commémoratifs induisent souvent en erreur. L'essai des verres fait méthodiquement est nécessaire pour renseigner d'une manière exacte sur le vice de réfraction.

On procède à cet essai de la façon suivante : Le sujet examiné est placé à 5 mètres, devant l'échelle des caractères bien éclairée. On met dans la monture des lunettes un verre dépoli correspondant à l'œil dont on ne détermine pas la réfraction, et devant l'autre œil on place un verre convexe de 1 dioptrie. Si la vision de cet œil n'est pas troublée, on peut affirmer que le sujet est hypermétrope. On essaie alors successivement la série des verres convexes jusqu'à ce que l'œil arrive à lire la dernière ligne du tableau.

Toutefois, la détermination de l'hypermétropie comporte une cause d'erreur assez fréquente, et l'essai ne peut être tout à fait concluant que si l'on a, au préalable, paralysé l'accommodation. En effet, un sujet hypermétrope et jeune peut, en mettant en jeu son accommodation pour la vision à distance, corriger son hypermétropie. Il arrive même que le muscle ciliaire de l'hypermétrope est atteint de spasme et met l'œil dans les conditions d'une myopie apparente. Dans ce cas, qui s'accompagne généralement de rétrécissement de la pupille et de névralgies péri-orbitaires, il faut paralyser l'accommodation par l'instillation de quelques gouttes d'une solution d'atropine. Le relâchement de l'accommodation est beaucoup moins rapide que la dilatation de la pupille; il ne devient complet qu'au bout de deux heures. Les inconvénients de l'atropinisation, qui trouble pendant plusieurs jours la vision, empêchent d'y avoir recours dans tous les cas, pour la détermination de l'hypermétropie. C'est cependant le seul moyen de mettre en évidence l'hypermétropie *totale*. Par le simple essai des verres, sans atropinisation, on ne corrige que l'hypermétropie dite *manifeste*, et il reste une partie de l'hypermétropie *latente*.

Lorsqu'un verre convexe faible, placé devant l'œil, trouble la vision à distance et démontre l'absence de l'hypermétropie, on essaie un verre concave de 1 dioptrie. Si le sujet est myope, il constate immédiatement une amélioration dans l'état de sa vue. On augmente alors la force réfringente des verres essayés jusqu'à ce que la vision ne s'améliore plus. Le dernier verre améliorant la vision donne la mesure de la myopie.

Il faut remarquer que, si l'interposition d'un verre convexe, quelque faible qu'il soit, trouble toujours la vision à distance de l'œil emmétrope, celle d'un verre concave ne la trouble pas nécessairement, l'œil suppléant par son accommodation à la diminution de réfraction produite par la lentille concave. Si le sujet est jeune, il peut neutraliser ainsi un nombre de dioptries négatives assez élevé. Mais, dans ce cas, l'œil emmétrope se distingue de l'œil myope parce que, sans verre, il lit à 5 mètres la dernière ligne du tableau, ce que ne fait pas le myope.

2° *Emploi des optomètres.* — La méthode de Donders pour la détermination des vices de réfraction a l'avantage de faire connaître, en même temps que le vice de réfraction, le verre correcteur approprié dont le sujet doit faire usage. En somme, c'est toujours à cette méthode de tâtonnement qu'on a recours pour la prescription des verres de lunettes.

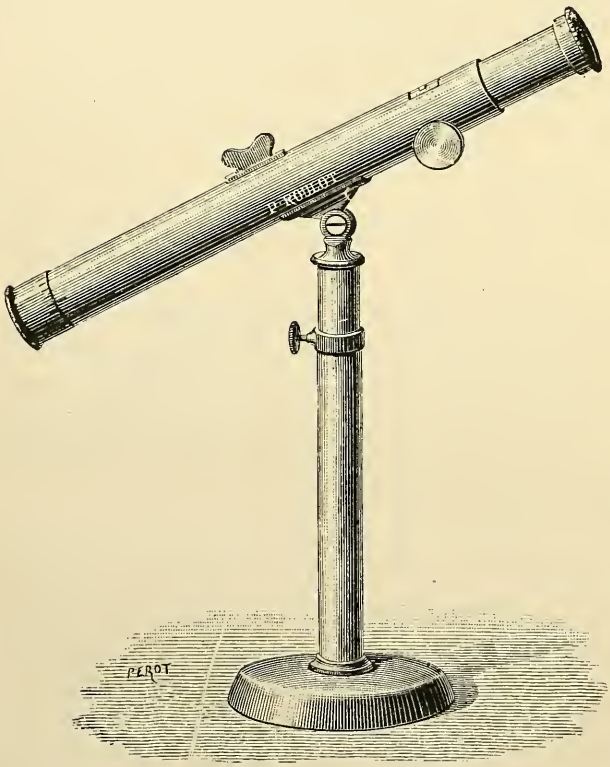

Fig. 28. — Optomètre de Badal.

Les appareils fort ingénieux qui permettent de mesurer les vices de réfraction de l'œil ont reçu le nom d'*optomètres*. D'un maniement facile, ils donnent des indications utiles sur le degré de l'amétropie ; on ne peut cependant se dispenser de contrôler les résultats qu'ils fournissent, par la méthode de Donders, lorsqu'il s'agit de déterminer le verre correcteur.

Quelques-uns de ces appareils sont basés sur l'expérience de Scheiner. On sait que cette expérience consiste à regarder un objet à travers deux trous d'épingle percés dans une carte, à une distance inférieure au diamètre de la pupille. L'objet est vu simple, par l'œil emmétrope, depuis l'infini jusqu'à une distance précisément égale à celle du *proximum*. Pour l'œil myope, l'objet est vu simple entre le *proximum* et le *remotum* ; au delà et en deçà de ces points, il est vu double.

On reconnaît, en outre, que pour le myope les doubles images sont homonymes, et que pour l'hypermétrope, elles sont croisées.

Parent a utilisé ces résultats pour construire un instrument qui, muni d'un verre rouge et d'un verre vert au niveau de chacun des trous, permet, suivant la position des images colorées indiquée par le sujet examiné, de déterminer rapidement s'il est atteint de myopie ou d'hypermétropie.

Les *optomètres* proprement dits sont nombreux. Nous citerons ceux de Perrin et Mascart, de Loiseau, de Parent, de Badal.

L'optomètre de Badal est un des plus simples. Il est formé par deux tubes de laiton glissant l'un dans l'autre et supportés par un pied vertical. Ces deux tubes peuvent être inclinés plus ou moins par rapport à l'horizon. A l'intérieur du tube fixe est une lentille biconvexe dont le foyer répond au centre de réfraction de l'œil, c'est-à-dire au point nodal lorsque l'œil se place au-devant de l'œilleton de l'instrument. La situation de cette lentille ne varie pas et tout objet vu à travers elle se présente sous un angle visuel invariable, quelle que soit la distance à laquelle il est placé (Bravais).

L'objet visé par l'œil est une plaque de verre portant une réduction photographique de l'échelle de Snellen. Cette plaque, vue par transparence, est fixée à l'extrémité du tube mobile opposée à celle qui porte la lentille. Par un système de crémaillère on peut, au moyen d'un bouton, faire varier lentement la position de la plaque photographique par rapport à la lentille. Dans ces différentes positions, l'image rétinienne a une grandeur constante.

Cet instrument permet d'évaluer les vices de réfraction compris entre + 15 et — 20 dioptries, ce qui est plus que suffisant pour les besoins de la pratique.

Pour s'en servir, on le dispose sur une table en face d'une fenêtre bien éclairée. L'extrémité qui porte l'œilleton doit être à hauteur convenable. Le sujet à examiner applique un de ses yeux contre l'œilleton, gardant autant que possible l'autre ouvert pour relâcher son accommodation. En manœuvrant le bouton on cherche d'abord la position la plus éloignée où l'image puisse être vue distinctement. Si le sujet examiné a une acuité normale, il doit lire la dernière ligne sans erreur. Le numéro auquel correspond l'index sur la graduation du tube donne en dioptries le vice de réfraction, et, si l'accommodation est relâchée, l'objet visé est au *remotum*. On rapproche ensuite très lentement l'échelle en invitant le sujet à faire des efforts d'accommodation et l'on s'arrête au moment où la dernière ligne cesse d'être distincte. On a ainsi déterminé le *proximum* et l'on peut en déduire l'amplitude de l'accommodation.

Cet optomètre permet aussi de déterminer l'astigmatisme, en substituant à l'échelle de Snellen la réduction photographique d'un cadran horaire.

3° *Détermination de la réfraction par l'examen à l'image droite.* — Cette détermination tout objective exige l'emploi de l'ophtalmoscope à réfraction. Celui-ci diffère du miroir à main ordinaire en ce qu'il est pourvu d'un miroir à foyer beaucoup plus court et incliné latéralement. Il porte, en outre, une série de verres concaves et convexes qu'un mécanisme spécial peut faire passer successivement derrière le trou central dont il est percé.

Le nombre des modèles d'ophtalmoscopes à réfraction est considérable. Il n'est guère d'oculiste qui n'ait fait subir quelque modification au type primitif.

Nous avons vu, à propos de l'examen du fond de l'œil à l'image droite, que l'observateur doit approcher son œil muni du miroir aussi près que possible de l'œil homonyme du sujet examiné et y projeter la lumière de la lampe, qui, en

raison de l'inclinaison du miroir, doit être placée plus près que dans l'examen à l'image renversée.

Le sujet en observation dirige son regard en haut et un peu en dedans. L'observateur relâche son accommodation, s'approche aussi près que possible et cherche à percevoir une image nette du fond de l'œil, soit un vaisseau, soit plus simplement l'aspect granulé du stroma choroïdien. Si l'œil observé est emmétrope ainsi que l'œil de l'observateur, l'image nette est obtenue sans interposition d'aucun verre. Dans le cas d'amétropie de l'œil observé, l'image nette ne s'obtient qu'en interposant le verre concave ou convexe qui corrige exactement le défaut de réfraction.

Il suffit donc de lire le numéro de la lentille qu'il a fallu amener derrière le trou central du miroir pour connaître le degré de myopie ou d'hypermétropie.

Il faut, bien entendu, que l'observateur, s'il n'est pas emmétrope, tienne compte du degré de son amétropie ou qu'il la corrige au préalable.

La détermination de la réfraction par l'image droite repose sur ce principe que l'œil de l'observateur emmétrope, ou rendu tel, ne peut réunir sur sa rétine, pour y former une image nette, que les rayons sortant en parallélisme de l'œil observé. Si l'œil observé n'est pas emmétrope, il faut, par l'interposition d'un verre concave ou convexe, rendre parallèles les rayons qui en sortent. Or il est évident que le numéro du verre qui rend les rayons parallèles indique précisément en dioptries le degré de myopie ou d'hypermétropie qu'on veut déterminer.

Nous avons déjà indiqué plus haut quels sont les inconvénients de l'examen à l'image droite : le désagrément de se rapprocher presque jusqu'au contact du visage du sujet observé et la difficulté de bien diriger le faisceau lumineux. Il faut y ajouter l'obligation de relâcher complètement son accommodation. On arrive toutefois à ce dernier résultat avec un peu d'exercice.

Ces inconvénients mis à part, cette méthode de détermination de la réfraction a le grand avantage de ne pas exiger le concours intelligent du sujet examiné. Elle est purement objective et par cela même précieuse lorsqu'il s'agit d'apprécier la réfraction chez les enfants, chez les individus tout à fait illettrés et chez ceux qui peuvent avoir intérêt à tromper le chirurgien.

4° *Détermination de la réfraction par la kératoscopie.* — Cuignet a le premier signalé le parti qu'on peut tirer, pour l'appréciation de la réfraction statique de l'œil, du jeu des ombres qu'on observe quand on éclaire le fond de l'œil avec le miroir ophtalmoscopique. Nous ne pouvons entrer dans les considérations théoriques auxquelles a donné lieu ce mode d'examen désigné sous les noms de *kératoscopie*, *pupilloscopie*, *rétinoscopie* et *skiascopie* ou *skioposcopie* (Panas).

La déterminaison de la réfraction par la *kératoscopie* ou *skiascopie* a pris depuis quelques années une grande importance, et, dans la pratique, elle mérite la préférence sur les autres méthodes, en raison de sa simplicité et de sa précision.

L'observateur se place, comme pour l'examen ophtalmoscopique ordinaire, assis devant le sujet, mais à une distance supérieure à 1 mètre ($1^m,20$ d'après Parent). Il tient à la main le *miroir plan* et invite le sujet à ouvrir largement les paupières, et à regarder vaguement, sans fixer, dans la direction de son oreille droite, s'il examine l'œil droit.

Si l'observateur recherche l'état de la réfraction du méridien horizontal, tenant la tête immobile, et le manche du miroir bien vertical, il imprime à celui-ci des mouvements lents de rotation autour de son axe. Il note alors le jeu

des ombres qui se meuvent horizontalement sur le champ éclairé de la pupille.

Si l'ombre se déplace *en sens inverse* du mouvement du miroir, le méridien examiné est *myope*. La marche de l'ombre en *sens direct* indique que le méridien est *emmétrope* ou *hypermétrope*.

La détermination de la réfraction du méridien vertical se fait de la même manière, mais en imprimant au miroir des mouvements de rotation autour de son axe *horizontal*. On peut également reconnaître l'état de la réfraction des méridiens obliques, en faisant pivoter le miroir autour d'un de ses axes obliques.

Ces diverses déterminations, avec un peu d'habitude, se font en quelques secondes. (En employant le miroir concave, la marche des ombres observées serait exactement inverse; mais, l'éclairage fourni par le miroir plan étant plus favorable, nous conseillons d'employer toujours ce dernier.)

L'amétropie des principaux méridiens étant reconnue, il reste à la mesurer. Il suffit, pour cela, de faire passer au-devant de l'œil, en commençant par les plus faibles, les verres correcteurs de l'amétropie jusqu'à ce que le sens de la marche des ombres devienne incertain et soit sur le point de changer.

Le mieux est de placer successivement, au-devant de l'œil en observation, dans la monture des lunettes d'essai, la série des lentilles concaves ou convexes qui servent à choisir les numéros des verres par la méthode de Donders. Mais, pour abréger l'examen, on se sert généralement de la règle de Parent qui porte les deux séries de lentilles. Le sujet en examen la tient à la main verticalement et amène successivement chaque lentille au-devant de son œil.

Si, pour neutraliser la marche inverse des ombres suivant le méridien horizontal, il faut placer au-devant de l'œil une lentille concave de 3 dioptries, c'est que le méridien horizontal est précisément myope de 3 dioptries.

Lorsque le premier examen a fourni pour ce méridien des ombres directes, on fait passer au-devant de l'œil la série des verres convexes: mais il faut alors retrancher 1 dioptrie du chiffre de la lentille nécessaire pour neutraliser la marche directe de l'ombre. Si, par exemple, il a fallu une lentille convexe de + 5 dioptries, on en conclut que l'hypermétropie est de 4 dioptries.

La kératoscopie permet donc de déterminer objectivement d'une manière rapide et exacte la réfraction des divers méridiens de l'œil, et de reconnaître les différentes variétés d'astigmatisme myopique ou hypermétropique, simple ou composé et d'astigmatisme mixte.

Mais le numéro des verres correcteurs que doit porter le sujet sera toujours déterminé en dernier ressort par la méthode subjective ou de Donders.

b. Détermination de la réfraction dynamique. — L'essai fait avec les verres concaves ou convexes, tel que nous venons de l'indiquer, renseigne seulement sur la réfraction statique de l'œil: il ne permet pas d'apprécier la réfraction dynamique, c'est-à-dire le pouvoir accommodateur.

Chez l'emmétrope, l'amplitude d'accommodation est représentée en dioptries par la lentille convexe dont le foyer est égal à la distance du *punctum proximum* de l'œil. Si cette distance est de 25 centimètres, l'amplitude d'accommodation de l'œil est de 4 dioptries. Il suffit donc, dans la pratique, de mesurer la plus petite distance à laquelle l'œil peut percevoir l'image nette d'un objet de petites dimensions, pour évaluer l'amplitude d'accommodation qu'il possède. Pour cette mesure, la lecture des caractères typographiques les plus fins donne une approximation suffisante. On peut aussi se servir d'un instrument de Landolt,

qui, pourvu d'un ruban métrique, rend très facile l'évaluation du *punctum proximum*.

Il faut préalablement avoir déterminé la réfraction de l'œil pour déduire l'amplitude d'accommodation de la distance du *punctum proximum*. Pour le myope, il faut retrancher et pour l'hypermétrope ajouter le nombre de dioptries exprimant le vice de réfraction. Un emmétrope, dont le *punctum proximum* est à 10 centimètres, a 10 dioptries d'accommodation; un myope de 4 dioptries, dont le *proximum* est à la même distance, n'a que 6 dioptries (10 — 4), et l'hypermétrope de 4 dioptries a besoin d'avoir 14 dioptries d'accommodation pour que son *proximum* soit à 10 centimètres.

Le cristallin, par les progrès de l'âge, va toujours perdant de son élasticité et, par suite, le pouvoir accommodateur de l'œil va aussi diminuant. A dix ans, Donders a reconnu que le pouvoir accommodateur équivaut à 14 dioptries. A trente ans, il n'est plus que de 7 dioptries et à soixante-quinze ans, le cristallin ayant perdu toute son élasticité, le pouvoir accommodateur est réduit à zéro.

Toutes les modifications de courbure, subies par le cristallin pendant la période où il jouit de son élasticité, sont sous la dépendance des contractions du muscle ciliaire. Nous étudierons plus loin les spasmes et les paralysies de l'accommodation. Nous voulons seulement indiquer ici le résultat de l'absence du cristallin ou *aphakie*.

On admet que le cristallin représente une valeur réfringente de 14 dioptries en moyenne. Théoriquement l'ablation du cristallin dans l'opération de la cataracte, son absence par suite de luxation, enlèvent donc à l'œil 14 dioptries de son pouvoir réfringent et suppriment du même coup l'accommodation. La perte du cristallin ne peut être compensée que par l'usage de lentilles convexes, et, pour suppléer à l'accommodation absente, il est indispensable de prescrire au sujet un numéro différent pour la vision à distance et pour la vision de près.

L'état antérieur de la réfraction de l'œil doit être évidemment pris en considération. Un œil myope de 6 dioptries, qui perd son cristallin représentant 14 dioptries, se trouve dans les conditions d'un œil hypermétrope de 8 dioptries (14 dioptries — 6 dioptries). L'œil myope de 14 dioptries, qui serait privé de son cristallin, se trouverait dans les conditions d'un œil emmétrope, mais dépourvu d'accommodation.

Par contre, l'œil hypermétrope de 4 dioptries a, après l'ablation du cristallin, un déficit de 18 dioptries.

Dans le choix des verres après l'opération de la cataracte, il faut tenir compte de ces conditions antérieures. Pour un œil emmétrope avant l'opération, le verre nécessaire pour corriger l'hypermétropie acquise n'est pas, d'ailleurs, de 14 dioptries. Par suite de la position du verre à environ 23 millimètres en avant du centre de réfraction de l'œil, la valeur réfringente de la lentille doit être diminuée; elle n'est plus que de 10 dioptries environ.

Pour la vision de près, cette valeur doit être en général augmentée de 4 dioptries, si l'on veut que la vision soit possible à 25 centimètres. Théoriquement, après l'opération de la cataracte, un sujet antérieurement emmétrope, a besoin pour la vision à distance de verres de + 10 dioptries et pour la vision rapprochée de + 14 dioptries. En réalité, le choix des verres doit toujours être vérifié par tâtonnement.

De la convergence et de sa mesure. — La vision étant binoculaire, dans les

conditions habituelles, il faut que la direction des lignes du regard soit telle que la fusion des images rétiniennes puisse se produire. Pour la vision rapprochée, ces deux lignes s'entre-croisent au point fixé et l'on dit qu'il y a convergence. Dans la vision à l'infini, il y a encore convergence, mais l'angle est nul et les deux lignes sont parallèles.

La notation adoptée pour exprimer l'angle de convergence ou *angle métrique* (A. *m.*) correspondant à des distances données fournit les mêmes chiffres que la notation en dioptries. L'unité est l'angle de convergence pour la distance de 1 mètre. Pour une distance de 50 centimètres, la convergence est de 2 angles métriques (2 A. *m.*), de même que l'accommodation est de 2 dioptries (2 D.). A une distance de 20 centimètres, correspondent 5 D. et 5 A. *m.*

La convergence et l'accommodation sont donc étroitement associées. Cependant la convergence peut varier dans des limites plus étendues par l'accommodation dans l'œil emmétrope.

L'*amplitude de la convergence* est représentée par la valeur de l'angle de convergence pour le point le plus rapproché (*proximum*) diminué de l'angle de convergence pour le point le plus éloigné (*remotum*).

L'angle de convergence maximum est de 11 à 12 A. *m.* Pour l'œil amétrope la concordance de l'accommodation et de la convergence cesse d'exister. Pour la vision des objets rapprochés, le myope a besoin de converger beaucoup et n'accommode pas ou accommode fort peu. Un myope de 10 dioptries a son *remotum* à 10 centimètres et voit à cette distance sans dépenser d'accommodation, alors qu'il converge de 10 angles métriques.

L'hypermétrope, au contraire, accommode plus qu'il ne converge. Il doit d'abord par son accommodation corriger son hypermétropie. Pour voir à 50 centimètres, un hypermétrope de 3 dioptries à besoin d'employer 2 + 3, c'est-à-dire 5 dioptries, tandis que sa convergence n'est représentée que par 2 angles métriques.

CHAPITRE PREMIER

MALADIES DU GLOBE OCULAIRE

I

VICES DE CONFORMATION ET ANOMALIES CONGÉNITALES DU GLOBE OCULAIRE

La connaissance du mode de développement du globe oculaire est indispensable pour comprendre la pathogénie des vices de conformation. On trouvera un bon exposé de ce développement dans la thèse d'agrégation de Picqué (*Anomalies de développement et maladies congénitales du globe de l'œil.* Paris, 1886). Nous en résumerons seulement les points essentiels.

L'œil se forme aux dépens d'une *vésicule primitive* prolongement de la vésicule cérébrale antérieure et d'un bourgeonnement du feuillet externe du blasto-

derme qui s'invagine dans cette vésicule. La vésicule oculaire primitive est reliée à la vésicule cérébrale antérieure par un pédicule creux qui doit former le nerf optique. Ce pédicule présente à sa face inférieure une rigole par laquelle pénètrent les vaisseaux destinés à la rétine et au corps vitré. Ces vaisseaux sont entourés par du tissu mésoblastique qui les supporte et forme une sorte de cordon.

Lorsque la vésicule oculaire primitive a reçu par invagination le bourgeon du feuillet externe du blastoderme, qui s'y loge comme le gland dans sa capsule, on voit ce bourgeon s'isoler bientôt des parties qui lui ont donné naissance. Il ne tarde pas à devenir complètement libre. La *vésicule oculaire secondaire* se trouve alors constituée. La portion invaginée de la paroi de la vésicule primitive donne naissance à la rétine et la paroi invaginante aux cellules épithéliales pigmentées de la face interne de la choroïde. Le bourgeon invaginé provenant du feuillet externe du blastoderme constituera le cristallin.

L'artère centrale du nerf optique qui pénètre entourée de tissu mésoblastique dans la rigole ouverte en bas et creusée dans le nerf optique donne une branche qui a reçu le nom d'artère hyaloïdienne. Celle-ci traverse le corps vitré d'arrière en avant et parvenue au pôle postérieur du cristallin se divise en nombreux rameaux qui recouvrent la face postérieure du cristallin, gagnent la région équatoriale de cet organe et se répandent sur sa face antérieure. Parvenus sur cette face antérieure, ces vaisseaux s'anastomosent avec d'autres vaisseaux pour former au niveau de l'orifice pupillaire une membrane vasculaire. Cette membrane a été décrite pour la première fois par Wachendorff, au siècle dernier. Jules Cloquet a bien figuré, en 1818, la capsule vasculaire du cristallin et le trajet de l'artère hyaloïdienne.

Ces notions succinctes sur le développement du globe de l'œil permettent de comprendre quelques-uns des vices de conformation que nous aurons à étudier, notamment la persistance de l'artère hyaloïdienne, la persistance de la membrane pupillaire et le coloboma des différentes parties constituantes de l'œil.

Nous étudierons sommairement ici les principaux vices de conformation et les anomalies congénitales qui affectent l'œil tout entier. Les vices de conformation de chacune de ses parties seront décrits aux chapitres qui traitent de leurs maladies particulières.

Les vices de conformation et anomalies congénitales portant sur tout le globe oculaire sont :

1° L'anophtalmie et la cryptophtalmie;
2° La microphtalmie;
3° L'hydrophtalmie congénitale;
4° L'albinisme;
5° La mélanose.

1° *ANOPHTALMIE ET CRYPTOPHTALMIE*

L'anophtalmie ou absence du globe oculaire est simple ou compliquée de la présence d'un kyste séreux congénital. Dans les deux cas, elle coexiste presque toujours avec d'autres difformités du côté de la face, du crâne ou des membres.

Anophtalmie simple. — L'absence complète de toute trace du globe ocu-

laire est extrêmement rare. Elle a même été niée par Zehender. Presque toujours sur les fœtus monstrueux qui présentent une absence apparente des globes oculaires, la dissection arrive à en faire retrouver quelques vestiges. Aussi le nom de cryptophtalmie serait-il plus exact pour désigner dans la majorité des cas cette difformité.

Hocquart (*Archives d'ophtalmologie*, 1880) a réuni 60 observations publiées comme des exemples d'anophtalmie et Durlach (Thèse de Bonn, 1882) a repris l'étude de cette difformité. Le plus souvent l'anomalie est double et le seul vestige de l'œil qu'on retrouve consiste en un petit sac tapissé par une sorte de muqueuse recouverte elle-même d'une membrane fibreuse sur laquelle viennent s'insérer les muscles. L'orbite est rétrécie dans tous ses diamètres.

Anophtalmie compliquée. — Van Duyse, Berlin, de Wecker et Talko ont rapporté des cas dans lesquels l'existence d'un kyste séreux congénital de l'orbite paraissait coïncider avec l'absence du globe oculaire. En réalité, le plus souvent, il y avait un œil rudimentaire. L'observation de Talko est la seule dans laquelle l'anophtalmie vraie puisse être acceptée (Picqué).

2° *MICROPHTALMIE*

L'anomalie désignée par ce nom consiste en une diminution des différents diamètres de l'œil dont le volume varie de celui d'un petit pois à celui de l'œil hypermétrope qui peut être considéré comme le degré le plus léger de la microphtalmie.

Ordinairement un seul œil est atteint; mais il est fréquent de voir coïncider d'autres vices de conformation du côté des paupières, du crâne et de l'orbite.

L'hérédité paraît jouer un certain rôle dans la production de la microphtalmie (Mayerhausen).

La cornée, de dimensions souvent très réduites, présente des opacités à sa périphérie et quelquefois une opacification complète. L'iris est parfois de couleur blanchâtre ou atteint de coloboma. Le cristallin, la choroïde, la rétine sont fréquemment le siège d'altérations ou d'arrêts de développement.

La vision, nulle dans les cas extrêmes, a, dans les degrés peu élevés, souvent été trouvée passable et même assez bonne.

On discute encore pour savoir si la microphtalmie est le résultat d'un arrêt de développement, ou d'une inflammation survenue pendant la vie intra-utérine.

3° *MÉGALOPHTALMIE. — HYDPOPHTALMIE CONGÉNITALE*

On constate, dans certains cas, au moment de la naissance, un volume excessif du globe oculaire qui a néanmoins conservé une forme régulière. C'est cette anomalie qui a reçu le nom d'*hydrophtalmie*.

La cornée a un diamètre exagéré parfois double de l'état normal et sa transparence est fréquemment altérée. La chambre antérieure est plus profonde. La pupille plus ou moins dilatée est peu mobile. Les milieux de l'œil restent souvent assez transparents pour permettre de reconnaître que les membranes profondes ne sont pas atteintes. Ultérieurement la sclérotique s'amincit et devient bleuâtre, laissant voir par transparence la choroïde. Au bout d'un

certain temps, l'œil subit une série de lésions qui offrent une grande analogie avec celles du glaucome et la vision finit par se perdre complètement.

Lorsque le volume de l'œil arrive à un degré excessif, les paupières ne peuvent plus le recouvrir complètement. Le volume apparent semble encore plus considérable qu'il n'est réellement et l'on s'explique le nom de *buphtalmie* (œil de bœuf) employé pour désigner ces degrés extrêmes. La cornée non protégée ne tarde pas à s'opacifier et à s'ulcérer; le cristallin se cataracte et se luxe; la rétine se décolle, un traitement analogue à celui que l'on emploie contre le glaucome a quelquefois été tenté. Panas dit avoir obtenu deux fois le retour de la transparence de la cornée en administrant le sirop de Gibert.

L'hydrophtalmie ne doit pas être confondue avec l'affection qui a été décrite sous le nom de *kératoglobe* ou cornée globuleuse. Dans cette dernière maladie, la cornée seule est atteinte; elle est augmentée de volume, mais le globe oculaire conserve ses dimensions normales et la difformité ne tend pas à s'accroître avec l'âge. L'hydrophtalmie est encore plus distincte d'une autre difformité de la cornée dans laquelle cette membrane a une forme conique tout en conservant sa transparence (*staphylome conique, pellucide*). Le staphylome hémisphérique ou kératoglobe et le staphylome conique de la cornée seront étudiés avec les maladies de cette membrane.

4° *ALBINISME*

L'absence de pigment constitue l'albinisme. Le plus souvent l'albinisme est général; mais il est quelquefois partiel et limité au globe oculaire dont le tractus uvéal est dépourvu du pigment normal.

La pupille a une teinte rosée et les membranes profondes de l'œil peuvent être examinées à la lumière directe, sans le secours de l'ophtalmoscope. L'iris a une coloration blanc jaunâtre avec un reflet rose. Il existe presque toujours du nystagmus. L'œil dépourvu de pigment est plus ou moins photophobe et la vision toujours très imparfaite. La myopie admise par Maurice Raynaud (*Dict. de méd. et de chir. prat.*, article Albinisme) est fréquente ainsi que l'astigmatisme. Il y a, surtout, une amblyopie marquée que les verres concaves n'améliorent pas (Desmarres). Mais on soulage beaucoup les individus atteints de cette anomalie en leur faisant porter des conserves bleues garnies de taffetas noir.

5° *MÉLANOSE*

L'excès de pigment dans les membranes de l'œil constitue une anomalie inverse de la précédente. Le plus souvent le pigment est accumulé en quantité anormale à la face externe de la rétine et constitue l'affection connue sous le nom de rétinite pigmentaire. L'iris est aussi le siège de taches pigmentaires qui affectent sur sa face antérieure des dispositions bizarres et quelquefois symétriques. On les désigne communément sous le nom de taches de rouille. Enfin, on observe aussi, mais plus rarement, des taches analogues et également congénitales sur la conjonctive et la sclérotique.

La mélanose dont il est ici question n'a rien de commun avec le développement pathologique des tumeurs pigmentées du globe oculaire et du sarcome mélanique en particulier.

II

LÉSIONS TRAUMATIQUES DU GLOBE OCULAIRE

Pour l'étude des lésions complexes que le traumatisme détermine dans l'appareil oculaire, il y a lieu d'envisager isolément : 1° les lésions traumatiques du globe oculaire entier; 2° celles qui intéressent isolément chacune de ses parties.

Cooper (White), Wounds and injuries of the eye. London, in-8°, 1859. — Arlt, Des blessures de l'œil, traduction française, 1877. — Yvert, Traité clinique et pratique des blessures du globe de l'œil, 1880. — Nuel, art. Œil du *Dict. encycl. des sc. méd.*, 2e sér., t. XIV, p. 387. — Gomez, Des blessures de l'œil. Thèse de Paris, 1872. — Mouchotte, Des blessures de l'œil par des corps étrangers. Thèse de Paris, 1873. — Fleury, Essai sur les corps étrangers de la surface de l'œil. Thèse de Paris, 1874. — Mouilleron, Contribution à l'étude des corps étrangers de la cavité oculaire. Thèse de Paris, 1878.

A. — *LÉSIONS TRAUMATIQUES AFFECTANT LE GLOBE OCULAIRE ENTIER*

Ces lésions comprennent : les *luxations* et *avulsions;* 2° la *commotion*, la *compression*, la *contusion* et la *rupture;* 3° les *plaies;* 4° les *brûlures* et les *cautérisations.*

1° LUXATION ET AVULSION

Dans quelques circonstances, rares d'ailleurs, le globe oculaire, sous l'action d'une violence considérable est projeté en avant hors de l'orbite et franchit la fente palpébrale qui se resserre derrière lui. Ce déplacement constitue la *luxation* proprement dite, dans laquelle le nerf optique très distendu n'est pas rompu. Il existe, en outre, quelques observations de propulsion du globe de l'œil dans le sinus maxillaire à travers la paroi inférieure de l'orbite fracturée.

Lorsque le nerf optique s'est rompu sous l'effort de la distension ou a été sectionné, il y a alors *avulsion* du globe de l'œil.

Étiologie. — Le peu de profondeur de la cavité orbitaire et la saillie naturelle du globe de l'œil chez certains individus constituent une prédisposition évidente à la luxation traumatique de l'organe. L'agent vulnérant doit toutefois être animé d'une force considérable pour la produire et dans presque tous les cas agir de dehors en dedans et un peu de bas en haut, car c'est en bas et en dehors que l'œil offre le plus de prise au traumatisme.

La luxation est parfois produite dans une lutte par l'introduction du pouce entre la paroi externe de l'orbite et le globe oculaire. Cette pratique sauvage signalée par Mackenzie, d'après Wild, comme fréquente en Virginie, est aussi usitée dans la Haute Bavière (De Rothmund), dans le Tyrol (Geissler) et ne serait pas, dit-on, inconnue dans certains faubourgs de Paris.

Plus souvent c'est l'extrémité d'une tige mousse qui agit comme levier pour luxer l'œil. Follin a vu la luxation résulter de l'action d'une balle sur la région

externe de l'œil. Enfin, Verhaeghe (*Annales d'oculistique*, t. XXVI, p. 99) et Bodkin (*Dublin med. Press*, 1852) ont rapporté chacun un cas de luxation ou d'avulsion traumatique par une chute sur l'anneau d'une clef fixée dans la serrure. Dans ces cas, l'anneau de la clef déchirant la paupière a agi sur le globe oculaire à la manière d'une gouge ou d'une curette.

Le mécanisme des soi-disant luxations de cause indirecte ou par contre-coup invoqué par Pierre Borel et par Gallait (mémoire de Quesnay sur le *Trépan*, t. I, p. 149. *Académie de chirurgie*, édit. in-8°) peut être à bon droit révoqué en doute.

Les faits de luxation traumatique que nous étudions doivent être nettement séparés de ceux dans lesquels le déplacement se produit lentement, par suite du développement d'une tumeur orbitaire en arrière de l'œil. Ils ne doivent pas non plus être confondus avec les quelques exemples de luxation volontaire du globe de l'œil qui ont été publiés.

Symptomatologie. — Dans la luxation proprement dite, le globe de l'œil retenu par le nerf optique distendu a franchi la fente palpébrale, repose sur le rebord inférieur de l'orbite, et quelquefois pend sur la joue. Très rarement on l'a vu porté en haut et en dedans.

Les paupières, en se rapprochant derrière lui, le maintiennent dans cette position anormale et, s'il n'est pas rapidement réduit, la conjonctive devient bientôt chémosique.

Les muscles, les vaisseaux, généralement déchirés restent adhérents en partie au globe de l'œil. Des ecchymoses soulèvent la conjonctive bulbaire, et les enveloppes de l'œil sont parfois rompues, mais il y a rarement une hémorragie abondante.

Au contact de l'air, la cornée ne tarde pas à perdre son brillant et subit même un commencement d'opacification qui disparaît lorsque l'œil est replacé dans l'orbite.

La vision est plus ou moins altérée dans l'œil luxé ; elle est souvent abolie temporairement, mais susceptible de se rétablir lorsque l'œil est remis en place. Dans un cas où l'un des yeux avait été enlevé complètement et l'autre seulement luxé, la vision de ce dernier s'accompagnait d'un phénomène singulier consistant en mouvements ondulatoires des objets placés dans le champ visuel (Henri Van Heer, cité par Stalpart Van der Wiel).

Si les lésions du nerf optique sont considérables, l'abolition de la vision persiste. Après s'être rétablie momentanément, elle peut aussi se perdre plus tard par suite d'une névrite rétro-bulbaire.

Les complications les plus diverses et les plus graves accompagnent la luxation traumatique de l'œil. Telles sont les déchirures et les plaies contuses des paupières, les fractures des parois orbitaires, les corps étrangers de cette cavité et les lésions du cerveau.

Nous avons signalé la rareté des hémorragies, phénomène commun dans les plaies par arrachement.

Le *diagnostic* de la luxation est facile dans les cas ordinaires. Il ne pourrait y avoir de doute que si le globe luxé était, comme on l'a observé quelquefois, refoulé dans la cavité du sinus maxillaire. Si le nerf optique a été complètement sectionné et l'œil expulsé de l'orbite, il arrive parfois que son absence passe, au premier moment, inaperçue au milieu du gonflement et de l'infiltration sanguine dont les parties sont le siège. Pour éviter des surprises désagréables et pour

couvrir sa responsabilité, le chirurgien fera bien d'écarter les paupières pour s'assurer qu'un caillot sanguin volumineux ne simule pas l'œil absent.

Le *pronostic* de la luxation est extrêmement variable. Après la réduction, si les désordres ne sont pas considérables, la vision et les mouvements peuvent quelquefois revenir complètement. Plus souvent, la vue ne se rétablit qu'imparfaitement et les mouvements restent gênés. Dans les cas même où la vision n'a pas été abolie au premier moment, on se rappellera qu'une névrite rétro-bulbaire peut en entraîner ultérieurement la perte. Enfin il arrive que le développement d'accidents inflammatoires détermine la fonte purulente du globe. Le pronostic doit donc être toujours très réservé.

Traitement. — Le premier soin du chirurgien après avoir reconnu la luxation et les désordres qui l'accompagnent doit être de laver l'organe avec une solution antiseptique et d'en effectuer la réduction le plus promptement possible.

Il faut faire des lavages antiseptiques minutieux, rechercher les corps étrangers qui pourraient être restés dans la plaie pour en opérer l'extraction, enlever soigneusement tous les caillots; mais il y a rarement lieu de réséquer les fragments de muscles entraînés avec le globe. Alors même que le nerf optique aurait été complètement sectionné, on pourrait encore essayer de replacer l'œil dans sa loge. Les tentatives faites par Chibret pour greffer sur l'homme des yeux d'animaux, autorisent pleinement cette conduite.

La réduction de l'œil, dans les cas ordinaires, ne présente pas de grandes difficultés. La fente palpébrale est maintenue écartée le plus largement possible par des tractions opérées avec les doigts et au besoin avec des écarteurs. On peut même, d'un coup de ciseaux, fendre la commissure externe pour faciliter la réduction. Celle-ci est obtenue par des pressions méthodiques et continues sur le globe déplacé. On a soin de les exercer dans l'axe de la cavité de l'orbite. Bientôt le globe de l'œil franchit la fente palpébrale d'un mouvement brusque, quelquefois avec bruit et reprend sa position normale. Un soulagement marqué suit cette réduction. La cornée recouvre son aspect brillant et sa transparence au bout de peu de temps. Si la vision n'était pas abolie avant la réduction, une amélioration très notable de l'acuité visuelle suit toujours de près le rétablissement des rapports normaux.

On a discuté pour savoir si la réduction devait être tentée lorsque les accidents inflammatoires se sont déjà développés. La réponse affirmative ne nous paraît pas douteuse. Sans doute la réduction, dans ces circonstances, est plus difficile, mais en opérant quelques débridements, on l'obtiendra généralement et elle a le grand avantage de faire cesser le tiraillement du nerf optique et de soustraire le globe de l'œil à un sphacèle inévitable.

2° COMMOTION, COMPRESSION, CONTUSION ET RUPTURE DU GLOBE OCULAIRE

Si nous réunissons dans un même chapitre les lésions qui résultent pour l'œil de ces différents ordres de violence, c'est que, dans la réalité, il est souvent impossible d'établir la part qui revient à chacun d'eux.

Les auteurs du *Compendium de chirurgie* ont longuement étudié la *commotion* du globe oculaire. Mais à l'époque où ils écrivaient on ne possédait pas les moyens d'explorer les parties profondes de l'œil et l'on rapportait au simple

ébranlement des lésions qui résultent surtout de la contusion. Ils ont admis qu'un corps vulnérant frappant le front, la tempe, la région sous-orbitaire, pouvait ébranler l'œil sans l'atteindre directement et déterminer non seulement des troubles fonctionnels, mais des désordres matériels, tels que l'épanchement sanguin intra-oculaire, le décollement de l'iris, la déchirure de la capsule cristallinienne.

L'amaurose et la mydriase traumatique observées dans ces conditions s'expliquent souvent par une fracture de la voûte de l'orbite irradiée jusqu'au trou optique et comprimant le nerf optique ou les nerfs de l'orbite. Quant aux lésions matérielles énumérées ci-dessus, bien qu'elles puissent être produites par une violente secousse, elles reconnaissent pour cause habituelle la contusion directe. On a dit aussi que le vomissement pouvait produire une commotion du globe de l'œil et l'on a expliqué ainsi des troubles fonctionnels résultant de la congestion des vaisseaux de l'orbite qui accompagne le vomissement. La preuve que les accidents sont dus à la congestion et à la rupture de petits vaisseaux est donnée par l'existence des ecchymoses sous-conjonctivales, et des hémorragies rétiniennes ou choroïdiennes que révèle l'ophtalmoscope.

La *compression* du globe oculaire ne mérite pas non plus une étude à part, car son mode d'action est celui de la contusion, moins l'instantanéité et la violence. Une compression localisée et méthodique donne lieu au phénomène des *phosphènes* bien étudiés par Serres (d'Uzès). Une compression uniforme et douce, telle que celle qui résulte de l'application de rondelles d'ouate maintenues par un bandeau, est généralement bien supportée par l'œil, à la condition de n'être pas trop prolongée. Pour établir les effets fâcheux de la compression, on a cité un fait de Beer, dans lequel la compresssion des deux yeux opérée par manière de plaisanterie par les doigts d'un ami, sur un homme doué jusque-là d'une vue excellente, fut suivie de cécité. Mais ce fait prouve seulement, que, dans ce cas, une violence légère a suffi pour déterminer des désordres profonds des deux yeux. De même, chez certains individus, une pression minime produit une ecchymose sous-cutanée, alors que généralement une contusion véritable est nécessaire pour amener le même résultat.

La *contusion* directe du globe oculaire est donc la cause la plus habituelle à laquelle doivent être rapportés les désordres des enveloppes ou des milieux de l'œil atteint par un corps mousse, alors même que la violence n'est pas considérable.

Les projectiles les plus divers peuvent contusionner l'œil. Mais certaines professions exposent particulièrement à ce genre de traumatisme. Il suffit de citer les forgerons et les casseurs de pierre. La mèche d'un fouet produit quelquefois une contusion violente de l'œil lorsqu'elle vient le frapper. De même les branches flexibles des arbres, en se redressant brusquement, déterminent parfois de graves contusions.

Symptômes. — Les effets d'une contusion ou d'une commotion légère sont des plus fugitifs. La douleur est peu marquée, mais il y a un ébouissement instantané, suivi d'une obnubilation passagère de la vue.

Si la contusion est plus intense, la douleur est plus vive; l'éblouissement persiste plus longtemps et la vue reste troublée, alors même qu'on ne constate pas de désordres matériels dans l'œil.

On voit parfois se produire une dilatation de la pupille ou *mydriase*, avec

perte des mouvements de l'iris. Cette mydriase est précédée quelquefois d'un rétrécissement de la pupille ou *myosis*.

Berlin donne comme signes de la contusion de l'œil une faible diminution de la vision centrale et excentrique, une injection épisclérale et la résistance de l'iris à l'action de l'atropine.

On admettait autrefois, pour expliquer l'affaissement ou la perte de la vision, un ébranlement de la rétine analogue à la commotion cérébrale. Plus tard on a invoqué les phénomènes vaso-moteurs. L'examen ophtalmoscopique, d'après Berlin, permet de constater sur la rétine l'existence de taches blanchâtres indépendantes de tout décollement. Ces taches disparaissent sans laisser de traces, dans les quarante-huit heures.

Cependant, dans un certain nombre de cas, l'examen ophtalmoscopique ne révèle pas de changements dans les milieux de l'œil et la rétine ne présente ni décollement ni traces d'hémorragies. Mais, dans ces cas, Berlin pense qu'il existe néanmoins une lésion matérielle qui explique à la fois l'amblyopie et la mydriase. D'expériences faites sur les animaux, il est arrivé à conclure qu'il se produit au niveau du corps ciliaire de petites hémorragies. Ces petits foyers d'hémorragie pourraient même comprimer la périphérie du cristallin et y produire des changements de courbure. De là des troubles de la réfraction.

Dans ses expériences sur les animaux, le même auteur a vu, *immédiatement* après la contusion du globe de l'œil, les vaisseaux rétiniens devenir complètement exsangues et filiformes. Ils se remplissent ensuite sans subir de dilatation consécutive.

Il a constaté aussi que les lésions de la rétine se rencontrent au niveau du point directement frappé et au point *diamétralement opposé*.

Les contusions de moyenne intensité déterminent quelques lésions extérieures et surtout des ecchymoses sous-conjonctivales. Il est fréquent de voir à la suite de ces contusions le sang s'infiltrer entre la conjonctive et la sclérotique et entourer la cornée d'un cercle complet. Si elle est plus limitée, l'ecchymose répond par sa situation au point qui a été atteint par le corps vulnérant. Elle peut occuper aussi le point diamétralement opposé.

Des lésions variées des différentes parties constituantes de l'œil résultent de la contusion du globe. Telles sont les érosions de la cornée, les déchirures de l'iris, les ruptures de la capsule cristallinienne et la luxation du cristallin, la déchirure de la choroïde, la déchirure ou le décollement de la rétine. Les désordres le plus fréquemment observés consistent en épanchements sanguins dans la chambre antérieure ou dans le corps vitré. Les lésions des différentes parties de l'œil seront étudiées isolément plus loin. Disons seulement que, si l'épanchement sanguin dans la chambre antérieure est fréquent et facile à constater, l'épanchement de sang dans le corps vitré ne se reconnaît pas aussi facilement et est admis souvent par analogie.

Follin a même été conduit par ses expériences sur les animaux à le considérer comme tout à fait exceptionnel. Il n'a jamais pu le produire par la contusion du globe de l'œil. En dilacérant la rétine et la choroïde au moyen d'une aiguille à cataracte à travers le corps vitré, il n'est arrivé qu'à déterminer dans la masse de celui-ci des infiltrations insignifiantes. Il semble donc que les épanchements sanguins intra-oculaires situés en arrière du cristallin et résultant d'une contusion se font plus souvent entre la choroïde et la rétine ou entre cette dernière membrane et le corps vitré que dans l'épaisseur de celui-ci. Cliniquement leur

siège est difficile à préciser, car presque toujours un épanchement de sang dans la chambre antérieure empêche d'éclairer à l'aide du miroir les parties profondes de l'œil.

Les contusions violentes du globe, telles que celles qui résultent d'une chute sur un corps résistant, du choc d'une balle ou d'une pierre, d'un coup de poing déterminent parfois la *rupture* de l'enveloppe scléro-cornéenne. Il y a une sorte d'éclatement de ces membranes sous la pression des liquides qu'elles renferment.

Le plus ordinairement c'est la sclérotique qui se rompt. La rupture se fait quelquefois au point directement atteint par le corps vulnérant, plus souvent au point diamétralement opposé. C'est ainsi que, l'œil étant plus exposé aux traumatismes directs en dehors et en bas, la rupture a lieu en dedans et en haut. Elle se produit au voisinage de l'insertion des muscles droits en raison de la plus grande minceur de la sclérotique dans cette région.

La conjonctive mobile et plus facile à distendre résiste habituellement. Si la choroïde n'est pas déchirée, on voit alors cette membrane faire hernie à travers la solution de continuité de la sclérotique et soulever la conjonctive sous forme d'un staphylome bleuâtre. Si la choroïde et la rétine sont rompues, le corps vitré s'échappe et s'infiltre dans le tissu cellulaire sous-conjonctival où il constitue une saillie plus ou moins considérable de couleur jaune verdâtre.

La rupture de la sclérotique se complique plus fréquemment peut-être de l'issue du cristallin. Celui-ci, s'échappant de sa capsule déchirée, vient se placer dans le tissu cellulaire sous-conjonctival et se reconnaît à sa forme régulière et à ses dimensions. C'est là la luxation sous-conjonctivale du cristallin qui sera étudiée plus loin dans ses détails.

Plus rarement la déchirure de la conjonctive accompagne celle de la sclérotique. Le cristallin est quelquefois alors projeté à distance, et, le corps vitré s'échappant au dehors en quantité considérable, l'œil s'affaisse complètement.

La déchirure de la cornée est rare. Elle entraîne forcément l'évacuation de l'humeur aqueuse et parfois celle du cristallin et du corps vitré.

Que la rupture de l'œil se soit opérée au niveau de la cornée ou de la sclérotique, il en résulte forcément, outre les désordres dont nous venons de parler, une diminution dans la tension du globe qui peut aller jusqu'à l'affaissement complet. La sensation du défaut de résistance perçue par les doigts qui explorent la tonicité du globe permettra dans certains cas, à elle seule, d'établir le diagnostic. Gosselin a insisté aussi (*Gazette des hôpitaux*, 1853) sur la tendance que présente la cornée devenue plus dépressible à prendre une forme elliptique.

Le *pronostic* des traumatismes que nous venons de passer en revue est, on le comprend, impossible à établir d'une manière générale. Il est extrêmement variable et ne doit être porté qu'avec une grande réserve en ce qui concerne la fonction visuelle.

Dans les cas même où une contusion peu intense après quelques troubles passagers de la vision n'a pas laissé de traces appréciables, il se peut qu'on observe ultérieurement des accidents graves.

Le pronostic résultant de la lésion des différentes parties constituantes de l'œil sera établi, autant que possible, à propos de la description isolée de ces lésions.

Inutile de dire que les contusions violentes de l'œil, accompagnées d'épanchements sanguins intra-oculaires abondants, et à plus forte raison celles qui

déterminent la rupture des enveloppes et l'évacuation partielle de son contenu comportent le pronostic le plus sérieux.

Traitement. — Les contusions légères ne nécessitent pas un traitement actif. Le repos de l'organe, quelques lotions froides sur les paupières suffisent si aucune des parties essentielles de l'œil n'a été lésée.

Dans les cas de contusions de moyenne intensité, s'il y a production d'ecchymose, on conseillera l'usage de lotions avec la solution d'acide borique, ou l'application de compresses trempées dans l'eau boriquée maintenue à la température de la glace. Plus tard, on emploiera une compression douce à l'aide de rondelles d'ouate soutenues par un bandeau. Il est important de prévenir les malades que la résorption du sang infiltré sous la conjonctive exigera quinze jours au moins et quelquefois davantage.

Les épanchements sanguins intra-oculaires, les lésions de l'iris, de l'appareil cristallinien, de la choroïde et de la rétine donnent lieu à des indications et à des interventions spéciales qu'on trouvera exposées plus loin.

Dans les cas de contusion très grave, avec rupture des enveloppes de l'œil, ce dont il faut tout d'abord se préoccuper, c'est d'éviter la suppuration et le développement de la panophtalmite. L'usage des antiphlogistiques recommandés autrefois a beaucoup perdu de son importance depuis qu'on sait que la suppuration, dans ces cas, est le résultat de l'introduction de germes infectieux venus du dehors. Les applications de sangsues, réclamées souvent encore par les patients, ont cependant l'avantage de diminuer la douleur lorsque les accidents inflammatoires sont déjà développés.

Ce qu'il faut avant tout, s'il existe une solution de continuité de la sclérotique non protégée par la conjonctive, c'est assurer l'antisepsie par des lavages avec la solution de sublimé à 1 pour 2000. Toutes les parties des culs-de-sac conjonctivaux seront soigneusement balayées par un jet du liquide antiseptique et l'on insufflera ensuite l'iodoforme finement pulvérisé entre les paupières. Ce pansement sera renouvelé toutes les vingt-quatre heures. Des applications permanentes de glace fondante contenue dans des sacs de baudruche serviront à calmer la douleur et à modérer la réaction inflammatoire durant les premiers jours. Plus tard on se contentera de faire une compression modérée du globe de l'œil à l'aide d'ouate et d'un bandeau pour favoriser la cicatrisation et la résorption du sang épanché.

Il y a grand avantage, toutes les fois que cela est possible, à pratiquer la suture de la plaie conjonctivale, de manière à rapprocher les bords de la solution de continuité de la sclérotique. Cette suture se fait avec un fil de soie noire aussi fin que possible et préalablement rendu aseptique.

Les injections sous-cutanées de morphine ou l'administration de l'opium à l'intérieur sont souvent rendues nécessaires par l'intensité des douleurs. Les instillations d'atropine entre les paupières ne sont indiquées que si la rupture de la sclérotique a préalablement abaissé la tension oculaire. Dans le cas contraire, c'est aux instillations d'ésérine qu'il faut avoir recours, ou encore aux injections sous-cutanées de nitrate de pilocarpine.

L'existence d'épanchements sanguins abondants dans la chambre antérieure ou dans le corps vitré peut exiger l'emploi de ponctions évacuatrices, mais généralement celles-ci ne devront être faites que s'il est démontré que les épanchements n'ont aucune tendance à se résorber. La pratique de ces ponctions

évacuatrices appliquée aux épanchements dans le corps vitré remonte à une époque ancienne. On a cherché, dans ces dernières années, à la régulariser sous le nom d'*ophtalmotomie postérieure*.

5° PLAIES DU GLOBE DE L'ŒIL

Les plaies du globe oculaire sont simples ou compliquées de la présence d'un corps étranger.

Nous dirons quelques mots des plaies simples en général et des plaies par armes à feu qui présentent quelque chose de spécial dans leur marche et dans leur pronostic.

La question des plaies compliquées de corps étrangers sera étudiée à part et nécessitera autant de paragraphes distincts qu'il existe dans l'œil de parties pouvant être atteintes par ces derniers.

a. — PLAIES SIMPLES DU GLOBE OCULAIRE

Ces plaies sont produites par des instruments piquants, tranchants et contondants.

Elles sont *pénétrantes* ou *non pénétrantes*.

Les plaies non pénétrantes sont généralement peu graves par elles-mêmes, mais elles le deviennent lorsque la blessure sert de porte d'entrée à des produits septiques, que ceux-ci soient introduits par le corps vulnérant, ou qu'ils proviennent des sécrétions de l'appareil lacrymal et de la conjonctive, dans lesquelles existent normalement de nombreux microbes.

Les plaies limitées à la conjonctive guérissent presque toujours facilement. Les larges pertes de substance de cette membrane peuvent seules déterminer des cicatrices vicieuses ou des adhérences entre le bulbe et les paupières (symblépharon).

La sclérotique est parfois intéressée seulement dans ses couches les plus externes, et sans que la coque oculaire soit ouverte. Une semblable plaie est plus grave que celle de la conjonctive ; mais, à moins de complication infectieuse, elle peut guérir sans provoquer d'accidents.

La section accidentelle des muscles droits de l'œil au voisinage de leur insertion entraîne des troubles dans l'harmonie des mouvements du globe et un strabisme traumatique qu'on a d'ailleurs rarement l'occasion d'observer.

Les simples piqûres de la cornée guérissent souvent sans laisser de traces comme on le voit à la suite des opérations de discision de la cataracte secondaire par la méthode de Bowmann. Lorsqu'il se forme une opacité persistante à leur niveau, elle est peu apparente en général. Mais si l'instrument piquant est chargé de matières septiques, ou si les sécrétions de la conjonctive sont altérées au préalable, on observe des kératites suppuratives avec toutes leurs conséquences.

Les érosions superficielles de la cornée, à moins d'être très étendues, se réparent avec une facilité remarquable et sans causer d'opacités. On constate tous les jours ce fait après l'extraction des corps incrustés dans cette membrane. Mais ces érosions sont parfois très douloureuses et accompagnées de photo-

phobie, ce qu'explique la mise à nu des extrémités terminales des nerfs par la destruction de l'épithélium cornéen.

Les plaies par instruments tranchants de la cornée qui pénètrent jusqu'aux couches profondes de la membrane laissent après elles des cicatrices opaques et persistantes. Si l'instrument a intéressé la membrane de Descemet, l'humeur aqueuse est évacuée et l'iris est parfois propulsé dans la plaie et s'y enclave. Si l'on ne réduit pas la hernie de l'iris, il en résulte une cicatrice adhérente, avec tous les dangers qu'elle entraîne et notamment la possibilité de suppurations intra-oculaires à longue échéance.

Les plaies régulières de la cornée, telles que celles qui sont pratiquées dans un but opératoire pour évacuer le contenu de la chambre antérieure ou extraire la cataracte, sont moins exposées à l'enclavement de l'iris que les plaies accidentelles, ce qui s'explique par leur régularité même et par les soins immédiats dont elles sont l'objet. Il est bien rare, au contraire, que les plaies accidentelles du limbe scléro-cornéen, au moment où elles se présentent à l'observation du chirurgien, ne soient pas déjà accompagnées d'une hernie de l'iris. Ces hernies iriennes deviennent le point de départ d'une série de complications qu'on attribue aux tiraillements produits sur la portion d'iris enclavée : de là des névralgies ciliaires et des phénomènes d'irido-choroïdite. On considère la blessure du corps ciliaire qui accompagne souvent les plaies de cette région comme particulièrement grave et pouvant donner lieu au développement de l'ophtalmie sympathique.

Les plaies pénétrantes qui touchent au cristallin déterminent l'opacification rapide de la lentille. Il sera question de cette complication lorsque nous parlerons de la cataracte traumatique.

Un épanchement sanguin dans la chambre antérieure est le résultat habituel des blessures de l'iris. Cet épanchement ou *hypohéma* se résorbe en général peu à peu, s'il n'est pas trop abondant. Si des germes septiques ont été introduits dans la chambre antérieure, la suppuration se produit au contraire et peut envahir toute la cavité oculaire.

Les blessures de la choroïde et de la rétine donnent lieu à des hémorragies qui soulèvent ou décollent ces membranes, mais il résulte des expériences déjà citées de Follin, que, contrairement à l'opinion générale, le sang se diffuse très difficilement dans le corps vitré.

Lorsque la sclérotique, la choroïde et la rétine sont du même coup, et sur une certaine étendue, sectionnées par un instrument tranchant, il en résulte forcément l'évacuation de la plus grande partie de l'humeur vitrée. La perte de l'organe est la conséquence d'un semblable traumatisme. Il faut savoir néanmoins qu'il est facile de se tromper sur la quantité de corps vitré réellement évacuée et que le globe oculaire peut supporter la perte de près d'un tiers de son contenu sans être forcément compromis. Dans ces cas, l'œil doit être immédiatement soumis à une compression régulière et prolongée. Et, si la solution de continuité n'est pas très étendue, on tente la suture de la conjonctive pour favoriser le rapprochement des lèvres de la plaie scléroticale.

b. — PLAIES PAR ARMES A FEU

Les plaies par armes à feu du globe de l'œil sont surtout intéressantes par les lésions de ses différentes parties constituantes qui seront étudiées plus loin.

Mais, dans leur ensemble, elles méritent encore de donner lieu à quelques considérations générales.

Nous pouvons éliminer presque entièrement de cette étude les effets produits sur le globe de l'œil par les balles. Avec la force de pénétration des armes modernes, l'œil atteint par une balle est forcément détruit. Il n'y a pas lieu d'insister.

Les effets produits autrefois par les éclats de capsule des fusils à percussion sont rarement observés aujourd'hui. Ils consistaient le plus ordinairement dans la blessure des enveloppes de l'œil et la pénétration dans ses milieux de fragments de cuivre, avec toutes les conséquences qu'entraîne la présence d'un corps étranger.

La déflagration de la poudre au voisinage de l'œil, outre les effets résultant de la brûlure par la flamme, projette de petits grains non brûlés qui pénètrent dans l'épaisseur de la conjonctive ou de la cornée et s'y incrustent. Il se produit souvent une kérato-conjonctivite intense : d'autres fois, les grains de poudre incrustés ne déterminent pas de réaction inflammatoire. Cette différence tient, sans doute, à ce que, dans le premier cas, des substances septiques ont pénétré avec les grains de poudre. Mais, alors même qu'il n'y a pas d'inflammation provoquée, les grains de poudre incrustés dans la cornée ou la conjonctive doivent en être retirés si l'on veut éviter les inconvénients d'un tatouage indestructible. L'instillation de quelques gouttes d'un collyre à la cocaïne rend facile aujourd'hui cette désincrustation qu'on opère avec la pointe d'un fin bistouri ou avec une aiguille à cataracte.

Dans d'autres cas, les grains de poudre traversent les enveloppes et vont former corps étranger dans les milieux de l'œil. Ils y déterminent souvent alors des inflammations graves. Sauf le cas où la présence d'un grain de poudre serait constatée dans la chambre antérieure ou sur la face antérieure de l'iris, il n'y a pas lieu d'en tenter l'extraction.

La lésion la plus habituelle résultant pour l'œil des plaies par armes à feu consiste dans la présence des grains de plomb qui pénètrent dans l'orbite en plus ou moins grand nombre et dont quelques-uns viennent atteindre le globe de l'œil.

Ces plaies sont divisées en non pénétrantes et pénétrantes.

Les plaies *non pénétrantes* sont ordinairement peu graves. Il est facile d'extraire un grain de plomb dont on a reconnu la présence sous la conjonctive, et si, en frappant la cornée, il n'a produit qu'une simple érosion, le traitement de la kératite traumatique consécutive n'offre rien de spécial.

On insistait beaucoup autrefois sur la possibilité de l'amaurose à la suite de la contusion produite par les grains de plomb venant frapper l'œil sans y pénétrer. Sauf le cas où un certain nombre de grains de plomb faisant balle viendrait frapper l'œil, en produisant une contusion véritable, il nous paraît difficile d'admettre la commotion de l'organe produite par un grain de plomb isolé; très vraisemblablement, dans les cas où des accidents graves ont été observés dans ces conditions, d'autres grains de plomb avaient pénétré dans les milieux de l'œil et atteint la rétine ou le nerf optique.

Les plaies *pénétrantes* occasionnées par les décharges de plomb méritent toute l'attention. Il est certain que des grains de plomb peuvent pénétrer dans les milieux de l'œil et y séjourner même sans provoquer d'accidents inflammatoires graves. Mais, dans d'autres cas, on voit survenir très rapidement tous les phéno-

mènes de la panophtalmite et de la suppuration de l'œil. Cette différence dans les résultats doit être attribuée, sans aucun doute, à l'état de septicité ou d'asepticité des projectiles. Il résulte, d'expériences faites par le docteur Rolland, que, dans les conditions ordinaires, les grains de plomb en quelque sorte flambés par la déflagration de la poudre sont complètement aseptiques au moment de leur pénétration dans l'œil : de là proviendrait leur innocuité relative comparée au danger de la pénétration dans l'œil des autres corps étrangers presque toujours septiques.

La petite plaie produite par l'entrée du projectile au niveau de la sclérotique est généralement peu apparente et se ferme rapidement. Quant aux conséquences de la lésion de l'iris, du cristallin, de la rétine, elles seront étudiées plus loin.

Ce qui fait la difficulté pour le diagnostic des plaies de ce genre, et pour le pronostic qui en découle, c'est que le chirurgien peut rarement avoir la certitude qu'un seul grain de plomb a pénétré dans l'œil, et que souvent d'autres grains traversant le tissu cellulaire de l'orbite ont pu aller blesser le nerf optique avant son entrée dans l'œil ou pénétrer jusque dans l'intérieur du crâne.

En dehors de ces cas complexes, lorsque l'œil atteint par un grain de plomb a échappé aux accidents inflammatoires du premier moment, le séjour du corps étranger l'expose presque fatalement à des accidents ultérieurs, accidents qui se traduisent par des phénomènes d'irido-choroïdite avec douleurs ciliaires intenses et qui aboutissent à la cécité au bout d'un temps variable. Il n'est pas rare non plus, dans ces cas, de voir se produire les phénomènes de l'ophtalmie sympathique qui viennent mettre en péril l'œil du côté opposé.

Le pronostic doit être considéré comme grave et le séjour d'un grain de plomb dans le globe oculaire oblige souvent à pratiquer, à un moment ou à l'autre, l'énucléation de l'œil atteint.

4° BRULURES ET CAUTÉRISATIONS DU GLOBE DE L'ŒIL

La grande analogie des effets produits sur les tissus par les corps portés à une haute température et par les agents chimiques acides ou alcalins permet de réunir leur étude en une description commune.

Le globe de l'œil, malgré la protection des paupières, est exposé aux brûlures proprement dites déterminées par la flamme, par des corps solides en ignition ou par des métaux en fusion. Les brûlures par la flamme sont rares, et généralement étendues et peu profondes. Elles se produisent dans les explosions, dans les cas d'inflammation accidentelle d'alcool, d'essence de térébenthine, d'essence minérale. Les brûlures par les corps en ignition résultent de la projection de charbons incandescents et de fragments de fer, de cuivre, portés au rouge. Les fragments métalliques incandescents qui blessent ainsi l'œil sont rarement volumineux, et produisent une cautérisation très circonscrite : ils agissent à la fois comme corps pénétrants et comme agents de cautérisation. Dans des cas exceptionnels ils ont un volume plus considérable et déterminent une destruction immédiate de la presque totalité du globe de l'œil. Nous avons vu le globe de l'œil largement ouvert et détruit par un fragment de fer incandescent de 15 millimètres qui y avait pénétré. Les accidents de cette nature s'observent surtout chez les ouvriers forgerons.

Les métaux en fusion qui atteignent accidentellement l'œil sont le plomb et ses alliages qui servent à souder les autres métaux ou à fondre les caractères d'imprimerie. Le zinc, qui fond à une température plus élevée, détermine des brûlures particulièrement profondes.

Des brûlures produites par les métaux en fusion doivent être rapprochées celles qui sont dues au contact de la poix, de la cire à cacheter, de l'huile bouillante et de l'eau bouillante. Dans certaines conditions, la vapeur d'eau projetée sur l'œil détermine aussi des brûlures étendues.

Tous ces corps agissent sur les tissus en raison seulement de la température à laquelle ils se trouvent momentanément portés.

Les agents chimiques se divisent en alcalins et acides. A la température ordinaire, ils désorganisent non moins profondément les parties de l'œil et de ses annexes avec lesquelles ils se trouvent en contact.

Parmi les corps alcalins, la potasse, la soude et la chaux sont ceux dont on a le plus souvent occasion d'observer les effets. Nous avons vu aussi des brûlures de l'œil produites par les solutions de strontiane employées dans les raffineries de sucre et par celles d'acétate de baryte qui servent pour les chaufferettes portatives.

Les acides sulfurique, nitrique et chlorhydrique, le premier surtout, sont fréquemment projetés sur l'œil, soit par accident, soit dans un but de vengeance.

Certains sels, tels que le beurre d'antimoine, le nitrate acide de mercure, le chlorure de zinc employés dans le traitement des affections des voies lacrymales, ont quelquefois déterminé des brûlures de l'œil. Ils agissent surtout par l'acide qu'ils contiennent en excès.

Les parties de l'œil exposées aux brûlures et aux cautérisations sont à peu près exclusivement la cornée, la conjonctive et la sclérotique. Ce n'est que dans les brûlures les plus profondes que les autres membranes ou milieux de l'œil sont atteints. Il n'est pas besoin de faire remarquer que les paupières sont presque toujours intéressées en même temps, sauf le cas où il s'agit de corps incandescents d'un petit volume.

Lorsqu'un corps chimique alcalin ou acide arrive au contact de la conjonctive, il agit plus ou moins profondément sur elle suivant son état de dilution. Dans les cas légers, la couche épithéliale est seule atteinte ; elle prend une teinte opaline, puis se desquame, laissant à nu le corps papillaire. Les phénomènes inflammatoires qui se développent sont semblables à ceux de la conjonctivite catarrhale, et la réparation se fait en quelques jours sans laisser de traces.

Dans les cas de moyenne intensité, l'action du caustique est assez profonde pour désorganiser la conjonctive. Celle-ci prend une teinte blanche ou grisâtre qui, au premier examen, peut ne pas faire soupçonner la profondeur de la lésion.

Quoi qu'il en soit, une inflammation violente se développe, la suppuration envahit les culs-de-sac, les escarres se détachent au bout de quelques jours et la réparation ne se fait le plus souvent qu'au prix d'adhérences entre les paupières et le globe oculaire.

La cornée subit parallèlement l'effet du caustique. Simplement dépolie par la chute de son épithélium dans les cas légers, elle ne tarde pas à reprendre sa transparence au bout de deux ou trois jours.

Lorsqu'elle a été plus gravement atteinte, elle présente un aspect laiteux dès les premiers instants ; puis on voit ultérieurement se produire des ulcéra-

tions dont la cicatrisation, toujours lente, laisse après elle des opacités très marquées et persistantes.

Dans les cas de brûlure profonde, non seulement la sclérotique est atteinte en même temps que la conjonctive, mais la cornée est d'emblée transformée en une escarre ayant une teinte grisâtre ou jaunâtre et un aspect ridé. La perforation de l'œil et l'évacuation de son contenu sont inévitables, avec toutes les conséquences de la panophtalmite dès que la cornée escarrifiée vient à se détacher.

Le diagnostic des brûlures et cautérisations n'offre généralement pas de difficultés, s'il ne s'agit que de reconnaître la cause des lésions observées.

Presque toujours, en effet, les renseignements sur la nature du corps qui les a produites sont fournis par le blessé ou son entourage. Mais, si ces renseignements faisaient défaut, il deviendrait très difficile pour le chirurgien de déterminer la nature de l'agent vulnérant, lorsqu'il s'agit d'un caustique acide ou alcalin.

Les différences dans l'aspect de l'escarre qui, à la peau, permettent de distinguer assez facilement les lésions produites par l'acide sulfurique, par l'acide nitrique ou par la potasse caustique, ne se retrouvent pas sur la conjonctive. Les expériences de Thomson sur les animaux (*the Lancet*, II, p. 209, 1840) n'ont porté que sur les effets de l'acide sulfurique, et celles de Gosselin (*Archives générales de médecine*, 1855, t. II, p. 573) sur les désordres causés par la chaux.

Le diagnostic du degré de la brûlure, ou plus exactement de la profondeur à laquelle a pénétré le caustique, est d'une grande difficulté.

En présence d'une brûlure de l'œil par un agent chimique, le pronostic doit donc toujours être très réservé. Si l'opacité de la cornée observée au premier moment est, dans certains cas, susceptible de disparaître sans laisser de traces, on voit aussi cette membrane, transparente dans les premiers jours, subir ultérieurement une opacification définitive.

Il ne faut pas oublier non plus que les adhérences qui s'établissent entre la conjonctive bulbaire et la conjonctive palpébrale après la chute des escarres sont très difficiles à prévenir et que, dans bien des cas, elles résistent aux interventions opératoires en apparence les mieux combinées.

Traitement. — Un lavage à grande eau effectué le plus promptement possible est le premier traitement des brûlures du globe de l'œil et surtout des cautérisations par les agents chimiques. Il soulage la douleur quand la brûlure a été produite par un corps incandescent : il atténue et arrête les effets de la substance caustique en la diluant. Lorsque celle-ci est un acide, on fera bien de pratiquer des injections abondantes dans les culs-de-sac conjonctivaux avec une solution alcaline à 1 pour 100 de bicarbonate de soude.

On a conseillé l'emploi de l'huile d'amandes douces pour débarrasser les surfaces atteintes par la poix bouillante qui y reste parfois fortement adhérente.

Les corps solides incrustés dans la cornée, sur la conjonctive, et, à plus forte raison, ceux qui ont pénétré plus profondément, devront être retirés dès que leur présence est reconnue.

On fait ensuite un lavage avec une solution antiseptique de sublimé à 1 pour 2000, et des applications permanentes de compresses trempées dans une solution boriquée refroidie par des fragments de glace. Il pourrait y avoir des inconvé-

nients à maintenir d'emblée sur les paupières des sacs de baudruche renfermant de la glace fondante. Mais, lorsque la réaction inflammatoire s'est produite, ce dernier moyen est fort utile et soulage beaucoup les malades.

Dans les cas de brûlure par la chaux, ainsi que l'ont établi les expériences de Gosselin, l'opacification rapide de la cornée est due à l'infiltration du caustique entre les lamelles de cette membrane. Pour l'y dissoudre, il a eu, avec Bussy, l'idée d'employer les solutions sucrées qui forment avec la chaux un saccharate soluble et n'ont pas d'effet fâcheux sur les tissus comme celles d'acide chlorhydrique. L'emploi de ces solutions sucrées doit être fréquemment répété pour donner un résultat.

S'il se produit, au cours du traitement, des ulcérations de la cornée, on instillera le collyre à l'ésérine pour diminuer la tension, et l'on fera un peu de compression du globe de l'œil. Si la cornée menace de se rompre, il sera utile de prévenir la perforation, en ponctionnant le fond de l'ulcère avec la pointe du galvano-cautère.

Après la chute des escarres de la conjonctive, on cherchera à prévenir la formation d'adhérences anormales entre la portion bulbaire et la portion palpébrale. L'interposition de minces bandelettes de protective au fond du cul-de-sac conjonctival nous paraît plus efficace que la lacération quotidienne des adhérences en voie de formation. Les cautérisations au nitrate d'argent sont aussi un bon moyen pour diriger la cicatrisation. La greffe épidermique rendra enfin des services dans ces cas. Malgré une surveillance attentive, un symblépharon se produit fréquemment à la suite des brûlures par les caustiques et exige plus tard des opérations compliquées et trop souvent inefficaces.

Le traitement des opacités cornéennes consécutives aux brûlures consiste dans l'emploi des douches oculaires, des insufflations de calomel à la vapeur, de la pommade à l'oxyde jaune de mercure. Mais les effets de ce traitement sont extrêmement lents.

B. — *LÉSIONS TRAUMATIQUES DES DIFFÉRENTES PARTIES DU GLOBE OCULAIRE*

1° LÉSIONS TRAUMATIQUES DE LA CONJONCTIVE

Les *contusions* de la conjonctive bulbaire accompagnent souvent celles des paupières et se traduisent par des ecchymoses plus ou moins étendues. Parfois la suffusion sanguine soulève la conjonctive et a une épaisseur appréciable. La couleur de ces ecchymoses est habituellement d'un rouge vif, quelquefois elle est d'une teinte brune. L'ecchymose se résorbe lentement sans présenter toute la série des changements de couleur qu'on observe lorsqu'il s'agit d'ecchymoses à la peau.

Il peut être difficile, dans certains cas, d'affirmer que la sclérotique est intacte dans la partie sous-jacente à l'ecchymose conjonctivale. Cependant, si la vision est bonne, s'il n'y a ni lésion concomitante de la cornée ou de l'iris, ni épanchement sanguin dans la chambre antérieure, il y a tout lieu de croire que la conjonctive seule a été intéressée.

Les ecchymoses de la conjonctive dues à une contusion directe ne doivent pas être confondues avec les ecchymoses symptomatiques d'une fracture de la

base du crâne ou des parois orbitaires. Ces ecchymoses n'arrivent dans le tissu cellulaire sous-conjonctival qu'après une migration qui exige plusieurs jours. Elles apparaissent dans le cul-de-sac conjonctival inférieur, sont généralement peu épaisses et ne s'accompagnent pas de tuméfaction aussi notable de la conjonctive.

Enfin, certaines ecchymoses dites *spontanées* se développent dans le tissu cellulaire sous-conjonctival à l'occasion d'un effort, d'un vomissement, ou dans les quintes de coqueluche chez les enfants. Elles s'expliquent aussi par une altération préalable des vaisseaux (artério-sclérose). On les constate quelquefois au réveil chez les individus pléthoriques d'un certain âge et, dans ces conditions, on est amené à supposer qu'elles ont coïncidé avec une congestion du cerveau ou des méninges. Ces ecchymoses spontanées sont aussi symptomatiques du scorbut ou de l'hémophilie.

L'*emphysème* de la conjonctive s'observe à la suite des fractures des parois du canal nasal et des déchirures de la muqueuse des voies lacrymales. Nous en parlerons à propos des plaies des paupières et des fractures de l'orbite. C'est une complication peu grave et qui guérit par l'emploi du bandeau compressif.

Les *plaies* de la conjonctive produites par les corps pointus qui agissent obliquement en glissant sur la sclérotique ont parfois une certaine longueur. Elles s'accompagnent d'une infiltration sanguine de leurs bords, mais si elles sont simples elles guérissent facilement.

Les plaies par instruments tranchants, limitées à cette membrane, sont rares, en dehors des plaies opératoires telles que celles de l'opération du strabisme.

Les plaies contuses de la conjonctive accompagnent ordinairement les lésions graves du globe et celles de la sclérotique en particulier. Les pertes de substance étendues exposent au symblépharon.

Les *corps étrangers* de la conjonctive sont de nature extrêmement variée. Il s'agit le plus souvent de grains de poussière, de petits fragments de métal ou de charbon, déposés à la surface de la conjonctive et séjournant plus ou moins longtemps dans les culs-de-sac. On cite le cas où des larves d'insecte ont pu s'y loger.

D'autres fois les corps étrangers, surtout les grains de poudre, les petits éclats de meule d'émeri, de minuscules fragments de verre et même des grains de plomb s'incrustent dans l'épaisseur de la conjonctive ou dans le tissu cellulaire sous-conjonctival.

Les corps déposés à la surface de la conjonctive déterminent une douleur vive, une congestion intense de la membrane avec hypersécrétion abondante, un spasme des paupières et de la photophobie. Les patients signalent ordinairement eux-mêmes la cause de cet ensemble symptomatique plus effrayant que grave. Le chirurgien explore alors avec soin la face interne des paupières retournées et les culs-de-sac conjonctivaux et retrouve ordinairement le corps du délit qu'il enlève avec la pointe mousse d'un scalpel ou l'extrémité d'un stylet. C'est, dans la grande majorité des cas, sur la face interne du cartilage tarse de la paupière supérieure que se trouve appliqué le corps étranger. Mais souvent aussi, au moment où les malades se présentent à l'observation, le corps étranger a déjà été entraîné par les mouvements de clignement des paupières, par l'écoulement des larmes vers le grand angle de l'œil et a été éliminé. Parfois encore les malades attribuent à la pénétration d'un corps étranger les premières

sensations d'irritation éprouvées au début d'une inflammation spontanée de la conjonctive.

Par contre, certains corps étrangers, après avoir déterminé, au moment de leur pénétration, une irritation vive, arrivent à être tolérés par la conjonctive. Ils subissent alors une espèce d'enkystement, et leur présence ne se révèle que par une vascularisation anormale. C'est ainsi que des débris de coque de millet ont pu être pris pour des pustules de la conjonctive. Si le séjour du corps étranger se prolonge, il se fait autour de lui un développement de fongosités dont la cause ne peut être reconnue que par un examen attentif. Aujourd'hui, heureusement, l'instillation de quelques gouttes d'un collyre à la cocaïne permet une exploration plus facile, et l'on est moins exposé aux erreurs de diagnostic.

L'extraction du corps étranger, dès qu'il est reconnu, l'excision des fongosités, s'il en existe, suffisent pour assurer la guérison.

2° LÉSIONS TRAUMATIQUES DE LA CORNÉE

Contusion. — Ce qu'on décrit sous le nom de contusion de la cornée n'est, le plus souvent, qu'une plaie contuse qui a détruit au moins la couche épithéliale la plus superficielle ou même entamé la membrane de Bowmann. La contusion proprement dite ne peut résulter que de l'action d'un corps complètement mousse sur une surface assez étendue de la cornée. Or, le plus souvent, il s'agit de corps d'un faible volume, fragments de bois, de métal ou de pierre, épis de blé, qui viennent frapper un point circonscrit de cette membrane.

Ces lésions sont presque toujours accidentelles et, suivant la remarque de Arlt, rarement le résultat d'une agression.

On signale habituellement une petite dépression de la cornée au point qui a été atteint par la contusion. Cette dépression est évidemment le résultat d'une perte de substance. Si le corps vulnérant lui-même, et les sécrétions du sujet atteint ne sont pas septiques, cette perte de substance se répare avec facilité et sans laisser de traces, dans les cas légers.

Dans les cas plus graves, il se fait entre les éléments de la cornée une infiltration qui donne un aspect blanchâtre aux parties atteintes. Cette infiltration aboutit à la suppuration dans bon nombre de cas: les lamelles de la cornée soulevées par le pus ont une couleur jaunâtre et ne tardent pas à être éliminées, laissant après elles une ulcération d'étendue variable, quelquefois même une perforation de la cornée.

Toutes les complications de la kératite suppurative (iritis, hypopyon, panophtalmite) peuvent résulter de la contusion de la cornée, mais ces accidents ne se produisent que lorsque la plaie a été infectée par des microbes pathogènes, de là l'indication formelle de désinfecter la plaie au début par l'emploi des solutions antiseptiques et l'usage de la poudre d'iodoforme ou de salol.

Plaies. — Les piqûres de la cornée guérissent facilement et sans laisser d'opacités persistantes, lorsqu'elles sont faites par des instruments propres et de petit volume. Les aiguilles à coudre, surtout entre les mains des enfants, donnent souvent lieu à ces plaies accidentelles et ne déterminent pas d'accidents graves si le cristallin ou l'iris n'ont pas été atteints en même temps. Les plumes métalliques, souvent malpropres, sont plus dangereuses.

Les plaies par instruments tranchants, nettes et régulières, malgré leur

étendue, guérissent bien dans la plupart des cas, comme le prouvent journellement les succès obtenus dans l'extraction de la cataracte. La réunion par première intention est souvent assurée au bout de vingt-quatre heures, si l'accolement des lèvres a été favorisé par le pansement. Elle se fait, dans ce cas, sans interposition de tissu de cicatrice et sans opacité définitive.

L'irrégularité de la plaie, le défaut de coaptation, et surtout la septicité des sécrétions de la conjonctive s'opposent souvent à ce résultat favorable. Il se fait alors une infiltration des bords de la plaie cornéenne qui leur donne une apparence blanchâtre et ultérieurement la cicatrice, si elle se forme, reste opaque. Lorsqu'il se développe une kératite suppurative, on a à redouter les accidents auxquels nous avons fait allusion à propos des piqûres compliquées.

Les plaies de la cornée, d'une certaine étendue, donnent lieu à quelques complications qu'il importe d'étudier dès maintenant. Les unes sont primitives, comme la *hernie de l'iris*, les autres consécutives, telles que la formation d'une *fistule* cornéenne.

Toute plaie de la cornée pénétrant jusque dans la chambre antérieure s'accompagne de l'écoulement d'une certaine quantité d'humeur aqueuse. Mais celle-ci se reproduit rapidement si les bords de la plaie ont de la tendance à s'agglutiner, et cet écoulement ne saurait être considéré comme une complication.

La procidence de l'iris et son enclavement entre les lèvres de la plaie constitue, au contraire, une complication sérieuse.

Cette hernie s'observe surtout lorsque la plaie occupe la périphérie de la cornée et intéresse le limbe scléro-cornéen. Elle ne se produit pas toujours au moment où s'écoule l'humeur aqueuse, et souvent on ne la constate qu'au bout de vingt-quatre heures. La portion herniée est quelquefois constituée seulement par la partie de l'iris voisine de la petite circonférence. Cet accident s'observe lorsque la plaie de la cornée est plus rapprochée du centre que de la périphérie de cette membrane. La pupille cesse alors d'être circulaire pour prendre la forme en raquette.

Lorsque la plaie de la cornée est voisine du limbe scléro-cornéen et a de grandes dimensions, la moitié de la membrane irienne peut se trouver enclavée et la pupille ne forme plus qu'un croissant dont la concavité regarde vers la plaie de la cornée.

La hernie de l'iris est une complication grave des plaies de la cornée. Elle a non seulement pour effet de retarder la cicatrisation de celles-ci, de déformer et de déplacer la pupille, mais elle expose l'œil à des complications inflammatoires du côté de la choroïde pendant la durée de cette cicatrisation, et plus tard même, lorsque la cicatrisation est effectuée depuis plusieurs années, ces complications peuvent encore se produire.

L'iris enclavé dans la plaie y forme une saillie arrondie de couleur plus ou moins foncée. On a longtemps pensé que le volume considérable que prend quelquefois cette saillie était dû à des phénomènes d'étranglement analogues à ceux qui se passent dans l'épiploon hernié à travers une plaie de la paroi abdominale. On sait aujourd'hui que l'iris est en réalité distendu par l'humeur aqueuse accumulée derrière lui. Si l'on vient à exciser la hernie ou à la toucher avec la pointe fine d'un galvano-cautère, on voit aussitôt jaillir le liquide, et la tumeur s'affaisse.

Au début, lorsque la hernie est toute récente, après avoir lavé l'œil avec une solution antiseptique, on peut essayer de réduire la hernie avec l'extrémité

mousse d'un fin stylet ou la petite spatule en écaille que renferment pour cet usage les boîtes d'instruments d'ophtalmologie. On instille à plusieurs reprises le collyre à l'ésérine, et l'on fait une compression modérée du globe de l'œil avec un bandeau. Par cette manœuvre, on réussit dans certains cas à réduire définitivement la hernie. Si elle résiste, tout en ayant recours aux instillations d'ésérine et à la compression, on peut différer d'agir directement sur la hernie. Mais lorsque le volume augmente, lorsque le malade accuse des douleurs vives périorbitaires, il faut exciser l'iris ou le détruire par cautérisation avec la pointe du galvano-cautère. Cette opération est toujours suivie d'un soulagement marqué et accélère la cicatrisation de la plaie cornéenne.

Des *fistules* de la cornée succèdent dans quelques cas rares à des plaies qui ne se sont pas cicatrisées. Ces fistules, toujours fort étroites, laissent écouler l'humeur aqueuse et, si l'écoulement est continu, l'œil devient complètement hypotone; la cornée se déforme et se ride, et cette situation ne peut se prolonger sans danger sérieux pour le globe de l'œil. Mais, très souvent, l'écoulement de l'humeur aqueuse est intermittent. Dès qu'une certaine quantité d'humeur s'est écoulée, le canal fistuleux s'oblitère momentanément jusqu'à ce qu'il cède de nouveau sous la pression de l'humeur aqueuse reproduite.

Lorsque ces fistules existent tout à fait à la périphérie de la cornée, il peut arriver que leur orifice externe s'ouvre au-dessous de la conjonctive cicatrisée. L'humeur aqueuse soulève alors cette dernière membrane en s'accumulant au-dessous d'elle sous forme d'une vésicule transparente qui s'affaisse dès qu'on y pratique une piqûre.

Les fistules de la cornée sont d'une guérison difficile. Le mode de traitement le plus rationnel consiste à cautériser le trajet fistuleux avec la pointe fine du galvano-cautère et à exercer sur le globe de l'œil une compression un peu forte. On instille en même temps une solution d'ésérine au moment du renouvellement du pansement.

Corps étrangers. — Ils sont d'une très grande fréquence. Yvert a constaté qu'ils représentent près de la moitié (41 pour 100) des traumatismes oculaires. Il n'est pas de jour où, dans une consultation hospitalière un peu suivie, on n'en observe des exemples.

Ces corps sont constitués le plus souvent par des paillettes métalliques, de petits éclats de pierre ou de meules d'émeri, des particules de charbon. Les ouvriers forgerons, tous ceux qui travaillent les métaux, les remouleurs, les mécaniciens et chauffeurs de chemins de fer y sont particulièrement exposés. Chez les habitants de la campagne on rencontre surtout des débris de graminées, des barbes d'épis de blé.

Les particules métalliques sont souvent au moment de leur pénétration à l'état incandescent, ou du moins à une température élevée, de telle sorte qu'au traumatisme s'ajoute un certain degré de brûlure. L'élévation de température explique aussi leur état d'oxydation toujours très marqué.

Yvert a divisé en trois classes les corps étrangers de la cornée : 1° les corps simplement déposés à la surface de la membrane; 2° les corps implantés dans la membrane de Bowmann, mais faisant saillie à la surface; 3° les corps profondément enfouis dans l'épaisseur de la cornée.

Les particules simplement déposées à la surface de la cornée, si les mouvements de clignement des paupières et les sécrétions de l'œil n'on pu les entraî-

ner immédiatement, sont en contact avec la couche épithéliale, dans laquelle se terminent les extrémités nerveuses.

L'irritation de ces extrémités explique les phénomènes douloureux et l'inflammation vive que déterminent ces corps étrangers. On constate en effet assez rapidement une injection périkératique avec hyperémie de la conjonctive, hypersécrétion des larmes et spasme de l'orbiculaire. Toutefois les phénomènes douloureux sont moins marqués que lorsqu'il s'agit de corps étrangers de la conjonctive.

Les corps qui ont pénétré dans l'épaisseur de la membrane de Bowmann y sont souvent solidement implantés. Ils donnent lieu aux mêmes phénomènes réactionnels et autour d'eux on observe une infiltration grisâtre des bords de la solution de continuité de la cornée.

Lorsqu'un corps solide, métallique, a pénétré au delà de la membrane de Bowmann, entre les lames de la cornée, sa présence est plus facilement tolérée que dans les cas précédents.

Les particules de charbon sont d'un noir franc; les paillettes de fer ou d'acier sont de couleur brune à cause de la couche d'oxyde qui les entoure; les grains d'émeri ont à peu près la même apparence.

Pour bien reconnaître la présence de ces corps, il faut placer le patient en face d'une fenêtre et examiner la cornée sous diverses incidences. On fera bien, dans tous les cas, de s'armer d'une loupe et, s'il y a doute, d'avoir recours à l'éclairage oblique. Il est, en effet, quelquefois difficile de distinguer à l'éclairage direct les corps étrangers lorsqu'ils sont situés au-devant de la pupille ou lorsque l'iris est de couleur très foncée.

D'autre part, à un examen superficiel, on peut quelquefois confondre avec un corps étranger les taches de couleur rouille qui sont fréquentes sur les iris de coloration claire.

Le séjour prolongé des corps étrangers à la surface ou dans l'épaisseur de la cornée, est rarement toléré sans qu'il se développe autour un cercle de kératite reconnaissable à la teinte blanc grisâtre que prend la cornée. On a vu cependant des corps étrangers séjourner dans l'épaisseur de la cornée sans y déterminer de réaction inflammatoire, mais il ne faut pas compter sur cette tolérance. Tout corps étranger reconnu doit être immédiatement extrait.

Cette extraction est devenue facile depuis que l'on emploie la cocaïne pour anesthésier la cornée. Quelques gouttes d'un collyre à 1 pour 50 suffisent pour déterminer en deux minutes l'insensibilité de la membrane.

Pour enlever les corps étrangers superficiels, on peut se servir d'une aiguille à cataracte ou de l'extrémité d'un petit bistouri qu'on promène obliquement à la surface de la cornée sans craindre d'enlever en même temps un peu de la couche épithéliale.

Pour les corps implantés dans la membrane de Bowmann, il ne faut pas hésiter à entamer fortement le tissu cornéen autour du corps étranger et à se servir de la pointe du bistouri comme d'un levier pour le dégager. Lorsqu'il est extrait, il faut encore gratter les parois de la perte de substance de la cornée pour enlever les débris qui y restent souvent incrustés. L'emploi de la curette tranchante de de Wecker est fort utile dans ces cas.

Enfin, lorsqu'on se trouve en présence d'un corps implanté dans l'épaisseur même de la cornée, les difficultés d'extraction sont quelquefois assez grandes, parce qu'il offre peu de prise extérieurement et qu'on a à craindre, en voulant

le saisir, de le refouler dans la chambre antérieure. On a conseillé dans ce cas d'introduire une aiguille à cataracte au voisinage du corps étranger jusque dans la chambre antérieure afin de soutenir la cornée par sa face postérieure, pendant qu'on agit sur sa face antérieure pour dégager le corps étranger. Si ce dernier vient à tomber dans la chambre antérieure, il ne faut pas hésiter à faire une ponction à la partie inférieure de la cornée, au niveau du limbe scléro-cornéen et à l'extraire par cette voie.

L'extraction des corps étrangers superficiels, même lorsque le tissu cornéen a dû être entamé assez fortement par les instruments, ne laisse ordinairement pas de traces. La petite perte de substance se répare rapidement et sans opacité persistante. Si l'on a laissé, au contraire, quelques particules dans la plaie, les phénomènes inflammatoires persistent et la kératite traumatique qui en résulte détermine une cicatrice opaque.

3° LÉSIONS TRAUMATIQUES DE LA SCLÉROTIQUE

En traitant des lésions traumatiques du globe de l'œil en général, nous avons parlé des principales lésions traumatiques de la sclérotique et en particulier de la rupture, la plus importante d'entre elles.

Les *contusions* localisées de cette membrane se révèlent par une ecchymose et deviennent quelquefois le point de départ d'une sclérite.

Les *piqûres* de la sclérotique n'offrent de gravité que si elles s'accompagnent de lésions du cristallin, de la choroïde ou de la rétine, ou si elles sont faites par des instruments malpropres, qui laissent dans la plaie des germes infectieux. Dans ce cas, on a à redouter le développement d'une panophtalmite.

Les *plaies par instruments tranchants* limitées à la sclérotique n'ont pas toute la gravité qu'on pourrait supposer *a priori*, même dans le cas où elles intéressent toute l'épaisser de la membrane. L'écartement des bords de la plaie et la saillie de la choroïde dans l'ouverture sont les phénomènes les plus habituels Dans le cas d'une plaie de ce genre facilement accessible, on est autorisé à tenter la suture des lèvres de la plaie scléroticale ou, tout au moins, celle de la plaie conjonctivale.

Les *ruptures*, sur le siège et le mécanisme desquelles nous nous sommes déjà expliqué, ne s'accompagnent pas d'une réaction immédiate vive, comme le fait remarquer Arlt, sans doute par suite de l'abaissement considérable de la tension du globe de l'œil. Le défaut de tonus de l'œil est un signe caractéristique de cette lésion et, lorsqu'elle est masquée par un épanchement de sang abondant sous la conjonctive, il permet de la diagnostiquer.

Les *corps étrangers* qui atteignent la sclérotique séjournent rarement dans son épaisseur. De très petits grains de plomb, des grains de poudre, des fragments de verre y ont cependant été rencontrés. L'indication est de les extraire.

D'une manière générale, les lésions de la sclérotique n'offrent pas une très grande gravité en elles-mêmes. Mais elles exposent ultérieurement aux accidents de l'ophtalmie sympathique, et surtout elles se compliquent le plus habituellement de lésions des membranes sous-jacentes ou de l'appareil cristallinien. C'est là ce qui explique leur apparente gravité.

4° LÉSIONS TRAUMATIQUES DE L'IRIS

Les *plaies* de l'iris par *instruments piquants* sont peu graves, si elles sont limitées à cette membrane; elles ne donnent lieu qu'à un faible écoulement de sang dans la chambre antérieure et la résorption s'en effectue facilement.

Les *plaies par instruments tranchants* produisent un épanchement de sang plus abondant, et, suivant leur siège, laissent subsister après elles soit une déformation du bord pupillaire, soit un orifice anormal, soit un coloboma traumatique suivant que la solution de continuité a simplement échancré le sphincter, porté sur la partie moyenne de l'iris, ou sectionné celui-ci de sa grande à sa petite circonférence. Les plaies produites accidentellement par le couteau de de Graefe dans le cours d'une opération de cataracte donnent une idée exacte de ce que sont ces plaies. Elles sont rarement suivies d'accidents, mais les bords de la solution de continuité tendent à s'écarter et ne se réunissent pas.

Les *plaies contuses* de l'iris produisent assez fréquemment un décollement de la grande circonférence (*iridodialyse*). Si les attaches de cette circonférence au cercle ciliaire sont rompues sur une petite étendue, les inconvénients n'en sont pas considérables; la partie correspondante de la petite circonférence de l'iris devient rectiligne et la pupille est un peu déformée. Vers le limbe scléro-cornéen, on constate l'existence d'un orifice noir en forme de fuseau ou de croissant, limité par la portion décollée, de la grande circonférence. Si le décollement a porté sur une grande étendue, la pupille perd tout à fait sa forme circulaire, se déplace et est quelquefois réduite à une simple fente. Dans quelques cas enfin, toute ou presque toute la circonférence de l'iris est détachée; on voit cette membrane, réduite en apparence à un simple lambeau, flotter dans la chambre antérieure. Il n'y a plus trace de pupille ni de diaphragme; le fond de l'œil peut être éclairé à l'ophtalmoscope à travers les parties périphériques du cristallin, et l'on aperçoit même, dans certains cas, les procès ciliaires.

Lorsque le décollement de l'iris est peu étendu, les troubles fonctionnels sont médiocres. L'existence d'une ouverture pupillaire très périphérique donne cependant quelquefois lieu à de la diplopie monoculaire. Si la membrane a été entièrement détachée (*iridérémie*) il y a un éblouissement marqué et la vision devient indistincte. On cite des cas où l'iris détaché a été expulsé en entier.

Les épanchements sanguins (*hypohema*) qui accompagnent le décollement se résorbent ordinairement avec facilité et, à moins de complications septiques résultant d'une plaie de la cornée ou de la sclérotique, on n'observe pas d'inflammation irienne. Mais on ne voit jamais les parties de l'iris détachées de leurs insertions reprendre leur position normale.

L'emploi des collyres à la cocaïne et à l'atropine est généralement indiqué dans les plaies de l'iris. S'il y a une hernie de cette membrane, il faut chercher à la réduire, quand elle est peu considérable. Dans le cas contraire on l'excise ou on la détruit avec le galvano-cautère.

Si le décollement est étendu, on a proposé, comme traitement palliatif, de faire porter au-devant de l'œil un disque noirci percé à son centre d'un orifice étroit qui supplée dans une certaine mesure la pupille détruite.

Les *corps étrangers* de l'iris ne peuvent atteindre cette membrane que par sa face antérieure, après avoir traversé la cornée. Ce sont presque toujours des

paillettes métalliques ou des éclats de pierre. Ils restent quelquefois fixés dans le tissu irien, ou, après l'avoir lésé, ils retombent dans la chambre antérieure. S'ils traversent l'iris de part en part, comme on le voit assez souvent, ils blessent presque forcément le cristallin et arrivent même jusque dans le corps vitré.

Ces corps étrangers sont une cause d'iritis suppurative parce que, fréquemment, ils ont introduit avec eux des matières septiques. On voit alors l'humeur aqueuse se troubler et un *hypopyon* se former dans la chambre antérieure. Parfois le corps étranger adhère à la face antérieure de l'iris et s'y entoure d'une exsudation plastique sans déterminer de suppuration.

La pénétration de cils entraînés à travers une plaie de la cornée jusque sur la face antérieure de l'iris serait, d'après Masse (de Bordeaux), l'origine des kystes ou épithéliomas perlés de l'iris. Par des expériences ingénieuses, il a pu obtenir des productions analogues sur les animaux et donner ainsi une grande vraisemblance à son hypothèse.

Les parcelles métalliques enkystées au-devant de l'iris sont souvent tolérées longtemps sans réaction; on les a même vues se résorber et disparaître par un travail lent d'oxydation. Mais, dans d'autres cas, il se développe des accidents d'irido-choroïdite ou d'ophtalmie sympathique qui obligent à intervenir.

L'extraction du corps étranger par une ponction faite à travers la périphérie de la cornée devra donc être tentée, en règle générale, toutes les fois que la présence en aura été constatée d'une manière certaine.

L'électro-aimant a été appliqué par Hirschberg et Galezowski à l'extraction des paillettes de fer ou d'acier.

5° LÉSIONS TRAUMATIQUES DU CRISTALLIN

Amalric, Blessures de l'appareil cristallinien. Thèse de Paris, 1866. — Delacroix, Des lésions traumatiques du cristallin. Thèse de Paris, 1866. — Caudron, Étude sur les contusions du cristallin. Thèse de Paris, 1888-1889. — Bernadot, Essai sur les déplacements du cristallin. Thèse de Paris, 1866. — Naquard, Étude sur les luxations du cristallin. Thèse de Paris, 1871. — Massie, Déplacement du cristallin sous la conjonctive. Thèse de Paris, 1875. — Duval, Quelques considérations sur les luxations spontanées et congénitales du cristallin. Thèse de Paris, 1874. — Rodet, Étude sur les ruptures de la zone de Zinn et la subluxation traumatique du cristallin. Thèse de Paris, 1878. — Briolat, Étude sur la luxation sous-conjonctivale du cristallin. Thèse de Paris, 1879. — Laurent (Léon), Contribution à l'étude des déplacements traumatiques du cristallin. Thèse de Paris, 1881. — Calisti, Étude sur les luxations du cristallin. Thèse de Paris, 1884-1885.

Les *contusions* du cristallin qui accompagent celles du globe oculaire sont parfois suivies du développement rapide d'une cataracte, même en l'absence d'un déplacement de la lentille et de la déchirure de la capsule.

Le plus ordinairement, la *cataracte traumatique* résulte d'une déchirure de la capsule qui met en contact l'humeur aqueuse avec les couches corticales du cristallin. Cette déchirure de la capsule est produite par un éclatement de la membrane dans les contusions violentes du globe, ou encore par l'action directe d'un corps étranger qui a traversé la cornée ou la sclérotique.

Les simples *piqûres* du cristallin ne donnent lieu qu'à une opacité limitée, dans la plupart des cas. Les sections plus étendues de la capsule déterminent l'opacification complète de la lentille.

Les *corps étrangers* d'un petit volume, tels que les paillettes métalliques susceptibles de pénétrer dans l'épaisseur du cristallin et de s'y loger, entraînent

aussi la formation d'une cataracte traumatique. Pour la description de celle-ci, nous renvoyons au chapitre des *Lésions vitales du cristallin*, où sera faite l'étude des diverses variétés de cataracte.

Les traumatismes qui atteignent l'appareil cristallinien intéressent parfois la zonule de Zinn ou ligament suspenseur, sans léser directement le cristallin lui-même. Il en résulte des changements dans la situation de ce dernier. Ces déplacements sont décrits sous les noms de luxations du cristallin.

LUXATIONS DU CRISTALLIN

Les luxations du cristallin sont complètes ou incomplètes.

Dans la *luxation incomplète*, le cristallin n'a pas quitté la fossette dans laquelle il est enchâssé entre le corps vitré et l'iris, mais son axe antéro-postérieur s'est déplacé, ou a subi un léger mouvement de translation latérale.

Dans la *luxation complète*, le cristallin occupe soit la chambre antérieure (luxation en avant), soit le corps vitré (luxation en arrière), soit le tissu cellulaire sous-conjonctival (luxation sous-conjonctivale). Enfin, dans quelques cas, lorsque la rupture de toutes les enveloppes de l'œil s'est produite, le cristallin est expulsé et projeté même à une certaine distance.

Luxation incomplète ou subluxation du cristallin. — Le relâchement ou la rupture partielle de la zonule en un point de sa circonférence change les conditions d'équilibre du cristallin; celui-ci subit un mouvement de rotation, autour de son axe vertical, ou de son axe antéro-postérieur. Dans les deux cas, une portion de sa circonférence équatoriale se porte en avant et repousse dans le même sens la partie correspondante de l'iris, tandis que la moitié opposée de sa circonférence s'en éloigne. La diminution de profondeur de la chambre antérieure en un point, le tremblement de l'iris dans la région opposée sont les signes que révèle, dans ces cas, l'examen direct.

L'axe antéro-postérieur du cristallin ne répondant plus à l'axe antéro-postérieur de l'œil, il en résulte de l'astigmatisme. En même temps, le cristallin non maintenu par la zonule tend à devenir plus convexe, et son pouvoir réfringent est accru, d'où un certain degré de myopie et la perte du pouvoir accommodateur.

L'éclairage du fond de l'œil avec le miroir ophtalmoscopique est possible; mais, par suite de l'astigmatisme cristallinien, la papille est déformée, son plus grand diamètre apparent répondant à la verticale, si le cristallin a subi un déplacement autour de son axe horizontal.

Dans la variété de subluxation qui s'accompagne d'un déplacement latéral du cristallin, la direction des axes de la lentille n'est pas toujours modifiée, mais l'axe antéro-postérieur, dans ce cas, ne coïncide plus avec l'axe antéro-postérieur de l'œil, tout en lui restant parallèle. Si l'on dilate la pupille par l'atropine, on aperçoit à l'examen direct la circonférence équatoriale de la lentille en un point du champ pupillaire. Cette circonférence apparaît sous la forme d'un mince croissant de couleur brillante, à reflets dorés, si le cristallin est resté transparent. A l'éclairage oblique, on reconnaît encore plus facilement que ce croissant représente une portion de l'équateur du cristallin.

Vu à l'ophtalmoscope ce croissant tranche, par sa couleur noire et opaque,

sur le fond rouge de l'œil et, dans la partie du champ pupillaire qui ne répond plus à la lentille, l'image de la papille apparaît plus grande comme dans les cas d'aphakie, tandis que, dans la portion où les rayons lumineux traversent encore la périphérie du cristallin, l'image de la papille est plus petite.

L'observateur peut donc, dans certains cas, apercevoir simultanément deux papilles de dimensions différentes, mais qui ne sont jamais également nettes.

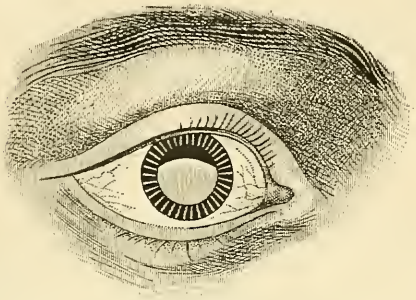

Fig. 29. — Luxation incomplète du cristallin. (Panas.)

Dans ces mêmes cas, le patient est atteint de diplopie monoculaire.

Le tremblement de l'iris s'observe habituellement dans le déplacement latéral du cristallin, mais le refoulement antérieur de l'iris est moins marqué que dans la première variété de luxation avec simple obliquité du cristallin.

Lorsque la subluxation est récente, on peut essayer, par quelques secousses imprimées à la tête du patient, de remettre en place la lentille. On comprend toutefois ce que cette manœuvre a d'incertain et même de périlleux.

Les instillations d'un collyre à l'ésérine sont utiles pour faire disparaître la diplopie si elle existe.

Luxations complètes du cristallin. — a. *Luxation dans la chambre antérieure.* — La rupture complète de tous les liens qui l'unissent à la zone de Zinn est la première condition pour que la luxation du cristallin se produise. Il franchit l'orifice pupillaire et se place en avant de l'iris dans la chambre antérieure, la partie inférieure de sa grande circonférence répondant à la partie inférieure de la cornée. Si sa capsule est déchirée, il devient rapidement opaque et ne tarde pas à déterminer des accidents inflammatoires graves. Mais, si sa capsule est intacte, il peut séjourner dans l'humeur aqueuse tout en restant transparent, et sans déterminer d'accidents, du moins pendant un temps fort long.

Le cristallin se reconnaît alors, dans la chambre antérieure, au mince anneau brillant et doré qui répond à sa grande circonférence et aux légers déplacements qu'il subit dans les diverses positions de la tête.

Bien que la nutrition du cristallin ne paraisse pas beaucoup souffrir de son séjour dans l'humeur aqueuse, cependant il diminue un peu de volume au bout d'un certain temps, ce qui lui permet alors de franchir de nouveau l'orifice pupillaire pour se replacer momentanément dans sa fossette. Quelques individus jouissent ainsi de la propriété de luxer à volonté leur cristallin. D'autres fois, il se développe autour du noyau une sorte de cataracte zonulaire (de Graefe).

Lorsque le cristallin reste longtemps dans la chambre antérieure, il peut contracter des adhérences en arrière avec l'iris et en avant avec la partie inférieure de la face postérieure de la cornée. Dans le premier cas, des accidents d'irido-cyclite ne tardent pas à se montrer; dans le second, la cornée s'enflamme et s'ulcère.

Si le cristallin s'est opacifié dans la chambre antérieure, la vision se réduit à la perception quantitative de la lumière. S'il est resté transparent, outre la

perte de l'accommodation, il en résulte une diplopie monoculaire très gênante quand le bord supérieur du cristallin occupe le champ pupillaire. Il se produit aussi quelquefois dans ce cas une image entoptique de ce bord qui ajoute au trouble de la vision.

L'extraction du cristallin luxé dans la chambre antérieure est indiquée, lorsque la capsule est déchirée au moment de l'accident. Il y a, au contraire, avantage à la différer lorsque le cristallin est entouré de sa capsule. On peut même essayer, en plaçant le blessé dans le décubitus dorsal et dilatant la pupille par l'atropine, de faire rentrer le cristallin dans sa fossette. Si cette manœuvre réussissait, on instillerait ensuite l'ésérine et l'on ferait une compression un peu énergique du globe de l'œil en maintenant le malade couché.

b. *Luxation du cristallin dans le corps vitré.* — Il n'y a pas lieu d'admettre la luxation du cristallin dans la chambre postérieure. Les déplacements qui ont été décrits sous ce nom rentrent dans les cas de subluxations latérales dont nous avons parlé.

Lorsque, sous l'action d'un traumatisme, le cristallin se déplace en arrière, il s'enfonce dans le corps vitré, et généralement se porte par son propre poids vers la partie inférieure de celui-ci et dans le voisinage des procès ciliaires. Cette luxation était réalisée autrefois dans l'opération de la cataracte par abaissement, au moyen de l'aiguille introduite à travers les enveloppes de l'œil.

Le cristallin entouré de sa capsule peut séjourner quelquefois des années dans les parties déclives du corps vitré sans perdre sa transparence et sans causer d'accidents. Le plus ordinairement, toutefois, il détermine une irritation du corps ciliaire, des phénomènes d'irido-cyclite ou une ophtalmie sympathique. Plus rarement on voit se développer des troubles glaucomateux avec tension exagérée du globe de l'œil.

La luxation du cristallin dans le corps vitré se reconnaît à la teinte plus noire de l'orifice pupillaire, à l'absence des deux images catoptriques de Purkinje fournies à l'état normal par les deux cristalloïdes. L'iris présente souvent du tremblement et l'orifice pupillaire est étroit. La chambre antérieure paraît plus profonde; la face antérieure de l'iris n'est plus bombée, mais plane ou même un peu déprimée. Il arrive parfois qu'avec l'ophtalmoscope on aperçoit le cristallin déplacé dans le corps vitré, mais cela est exceptionnel.

Les troubles fonctionnels qui résultent de la luxation du cristallin dans le corps vitré sont ceux de l'aphakie. Il y a un haut degré d'hypermétropie et perte du pouvoir accommodateur. Dans quelques cas, les malades ont la perception des déplacements momentanés que subit le cristallin luxé, lorsque dans les mouvements de la tête il s'interpose entre l'orifice pupillaire et le fond de l'œil.

Exceptionnellement, on a pu voir des individus atteints de cataracte recouvrer en partie la vue par suite de la luxation accidentelle de leur cristallin dans le corps vitré.

Il est ordinaire, au contraire, que le traumatisme qui a produit la luxation du cristallin ait en même temps causé des désordres graves tels qu'épanchements sanguins intra-oculaires, décollements de la rétine, qui masquent, au premier moment, les signes de la luxation et compromettent complètement la vision.

Lorsque le cristallin luxé dans le corps vitré ne détermine pas d'accidents, il n'y a pas lieu d'intervenir chirurgicalement. On se contente de remédier aux

inconvénients de l'aphakie par l'emploi des verres convexes appropriés, comme après l'opération de la cataracte. Lorsque la présence du cristallin entraîne des accidents et qu'on a pu reconnaître à la fois sa situation et sa mobilité dans le corps vitré, il y a lieu d'en tenter l'extraction.

c. *Luxation sous-conjonctivale du cristallin.* — En étudiant les ruptures de l'œil, nous avons vu que la déchirure de la sclérotique se produit d'une manière à peu près constante en haut et en dedans, à peu de distance de la cornée et au niveau des insertions des muscles droits. Nous avons dit également que, si la rupture de la rétine et celle de la choroïde sont fréquentes dans ces cas, la conjonctive, plus élastique, résiste habituellement.

Dans ces conditions, on comprend que le traumatisme qui agit sur le globe de l'œil au point opposé, c'est-à-dire en bas et en dehors, rompe toutes les attaches du cristallin et tende à l'expulser par la voie qui lui est ouverte au niveau de la sclérotique déchirée. Rarement le cristallin ainsi luxé s'arrête entre les lèvres de la plaie scléroticale (Sichel père, de Graefe). Presque toujours, il franchit celle-ci et se loge sous la conjonctive qui l'arrête. La luxation sous-conjonctivale du cristallin se trouve ainsi réalisée.

On a signalé, comme cause prédisposant à cette luxation, la dégénérescence athéromateuse et graisseuse des tissus. C'est du moins un fait d'observation que la rupture de la sclérotique ne se produit que chez les individus qui ont dépassé quarante ans.

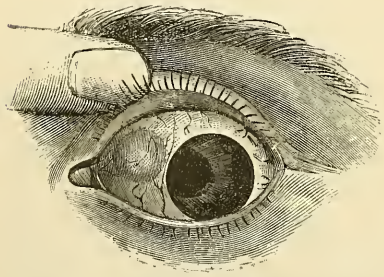

Fig. 50. — Luxation sous-conjonctivale du cristallin.

La variété de luxation en haut et en dedans est presque la seule qui ait été observée. On n'a pas d'exemple que le cristallin se soit luxé sous la conjonctive en bas et en dehors.

La présence du cristallin sous la conjonctive n'est pas toujours facile à reconnaître au premier moment. Des épanchements sanguins dans le tissu cellulaire sous-conjonctival en masquent souvent le relief, mais, lorsque ceux-ci sont dissipés, le volume, la forme et la transparence même de la lentille se distinguent facilement à travers la conjonctive. On voit aussi le plus souvent entre les lèvres de la rupture de la sclérotique, si le cristallin opacifié ne la cache pas, la choroïde faire une saillie reconnaissable à sa couleur noirâtre. Une portion de l'iris enclavé l'accompagne fréquemment.

La pupille est déformée; il existe une déchirure de l'iris simulant un coloboma dans la direction de la plaie scléroticale. Le champ pupillaire, si un épanchement sanguin ne le masque pas, est ordinairement d'un noir profond, quand le cristallin a été déplacé dans sa capsule. Dans le cas contraire, les débris de la capsule avec quelques masses corticales opacifiées encombrent le champ pupillaire. La luxation sous-conjonctivale du cristallin produit les troubles fonctionnels de la vision que nous avons signalés à propos des autres variétés de luxation.

Le pronostic de cette lésion n'est pas cependant aussi grave qu'on pourrait le supposer. La réaction est rarement violente. Le sang épanché se résorbe; la cicatrisation de la sclérotique et de la choroïde s'opère, malgré la présence du cristallin sous la conjonctive, et le patient se trouve, en définitive, dans les

conditions d'un opéré chez lequel l'extraction de la cataracte a été pratiquée avec iridectomie.

Bien qu'il y ait lieu d'extraire le cristallin et qu'une simple incision de la conjonctive suffise pour cette extraction, on fait bien d'attendre pour la pratiquer que les phénomènes inflammatoires des premiers jours se soient dissipés. En respectant l'intégrité de la conjonctive au début, on se met plus sûrement à l'abri des accidents septiques qui pourraient résulter de l'ouverture de la sclérotique. La cicatrisation complète de la plaie scléroticale demande de six à huit semaines, d'après de Wecker.

d. *Luxation avec expulsion du cristallin.* — La luxation avec expulsion du cristallin suppose une violence plus considérable que la variété sous-conjonctivale. Ordinairement la cornée a été intéressée en même temps que la sclérotique et l'iris plus largement déchiré.

Le cristallin se retrouve quelquefois entre les paupières ou au voisinage de la plaie. Dans d'autres cas, il est projeté à distance et recueilli par les assistants. Plus souvent il n'est pas retrouvé et son absence passe inaperçue au milieu des désordres multiples causés par le traumatisme. Le sang épanché dans la chambre antérieure peut, en effet, empêcher tout diagnostic au premier moment.

Plus tard, lorsque l'examen est possible, on constate les signes de l'aphakie sur lesquels nous avons suffisamment insisté.

Que l'expulsion du cristallin soit ou non immédiatement reconnue, le traitement consiste toujours à laver soigneusement l'œil avec une solution antiseptique, à exciser les lambeaux d'iris qui ne peuvent être réduits et à exercer une compression modérée sur le globe de l'œil au moyen d'ouate et d'un bandeau. L'emploi de la poudre d'iodoforme ou de salol assurera l'antisepsie permanente et les instillations de collyres à l'ésérine ou à l'atropine trouveront leurs indications.

6° LÉSIONS TRAUMATIQUES DU SEGMENT POSTÉRIEUR DE L'ŒIL

Sous ce titre, nous étudions les lésions traumatiques qui intéressent la choroïde, la rétine et le corps vitré.

La choroïde et la rétine sont le plus souvent blessées simultanément. Habituellement, le corps vulnérant les atteint en traversant la sclérotique; parfois aussi, il arrive jusqu'à elles à travers le corps vitré après avoir franchi l'appareil cristallinien d'avant en arrière. Enfin, dans quelques cas, des lésions traumatiques graves de ces membranes se produisent par cause indirecte ou par contre-coup. Telles sont les ruptures de la choroïde et de la rétine, sans lésion de la sclérotique.

Les *contusions* violentes du globe de l'œil produisent en effet assez souvent la *rupture de la choroïde*, comme de Graefe l'a montré le premier en 1854. Ces ruptures de la choroïde, dans les commotions violentes de l'œil, seraient même si fréquentes que, suivant de Wecker, une balle ne pourrait traverser le sinus maxillaire ou fracturer le rebord orbitaire sans les déterminer. A l'ophtalmoscope, si le corps vitré est resté transparent, la rupture de la choroïde se reconnaît à l'écartement des bords de la membrane. Ces bords sont infiltrés de sang, un peu renversés et circonscrivent un épanchement sanguin d'un rouge vermeil.

Les déchirures siègent au voisinage du pôle postérieur entre la macula et la papille. Quelquefois elles se bifurquent à une de leurs extrémités. Elles sont de

petites dimensions, mais fréquemment multiples. Lorsque la cicatrisation en est effectuée elles présentent une couleur blanchâtre qui est due à ce que la sclérotique est vue par transparence à travers la cicatrice choroïdienne.

On a beaucoup discuté sur le mécanisme de la production de ces déchirures sans lésion de la sclérotique. L'opinion émise par O. Becker mérite d'être citée. Il suppose que, dans une contusion violente d'avant en arrière du globe, la partie terminale du nerf optique tend à s'enfoncer dans l'intérieur du corps vitré et que, dans ce mouvement, les parties voisines de la choroïde qui adhèrent au pourtour de la papille subissent un tiraillement assez considérable pour qu'il en résulte une rupture. Ce mécanisme expliquerait la forme en arc à concavité concentrique à la papille que présentent souvent ces déchirures.

Fig. 51. — Déchirure de la choroïde. (Panas.)

La rétine ne participe pas toujours en totalité à ces ruptures de la choroïde ; ses couches les plus externes sont seules intéressées et l'on voit à l'ophtalmoscope les vaisseaux rétiniens passer intacts au-devant de la déchirure de la choroïde. Après la cicatrisation, la rétine a subi généralement une altération dans toute son épaisseur.

Les troubles fonctionnels consistent en scotomes plus ou moins centraux. Ultérieurement, la vision peut être tout à fait compromise sans que l'ophtalmoscope révèle autre chose que les cicatrices des déchirures.

La *commotion* de la rétine donnerait lieu, d'après Berlin et Leber, à la production d'une sorte de halo blanchâtre fugace, au voisinage du pôle postérieur. Le trouble fonctionnel de la vue qui en est la conséquence disparaît en général rapidement. Mais on voit aussi, sans aucune autre lésion apparente, se produire plus tard une atrophie du nerf optique.

Les *plaies* produites directement sur la choroïde et la rétine par des instruments piquants et tranchants n'affectent pas un siège spécial comme les lésions précédentes. A moins de pénétration de matières septiques dans l'œil, ces blessures, si elles sont peu étendues, ne déterminent qu'une réaction insignifiante et ne s'accompagnent que de troubles fonctionnels légers.

Les *corps étrangers* consistant en éclats métalliques (fer, acier, cuivre), grains de plomb, fragments de pierre ou de verre, traversent généralement le corps vitré avant d'atteindre la choroïde et la rétine. Ils s'incrustent parfois dans ces membranes et s'y enkystent sans produire de réaction vive. L'ophtalmoscope permet de les reconnaître avant leur enkystement et d'en déterminer la situation.

Le corps vitré est le milieu où on les rencontre le plus habituellement. Mais, ainsi que Berlin le fait remarquer, avant d'arriver au point où l'on constate leur présence, ils ont été généralement frapper la rétine vers le pôle postérieur et, repoussés par une sorte de ricochet dans la masse du corps vitré, ils tendent à gagner les parties déclives par leur propre poids. Cette migration est favorisée par le ramollissement de l'humeur vitrée. Les secousses imprimées à la tête et au globe de l'œil expliquent aussi les changements de situation du corps

étranger. On a même vu, sous cette influence, des grains de plomb, primitivement enkystés, redevenir libres.

Les parcelles de métaux non oxydables, ainsi que l'a montré Leber, ne déterminent aucun phénomène d'irritation immédiate si elles n'ont pas apporté avec elles de germes infectieux.

Les métaux oxydables peuvent entraîner la suppuration. Mais celle-ci n'est constante que s'il y a eu introduction de microbes infectieux. Nous avons déjà cité à ce sujet les expériences de Rolland.

Même en dehors de cette circonstance, la pénétration d'un corps étranger dans le corps vitré comporte un pronostic très grave pour l'œil. En effet, à la longue, la présence du corps étranger donne lieu à des phénomènes d'iridocyclite, ou aux accidents de l'ophtalmie sympathique.

L'indication est donc d'extraire les corps étrangers lorsqu'on est assuré de leur présence. Si les milieux de l'œil sont restés transparents, l'ophtalmoscope et parfois l'examen à la lumière directe permettent de les apercevoir, surtout si ce sont des paillettes métalliques à reflets brillants.

Une incision pratiquée à la sclérotique, à la partie inférieure et externe, en arrière de la région ciliaire, entre le muscle droit inférieur et le droit externe, permet d'introduire une pince ou une curette et d'aller à la recherche du corps étranger. Mais l'opération est incertaine et pleine de périls.

Lorsque le corps étranger est une parcelle de fer ou d'acier, on a la ressource, comme l'ont montré Hirschberg et Galezowski, d'employer un barreau aimanté que l'on fait pénétrer par la plaie jusqu'au voisinage du corps étranger. L'adhérence de la parcelle métallique à l'aimant facilite beaucoup l'extraction.

CHAPITRE II

MALADIES DE LA CONJONCTIVE

Warlomont, art. Conjonctive du *Dict. encycl. des sc. méd.*, t. XIX, p. 586. — Gosselin et Lannelongue, art. Conjonctivite du *Dict. de méd. et de chir. prat.*, t. IX, p. 42. — Saemisch. *Handbuch der Augenheilkunde von* Alf. Graefe *und* Th. Saemisch. Bd. IV, Leipzig, 1876. — *Traités généraux* de Abadie, Galezowski, Ed. Meyer, A. Sichel, de Wecker, Panas, Fuchs, Nimier et Despagnet, H. Truc et E. Valude.

I

VICES DE CONFORMATION ET ANOMALIES CONGÉNITALES

Les vices de conformation et anomalies congénitales de la conjonctive n'ont que peu d'intérêt pour le chirurgien.

Les *brides* congénitales établissant des adhérences entre les paupières et le globe de l'œil coïncident habituellement avec des malformations de tout l'appareil oculaire.

Nous avons signalé les *taches pigmentaires* congénitales. Si elles n'ont que

de petites dimensions on est autorisé à en pratiquer l'excision pour faire disparaître la difformité qu'elles occasionnent.

Les *dermoïdes* de la conjonctive d'origine congénitale seront décrits plus loin avec les autres tumeurs de cette membrane.

II

LÉSIONS TRAUMATIQUES DE LA CONJONCTIVE

Les *contusions*, les *plaies*, l'*emphysème* et les *corps étrangers* de la conjonctive ont été décrits à propos des lésions traumatiques du globe oculaire. Nous renvoyons à ce précédent chapitre pour tout ce qui les concerne.

III

LÉSIONS VITALES ET INFLAMMATOIRES DE LA CONJONCTIVE

Nous décrirons dans ce chapitre : 1° les *inflammations*; 2° les *ulcérations*; 3° les *lésions vitales* de la conjonctive qui ne rentrent pas dans la classe des tumeurs.

I. — Inflammations de la conjonctive.

P. Sans, Sur une forme particulière de conjonctivite infectieuse semblant se rattacher à un contage animal. Thèse de Paris, 1889-1890. — G. Rancurel, Considérations sur la conjonctivite métastatique puerpérale. Thèse de Paris, 1891-1892. — Morax, Recherches bactériologiques sur l'étiologie des conjonctivites aiguës et sur l'asepsie dans la chirurgie oculaire. Thèse de Paris, 1893-1894. — Villeneuve, Des conjonctivites à streptocoques. Thèse de Paris, 1895-1896.

L'inflammation de la conjonctive ou *conjonctivite* est tantôt circonscrite et tantôt généralisée à la membrane entière.

La conjonctivite circonscrite ne présente qu'une espèce méritant une description à part, c'est la *conjonctivite phlycténulaire*.

Les conjonctivites généralisées sont nombreuses. Elles se distinguent en : 1° conjonctivites sèches; 2° conjonctivites sécrétantes; 3° conjonctivites néoplasiques.

La conjonctivite sèche ou hyperémique est le type de l'inflammation simple de la conjonctive.

Les conjonctivites sécrétantes se divisent en : 1° conjonctivites franches comprenant la conjonctivite *catarrhale* et la conjonctivite *purulente*; 2° conjonctivites plastiques, *pseudo-membraneuse* et *diphtéritique*.

Les conjonctivites néoplasiques sont représentées par la conjonctivite *folliculaire* et la conjonctivite *granuleuse*.

Nous décrirons les conjonctivites dans l'ordre suivant :

1° La conjonctivite phlycténulaire;

2° La conjonctivite simple, hyperémique;

3° La conjonctivite catarrhale;
4° La conjonctivite purulente:
5° La conjonctivite diphtéritique;
6° La conjonctivite granuleuse;
7° La conjonctivite folliculaire.

1° *CONJONCTIVITE PHLYCTÉNULAIRE*

Blazy. Affections éruptives de la conjonctive. Thèse de Paris, 1873. — Thobois. Essai sur les phlyctènes ou de la kérato-conjonctivite phlycténulaire. Thèse de Paris, 1874. — Savy. Contribution à l'étude des éruptions de la conjonctive. Thèse de Paris, 1876. — Duruty. L'herpès oculaire. Thèse de Paris, 1886-1887.

C'est la plus fréquente des conjonctivites circonscrites. Elle est encore désignée sous les noms de conjonctivite *vésiculeuse*, *pustuleuse*, *papuleuse*, d'*herpès* de la conjonctive.

Elle est caractérisée par l'apparition sur la conjonctive bulbaire de légères saillies du volume d'une tête d'épingle à celui d'une petite lentille. Ces saillies ne siègent jamais sur la conjonctive palpébrale: elles occupent de préférence les parties de la conjonctive bulbaire habituellement découvertes, et peut-être plus souvent la partie externe. On les voit fréquemment envahir la cornée où elles déterminent une forme spéciale de kératite et souvent aussi siéger sur le limbe même de la cornée.

Anatomiquement cette vésicule est formée par une exsudation sous la couche épithéliale, avec un contenu pauvre en cellules. On y a trouvé un coccus jaunâtre plus pâle que le *staphylococcus pyogenes aureus*. Ce coccus serait constant, d'après Leber. En l'inoculant à la peau, on a déterminé la formation de pustules. Inoculé sur la conjonctive il ne produit que du catarrhe et non des pustules: aussi faut-il attendre de nouvelles recherches avant de le regarder comme l'élément spécifique.

Augagneur a signalé la coïncidence des affections de la pituitaire chez les enfants avec les éruptions phlycténulaires de la conjonctive (*Pathogénie et traitement de la conjonctivite phlycténulaire. Province méd.*, 14 et 24 juillet 1888).

La conjonctivite phlycténulaire se montre surtout chez les enfants. On l'observe principalement à l'automne et au printemps.

La scrofule est considérée par presque tous les auteurs comme la principale cause de son développement. Il est certain que la coexistence d'éruptions eczémateuses et impétigineuses des paupières et de la face chez les enfants qui en sont atteints est presque la règle. Il y a cependant des cas assez nombreux où l'influence de la scrofule ne se retrouve pas (E. Meyer).

Martin (de Bordeaux) pense que l'astigmatisme de la cornée prédispose à l'apparition de la conjonctivite phlycténulaire.

L'influence des refroidissements, des poussières, des *pediculi capitis* (Herz) et des corps étrangers, commes causes occasionnelles est admise, mais non démontrée.

Symptomatologie. — La phlyctène ou les phlyctènes forment de petites élevures du volume d'une tête d'épingle à celui d'une petite lentille, siégeant, comme nous l'avons dit, sur la conjonctive bulbaire, au voisinage ou sur le limbe

même de la cornée. Cette saillie est blanche ou jaunâtre. Elle paraît formée par une infiltration plastique du tissu cellulaire conjonctival et sous-conjonctival plutôt que par une accumulation véritable de sérosité.

Vers cette saillie on voit converger un pinceau triangulaire de vaisseaux conjonctivaux très apparents et tortueux. La base du triangle est toujours dirigée vers le cul-de-sac conjonctival.

Le nombre des phlyctènes est variable. Lorsqu'elles sont un peu rapprochées les unes des autres et disséminées autour de la cornée, l'injection de la conjonctive tend à se généraliser et la disposition en triangle de l'injection vasculaire est difficile à retrouver.

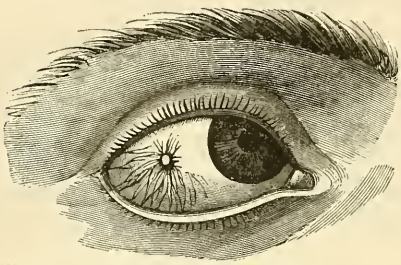

Fig. 52. — Conjonctivite phlycténulaire.

L'absence fréquente de réaction, lorsque la cornée n'est pas envahie par l'éruption, est un fait remarquable. Il y a rougeur localisée de la conjonctive, un peu d'exagération de la sécrétion de la muqueuse, mais il n'y a pas de photophobie, pas de blépharospasme et les enfants, bien souvent, ne paraissent éprouver aucune douleur. D'autres fois, le larmoiement est considérable.

Au bout de quelques jours, si l'on observe à la loupe la papule de la conjonctive, on voit la petite saillie diminuer et disparaître; il y a eu résorption. En même temps l'injection vasculaire s'efface. La formation de pus et l'évacuation par ouverture de la vésicule transformée en pustule est plus rare. Habituellement, sans production évidente de pus, il se fait au sommet une ulcération qui peu à peu se comble et guérit.

La durée habituelle de l'évolution d'une papule est d'une à deux semaines, mais il est très fréquent de voir apparaître successivement de nouvelles papules et ces poussées répétées prolongent beaucoup la maladie.

Diagnostic. — La saillie des papules, la forme triangulaire de l'injection sont assez caractéristiques pour laisser rarement place au doute. Dans le cas d'éruption confluente, toutefois, l'injection généralisée de la conjonctive peut faire croire à une conjonctivite catarrhale si l'on n'observe pas la maladie au début. D'autre part, certaines formes d'épisclérite s'accompagnent de la production d'une large papule; mais, dans ce cas, les vaisseaux injectés ne sont pas disposés en triangle et les dimensions de la saillie sous-conjonctivale permettent de faire le diagnostic.

Pronostic. — Il est le plus souvent bénin, lorsque l'éruption est bornée à la conjonctive. Les poussées successives peuvent, il est vrai, prolonger la maladie et exposent la cornée à se prendre. Enfin, il existe une forme maligne décrite par Saemisch, dans laquelle les pustules très larges s'ulcèrent rapidement et déterminent la perforation de la sclérotique.

Traitement. — La conjonctivite phlycténulaire disparaît rapidement par un traitement général et surtout par le traitement des manifestations impétigineuses de la face.

La cautérisation des phlyctènes avec la pointe effilée d'un crayon de nitrate d'argent, autrefois usitée, doit être proscrite. Il suffit de déposer dans le cul-de-

sac inférieur de la conjonctive, une fois par jour, avec un petit pinceau, gros comme un grain de blé, de la pommade à l'oxyde jaune de mercure (vaseline 10 grammes, précipité jaune 0gr,50 à 1 gramme). On peut aussi projeter entre les paupières une pincée de poudre de calomel à la vapeur.

Sous l'influence de ce traitement, on voit généralement les phlyctènes disparaître en quelques jours.

Augagneur insiste sur la nécessité de traiter la rhinite infectieuse concomitante. Il insuffle à cet effet, dans les fosses nasales, un mélange à parties égales de camphre pulvérisé, d'acide borique et de sous-nitrate de bismuth.

2° *CONJONCTIVITE SIMPLE, HYPERÉMIQUE*

Masmonteil, De l'ophtalmie sous-conjonctivale. Thèse de Paris, 1875. — Quénette, De la vascularisation de la conjonctive dans la conjonctivite, la kératite, l'iritis. Thèse de Paris, 1875. — Grognot, De la congestion oculaire et péri-oculaire aiguë. Thèse de Paris, 1879. — Guérineau, Étude des diverses formes d'injection de la conjonctive dans la conjonctivite, la kératite, l'iritis, Thèse de Paris, 1879.

L'hyperémie de la conjonctive, appelée aussi *catarrhe sec* par quelques ophtalmologistes, n'est pas acceptée par tous comme espèce distincte. Plusieurs n'y voient que le premier degré de l'inflammation catarrhale. Nous croyons devoir la décrire isolément pour conserver à l'ophtalmie catarrhale sa spécificité qui n'est plus mise en doute aujourd'hui.

L'hyperémie de la conjonctive pourrait être considérée comme le type de la conjonctivite simple. Sans prétendre, comme on l'a dit, que l'inflammation ne peut exister sans microbes, il est vraisemblable que si, dans l'hyperémie conjonctivale, un microbe joue un rôle, ce microbe est un de ceux qui en grand nombre se retrouvent à l'état normal dans les culs-de-sac de la conjonctive et y restent habituellement inoffensifs (voy. Gayet, *Arch. d'ophtalmologie*, 1887, p. 385).

Qu'une cause irritante extérieure banale vienne à déterminer l'excoriation d'un point de la muqueuse et l'on comprend qu'une inflammation vulgaire se développe : c'est la conjonctivite simple ou hyperémie de la conjonctive. Pour la conjonctivite catarrhale il faut, au contraire, l'intervention d'un microbe spécial, le bacille de Weeks, résultat ordinairement d'un apport contagieux.

Étiologie. — Toutes les causes débilitantes agissent comme *causes prédisposantes* de la conjonctivite. A ce titre, on ne manque jamais de citer les climats froids et humides, l'enfance, en raison de la fréquence de la scrofule à cet âge, enfin les maladies exanthématiques, telles que la rougeole, bien qu'il puisse y avoir, dans la conjonctivite rubéolique, intervention d'un élément spécifique particulier.

L'arthritisme est considéré depuis longtemps comme constituant une prédisposition aux inflammations de la conjonctive. On voit, en effet, les conjonctivites se reproduire chez les rhumatisants en alternant avec d'autres manifestations de la diathèse.

La syphilis ne paraît pas porter ses manifestations du côté de la conjonctive.

Les *causes occasionnelles* de la conjonctivite sont constituées par toutes les irritations extérieures. En première ligne figurent les corps étrangers, les poussières auxquelles les ouvriers des manufactures et certaines professions se

trouvent particulièrement exposés. Les produits de la combustion du gaz d'éclairage, la viciation de l'air par l'agglomération d'un grand nombre de personnes dans un espace confiné, la fumée, celle de tabac surtout, les exhalaisons ammoniacales suffisent dans bien des cas à la provoquer.

L'action du froid est assez généralement admise. Mais peut-être le froid n'agit-il que secondairement sur la muqueuse conjonctivale. Celle-ci se prend le plus souvent après la muqueuse pituitaire et celle des voies lacrymales par lesquelles l'inflammation lui est transmise.

Plus souvent encore c'est du côté des annexes de l'œil que la cause irritante doit être recherchée ; c'est un cil dévié, une glande de Meibomius oblitérée qui est le point de départ de l'irritation.

Enfin, les vices de réfraction de l'œil, en particulier l'hypermétropie, en obligeant à des efforts exagérés d'accommodation, déterminent une congestion parfois suivie du développement d'une conjonctivite.

Symptomatologie. — La conjonctivite simple se traduit par des *signes physiques* et par des *troubles fonctionnels.*

Les signes physiques sont ceux de toute inflammation : la rougeur et la tuméfaction.

La rougeur existe sur la conjonctive palpébrale et sur la conjonctive bulbaire; elle a généralement son maximum au niveau des culs-de-sac de la conjonctive, notamment du cul-de-sac inférieur. Cette rougeur résulte d'une dilatation anormale des vaisseaux de la conjonctive.

La conjonctive reçoit, comme on sait, ses artères des branches musculaires de l'ophtalmique et ces vaisseaux lui arrivent au niveau des culs-de-sac. Leurs

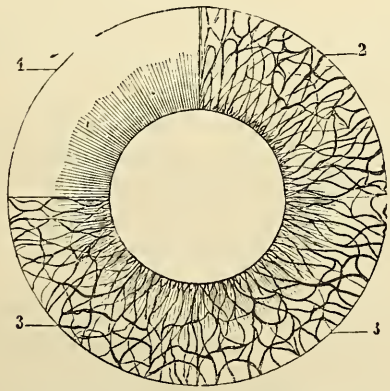

Fig. 33. — Injection conjonctivale et sous-conjonctivale (périkératique).

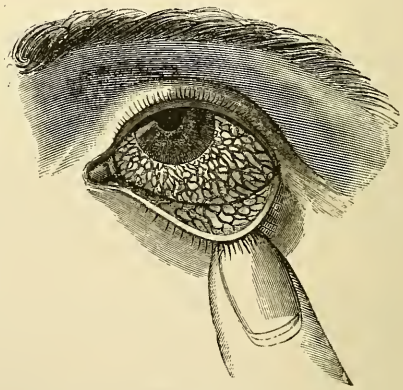

Fig. 34. — Injection des vaisseaux de la conjonctive.

branches terminales s'anastomosent, il est vrai, avec la terminaison des artères ciliaires antérieures destinées surtout à l'iris, mais les deux systèmes restent généralement indépendants dans leurs inflammations. Ils se présentent, dans ce cas, sous deux apparences très différentes. Les vaisseaux de la conjonctive sont volumineux, superficiels, tortueux, mobiles avec la muqueuse; ils forment un treillage à larges mailles, d'autant plus serré que l'on s'éloigne davantage de la périphérie de la cornée.

L'injection des vaisseaux appartenant au système des artères ciliaires anté-

rieures constitue le cercle *périkératique*; il accompagne les inflammations de l'iris, du cercle ciliaire et de la cornée et a une apparence qui ne permet pas de le confondre avec l'injection des vaisseaux conjonctivaux. Il est constitué par des vaisseaux fins, rectilignes, radiés qui, partant du limbe cornéen, se dirigent vers la périphérie en s'amincissant et donnent à la sclérotique une teinte d'un rouge sombre. Le cercle vasculaire périkératique est fixe, non mobile, avec la conjonctive.

Le réseau vasculaire conjonctival a une teinte généralement d'un rouge vif. Dans les conjonctivites intenses, il est entremêlé d'ecchymoses qui ont parfois une étendue considérable et des limites nettement accusées.

La tuméfaction de la conjonctive se traduit d'abord par une moindre transparence de la membrane qui, sur la face interne des paupières, ne laisse plus apercevoir les glandes de Meibomius. Elle se traduit aussi par une hypertrophie des papilles de ces mêmes régions, qui prennent une apparence rouge et veloutée.

Sur la conjonctive bulbaire, la tuméfaction de la muqueuse est moins évidente, mais on note pourtant un aspect irrégulier de la surface.

Le gonflement de la conjonctive a reçu le nom de *chémosis inflammatoire*. Mais le chémosis est rarement considérable dans la conjonctivite simple. Ce n'est que dans les conjonctivites purulentes qu'il atteint de grandes proportions. Dans la conjonctivite catarrhale, il peut quelquefois former sur le bulbe un bourrelet appréciable enchâssant la cornée, et par la tuméfaction de la conjonctive palpébrale, déterminer un léger degré d'ectropion (ectropion muqueux aigu).

Les troubles fonctionnels occasionnés par la conjonctivite simple sont représentés par la douleur, la gêne des mouvements et les sécrétions anormales.

Au début, il y a une sensibilité exagérée de la conjonctive, des picotements qui donnent aux malades la sensation d'un corps étranger et les portent à se frotter les paupières. Plus tard, il y a une véritable cuisson avec sensation de chaleur souvent très pénible.

Cependant, cette douleur, exagérée par les mouvements des paupières, reste localisée, superficielle. Elle ne s'irradie pas comme celle de la kératite ou de l'iritis dans la région sus-orbitaire ni dans la moitié correspondante du crâne et dans les profondeurs de l'orbite.

La photophobie manque aussi habituellement dans la conjonctivite simple.

Les mouvements des paupières sont gênés dès le début. C'est une sensation de pesanteur qui s'exagère le soir et, fait que le matin, au réveil, les malades ont les plus grandes difficultés à entr'ouvrir les paupières, alors même qu'aucune sécrétion ne les agglutine.

Dans la conjonctivite simple, la sécrétion reste purement aqueuse ou séreuse. Elle n'est pas mélangée de stries filamenteuses comme dans la conjonctivite catarrhale, ni de muco-pus ou de pus. La sécrétion de la glande lacrymale est exagérée et sans doute aussi celle des glandules conjonctivales, qui, à l'état normal, entretiennent l'humidité de la conjonctive. Dans la journée, cette sécrétion aqueuse détermine seulement un certain degré d'irritation de la face cutanée des paupières sur lesquelles elle s'écoule. Mais, pendant la nuit, elle s'épaissit en se mélangeant aux autres sécrétions des glandes palpébrales, se concrète et se dessèche au niveau du grand angle de l'œil et forme des croûtes jaunâtres qui agglutinent les cils. Au réveil, les paupières se trouvent accolées et ce n'est qu'après l'enlèvement ou le ramollissement de ces croûtes qu'elles peuvent s'écarter.

Tous les signes, tant physiques que fonctionnels, qui viennent d'être énumérés, s'exagèrent le soir, à la lumière artificielle, dans une atmosphère viciée et au contact de la fumée de tabac.

Bien qu'il n'y ait pas d'altération du côté des milieux de l'œil ni de la rétine, la conjonctivite simple n'en gêne pas moins la vision, au point d'interdire tout travail appliquant à ceux qui en sont atteints.

A moins de complications, il n'y a pas de phénomènes généraux.

La conjonctivite simple est *aiguë* ou *chronique*. Lorsqu'elle existe à l'état aigu, les phénomènes que nous venons d'énumérer ont en général plus d'intensité et la durée de l'affection est d'une à deux semaines. Si l'inflammation est entretenue par une cause persistante, elle passe à l'état chronique; un certain nombre des symptômes s'atténue et l'inflammation se localise surtout à la face interne des paupières et au niveau des culs-de-sac de la conjonctive. Ce qui caractérise la conjonctivite simple, c'est que la sécrétion reste toujours claire, non mélangée de pus. A la longue, la conjonctivite palpébrale produit l'épaississement ou le renversement de la paupière (ectropion muqueux).

La conjonctivite simple atteint fréquemment, mais non toujours, les deux yeux à la fois, suivant la cause qui lui a donné naissance. Un seul œil est atteint si elle est provoquée par la déviation d'un cil, l'infarctus d'une glande meibomienne. Les conjonctivites professionnelles ou diathésiques sont, au contraire, presque toujours doubles.

Dans le cas où la conjonctivite n'atteint qu'un seul œil, elle peut être localisée en une région spéciale de la conjonctive. C'est ainsi qu'on observe la conjonctivite limitée à la face interne des paupières (*conjonctivite palpébrale*, *blépharo-conjonctivite*), à l'un des angles de l'œil (*conjonctivite angulaire*), au cul-de-sac conjonctival inférieur et à la paupière inférieure. Cette dernière, souvent en relation avec une affection des voies lacrymales, est quelquefois appelée *conjonctivite lacrymale*. Ces conjonctivites localisées affectent ordinairement la marche chronique, mais sont sujettes à des poussées d'inflammation aiguë.

Diagnostic. — Au début, la conjonctivite simple est facilement confondue avec l'hyperémie produite par un corps étranger qui, d'ailleurs, peut lui donner naissance. Un examen minutieux de la face interne des paupières et des culs-de-sac de la conjonctive devra être pratiqué.

L'absence des filaments blanchâtres caractéristiques de la conjonctivite catarrhale permet, à la période d'état, de faire le diagnostic de la conjonctivite simple, mais, au début, il faut être réservé.

L'iritis se distingue de la conjonctivite non seulement par les changements de coloration survenus du côté de l'iris, par le trouble de l'humeur aqueuse, mais surtout par l'aspect de l'injection vasculaire et par les douleurs périorbitaires. Nous avons insisté suffisamment sur les caractères du cercle périkératique et sur l'irradiation des douleurs pour n'avoir pas besoin d'y revenir. La photophobie qui accompagne l'iritis manque dans la conjonctivite.

Pronostic. — Sauf le cas de complication, le pronostic de la conjonctivite simple n'est pas grave. L'affection guérit en une ou deux semaines lorsqu'elle est convenablement traitée. Chez les sujets débilités elle a de la tendance à récidiver ou à passer à l'état chronique. Bien que l'inoculabilité de la sécrétion

de la conjonctivite simple ne soit pas démontrée, il est nécessaire de prendre des précautions pour éviter la transmission d'un œil à l'autre ou d'un sujet à un autre et l'on doit prévenir les personnes qui en sont atteintes de la possibilité de la contagion.

Traitement. — La première indication à remplir est d'éloigner les causes qui déterminent la conjonctivite. On interdira le séjour dans les lieux dont l'atmosphère est viciée par des poussières, par la fumée de tabac. On fera cesser tout travail à la lumière artificielle et si l'on constate une affection des voies lacrymales, on traitera d'abord le catarrhe de leur muqueuse. Enfin, si des cils déviés, ou une glande de Meibomius infarctée entretiennent l'irritation de la conjonctive, on commencera par arracher les cils, on videra de son contenu la glande avec une aiguille à cataracte ou la pointe du galvano-cautère.

On peut, sans inconvénients, s'abstenir de prescrire le classique pédiluve sinapisé souvent encore réclamé par les malades.

Comme traitement local, on fera seulement usage de solutions astringentes.

Dans la forme aiguë on se bornera à prescrire l'emploi de la solution d'acide borique (20 grammes pour 500 grammes d'eau). Des compresses imbibées de cette solution chaude seront maintenues pendant un quart d'heure sur les paupières, matin et soir. Dans l'intervalle, il sera fait des lotions plus ou moins fréquentes avec la même solution. La solution de naphtol à 1/1000 peut remplacer la solution boriquée.

La solution de sulfate de zinc à 1 pour 300 est quelquefois employée de la même façon, mais son effet est parfois irritant. Il faut la réserver pour la forme chronique.

Dans cette même forme, on peut aussi employer une solution de sublimé à 0gr.10 centigrammes pour 500 grammes d'eau.

Dans la forme aiguë, les pulvérisations d'eau fraîche sur la conjonctive, pratiquées deux ou trois fois par jour, sont un bon moyen pour atténuer les douleurs.

L'emploi de conserves à verres fumés et bombés protégera utilement les yeux contre l'action de l'air et de la lumière, lorsque les malades doivent sortir au dehors.

S'il existe de l'hypermétropie ou de l'astigmatisme, on corrigera par les verres appropriés ces vices de réfraction, pour prévenir les récidives.

5° *CONJONCTIVITE CATARRHALE*

La conjonctivite catarrhale se distingue de la conjonctivite simple ou hyperémique par la production d'une sécrétion particulière, et probablement par l'existence d'un bacille spécial.

C'est donc une conjonctivite spécifique, contagieuse et inoculable. Mais jusqu'ici on n'est pas arrivé à la reproduire identique à elle-même par les inoculations. Tantôt le produit de sécrétion de la conjonctivite catarrhale transporté sur une conjonctive saine donne une conjonctivite hyperémique simple, tantôt une conjonctivite catarrhale et quelquefois aussi une conjonctivite purulente. La quantité et la qualité du produit et certainement aussi la nature du terrain sur lequel se fait l'inoculation influent sur les résultats, mais il semble

que la conjonctivite hyperémique, la conjonctivite catarrhale et la conjonctivite purulente ne soient que les degrés différents d'une même affection susceptible de se reproduire sous l'influence des mêmes causes.

Étiologie. — On sait depuis longtemps que la conjonctivite catarrhale est contagieuse et que la sécrétion est inoculable. Si l'on en croit les travaux de Weeks (*Medical Record*, 21 May 1887) et de Kartulis (*Centralblatt f. Bakteriologie u. Parasit.*, 1887, p. 289), on y rencontre, en même temps que le *staphylococcus pyogenes* dont le rôle est mal connu, un bacille mince et grêle. Kartulis a réussi à le cultiver et a reproduit la conjonctivite catarrhale en l'inoculant.

Les causes prédisposantes de la maladie n'agiraient donc qu'en préparant le terrain au développement du bacille.

On observe surtout la conjonctivite catarrhale dans les climats froids et humides tels que l'Angleterre, l'Allemagne du Nord et la Hollande. En France on la voit apparaître au printemps et à l'automne.

Le jeune âge y prédispose, tant à cause de la fréquence des manifestations scrofuleuses à la face et aux paupières que de l'habitude si commune chez les enfants de porter à leurs yeux leurs mains malpropres.

On voit aussi cette maladie se développer comme complication ou comme épiphénomène des fièvres éruptives, la rougeole, la scarlatine, et encore de l'érysipèle et de la grippe.

Les atmosphères viciées par la présence de divers gaz, de poussières, de fumées, créent des conditions favorables au développement de la conjonctivite catarrhale. C'est ainsi qu'on l'observe souvent à l'état d'épidémie dans les chambrées des casernes, dans les écoles, les salles d'asile, dans les manufactures. Certaines professions y sont particulièrement exposées, celles de cardeur et de vidangeur, par exemple. Bouisson l'a observée chez les individus qui pratiquent le soufrage de la vigne.

Les maladies des paupières, la déviation des cils, les corps étrangers, l'infarctus des glandes de Meibomius, les conjonctivites lacrymales qui se rattachent à une affection des voies lacrymales ou à un coryza chronique sont une cause indirecte de catarrhe de la conjonctive; ce sont ces lésions qu'il faut s'appliquer à rechercher dans les antécédents et elles expliquent le développement de la maladie bien mieux que le courant d'air froid si habituellement invoqué par les patients.

Il est probable que la contagion se fait le plus souvent par le transport direct des sécrétions humides ou desséchées, à l'aide des mains, des éponges, des serviettes de toilette. C'est presque toujours ainsi qu'elle s'effectue, dans les familles, de la mère aux enfants et réciproquement. Le transport par l'atmosphère parait moins fréquent.

Symptomatologie. — La conjonctivite catarrhale atteint presque toujours les deux yeux, mais généralement le début n'est pas simultané des deux côtés et souvent un des deux yeux est plus vivement affecté que l'autre pendant toute la durée de la maladie.

Les *troubles fonctionnels* auxquels elle donne lieu sont ceux que nous avons énumérés pour la conjonctivite hyperémique; la sensation de corps étrangers, les picotements, la lourdeur des paupières et la gêne des mouvements. La photophobie manque également, sauf le cas de complication; cependant la vision

est troublée par les sécrétions et il se forme autour des images des objets des irisations très gênantes.

Les *signes physiques*, au début, sont identiques à ceux de l'hyperémie de la conjonctive et, à la première période, la distinction des deux affections est impossible. Mais la vascularisation est plus intense dans la conjonctivite catarrhale; elle envahit plus rapidement et plus complètement la conjonctive bulbaire. La tuméfaction est plus marquée aussi; le chémosis, les ecchymoses, sans être constants, s'y observent quelquefois.

La sécrétion, d'abord purement aqueuse, devient bientôt caractéristique. Elle est louche, troublée par des flocons de mucus et surtout par des filaments et des stries blanchâtres qui sont formés par des globules de pus et des cellules épithéliales emprisonnés dans une matière albumineuse ou fibrineuse. Ces stries s'accumulent surtout dans le cul-de-sac inférieur de la conjonctive.

L'examen microscopique des sécrétions fait reconnaître, outre de nombreuses cellules épithéliales, des globules de pus. Dans certaines variétés seulement, d'après Sattler, on y rencontre le *staphylococcus pyogenes aureus*. Enfin, d'après Weeks et Kartulis, on y trouve le bacille grêle caractéristique.

La nature irritante des sécrétions rend compte de l'excoriation eczémateuse de la peau des paupières, surtout chez les enfants.

D'une manière générale, les troubles fonctionnels et les signes physiques sont plus intenses dans la conjonctivite catarrhale que dans la conjonctivite hyperémique. De Wecker dit toutefois avoir remarqué que les troubles fonctionnels sont beaucoup plus accentués chez les sujets dont les paupières sont tendues que chez ceux qui les ont naturellement lâches.

Diagnostic. — Le diagnostic de la conjonctivite catarrhale et de la conjonctivite purulente présente souvent au début de grandes difficultés. Dans cette dernière le chémosis et la sécrétion sont d'emblée plus accentués. Mais dans le doute, il n'y a pas d'inconvénient à agir comme s'il s'agissait de la forme purulente.

Il peut aussi, dans la conjonctivite catarrhale, se développer des phlyctènes et des exsudations ou des fausses membranes d'apparence diphtéroïde.

La *terminaison* habituelle de la conjonctivite catarrhale est la guérison, au bout d'une à deux semaines. Les complications du côté de la cornée, dans la forme aiguë, sont tout à fait exceptionnelles; il en est de même pour les complications du côté de l'iris. Mais assez souvent la conjonctivite catarrhale passe à l'*état chronique*.

Il est rare toutefois que, lorsque la forme chronique s'établit, elle persiste sur la conjonctive bulbaire. Elle se réfugie sur la face interne des paupières ou dans les culs-de-sac conjonctivaux et dans ces points elle tend à s'éterniser, quand elle est méconnue.

Dans la forme chronique localisée à la face interne des paupières, la muqueuse est épaissie, rougeâtre et présente un aspect fongueux et une série de petites saillies arrondies qui ne sont pas sans analogies avec les granulations. La sécrétion persiste quoique moins abondante que dans la forme aiguë. Les troubles fonctionnels, la douleur notamment, sont très atténués, mais l'hypertrophie de la muqueuse tend à produire l'ectropion de la paupière inférieure. De temps en temps, l'inflammation chronique de la conjonctive subit une poussée aiguë qui ramène l'ensemble symptomatologique ordinaire de la conjonctivite catarrhale

aiguë. C'est ainsi que s'expliquent les conjonctivites à répétition auxquelles sont exposés certains sujets.

La conjonctivite chronique peut, à la longue, se compliquer de petites ulcérations de la cornée qui, sans présenter de gravité, sont d'une guérison difficile.

Traitement. — Le traitement de la conjonctivite catarrhale est avant tout un traitement local. On s'abstient généralement aujourd'hui d'administrer les purgatifs, le calomel à l'intérieur, qu'on prescrivait autrefois avec l'intention d'établir une dérivation sur le tube digestif. Les bains de pieds à la moutarde peuvent être supprimés sans inconvénient et l'intensité de l'inflammation obligera bien rarement à recourir aux applications de sangsues.

On s'appliquera à écarter les causes qui ont pu être l'occasion de la maladie et l'on prescrira les précautions hygiéniques propres à en atténuer les effets. Le malade sera soustrait à l'action des poussières irritantes, de la fumée, de l'éclairage artificiel; on lui fera porter des conserves à verres bleus ou fumés, et l'on supprimera le bandeau, qui fatigue les paupières, retient les sécrétions et qui, les deux yeux étant en général simultanément atteints, impose au patient une cécité artificielle. On le préviendra surtout de la contagion possible de l'affection et on l'astreindra à brûler les linges ou les tampons de coton hydrophile qui auront servi aux lavages de la conjonctive.

Dès que le diagnostic est établi, on essaie le traitement dit *abortif*. Il consiste à passer sur la face interne des paupières préalablement retournées un pinceau trempé dans une solution à 1 ou 2 pour 100 de nitrate d'argent. La muqueuse blanchit légèrement et sans s'astreindre à neutraliser par l'eau salée l'excédent du collyre, on lave largement les paupières avec la solution d'acide borique, aussitôt que la cautérisation est effectuée.

Après une exacerbation momentanée des symptômes, il est rare que ce traitement ne soit suivi d'une amélioration notable; dès le lendemain, la sécrétion catarrhale est très amoindrie et a quelquefois disparu.

Horst a vanté l'application faite avec un pinceau sur la conjonctive de la solution suivante : Eau 100 grammes; sulfate de zinc, 2 grammes; chlorhydrate d'ammoniaque, $0^{gr},75$; camphre, $0^{gr},45$; safran, 10 grammes.

Des lotions répétées toutes les heures avec la solution saturée d'acide borique suffisent dans l'intervalle des cautérisations qui n'ont jamais besoin d'être répétées plus d'une fois dans les vingt-quatre heures. Nous rejetons complètement l'emploi des solutions phéniquées même très affaiblies. D'un effet favorable dans certains cas, elles déterminent parfois des accidents d'irritation de la peau. La solution aqueuse de naphtol à 1/000 peut être employée à la place de la solution boriquée.

Dans la forme chronique de la maladie, les cautérisations au nitrate d'argent sont encore utiles, mais on ne devra pas en prolonger l'emploi. On pourra remplacer la solution d'acide borique par une solution à 1 pour 500 de sulfate de zinc. On combattra l'état hypertrophique de la muqueuse par de légers attouchements avec le crayon de sulfate de cuivre. Dans quelques cas même on devra pratiquer des scarifications de la muqueuse. Il faut compter surtout, pour abréger la durée de la maladie, sur l'hygiène générale. Il sera donc quelquefois nécessaire de conseiller le séjour à la campagne aux sujets lymphatiques et arthritiques particulièrement atteints par cette affection.

4° CONJONCTIVITE PURULENTE

La conjonctivite purulente se distingue de la conjonctivite catarrhale par la nature de sa sécrétion et surtout par la fréquence des complications cornéennes qui en font une affection d'une extrême gravité si on la compare à la bénignité habituelle de la conjonctivite catarrhale.

La conjonctivite purulente s'observe surtout : 1° chez les nouveau-nés ; 2° chez l'adulte, dans le cours de la blennorragie. Mais comme il semble démontré, par les recherches les plus récentes, qu'elle résulte, dans ces différentes circonstances, d'un même agent infectieux, nous ne décrirons pas séparément, comme on le fait d'ordinaire, la conjonctivite des nouveau-nés et l'ophtalmie blennorragique.

Étiologie. — La question qui domine toute l'histoire de la conjonctivite purulente est celle de la contagion. Le mode de transport de l'agent infectieux sur la conjonctive n'est pas toujours facile à démontrer, mais il y a tout avantage à raisonner comme si la démonstration était faite, parce que cette manière de voir conduit à des mesures prophylactiques dont l'importance ne saurait être méconnue.

Conjonctivite des nouveau-nés. — L'existence d'un écoulement vaginal chez la mère est, le plus habituellement, la cause du développement de la conjonctive purulente de l'enfant. L'inoculation se fait au moment du passage de la tête. Il arrive aussi que la contagion a lieu après la naissance et accidentellement par l'intermédiaire des linges, des éponges. Dans les Maternités, ce dernier mode de contagion était fréquent à l'époque où aucune précaution n'était prise pour éviter la contamination. C'est ainsi que s'expliquaient les épidémies si fréquentes à la Maternité de Paris et à l'hospice des Enfants-Assistés.

On rattachait alors à l'influence puerpérale, comme l'avaient fait Trousseau et Lorain pour l'érysipèle des nouveau-nés, le développement de l'ophtalmie purulente. Lederschold (de Stockolm) avait cependant déjà noté la plus grande fréquence de la maladie chez les enfants dont les mères étaient atteintes d'écoulement vaginal. Tyler Smith avait supposé en outre que l'acidité de l'écoulement plutôt que la purulence devait être incriminée.

Aujourd'hui c'est à la présence souvent constatée du gonocoque de Nesser, qu'il faut rapporter l'origine de la maladie.

L'existence d'un écoulement infectieux chez la mère ne suffit pas cependant pour provoquer fatalement l'ophtalmie purulente. Il y a encore une question de terrain pour l'inoculation. Il faut que la conjonctive soit apte à la pullulation du microbe. A ce titre, on peut faire intervenir les causes prédisposantes telles que la faiblesse congénitale de l'enfant, l'influence du froid, de l'humidité si souvent invoquées autrefois.

La propagation de la maladie par l'atmosphère paraît rare. Cependant l'examen microscopique des poussières recueillies dans les salles d'hôpital y ayant fait reconnaître (Chalvet) la présence de débris épithéliaux, on ne peut nier ce mode de propagation.

Conjonctivite blennorragique. — L'observation a démontré depuis longtemps la fréquence de l'ophtalmie purulente chez les individus atteints de blennor-

ragie. On sait aujourd'hui que le pus blennorragique transporté sur la conjonctive y détermine le développement de l'ophtalmie purulente. Toute conjonctivite chez un blennorragique n'est cependant pas nécessairement le résultat d'une inoculation. Le professeur A. Fournier admet l'existence d'une conjonctivite *catarrhale* ou *rhumatismale* se montrant en même temps que les accidents articulaires ou alternant avec eux. Cette ophtalmie, qui ne devient pas purulente, ne serait pas le résultat d'une inoculation, mais la manifestation d'une infection générale.

La conjonctivite blennorragique se rencontre chez l'homme dans une proportion infiniment plus considérable que chez la femme. Cette différence se comprend si l'on réfléchit aux différences d'habitudes et de costume. Les hommes atteints de blennorragie se livrent, en dehors même de la miction, à des examens répétés de leurs organes génitaux et ont les doigts fréquemment souillés par l'écoulement urétral. Ces conditions n'existent pas chez la femme.

C'est le plus souvent par les mains souillées que le pus est porté sur la conjonctive. La plus grande fréquence de la conjonctivite sur l'œil droit résulterait de l'usage prédominant de la main droite. On aurait même noté que la maladie débute plus souvent sur l'œil gauche, chez les individus gauchers. Il ne peut, on le comprend, y avoir rien d'absolu à cet égard.

Une circonstance qui nous a toujours paru avoir une grande importance dans l'étiologie de la conjonctivite purulente, c'est l'usage malheureusement trop répandu dans la classe ouvrière d'employer l'urine à des lotions de l'œil. On comprend le danger d'une semblable habitude dans le cours d'une blennorragie. Plusieurs des malades atteints d'ophtalmie purulente que nous avons interrogés sur ce point, nous ont avoué avoir pratiqué ces lavages.

Il semble que le pus blennorragique ne soit pas également inoculable dans toutes les conditions. La sécrétion blennorragique étendue de 50 à 100 fois son poids d'eau n'est plus inoculable; desséchée sur des linges, elle paraît aussi perdre ses qualités virulentes au bout de trente-six à quarante-huit heures.

Quoi qu'il en soit, le développement de l'ophtalmie blennorragique s'observe surtout dans la classe pauvre. Elle est rare chez les individus soigneux de leur personne. Lorsque la conjonctivite s'est développée sur un œil, il y a de grandes chances pour que l'inoculation se fasse à l'autre œil.

Les personnes qui entourent le malade, le médecin lui-même, ne sauraient user de trop de précautions pour se préserver d'une inoculation accidentelle.

Desmarres a décrit une conjonctivite purulente chez les petites filles (conjonctivite *leucorrhéique* ou *vaginale*). Elle résulterait aussi d'après lui du transport par les doigts de la matière de l'écoulement dont les petites filles sont souvent atteintes et aurait une gravité moindre que l'ophtalmie blennorragique.

L'ophtalmie d'Égypte n'est qu'une forme d'ophtalmie purulente endémique sur les bords du Nil.

Après ce que nous venons de dire sur les conditions de développement de l'ophtalmie purulente, il nous paraît inutile d'énumérer les autres causes invoquées à une époque où l'on ignorait les propriétés virulentes du pus blennorragique. Les théories fondées sur l'idée de métastases, de sympathie de l'œil, ou encore d'une simple coïncidence n'ont plus besoin d'être discutées.

Le *gonocoque* décrit pour la première fois par Neisser (*Centralblatt f. d. med. Wissenschaft*, n° 28, 1879) est un coccus arrondi, de grandes dimensions pou-

vant atteindre 0,6 μ. Il existe soit libre dans le pus, soit renfermé dans le protoplasma des globules de pus et des cellules épithéliales.

Bumm a constaté qu'il s'insinue entre les cellules épithéliales de la conjonctive et pénètre jusqu'au corps papillaire. Il détermine une diapédèse abondante et une sécrétion fibrineuse autour des cellules lymphoïdes et des cellules épithéliales. C'est parce que l'inflammation développée par sa présence est parenchymateuse, que les conséquences de l'ophtalmie purulente sont si fâcheuses pour la vitalité des tissus.

Fig. 55. — Gonocoque.

Symptomatologie. — La conjonctivite purulente reproduit les principaux symptômes de la conjonctivite catarrhale, mais avec une sécrétion spéciale et une violence particulière. Elle s'en distingue surtout par la fréquence et la gravité des lésions de la cornée qui sont rares, au contraire, dans la conjonctivite catarrhale.

Nous admettrons, avec la plupart des auteurs, trois périodes dans la description des symptômes : la première dans laquelle on constate les signes d'une inflammation catarrhale vive; la seconde caractérisée par l'apparition de la sécrétion purulente; la troisième par les lésions de la cornée.

Dans un certain nombre de cas, surtout si la conjonctivite est régulièrement traitée, la troisième période ne se produit pas et est remplacée par le retour à l'état normal ou le passage à l'état chronique.

Première période. — La rougeur, la chaleur, la tuméfaction et la douleur caractérisent cette période comme dans l'inflammation catarrhale.

L'injection débute par la conjonctive palpébrale, dont la rougeur est vive, avec un aspect luisant de la muqueuse. Il y a une sensation de gravier, des démangeaisons et une sécheresse plus marquées que dans la simple conjonctivite catarrhale. Sur le bulbe, les vaisseaux conjonctivaux sont fortement injectés, et presque toujours les vaisseaux sous-conjonctivaux se dessinent également autour de la cornée. Souvent on remarque des ecchymoses sur la conjonctive.

L'élévation de température est appréciable à la main sur les paupières. Elle se traduit surtout pour le patient par une sensation de cuisson.

La douleur, souvent vive et lancinante au début, disparaît ensuite. A son siège et à ses irradiations on reconnaît qu'elle dépend d'une névralgie concomitante de la cinquième paire.

Il s'établit rapidement une sécrétion abondante de larmes: cette sécrétion prend une teinte citrine signalée par Desmarres, et qu'il faut, sans doute, attribuer au mélange d'une petite quantité de la matière colorante du sang provenant des ecchymoses. Bientôt des filaments muqueux se mélangent à la sécrétion. La tuméfaction de la muqueuse augmente et produit souvent un léger ectropion. On constate que les papilles de la muqueuse sont fortement gonflées et saillantes.

La durée de cette période peut être très courte. On la voit rarement se prolonger au delà de trente-six heures.

Deuxième période. — Alors apparaît la sécrétion caractéristique du pus, en

même temps que du côté de la conjonctive la tuméfaction augmente dans des proportions considérables.

La tuméfaction des paupières devient énorme. La paupière supérieure surtout prend un aspect caractéristique. Elle forme une saillie uniformément arrondie, hémisphérique, rouge et luisante, qui recouvre en partie la paupière inférieure. Sur celle-ci l'écoulement de la sécrétion produit une irritation vive qui s'étend parfois à la joue.

La paupière supérieure ne peut être volontairement relevée et, en raison de son gonflement et du spasme de l'orbiculaire qui s'y joint, il devient très difficile d'examiner l'œil.

Cet examen doit être cependant pratiqué d'une façon complète et avec certaines précautions destinées à prévenir la projection du pus. Il est arrivé malheureusement quelquefois que le pus projeté au moment de l'écartement des paupières a atteint l'œil du chirurgien ou des aides.

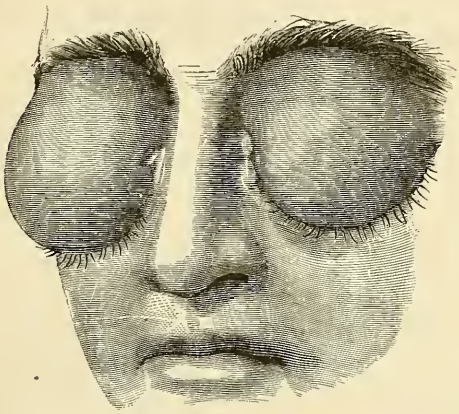

Fig. 36. — Aspect des paupières dans la conjonctivite purulente.

On se servira d'écarteurs à main pour soulever la paupière supérieure. On découvre ainsi la conjonctive qu'on trouve d'un rouge sombre, boursouflée, saignante, d'aspect granuleux et abondamment baignée d'un pus jaunâtre ou verdâtre. Sur le bulbe oculaire elle forme un chémosis plus ou moins prononcé. Ce chémosis est toujours plus accentué dans la moitié inférieure et au niveau du cul-de-sac inférieur que dans la moitié supérieure, où la pression plus considérable de la paupière correspondante l'empêche de se développer aussi facilement.

Dans les cas graves, le chémosis forme un bourrelet saillant, à bords nettement accusés qui enchâsse complètement le limbe cornéen et quelquefois même le recouvre en partie.

La sécrétion du pus est assez abondante pour qu'il soit nécessaire de l'enlever par des irrigations si l'on veut procéder à un examen complet. Chassaignac a décrit des cas où le pus se concrète entre les paupières et forme au-devant de la cornée une sorte de membrane jaunâtre qu'on pourrait prendre pour la cornée sphacélée.

C'est surtout vers le grand angle de l'œil que le pus s'accumule.

A cette période, on constate encore l'intégrité de la cornée qui a conservé sa transparence. On remarque aussi que la lumière est assez bien supportée pendant cet examen. Il y a donc peu ou pas de photophobie.

L'engorgement du ganglion préauriculaire accompagne habituellement cet appareil inflammatoire. Il n'est cependant pas pathognomonique, comme l'avait pensé Hairion (de Louvain). Il témoigne, quand il existe, des qualités virulentes de la sécrétion.

Cette sécrétion en effet est éminemment inoculable. Portée sur une conjonctive saine, elle y détermine presque toujours une inflammation de même nature. Aussi est-il fréquent de voir les deux yeux pris successivement chez le même

sujet. Dans les expériences qui ont été pratiquées, on a même vu le pus de la conjonctivite purulente produire une ophtalmie ayant tous les caractères de l'ophtalmie diphtéritique.

La maladie peut d'elle-même s'arrêter à cette période, sans qu'il se produise de complications cornéennes. Bumm pense que dans ces cas, le terrain devient impropre au développement ultérieur des gonocoques. Ce qui est certain, c'est que toutes les lésions de la muqueuse disparaissent alors sans laisser de traces et que la guérison est complète en une quinzaine de jours. Il est plus habituel lorsque la conjonctivite purulente ne dépasse pas cette seconde période, de la voir, même lorsqu'elle a été régulièrement traitée, passer à l'état chronique.

Troisième période. — Cette troisième période est marquée par le retour des douleurs qui souvent avaient à peu près disparu au moment de l'établissement de la suppuration et par les lésions de la cornée.

Les douleurs dans l'œil atteint sont tensives et lancinantes : elles s'exaspèrent à certains moments et présentent même de véritables accès revenant parfois à intervalles réguliers. Ces accès sont, dit-on, plus fréquents au commencement de la nuit. Ces douleurs, qui ont pour siège les terminaisons des nerfs ciliaires, résultent d'une augmentation de tension de l'œil et sont sans doute en rapport avec l'hyperémie de la choroïde et des membranes profondes dont Giraldès admettait l'existence dans l'ophtalmie purulente.

Dans d'autres cas, les douleurs se manifestent surtout au pourtour de l'orbite, dans la région fronto-temporale. Elles s'irradient dans les rameaux du nerf sus-orbitaire.

La tuméfaction et la tension des paupières persistent ainsi que la production abondante du pus, lorsque doivent se produire les lésions de la cornée. Le chémosis a souvent acquis dès lors un volume tel qu'il déborde et recouvre une partie de la périphérie de la cornée. C'est par suite de l'étranglement des vaisseaux résultant du volume excessif acquis par le chémosis que la vitalité de la cornée se trouve compromise et que s'expliquent les lésions nécrobiotiques dont elle est atteinte.

Les *complications cornéennes* se produisent sous deux formes : 1° les ulcères ; 2° l'infiltration et la nécrose totale de la cornée.

Si l'on examine la cornée attentivement, au besoin à l'aide de l'éclairage oblique et après avoir enlevé le pus par des lavages abondants, on constate, lorsque les symptômes indiqués ci-dessus ont acquis toute leur intensité, qu'elle présente un peu de dépoli et souvent une teinte légèrement grisâtre. Dans le cas où une ulcération existe déjà, elle se montre sous la forme d'une petite perte de substance arrondie, dont le fond et les bords conservent parfois la transparence du tissu cornéen à peu près sain. Les progrès de cette ulcération sont souvent très rapides et elle tend à gagner en profondeur. Il se peut cependant que le travail de destruction qui s'opère dans les couches profondes de la cornée soit masqué par le refoulement en avant de la membrane de Descemet sous la pression exagérée des humeurs de l'œil. Le fond de l'ulcère est alors repoussé à mesure qu'il s'amincit et il arrive même, à la fin, qu'il dépasse le niveau de la surface des parties voisines. Une perforation imminente peut ainsi échapper à l'observation.

Si le traitement agit efficacement, les ulcérations de la cornée n'aboutissent pas à la perforation et se réparent ultérieurement en laissant une opacité circon-

scrite. Si la perforation spontanée se produit, il s'écoule aussitôt une certaine quantité d'humeur aqueuse et le malade en est averti par une sensation brusque de détente, suivie généralement de la cessation des douleurs.

Dans les cas heureux, l'issue de l'humeur aqueuse et le soulagement qui en résulte impriment à l'inflammation une marche favorable et l'ulcère, après être resté quelque temps fistuleux, se cicatrise comme dans le cas précédent, ne laissant après lui qu'une petite opacité.

Le plus souvent, par suite de la situation de l'ulcère ou de ses dimensions plus considérables, l'iris s'engage dans la perforation. Il se produit alors une hernie de cette membrane et la cicatrisation se fait en laissant subsister une adhérence de l'iris au leucome cornéen (*leucome adhérent*). Outre la déformation de la pupille, l'enclavement de l'iris dans la cicatrice a des inconvénients sérieux pour l'avenir. Il expose à des accidents d'irido-choroïdite résultant du tiraillement des extrémités des nerfs ciliaires que renferme le tissu irien. Ces accidents ont aussi été attribués à la migration possible vers les milieux de l'œil de microbes venus de l'extérieur, grâce à la perméabilité du tissu irien enclavé dans la cicatrice de la cornée.

Quoi qu'il en soit, l'existence d'une ulcération même circonscrite de la cornée, au cours d'une ophtalmie purulente, doit être toujours considérée comme une complication grave.

Plus grave encore est l'infiltration purulente totale de la cornée qu'on observe quelquefois. Dans ces cas, on voit la cornée perdre sa transparence dans la plus grande partie de son étendue et prendre une teinte jaunâtre due à l'infiltration de pus dans son épaisseur. On l'a comparée, dans cet état, à un parchemin mouillé. Elle se nécrose alors rapidement, se perfore en plusieurs points et est éliminée en partie ou en totalité.

Fig. 37. — Prolapsus de l'iris après une perforation de la cornée.

L'évacuation de l'humeur aqueuse est quelquefois suivie de celle du cristallin et d'une partie du corps vitré. Dans ce cas, la fonte purulente de l'œil en est le résultat. Lorsque la zone de Zinn a résisté, l'iris, poussé en avant, vient combler la perte de substance de la cornée et former un staphylome plus ou moins irrégulier.

Il arrive quelquefois que l'infiltration de pus dans la cornée reste circonscrite. Il se forme un abcès qui s'ouvre soit au dehors, soit dans la chambre antérieure, suivant sa situation, ou des deux côtés à la fois entraînant les conséquences des perforations cornéennes.

Dans quelques cas qui ne sont pas les moins graves, on voit la cornée éliminée en totalité par un mécanisme différent. Elle conserve en partie sa transparence, mais une ulcération se creuse en forme de sillon à sa périphérie, dissimulée en général par la saillie du bourrelet chémosique. Puis, à un moment donné, la perforation se produit au niveau du sillon et la cornée ne tarde pas à se détacher, comme lorsqu'elle a subi l'infiltration purulente totale.

On a décrit la panophtalmite ou phlegmon de l'œil comme une complication possible de la conjonctivite purulente. Il est incontestable que les perforations larges de la cornée sont souvent suivies de la suppuration totale de l'organe avec toutes ses conséquences. Mais la panophtalmite primitive avec purulence

d'emblée des milieux de l'œil est une complication très rare et il est à remarquer que la présence d'un hypopyon dans la chambre antérieure est un fait exceptionnel dans le cours de l'ophtalmie purulente.

Marche. — La conjonctivite purulente, sans complication du côté de la cornée, guérit complètement en une quinzaine de jours, ou passe à l'état chronique. Mais, dans les cas graves, et lorsque doivent survenir les accidents du côté de la cornée, la marche est beaucoup plus rapide et l'on peut voir quelquefois en quarante-huit heures la cornée infiltrée de pus et déjà menacée de nécrose.

On observe aussi des retours subits de la purulence dans le cours d'ophtalmies de moyenne gravité, après une amélioration qui semblait promettre une guérison prochaine. Comme nous l'avons indiqué, il est remarquable que les lésions les plus graves de la conjonctive disparaissent sans laisser aucune trace; les lésions de la cornée, au contraire, sont suivies d'opacités persistantes, avec hernies de l'iris ou staphylomes plus ou moins étendus.

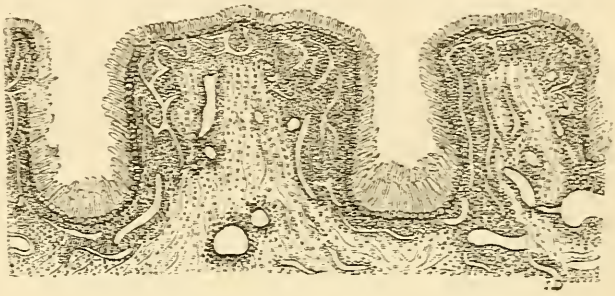

Fig. 58. — Hypertrophie des papilles de la conjonctive, à la suite d'une ophtalmie blennorragique. (D'après Saemisch.)

Le passage à l'état chronique consiste le plus habituellement en une hypertrophie de la conjonctive palpébrale avec production à la face interne des paupières de saillies papillaires qui ont pour l'apparence une grande analogie avec les granulations. Les papilles hypertrophiées forment quelquefois des séries d'excroissances polypiformes très résistantes au traitement et peuvent donner lieu à des altérations secondaires de la cornée.

Variétés. — La description qui précède s'applique à l'ophtalmie purulente en général, telle qu'on l'observe chez l'adulte à la suite de l'inoculation accidentelle du pus blennorragique ou de la contagion d'une ophtalmie de même nature.

La conjonctivite blennorragique n'a donc pas besoin d'être décrite à part. Il suffit de rappeler qu'elle se développe par inoculation à toutes les périodes de la blennorragie, et que le pus des écoulements urétraux les plus anciens peut lui donner naissance. Il est indispensable de prévenir les individus atteints de ces écoulements de la possibilité d'une inoculation. Mais c'est une erreur de croire, comme on l'a fait à une certaine époque, que l'écoulement urétral diminue ou se supprime pendant la durée de l'ophtalmie blennorragique.

Conjonctivite purulente des nouveau-nés. — Le plus souvent l'ophtalmie des premiers temps de la vie est le résultat d'une inoculation effectuée au moment de l'expulsion de la tête dans l'accouchement. Dans ce cas, elle apparaît au troisième ou quatrième jour après la naissance.

Elle diffère, par certains caractères, de l'ophtalmie purulente de l'adulte. Elle est surtout localisée à la conjonctive palpébrale. Rarement la conjonctive

bulbaire présente un chémosis notable. Le pus, souvent très abondant, est parfois teinté en jaune foncé. Cette coloration se rattache à l'existence de l'ictère fréquent dans les jours qui suivent la naissance.

D'une manière générale, la conjonctivite purulente des nouveau-nés est moins grave que celle de l'adulte. Elle menace moins immédiatement la cornée. Cependant on voit encore trop souvent se produire les complications du côté de cette membrane, et la perforation de la cornée est quelquefois suivie de l'expulsion du cristallin et de la formation d'un staphylome ou de l'atrophie de l'œil.

Diagnostic. — Il n'existe pas de ligne de démarcation absolue entre la conjonctivite catarrhale et la conjonctivite purulente. Dans un certain nombre de cas, il est impossible de décider au début si l'on se trouve en présence d'une conjonctivite catarrhale grave ou d'une ophtalmie purulente bénigne. A la première période, alors qu'il n'existe pas encore de sécrétion, l'intensité des symptômes, l'existence d'un chémosis, d'une injection considérable des vaisseaux sous-conjonctivaux, devra faire pencher vers l'idée d'une ophtalmie purulente.

Plus tard, l'apparition rapide du pus dans les sécrétions au lieu des filaments blanchâtres de la conjonctivite catarrhale lèvera tous les doutes. A ce moment d'ailleurs, la tuméfaction considérable des paupières, de la supérieure en particulier, donne à la maladie un aspect vraiment caractéristique.

La seule affection qui, limitée à la conjonctive, pourrait présenter la même physionomie est la conjonctivite diphtéritique. Ainsi que nous le verrons, cette affection ne s'accompagne pas d'injection vasculaire, ni de sécrétion de pus. Il y a infiltration plastique de la conjonctive et sécrétion d'une sérosité louche. Les exsudats pseudo-membraneux qui caractérisent la diphtérie ne se retrouvent pas dans l'ophtalmie purulente. On a décrit cependant quelquefois dans cette dernière, des plaques pseudo-membraneuses ayant quelque analogie avec celles de la diphtérie; mais cette forme est tout à fait exceptionnelle.

Pronostic. — Habituellement bénin pour la conjonctivite purulente des nouveau-nés régulièrement traitée, le pronostic est toujours sérieux pour l'ophtalmie des adultes. Il est extrêmement grave dans certains cas à marche presque foudroyante. Dans les cas ordinaires, lorsqu'un traitement rationnel est institué à temps, la terminaison est généralement favorable. Il faut cependant être très réservé pour le pronostic, car on voit quelquefois les complications éclater d'une manière soudaine ou la purulence reparaître alors que la maladie semblait en voie de régression.

Traitement. — Nous ne passerons pas en revue les divers traitements qu'on a successivement opposés à l'ophtalmie purulente. Après avoir indiqué les moyens prophylactiques dont le chirurgien doit user en présence de cette grave maladie, nous nous contenterons d'exposer le mode de traitement généralement mis en usage par les ophtalmologistes et qui, d'un aveu presque unanime, a donné les meilleurs résultats.

Traitement préventif. — Le traitement préventif de l'ophtalmie pour les individus atteints de blennorragie doit consister dans les soins minutieux de propreté. Avant tout, on devra les avertir du mode habituel d'inoculation. C'est par les mains que le pus est porté sur la conjonctive. Les yeux pourront préventivement être lavés avec une solution de sublimé à 1 pour 2000. On ne fera pas

usage de linges, ni surtout d'éponges pour ces lavages, mais de tampons de coton hydrophile qui seront jetés et brûlés dès qu'ils auront servi. Ces précautions sont indispensables dans les salles d'hôpital et dans les familles pendant tout le cours du traitement d'une ophtalmie déjà déclarée.

Lorsqu'un œil est atteint, l'autre se trouve particulièrement exposé à la contagion. Le malade devra donc être prévenu de ce fait, et pour éviter que, par inadvertance, il transporte avec les mains les sécrétions de l'œil malade sur l'œil sain, on isolera ce dernier. On peut employer dans ce but un petit appareil consistant en un verre fortement bombé maintenu par un bandeau spécial, ou mieux, comme le conseille A. Trousseau, un simple verre de montre enchâssé dans du diachylon. L'œil sain sera soigneusement lavé matin et soir, avec une solution antiseptique et restera ainsi protégé pendant toute la durée de la maladie de l'autre œil.

La désinfection des instruments et des objets servant au pansement devra être attentivement surveillée par le chirurgien. Lui-même et ses aides prendront toutes les précautions pour éviter d'être atteints, au moment des cautérisations et des lavages, par la sécrétion purulente qui se trouve quelquefois accidentellement projetée. On a conseillé dans ce but d'interposer entre l'œil sur lequel on opère et le visage du chirurgien et de ses aides une plaque de verre de dimensions suffisantes. Abadie a fait fabriquer des lunettes bombées spéciales pour cet usage.

La prophylaxie de l'ophtalmie purulente des nouveau-nés s'obtient par les injections antiseptiques vaginales pratiquées sur la mère avant et pendant l'accouchement, et surtout par les lavages des paupières et de la conjonctive des enfants immédiatement après la naissance et dans les jours qui suivent. En Allemagne, Crédé a inauguré le système des instillations préventives chez tous les enfants, au moment de la naissance, de deux gouttes d'une solution de nitrate d'argent à 2 pour 100. En France, on se contente le plus communément de laver les yeux pendant les premiers jours avec une solution de sublimé à 1 pour 2000.

Traitement curatif. — Dans le traitement de la conjonctivite purulente, il ne faut accorder de confiance qu'à l'emploi des moyens locaux. Le traitement général n'a qu'une importance tout à fait secondaire et ne présente pas d'indications spéciales. Nous sommes loin du temps où, dans le traitement de l'ophtalmie blennorragique, sous l'empire des idées de métastases on conseillait de chercher à rappeler l'écoulement urétral qu'on supposait diminué ou tari par la production du pus à la surface de la conjonctive.

L'emploi des caustiques, spécialement du nitrate d'argent, pour modifier la conjonctive remonte à une époque déjà ancienne. Mais pendant longtemps on se contentait de prescrire des collyres dont on instillait quelques gouttes plusieurs fois par jour entre les paupières. C'est là un moyen insuffisant. D'autre part, avec le crayon de nitrate d'argent, même mitigé, tel que l'employait Desmarres, on risque de dépasser le but et de détruire la muqueuse qu'il s'agit seulement de modifier.

L'usage des larges irrigations, des lavages faits à l'irrigateur pour entraîner mécaniquement le pus incessamment sécrété et en empêcher la stagnation a été surtout préconisé par Chassaignac. Gosselin a eu aussi recours aux irrigations avec l'eau alcoolisée dont le degré alcoolique était porté progressivement de 1 à 10 pour 100.

[*E. DELENS.*]

Ces irrigations ont leur utilité, mais elles sont d'une exécution assez difficile et fatiguent beaucoup les malades, car il faut les répéter toutes les heures. En somme, c'est un traitement insuffisant.

Nous décrirons le traitement tel qu'il est conseillé par la plupart des ophtalmologistes et tel que nous le pratiquons :

1° Lorsqu'il n'y a pas de complications cornéennes, après avoir posé le diagnostic et constaté l'existence d'une sécrétion véritablement purulente, on doit aussitôt pratiquer une cautérisation de la face interne des paupières et de toute la surface de la conjonctive avec une solution d'azotate d'argent à 2 pour 100 ou à 5 pour 100 suivant la gravité du cas.

L'éversion des paupières est effectuée complètement pour exposer la conjonctive palpébrale. Si le spasme de l'orbiculaire la rendait difficile, on serait autorisé à fendre d'un coup de ciseaux la commissure externe. L'écartement des paupières est maintenu avec les élévateurs. Après avoir enlevé avec un tampon de coton hydrophile le pus qui recouvre la conjonctive, on promène sur toute sa surface, et jusque sur les replis des culs-de-sac, un pinceau de blaireau imprégné de la solution d'azotate d'argent. Il faut que la surface de la conjonctive blanchisse pour que la cautérisation soit jugée suffisante. Abadie insiste, avec raison, sur ce point. Dès que la coloration s'est produite, on neutralise avec un autre pinceau trempé dans l'eau salée le surplus du caustique et on laisse les paupières reprendre leur position naturelle.

Si les deux yeux doivent être cautérisés, on se sert d'un pinceau différent pour chaque œil.

La cautérisation est douloureuse. Elle est suivie d'une sensation prolongée de brûlure, qui va s'atténuant et finit par disparaître.

Après la cautérisation, le malade restant de préférence couché, on renouvelle aussi fréquemment que possible sur les paupières des compresses trempées dans une solution saturée d'acide borique. Cette solution, contenue dans un vase placé à la portée du malade, est maintenue à une basse température par des morceaux de glace qu'on y laisse fondre. Le renouvellement des compresses peut, dans la plupart des cas, être opéré par le malade lui-même.

Toutes les heures, des lavages doivent être faits avec la même solution, ou avec une solution de sublimé à 1 pour 2000, afin d'entraîner la sécrétion du pus qui stagne entre les paupières. Il suffit d'exprimer au niveau de la commissure interne des paupières un tampon d'ouate hydrophile trempé dans cette solution, et de se servir ensuite du même tampon exprimé, comme d'une éponge, pour nettoyer les paupières : tout tampon ayant servi doit être jeté et brûlé.

A la solution de sublimé on peut substituer, pour les lavages, une solution de $0^{gr},20$ de naphtol A dans 1 litre d'eau bouillie.

Les cautérisations au nitrate d'argent, dans la conjonctivite purulente doivent être renouvelées *toutes les douze heures*. Ce n'est que dans les cas légers ou lorsque la maladie est à son déclin, qu'il est permis de mettre entre deux cautérisations un intervalle de vingt-quatre heures.

Les applications de sangsues sur les paupières sont inutiles et ne produisent qu'un dégorgement insignifiant. Dans les cas de chémosis très considérable, on peut faire quelques scarifications de la conjonctive, après les cautérisations et non avant. L'application de quelques sangsues à la région temporale est quelquefois légitimée par l'existence des douleurs oculaires tensives et lancinantes qu'elles soulagent habituellement.

2° Lorsqu'il existe des complications cornéennes, les cautérisations doivent être néanmoins pratiquées comme il vient d'être dit. Mais de nouvelles indications sont à remplir.

L'existence d'une infiltration purulente de la cornée exige l'emploi répété toutes les trois ou quatre heures d'un collyre au sulfate d'ésérine (à 1 pour 100) destiné à diminuer la tension intra-oculaire.

En même temps aux applications de compresses glacées, on substitue des compresses trempées dans une solution boriquée chaude, et l'on insufle entre les paupières de la poudre d'iodoforme.

S'il se développe une ulcération sur la cornée, elle doit être attentivement surveillée. Le collyre à l'ésérine est employé comme dans le cas précédent. On cherche, en outre, à modifier la surface de l'ulcère par une cautérisation avec la pointe fine du thermo-cautère ou avec le galvano-cautère.

Dans le cas où la perforation est imminente, il est préférable de l'effectuer à l'aide du même instrument. On continue les instillations d'ésérine et l'on applique un bandeau compressif sur l'œil. Mais ce bandeau devra être très fréquemment renouvelé pour éviter les inconvénients de la stagnation du pus.

Lorsque la perforation n'est pas centrale, le plus souvent elle se complique de hernie de l'iris. La portion herniée devra être réséquée ou détruite par la cautérisation. Si la perte de substance de la cornée est considérable, une partie de l'iris se trouve à nu ; mieux vaut alors respecter la hernie.

Le traitement que nous venons d'exposer sera employé dans toute sa rigueur, toutes les fois qu'il s'agit d'une conjonctivite purulente grave chez l'adulte. S'il n'existe pas de complications cornéennes au moment où il est appliqué, il donnera le plus souvent un bon résultat. Lorsque les complications existent déjà au moment du premier examen, le chirurgien fera bien de prévenir le malade ou sa famille des résultats qu'elles peuvent entraîner, malgré le traitement le plus régulier.

La conjonctivite purulente des nouveau-nés exige, comme celle de l'adulte, l'emploi des cautérisations avec les solutions de nitrate d'argent. Mais, dans les cas de moyenne gravité, il suffit d'employer une solution à 1 ou 2 pour 100.

Kalt a préconisé surtout pour les nouveau-nés les irrigations répétées avec la solution de permanganate de potasse à 1 pour 5000 (*Archives d'ophtalmologie*, août 1896) et Valude l'emploi de la poudre d'iodoforme.

Lorsque, par le traitement, on est arrivé à arrêter les progrès de la conjonctivite purulente, on espace de vingt-quatre heures, puis de quarante-huit heures les cautérisations, mais elles doivent être renouvelées tant que persiste la sécrétion du pus, même en quantité minime. En même temps on diminue la proportion du nitrate d'argent et l'on n'emploie qu'une solution à 1 pour 100. Plus tard, lorsque toute sécrétion purulente a disparu, une solution de sulfate de zinc à 1 pour 500 peut être, avec avantage, employée en lotions, jusqu'à cessation de toute hyperémie de la conjonctive.

Si la conjonctivite passe à l'état chronique et prend l'apparence granuleuse, on fait usage du glycérolé de sulfate de cuivre à 1 pour 10, comme pour le traitement des granulations. On peut aussi se servir du crayon de sulfate de cuivre, passé à plusieurs reprises sur la face interne des paupières.

[*E. DELENS.*]

5° *CONJONCTIVITE DIPHTÉRITIQUE*

Martin, De la diphtérie oculaire principalement chez les enfants. Thèse de Paris, 1862. — Raynaud, De l'ophtalmie diphtéritique. Thèse de Paris, 1866. — Potu, Contribution à l'étude de la conjonctivite diphtéritique. Thèse de Paris, 1882-1883. — Coutances, Contribution à l'étude de la conjonctivite diphtéritique. Thèse de Paris, 1886-1887.

On peut dire que la spécificité de la diphtérie depuis longtemps établie par la clinique est aujourd'hui anatomiquement démontrée. Klebs a décrit un bacille spécial des fausses membranes diphtéritiques que Lœffler a réussi à isoler et à cultiver. La spécificité de ce bacille est admise par Roux et Yersin dans leur mémoire (*Annales de l'Institut Pasteur*, 1889, p. 273). Ces auteurs ont montré par leurs expériences que le bacille diphtéritique ne pullule pas dans les organes, mais qu'il sécrète un poison très actif, cause de l'intoxication et de tous les accidents généraux.

Ces notions sont utiles à rappeler au début de l'étude de la conjonctivite diphtéritique dont l'histoire a été jusqu'ici entourée d'obscurité et devra désormais être refaite en tenant compte de ces notions.

Les Allemands, en effet, qui ont surtout observé et décrit la conjonctivite diphtéritique donnent au mot diphtérie un sens différent de celui que nous lui attribuons. Pour eux, la diphtérie est caractérisée par l'infiltration *interstitielle* des tissus, et la production de fausses membranes constitue un processus différent résultant de l'inflammation qu'ils nomment *croupale*. Dans la conjonctivite diphtéritique, l'infiltration de la conjonctive et du tissu cellulaire sous-conjonctival est la lésion capitale. C'est elle qui fait la gravité de la maladie en menaçant la vitalité de la cornée. Les fausses membranes ne sont qu'accessoires. Cependant les ophtalmologistes allemands admettent que la conjonctivite diphtéritique est de même nature que la diphtérie pharyngée et laryngée caractérisée surtout par les fausses membranes et, de fait, elle s'observe souvent en même temps qu'elle.

D'autre part, la fausse membrane ne suffit pas pour constituer la conjonctivite diphtéritique. Sur ce point tous les observateurs sont d'accord. On voit assez souvent, en effet, surtout chez les enfants, la conjonctivite catarrhale et même la conjonctive purulente se compliquer de la production de fausses membranes. C'est là un simple phénomène d'exsudation fibrineuse qui a permis de décrire une conjonctivite *membraneuse*, affection ordinairement sans gravité.

Aujourd'hui on tend à admettre que le bacille de Lœffler existe à la fois dans la conjonctivite croupale et dans la conjonctivite diphtéritique, mais que dans la première il existe seul, tandis que dans la seconde il est associé à d'autres microbes.

Bouisson (de Montpellier) a, le premier, publié l'observation d'une conjonctivite avec fausses membranes, et Chassaignac a décrit aussi l'ophtalmie purulente avec productions pseudo-membraneuses. Mais c'est A. de Graefe, qui a vraiment donné une description de la conjonctivite diphtéritique. En France, Giraldès l'a observée dans son service de l'hôpital des Enfants et son élève C. Raynaud en a fait le sujet de sa thèse en 1866.

Étiologie. — Très fréquente dans l'Allemagne du Nord, à Berlin notamment, la conjonctivite diphtéritique est rare en France et presque inconnue en

Belgique. Elle se développe surtout au printemps et à l'automne. Elle atteint principalement les enfants de deux à dix ans et épargne les nouveau-nés.

Parmi les causes prédisposantes de cette maladie, en dehors des causes banales telles que le lymphatisme, les mauvaises conditions hygiéniques qui n'agissent qu'en débilitant l'économie, la syphilis congénitale est la seule dont l'influence ait été mentionnée.

Les causes occasionnelles de la conjonctivite diphtéritique sont les fièvres éruptives, scarlatine et rougeole qui, comme on le sait, se compliquent fréquemment de diphtérie. Mais, avant tout, dans l'étiologie de cette affection, il faut faire figurer la contagion. Le *microsporon diphtericum* de Klebs a été trouvé, en effet, dans les produits de la conjonctivite diphtéritique. Il coexiste avec des bactéries, des streptocoques et des bacilles, comme dans les autres productions diphtéritiques. Sattler (*Congrès de Heidelberg*, 1888) a émis l'idée que ces nombreux micro-organismes ne sont pas pathogènes par eux-mêmes, et ne font que préparer le terrain en infiltrant les tissus, jusqu'au moment où intervient le bacille réellement spécifique. Roux et Yersin (mémoire cité) ont démontré la spécificité du bacille de Klebs et mis surtout en évidence l'action du poison chimique sécrété par lui.

Pour ce qui concerne la conjonctive, la question de terrain paraît avoir un rôle important. Les expériences ont prouvé que l'inoculation des produits de la conjonctivite diphtéritique sur une conjonctive saine peut donner lieu, suivant les cas, à une simple conjonctivite, à une conjonctivite purulente ou à une conjonctivite diphtéritique.

Inversement le pus d'une conjonctivite purulente a quelquefois produit, par inoculation, une conjonctivite diphtéritique. Ces expériences toutefois ne peuvent être considérées comme à l'abri de reproches et donneront peut-être des résultats différents quand on les répétera avec les cultures pures telles qu'on les obtient aujourd'hui.

Symptomatologie. — La conjonctivite diphtéritique ne s'observe qu'à l'état aigu. Bien que sa marche soit très variable, on peut cependant y distinguer trois périodes : 1° une période d'infiltration ; 2° une période de suppuration et d'élimination ; 3° une période de cicatrisation.

1° *Période d'infiltration.* — Le début est souvent lent et insidieux, mais quelquefois foudroyant. Dans le premier cas, on n'observe d'abord que les signes d'une conjonctivite simple. Presque toujours les deux yeux sont atteints.

Dès que la maladie est constituée, elle se caractérise par la douleur et la tension des paupières et, en même temps par une infiltration de la conjonctive d'une apparence particulière.

Les paupières sont tendues, immobiles, gonflées et dures. Elles sont cyanosées, rouges surtout au voisinage du bord libre et les plis cutanés sont effacés. Sur la paupière inférieure, on observe parfois des excoriations qu'envahissent des plaques de diphtérie. Le sillon naso-labial est aussi excorié par suite de l'écoulement irritant des sécrétions.

La température des paupières est accrue et elles sont le siège d'une douleur caractéristique, à la fois tensive et lancinante qu'exagère le moindre contact. Cette douleur s'irradie souvent au pourtour de l'orbite et présente quelquefois une intensité telle qu'on a pu croire à une attaque aiguë de glaucome. Tous les auteurs signalent, en raison de ces douleurs, la nécessité, surtout chez les

enfants, d'employer le chloroforme pour renverser et écarter les paupières.

Lorsque ce renversement est effectué, on aperçoit alors la conjonctive lisse, luisante, de couleur jaunâtre, peu ou pas vascularisée. Elle paraît infiltrée dans toute son épaisseur et est parsemée le plus souvent d'un grand nombre de très petites ecchymoses. Cette infiltration a une apparence lardacée et l'absence d'injection vasculaire explique qu'elle ne saigne pas, même lorsqu'on y pratique des scarifications. A la surface de la conjonctive palpébrale existent de petites fausses membranes difficiles à détacher, qu'on n'arrache que par lambeaux et au-dessous desquelles la muqueuse est pâle.

Ces caractères s'observent surtout sur la conjonctive palpébrale; et la conjonctive bulbaire est quelquefois, au début, rouge et tuméfiée comme dans les autres conjonctivites. Plus tard, elle prend la même apparence que la conjonctive palpébrale et quelquefois se recouvre d'une couche pseudo-membraneuse uniforme qui entoure la cornée.

A cette période de la maladie, la sécrétion manque totalement ou n'est représentée que par un liquide grisâtre, séreux, constitué par les larmes mélangées de débris épithéliaux, d'un peu de mucus et de rares globules blancs. Il n'y a pas de sécrétion purulente, et la sécheresse de la conjonctive est remarquable. On n'a signalé qu'exceptionnellement l'engorgement des ganglions préparotidiens.

L'état de la cornée doit fixer l'attention du chirurgien, car elle est toujours menacée et souvent profondément atteinte dès le début de la maladie. Elle devient opaline puis gris jaunâtre à son centre et, de là, s'infiltre et s'opacifie progressivement, enfin se nécrose et se perfore. Tous les phénomènes, dans les cas à marche foudroyante, peuvent évoluer en un temps très court.

D'ordinaire, la première période a une durée de trois à quatre jours. Sichel fils cependant lui assigne une durée de huit à dix jours.

Elle s'accompagne de phénomènes généraux qui manquent dans les autres conjonctivites, même dans la conjonctivite purulente. On observe, en effet, chez les malades, une fièvre intense, avec peau sèche, brûlante, soif vive; il y a de l'agitation, absence de sommeil. Dans d'autres cas, ce sont les phénomènes d'adynamie qui dominent.

2° *Période d'élimination et de suppuration.* — Cette deuxième période est caractérisée par la turgescence, la vascularisation de la muqueuse et par l'établissement de la sécrétion purulente. De Graefe lui a donné le nom de blennorrhéique. On voit l'infiltration de la conjonctive diminuer de consistance; les fausses membranes, s'il en existe, se ramollir puis s'éliminer. Des îlots vasculaires apparaissent; de véritables bourgeons charnus se forment et l'ensemble de la surface conjonctivale prend un aspect granuleux. A ce moment, la sécrétion étant devenue abondante, la maladie présente avec l'ophtalmie purulente une grande ressemblance.

Avec l'établissement de la purulence coïncide une détente de certains phénomènes locaux. Les paupières deviennent plus souples; la douleur diminue, c'est souvent à cette période seulement que la cornée se perfore. Tantôt il se forme une ulcération périphérique dont les progrès aboutissent à une élimination en masse de la cornée nécrosée. D'autres fois, il s'est produit une ulcération à facettes qui aboutit à une perforation limitée. Dans les deux cas, l'existence de l'œil est menacée et le développement d'une panophtalmite s'observe le plus habituellement.

On a quelquefois noté pendant le cours de cette deuxième période un retour de l'infiltration qui caractérise la première période (Wecker).

La durée de la deuxième période varie de dix à quinze jours (A. Sichel).

3° *Période de cicatrisation.* — Cette troisième période comprend les phénomènes de réparation qui succèdent aux désordres causés par les deux premières. Elle est marquée par la diminution de la sécrétion purulente et par la rétraction de la conjonctive. Mais il est tout à fait exceptionnel que la cicatrisation se fasse d'une manière régulière. Presque toujours, il se forme des adhérences anormales entre les paupières et le globe de l'œil (*symblépharon*) ou des déformations des cartilages tarses produisant un entropion. C'est pendant cette période que le globe oculaire s'atrophie, lorsqu'il a été le siège d'une perforation suivie de panophtalmite. Dans les cas plus heureux, il se forme un staphylome plus ou moins volumineux, ou un simple leucome adhérent.

La durée de cette période est plus longue que celle des deux autres et impossible à préciser.

Fait remarquable, on n'a jamais observé, après la conjonctivite diphtéritique, les paralysies si fréquentes dans la convalescence des autres manifestations de la diphtérie.

Marche et terminaison. — Presque toujours la maladie parcourt ses trois périodes et il est tout à fait exceptionnel de la voir se terminer par résolution. Les complications cornéennes sont, au contraire, la règle. Dans quelques cas, les accidents surviennent avec une rapidité foudroyante et entraînent en quelques jours la perte complète du globe de l'œil.

Diagnostic. — Si l'on tient compte des conditions spéciales dans lesquelles se développe le plus souvent la conjonctivite diphtéritique et en particulier de la coexistence de lésions de même nature sur les autres muqueuses, le diagnostic est ordinairement facile. Mais en France, où la maladie est rare, elle est parfois méconnue au début, lorsqu'elle se développe isolément.

La brûlure de la conjonctive par un acide donne à cette membrane une apparence qui a de grandes analogies avec celle qu'elle prend dans la première période de la conjonctivite diphtéritique. Les commémoratifs suffisent habituellement pour éviter l'erreur.

Les exsudations membraneuses médiocrement adhérentes qu'on observe quelquefois dans le cours de la conjonctivite catarrhale ou de la conjonctivite muco-purulente des enfants ne sauraient en imposer pour des produits diphtéritiques. La rougeur, la vascularisation de la muqueuse, la nature des sécrétions sont toutes différentes de ce qu'on observe dans la première période de la conjonctivite diphtéritique. On a signalé encore la possibilité de confondre avec la diphtérie certaines exsudations pseudo-membraneuses qui se forment dans l'ophtalmie purulente. Mais ces concrétions sont rares et généralement non adhérentes à la muqueuse.

Il faut tenir compte enfin de l'opinion de Gosselin et Lannelongue, qui pensent que certaines ophtalmies phlegmoneuses s'accompagnent d'exsudats inflammatoires susceptibles de prendre l'apparence de produits diphtéritiques. Leur opinion toutefois n'a pas été généralement partagée par les ophtalmologistes.

Pronostic. — Il est des plus graves. Pour en donner une idée, il suffit de dire que la perte des deux yeux, la mort même sont des conséquences possibles

de la conjonctivite diphtéritique. Cette dernière terminaison s'explique par ce fait que la diphtérie oculaire coïncide le plus habituellement avec la diphtérie des autres muqueuses, ou bien qu'elle se montre à la suite des fièvres éruptives, la rougeole et la scarlatine.

A. Sichel, sur 95 cas de conjonctivite diphtéritique, n'a compté que 12 guérisons, dont 6 seulement étaient complètes. Dans 65 cas, il a vu survenir des complications générales et 51 fois la mort a été observée. Sur ces 95 cas, il y a eu 81 fois perte totale de l'œil atteint.

Le pronostic s'atténue un peu pour les lésions de la cornée lorsque cette membrane n'est pas atteinte dès les premiers jours de l'affection.

Traitement. — Le traitement préventif de la conjonctivite diphtéritique consiste à isoler autant que possible les malades, s'ils se trouvent dans un milieu infecté et à préserver le second œil lorsque l'affection ne s'est encore déclarée que sur un seul.

Pour le traitement curatif, on a préconisé l'administration du calomel à l'intérieur, à doses répétées, de manière à amener rapidement la salivation. On y ajoute les frictions mercurielles toutes les deux heures. De Wecker considère cette pratique comme propre à hâter l'apparition de la vascularisation de la conjonctive.

Aujourd'hui, en présence d'un cas de conjonctivite diphtéritique bien caractérisé, il faut sans hésiter pratiquer l'injection du sérum de Roux.

Les cautérisations sont à peu près unanimement rejetées du traitement de la conjonctivite diphtéritique au début. Fieuzal cependant a préconisé l'emploi du jus de citron, qui lui aurait donné de bons résultats.

On s'abstiendra de scarifications et de débridements, les plaies se compliquant facilement de diphtérie.

Contre la tension douloureuse des paupières, les compresses d'eau glacée seront employées avec efficacité. Il faut cependant ne pas abuser de ce moyen, qui pourrait agir d'une façon fâcheuse en aggravant les lésions cornéennes.

Les lavages antiseptiques à l'acide borique, au sublimé, au permanganate de potasse, doivent être pratiqués à toutes les périodes de la maladie.

Dès le début, on instille entre les paupières le collyre au sulfate d'ésérine (à 1 pour 100), dans le but d'abaisser la tension oculaire et de prévenir les perforations de la cornée. Si la perforation de la cornée est à craindre, la paracentèse de la chambre antérieure est, d'après A. Sichel, d'un heureux effet.

Ce n'est qu'à la seconde période, lorsque la sécrétion est devenue purulente, qu'on peut avoir recours aux cautérisations avec la solution de nitrate d'argent.

A la troisième période, il peut être utile, pour diriger la cicatrisation de la conjonctive, de pratiquer des cautérisations limitées avec le crayon de sulfate de cuivre ou de nitrate d'argent.

6° *CONJONCTIVITE GRANULEUSE*

Voukchevitch, Étude sur le traitement de l'ophtalmie granuleuse par l'excision du cul-de-sac conjonctival. Thèse de Paris, 1883-1884. — Chanzeix, Le jéquirity, son emploi en ophtalmologie. Thèse de Paris, 1883-1884. — Carette, Emploi du jéquirity et de l'inoculation blennorragique dans l'ophtalmie granuleuse. Thèse de Paris, 1883-1884. — Mourruau, Du traitement du trachome conjonctival par la cautérisation. Thèse de Paris, 1886-

1887. — Kadour ben Larbey, La blépharite granuleuse et le koheul chez les Arabes. Thèse de Paris, 1887-1888.

La conjonctivite granuleuse est caractérisée par le développement de la *granulation* ou *trachome*, néoplasie spécifique. C'est une affection grave, se propageant par contagion ayant une marche chronique, se compliquant fréquemment de lésions de la cornée et laissant toujours après elles des cicatrices de la conjonctive.

Les saillies formées à la surface de la muqueuse par les granulations sont facilement confondues avec celles que forment les papilles hypertrophiées des conjonctivites chroniques. Elles ont aussi une grande analogie avec les hypertrophies des follicules clos de la conjonctive qui constituent les conjonctivites dites folliculaires. Pendant longtemps ces trois espèces de saillies ont été considérées comme identiques et on plaçait le siège des granulations vraies dans les follicules clos de la conjonctive dont on les regarde aujourd'hui comme indépendantes.

Les recherches histologiques ont fait découvrir, dans les granulations, la présence d'un micrococcus ; mais le rôle de ce microbe n'est pas encore bien établi et les ophtalmologistes qui l'ont le plus étudié n'osent affirmer que la granulation lui doive sa spécificité et la propriété de se transmettre par contagion.

Anatomie pathologique. — La granulation vraie ou *trachome* forme une petite masse arrondie dont le diamètre varie de 1/2 millimètre à 1 millimètre. Dépourvue d'enveloppe propre, elle est constituée par un amas de cellules lymphoïdes qui sont groupées surtout à la périphérie. A sa base, il y a un stroma cellulaire et des vaisseaux dont les ramifications se répandent dans la masse des cellules et jusque sous le revêtement épithélial qui passe au-dessus de la granu-

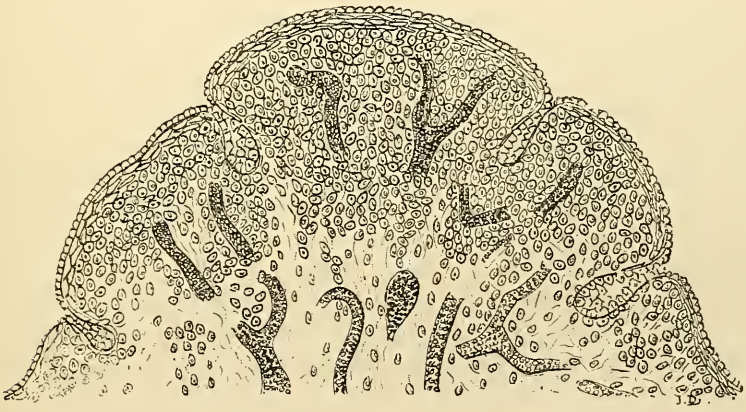

Fig. 59. — Coupe d'une granulation de la conjonctive. (D'après Saemisch.)

lation. La ramification de ces vaisseaux explique la couleur rosée que présente, au début du moins, la granulation. Mais à mesure que la granulation évolue, la vascularisation diminue; les cellules se développent et la masse prend une teinte plus grise en même temps qu'une transparence plus grande.

Enfin, il arrive un moment où la masse de la granulation est envahie par des traînées de tissu conjonctif qui se substituent aux cellules. La granulation s'affaisse alors. C'est la période de rétraction et de cicatrisation.

Dès 1881, Sattler a signalé dans le tissu de la granulation la présence d'un

micrococcus. Ce micrococcus a été retrouvé par les autres observateurs, Michel, Goldschmidt, E. Schmidt et Kucharsky en Allemagne et en Russie. Poncet (de Cluny) en a montré des préparations, en 1886, à la Société de chirurgie de Paris. Mais Sattler lui-même a déclaré en 1888, au Congrès de Heidelberg, que les essais de culture qu'il en avait faits n'avaient pas été satisfaisants et que les tentatives d'inoculation n'avaient que très exceptionnellement réussi. Jusqu'à nouvel ordre, ce microcoque ne peut donc être regardé comme l'élément spécifique de la granulation.

La granulation néanmoins doit être considérée comme un produit néoplasique, infectieux et malin. A ce point de vue, elle a quelque analogie avec le tubercule. Mais tandis que, dans le tubercule, les éléments cellulaires subissent la dégénérescence graisseuse et finissent par agir comme un corps étranger, les amas cellulaires de la granulation conjonctivale tendent à s'organiser en tissu conjonctif et laissent après eux une cicatrice rétractile. De Wecker fait remarquer que ce mode d'évolution rapprocherait plutôt la granulation des gommes syphilitiques.

Les granulations se développent dans l'épaisseur de la conjonctive, au niveau du bord adhérent du cartilage tarse et du cul-de-sac conjonctival de la paupière supérieure. Elles constituent par leur réunion de petits îlots et entre elles existent des sillons peu profonds qui les délimitent. La saillie que forme la granulation à la surface de la conjonctive est arrondie, demi-sphérique; sa coloration est rosée ou gris jaunâtre suivant son ancienneté. Elle devient transparente à un certain moment et c'est alors qu'elle a été comparée à un grain de tapioca cuit ou à du frai de grenouille.

Les papilles hypertrophiées forment des saillies plus effilées que les granulations et séparées par des sillons plus profonds (fig. 38, p. 85). Elles ont une couleur rouge, carminée, en raison de leur grande vascularisation. Du reste, les papilles hypertrophiées coexistent presque toujours avec les granulations, du moins sur la conjonctive palpébrale, car on ne les observe ni sur la conjonctive bulbaire, ni sur le limbe cornéen qui normalement sont dépourvus de papilles. Les papilles hypertrophiées disparaissent, en outre, sans laisser de cicatrices.

Les follicules clos hypertrophiés diffèrent des granulations par leur siège : on les voit surtout au niveau du cul-de-sac inférieur de la conjonctive, où ils sont disposés en séries linéaires. Ils ont une forme plutôt ovalaire qu'arrondie et leur saillie est un peu moins abrupte que celle de la granulation. Ils sont aussi plus transparents et moins rosés. Enfin, ils ont une membrane d'enveloppe qui n'existe pas pour la granulation. Autour des follicules clos hypertrophiés, on observe des hypertrophies papillaires, mais généralement beaucoup moins abondantes qu'autour des granulations.

Étiologie. — La conjonctivite granuleuse se développe par contagion et s'observe fréquemment sous forme épidémique et même endémique. Mais des conditions extérieures favorisent son développement.

Elle est fréquente dans les pays bas et marécageux, comme l'Égypte, et, à une certaine altitude, elle ne semble plus susceptible de se propager, ainsi qu'on le constate en Suisse.

La race paraît aussi avoir une influence sur le développement du trachome. Swon-Burnett (de Washington) a noté la rareté extrême de cette affection chez les nègres, et Chibret pense que la race celte jouit d'une sorte d'immunité à son égard.

Elle atteint surtout les adultes et ne s'observe presque jamais avant l'âge de dix ans. On la voit plus souvent chez les hommes que chez les femmes.

La misère et les mauvaises conditions hygiéniques ont une influence incontestable sur le développement de la conjonctivite granuleuse. C'est une maladie de la classe pauvre.

Enfin, on l'observe partout où il y a des agglomérations considérables d'individus et de l'encombrement : dans les casernes, les hôpitaux, les écoles. Il ne semble pas que la diathèse scrofuleuse ait d'influence sur son développement, si ce n'est en raison de la débilitation qu'elle produit et l'on voit, d'autre part, la maladie atteindre les sujets les plus vigoureux.

La contagion reste, en somme, la cause la plus évidente de la conjonctivite granuleuse. Cette contagion s'exerce, sans doute, par le transport des produits de sécrétion sur une conjonctive déjà malade. Mais ce transport peut-il avoir lieu par l'atmosphère? La même question se pose à propos de toutes les ophtalmies contagieuses sans qu'une solution positive en puisse être donnée. Nous avons vu, d'autre part, que les tentatives d'inoculation faites par Sattler, avec les cultures du micrococcus des granulations, n'ont presque jamais donné de résultats positifs.

La contagion des granulations palpébrales a pu longtemps être observée en Belgique où, sous le nom d'*ophtalmie militaire*, d'*ophtalmie d'Égypte*, elle a exercé de grands ravages dans l'armée. On admet que cette ophtalmie est de même nature que celle qui existe endémiquement sur les bords du Nil et qu'elle a été rapportée en Europe par les armées françaises et anglaises, qui l'avaient contractée en Égypte à la fin du siècle dernier. Cette origine toutefois n'est pas bien démontrée, car l'ophtalmie s'est éteinte dans l'armée française et dans l'armée anglaise : l'armée belge seule a continué à en être atteinte pendant la première moitié de ce siècle. Lorsque, pour arrêter ses progrès, on eut l'idée malheureuse de licencier les troupes, l'affection se propagea à une grande partie de la population civile. Ce n'est qu'en isolant les granuleux dans des locaux spéciaux, qu'on est arrivé à faire disparaître à peu près complètement la maladie.

Si la contagion de l'ophtalmie des armées est hors de doute, la nature des lésions qui la constituent est encore sujette à contestation et il se peut qu'elle ne soit pas formée par le trachome vrai, tel que nous l'avons défini histologiquement. Il semble que la plupart des ophtalmologistes belges aient considéré comme des granulations l'hypertrophie des follicules clos de la conjonctive. Warlomont, en effet, admet que la granulation se développe le plus souvent dans les corpuscules lymphoïdes. Vennemann a donc pu, avec raison, mettre en doute (*Annales d'oculistique*, 1889, p. 545) l'identité de la conjonctive granuleuse vraie et de l'ophtalmie dite d'Égypte, et constater que, pour cette dernière, on n'avait pas encore trouvé le microbe dans le néoplasme conjonctival.

Symptomatologie. — La conjonctivite granuleuse est une affection essentiellement chronique. Mais, dans le cours du développement des granulations, il est fréquent de voir survenir des poussées inflammatoires. Ce sont ces poussées d'inflammation, résultant de complications du côté de la conjonctive, qui ont été décrites sous le nom de granulations aiguës. On a aussi donné, par suite d'une confusion, le nom de granulations aiguës à la simple hypertrophie papillaire, qui s'observe à la suite de l'ophtalmie purulente.

Le début des granulations est généralement lent et insidieux. Pendant un temps plus ou moins long, il y a absence de phénomènes inflammatoires. Tout au plus les malades accusent-ils une sensation de corps étranger, surtout le soir, et une difficulté à mouvoir la paupière supérieure.

La tuméfaction de la paupière supérieure, accompagnée d'un léger ptosis, est le premier signe qui attire l'attention. On a signalé, avec justesse, la physionomie particulière que présentent les granuleux : ils ont toujours l'air de sommeiller, et, pour voir devant eux, ils sont obligés de renverser la tête en arrière. On remarque aussi que la paupière inférieure ne s'applique pas exactement au globe de l'œil. A la première période, les phénomènes inflammatoires font le plus souvent défaut.

Cependant, si l'on retourne la paupière supérieure, on y constate la présence des saillies caractéristiques. Les granulations sont dites *simples*, lorsqu'elles ne s'accompagnent pas de l'hypertrophie concomitante des papilles ni d'inflammation de la conjonctive. Elles siègent, comme nous l'avons indiqué, à la partie la plus élevée du tarse et au niveau du cul-de-sac supérieur de la conjonctive. Elles se présentent sous la forme de petites saillies arrondies, d'un jaune rosé, ou même rouges et d'apparence charnue. Elles forment des îlots irréguliers, plutôt que des séries linéaires. Rarement, à Paris du moins, elles ont le volume et l'apparence qui leur ont fait donner le nom de vésiculeuses (Hairion). Dans cette dernière forme, les granulations atteignent 2 à 3 millimètres de diamètre. Lorsqu'elles sont peu vasculaires, les granulations ont l'aspect de grains de tapioca cuit ou de frai de grenouille, et sont alors translucides.

Il est rare que la conjonctive ne s'enflamme pas, au bout d'un certain temps, et que les papilles ne s'hypertrophient en même temps, entourant les granulations vraies et constituant alors ce qu'on a appelé les *granulations mixtes*. Lorsque cette inflammation s'est développée, on constate les signes d'une conjonctivite muco-purulente. En même temps, la conjonctive bulbaire se vascularise, et de fins vaisseaux s'avancent au-dessous de l'épithélium du limbe cornéen, et envahissent la partie supérieure de la cornée. On observe bientôt un état dépoli de cette dernière membrane, limité à la même région, et qui à lui seul permet souvent de diagnostiquer la présence des granulations de la paupière supérieure.

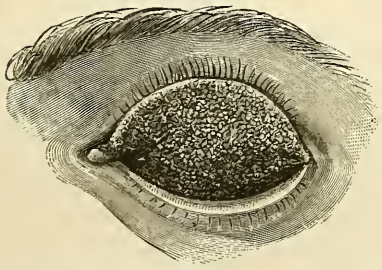

Fig. 40. — Granulations mixtes de la face interne de la paupière supérieure.

Non seulement la conjonctive bulbaire se vascularise, mais elle s'épaissit et peut devenir le siège de granulations. Peu à peu se constitue un *pannus* qui envahit parfois toute la conjonctive bulbaire et recouvre la cornée.

Les phénomènes réactionnels sont alors des plus marqués. La douleur est vive, la sécrétion purulente et abondante; il y a de la photophobie et tous les signes d'une ophtalmie grave, qui retentit jusque sur les membranes profondes.

Souvent aussi des ulcérations de la cornée se produisent et se terminent par la perforation avec toutes les conséquences qu'elle entraîne. Lorsque la cornée échappe à ces graves complications et qu'il ne se forme pas de staphylome, elle recouvre plus tard sa transparence, mais avec un certain degré d'astigmatisme irrégulier.

Lorsqu'à côté des granulations vraies il se développe une hypertrophie lymphoïde de la conjonctive, les saillies constituées par les follicules clos hypertrophiés ne peuvent être que très difficilement distinguées de celles que forment les granulations. C'est là ce qu'on a appelé les *granulations diffuses*; mais ces dénominations variées sont propres à jeter le trouble dans la description et ne méritent pas d'être conservées.

Après un temps souvent fort long, qui se compte généralement par mois, les granulations entrent dans la période d'atrophie et de cicatrisation. Elles deviennent grisâtres et se rétractent. La rétraction cicatricielle se produit, à la face interne des cartilages tarses, sous la forme de traînées parallèles, au bord libre des paupières, et toujours distantes de plusieurs millimètres de ce bord. Il y a atrophie et rétraction cicatricielle de la conjonctive, qui devient blanchâtre. En même temps, le cartilage tarse subit un travail analogue. Il se déforme, se ratatine et s'incurve en dedans. Les glandes de Meibomius disparaissent par atrophie, et les follicules pileux se dévient ou se détruisent.

Il en résulte des changements considérables dans la conformation de la paupière supérieure. Presque toujours, il se produit un certain degré d'entropion et de trichiasis. Souvent, il s'établit des adhérences anormales entre la paupière et le globe de l'œil, et la disparition plus ou moins étendue de la conjonctive atrophiée détermine du xérosis.

Les voies lacrymales elles-mêmes, participent souvent aux désordres causés par la présence des granulations. Les changements de configuration des paupières entraînent forcément une déviation des points lacrymaux, cause d'épiphora. La muqueuse du sac lacrymal et du canal nasal sont même quelquefois envahies par les granulations.

Marche. — Durée. — La conjonctivite granuleuse a un début insidieux et une marche chronique. Elle est sujette à des exacerbations brusques, à des poussées d'inflammation : enfin, elle présente des récidives qui obligent le chirurgien à surveiller attentivement les paupières des sujets qui en ont été atteints une première fois.

La durée de la conjonctivite granuleuse est toujours longue : elle se compte par mois, alors même qu'un traitement régulier est institué, et, lorsqu'elle a déterminé certaines complications, les accidents peuvent se prolonger pendant des années.

Complications. — Les complications qui se produisent dans le cours de l'évolution des granulations s'observent du côté de la conjonctive, du côté de la cornée et du côté des voies lacrymales.

La complication conjonctivale la plus fréquente consiste dans l'apparition d'une ophtalmie purulente, avec toutes les suites qu'elle comporte. Cependant, lorsque cette complication reste modérée et est convenablement traitée, elle peut être considérée comme plutôt favorable, car elle amène souvent la guérison des granulations et du pannus qui les accompagne. On sait que la constatation de cette influence favorable a déterminé quelques ophtalmologistes à tenter la guérison du pannus vasculaire diffus par l'inoculation du pus blennorragique. Cette thérapeutique périlleuse est aujourd'hui abandonnée.

Parmi les suites éloignées des complications conjonctivales doivent être comptées toutes les difformités des paupières qui résultent de la rétraction cicatricielle. Elles obligent à recourir ultérieurement à des opérations.

[*E. DELENS*]

Les complications cornéennes ont été déjà énumérées. Nous avons indiqué leur siège spécial, au début, au tiers supérieur de la cornée. Lorsqu'il n'y a qu'un peu de dépoli de la cornée, ou une légère vascularisation sous-épithéliale, le traitement des granulations suffit pour remédier à cet état. Mais le pannus peut envahir toute la surface cornéenne et devenir lui-même granuleux. La gravité de cette complication est très grande. Les abcès, les ulcérations suivies de perforations, comptent au nombre des complications de la conjonctivite granuleuse et entraînent la formation d'opacités persistantes, de staphylomes et de leucomes adhérents. Il n'est pas rare non plus de voir, à la suite, se produire des accidents glaucomateux.

Pronostic. — Il est toujours sérieux. Alors même que les granulations sont convenablement traitées, elles ne disparaissent jamais sans laisser des cicatrices persistantes de la conjonctive et du cartilage tarse. En outre, elles sont sujettes à des récidives.

Le pronostic devient grave lorsque se produisent les complications cornéennes. Nous n'avons pas besoin de revenir sur l'énumération et les conséquences de ces complications. Qu'il nous suffise de dire qu'en Belgique, à l'époque où sévissait cette maladie, de 1816 à 1834, il y eut, dans l'armée, 4000 soldats qui devinrent complètement aveugles et 10 000 dont la vue fut gravement compromise.

On a remarqué que les granulations sont plus graves et produisent plus fréquemment des complications cornéennes chez les sujets qui ont les paupières fermes et bien appliquées sur le globe de l'œil. Les sujets à paupières lâches et flasques sont généralement moins gravement atteints.

Diagnostic. — Les caractères par lesquels se distingue la granulation vraie ou trachome, de l'hypertrophie des papilles ou des follicules clos de la conjonctive, ont été indiqués à propos de l'anatomie pathologique.

Rappelons cependant que l'hypertrophie des papilles s'observe surtout après la conjonctivite purulente; qu'elle envahit toute la conjonctive palpébrale, depuis le bord libre jusqu'au cul-de-sac; qu'elle présente des saillies plus nombreuses, plus vasculaires, plus régulières que celles des granulations, séparées par des sillons moins profonds; enfin, qu'elles disparaissent sans laisser de traces sur la conjonctive.

La conjonctivite *folliculaire* caractérisée par l'hypertrophie des follicules clos siège surtout à la paupière inférieure et au niveau du cul-de-sac conjonctival inférieur. Les saillies qui la constituent sont plus transparentes que les granulations, elles sont plutôt ovalaires qu'arrondies, et leur présence ne détermine pas une inflammation vive de la conjonctive.

Lorsque la conjonctivite folliculaire existe à l'état simple, elle se distingue facilement, surtout par son siège, de la conjonctivite granuleuse.

Mais, dans certains cas, on voit coexister sur une même paupière les granulations vraies, l'hypertrophie des papilles et celle des follicules clos. C'est cette forme de conjonctivite qui a été décrite sous le nom de *granulations diffuses*. La distinction des follicules clos et des granulations devient à peu près impossible dans ce cas.

Toutes les fois qu'on se trouve en présence d'un malade présentant, avec une certaine paresse de la paupière supérieure, des troubles de la vue ou des signes d'irritation même légers, on ne devra pas négliger de retourner complètement

la paupière supérieure et d'examiner les culs-de-sac. On évitera ainsi l'erreur qui a fait prendre quelquefois des granulations au début pour de simples troubles de réfraction ou d'asthénopie accommodative.

Traitement. — La propagation de la conjonctivite granuleuse par contagion impose au chirurgien un certain nombre de mesures prophylactiques dont il ne doit pas se départir. Les individus atteints devront être autant que possible isolés, lorsque surtout ils vivent en commun dans les casernes, les prisons, les écoles. Ils éviteront de se servir de linges ou d'éponges et emploieront pour les lotions oculaires le coton hydrophile qui sera détruit, dès qu'il aura servi une fois.

Les instruments, et en particulier les pinceaux, qui se trouvent en contact avec les paupières au moment des pansements, devront ne jamais servir qu'à un seul malade. On a signalé la propagation de la maladie, par les compte-gouttes employés aux instillations communes dans les cliniques oculaires, et les doigts du chirurgien ont, sans doute, plus d'une fois, transmis la conjonctivite granuleuse. Des soins minutieux de propreté sont donc indispensables.

L'emploi des moyens hygiéniques ne sera pas négligé. Bien que le traitement local des granulations soit le seul réellement efficace, on se trouvera généralement bien de changer les malades de milieu et, s'ils peuvent séjourner à la campagne, la guérison sera plus rapide. Quoique la conjonctivite granuleuse ait une influence fâcheuse sur la santé générale, il n'y a pas lieu d'instituer de médication interne spéciale, mais tous les toniques seront prescrits avec avantage.

Le traitement local des granulations, *lorsqu'il n'y a pas de complications*, consiste dans l'emploi du glycérolé de sulfate de cuivre à 1 pour 10. Ce glycérolé est appliqué avec un pinceau sur la paupière retournée et sur les culs-de-sac de la conjonctive. Les cautérisations sont répétées tous les jours ou tous les deux jours, suivant que la réaction produite après chaque séance est plus ou moins vive.

Lorsque les granulations sont peu nombreuses et nettement isolées, on peut substituer au glycérolé la cautérisatiou avec le crayon de sulfate de cuivre, dont l'action est plus facile à limiter. Néanmoins, on ne doit pas oublier que le résultat des cautérisations doit être, avant tout, de provoquer une vascularisation des granulations qui hâte leur organisation en tissu conjonctif.

Il arrive souvent qu'après avoir amélioré l'état des paupières les cautérisations cuivriques deviennent inefficaces. On leur substitue alors les cautérisations avec le glycérolé au tannin à 1 pour 10, ou avec une solution d'acétate de plomb dans les mêmes proportions. On évitera toutefois l'emploi de l'acétate de plomb, s'il y a une desquamation épithéliale de la cornée.

Dans l'intervalle des cautérisations, les malades feront de fréquentes lotions des paupières, ou des applications de compresses trempées dans une solution d'acide borique à 4 pour 100.

Lorsque les granulations s'accompagnent de saillies végétantes très marquées, ordinairement dues à une hypertrophie papillaire, on fera précéder les cautérisations de scarifications. L'excision des granulations et surtout l'excision du cul-de-sac de la conjonctive doivent être rejetées.

Les poudres d'iodoforme, d'acide borique, projetées avec un pinceau dans

les culs-de-sac de la conjonctive, agissent comme adjuvants des moyens indiqués plus haut.

Costomiris (d'Athènes) a préconisé (*Compte rendu de l'Académie des sciences*, 10 septembre 1889) le massage des paupières, combiné à l'emploi de l'acide borique répandu en poudre impalpable sur la conjonctive palpébrale.

Le naphtol, essayé dans le traitement des granulations, ne paraît pas avoir donné les résultats espérés.

Lorsque les granulations ont, en partie, disparu, on éloigne les cautérisations, mais on ne les cesse pas brusquement, de crainte des récidives.

Hans Ader a employé avec succès la destruction des granulations par la pointe du galvano-cautère. Chaque granulation est touchée isolément et l'emploi de la cocaïne rend indolore cette cautérisation (*Collège médical de Vienne*, séance du 13 octobre 1890).

Galezowski pratique l'excision des culs-de-sac conjonctivaux à l'aide d'une pince spéciale.

Mais c'est surtout au *brossage* que Sattler, Abadie et Darier ont eu recours dans ces dernières années. Il exige l'anesthésie générale et l'enroulement des paupières renversées autour d'une pince à forcipressure; on scarifie alors profondément la surface granuleuse et on la frotte avec une brosse dure trempée dans une solution de sublimé à 1 pour 500.

S'il existe des complications, le traitement doit être modifié ainsi qu'il suit :

Les érosions de la cornée et l'existence d'un pannus léger ne donnent pas lieu à une thérapeutique spéciale. Mais s'il y a un pannus considérable, on aura recours soit à la *péritomie*, c'est-à-dire à l'excision de la conjonctive autour de la cornée, soit à la cautérisation avec le galvano-cautère. Dans ces deux cas, on se propose de détruire les vaisseaux qui recouvrent la cornée.

C'est dans ces cas qu'a été proposée et pratiquée (F. Jæger et Piringer) l'inoculation du pus blennorragique, heureusement remplacé aujourd'hui par la macération de jéquirity dont l'action est moins dangereuse et provoque néanmoins la purulence. De Wecker, qui a introduit en France l'emploi de ce médicament, substitue quelquefois à la macération la poudre de cette graine projetée avec un pinceau sur la conjonctive. La macération de jéquirity est obtenue en faisant macérer 10 grammes de graines pendant vingt-quatre heures dans 500 gr. d'eau. La solution qu'on obtient ainsi est passée avec un pinceau sur la conjonctive trois fois par jour jusqu'à ce qu'il se développe une conjonctivite purulente qu'on traite alors comme une conjonctivite purulente ordinaire.

La formation d'abcès dans l'épaisseur de la cornée ou d'ulcérations à la surface exige l'emploi du collyre à l'ésérine deux ou trois fois par jour et quelquefois la cautérisation avec le galvano-cautère.

Dans le cas de perforation de la cornée, on devra aussi cautériser avec le galvano-cautère pour détruire la portion de l'iris enclavée et empêcher le développement d'un staphylome.

Les autres complications qui se produisent consécutivement du côté de la conjonctive (xérosis, cicatrices vicieuses), des paupières (entropion, trichiasis, blépharophimosis, déformations du cartilage tarse), exigent l'emploi d'opérations qui seront indiquées à propos des affections des paupières.

7° *CONJONCTIVITE FOLLICULAIRE*

Sous le nom de conjonctivite folliculaire, on décrit une inflammation, ou mieux un état de la conjonctive résultant de l'infiltration lymphoïde des follicules clos et se traduisant par des saillies hypertrophiques à la surface de la muqueuse et par des signes qui ont de l'analogie avec ceux de la conjonctivite catarrhale.

La conjonctivite folliculaire existe souvent en même temps que les granulations vraies.

Anatomie pathologique. — Nous avons déjà, à propos des granulations, indiqué la constitution des follicules clos hypertrophiés. Ils sont entourés d'une enveloppe qui manque dans le trachome. Waldeyer a cependant décrit des follicules dans lesquels l'enveloppe fait défaut, et qui ne sont formés que par un amas de cellules lymphoïdes comme les trachomes; mais il n'existe pas de

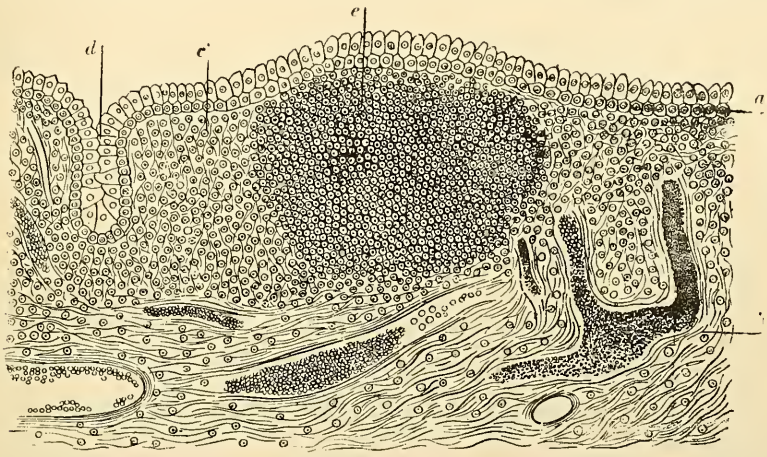

Fig. 41. — Coupe d'un follicule clos dans la conjonctivite folliculaire. (Panas.)

tissu conjonctif ni de vaisseaux au-dessous de ces amas. On admet dans les follicules hypertrophiés, comme dans les granulations, la présence d'un coccus, sans que son rôle soit encore suffisamment déterminé.

Les cellules des follicules clos disparaissent sans laisser de traces et ne sont pas remplacées par un tissu de cicatrice comme celles de granulations vraies.

Étiologie. — La transmission par contagion de la conjonctivite folliculaire est admise par tous les observateurs. On la voit se propager dans tous les milieux encombrés, dans les casernes, les écoles, sur les navires.

Elle résulte aussi de l'emploi prolongé du collyre à l'atropine ou à l'ésérine. Quelques sujets jouiraient même, dit-on, d'une telle sensibilité, qu'une seule instillation du collyre à l'atropine suffirait pour déterminer chez eux la production de la conjonctivite folliculaire. Cette action du collyre dépend peut-être de la présence de bacilles et de spores dans le liquide qui sert de véhicule.

[*E. DELENS.*]

Symptomatologie. — On observe la conjonctivite folliculaire à l'état aigu et à l'état chronique.

A l'*état aigu*, il y a une injection de la muqueuse de la face interne de la paupière inférieure et une turgescence de la muqueuse du cul-de-sac inférieur. C'est dans ce cul-de-sac et vers les commissures que siègent les follicules clos hypertrophiés. Ils forment des saillies ovalaires, disposées en séries linéaires; ils sont rosés ou jaunâtres, semi-transparents. La muqueuse du cul-de-sac est souvent plutôt œdémateuse que véritablement hypérémiée. On signale aussi une inflammation d'apparence érysipélateuse des paupières, plus marquée vers le grand angle de l'œil.

La paupière et le cul-de-sac supérieurs de la conjonctive ne sont presque jamais le siège de l'hypertrophie des follicules.

La conjonctive bulbaire est le plus souvent hypérémiée, et il y a de l'injection périkératique. On observe même, à un examen attentif, une altération superficielle du limbe de la cornée.

La sécrétion de la conjonctivite folliculaire est plutôt séro-purulente que catarrhale.

Dans leur ensemble, les phénomènes provoqués par l'hypertrophie des follicules clos ont de l'analogie avec ceux de l'ophtalmie catarrhale ou de l'ophtalmie purulente avec laquelle elle peut être confondue. Cependant, l'ophtalmie purulente s'accompagne d'une turgescence du corps papillaire et d'une injection vive de la conjonctive, qui n'existe pas dans la conjonctivite folliculaire. Lorsque la conjonctivite folliculaire résulte de l'action du collyre à l'atropine, on signale la formation, autour de la cornée, d'un chémosis dur qui résulterait d'une infiltration lymphoïde de cette partie de la muqueuse.

Dans la *forme chronique*, le développement de tous les phénomènes est beaucoup plus lent, et surtout les signes d'irritation de la conjonctive bulbaire font défaut. La sécrétion est abondante et claire, à peine mélangée de quelques filaments.

C'est au niveau du cul-de-sac inférieur de la conjonctive et vers les angles qu'on constate l'épaississement de la muqueuse et les saillies caractéristiques de l'hypertrophie des follicules.

La forme chronique s'observe plus fréquemment que la forme aiguë. Nous avons dit, en outre, qu'elle accompagnait souvent le développement des vraies granulations.

Pronostic. — Le pronostic de la conjonctivite folliculaire est beaucoup moins sérieux que celui de la conjonctivite granuleuse, parce que les follicules disparaissent sans laisser de cicatrices. Mais la durée de la maladie est souvent fort longue, et les récidives s'observent fréquemment.

Traitement. — Outre le traitement prophylactique consistant dans l'emploi des antiseptiques en lotions et l'isolement des malades atteints dans les milieux encombrés, la conjonctivite folliculaire réclame l'usage des cautérisations. Mais on doit proscrire les cautérisations fortes et se contenter de toucher la muqueuse des culs-de-sac avec une solution d'acétate de plomb étendue de moitié eau, ou une solution de sublimé à 1 pour 1000 (de Wecker).

Lorsque la conjonctivite résulte de l'action du collyre à l'atropine, on devra en cesser l'emploi et le remplacer, par des onctions faites sur les paupières avec une pommade belladonée.

II. — Ulcérations de la conjonctive.

A. — *ULCÉRATIONS TUBERCULEUSES ET LÉPREUSES*

La tuberculisation de la conjonctive a été signalée pour la première fois par Köster en 1875. Sattler, Walb, Gérin-Roze, Gayet en ont rapporté des exemples, et Valude (*De la tuberculose oculaire*, in *Études expérimentales et cliniques sur la tuberculose*. Paris, 1887) en a compté 23 observations publiées depuis 1875.

La tuberculisation de la conjonctive est encore mal connue, mais sans doute, beaucoup plus fréquente qu'elle ne semblerait, d'après le petit nombre des observations recueillies.

Elle est ordinairement secondaire et coexiste avec d'autres lésions tuberculeuses, adénites cervicales, abcès froids, etc. On connaît cependant quelques faits de tuberculisation primitive (Dufour, 1881; Falchi, 1883; Gayet, 1885). Sur la malade de Gayet, on a pu suivre l'évolution et la généralisation ultérieure de la maladie.

Au début, le tubercule se présente sur la conjonctive tarsienne, sous la forme de petites granulations d'un gris bleuâtre qui deviennent ensuite jaunes, se ramollissent et s'ulcèrent. Elles se développent surtout à la paupière supérieure.

L'ulcération tuberculeuse présente une coloration d'un jaune sale; le fond est excavé, finement grenu; les bords sont à pic, indurés, saillants, déchiquetés.

L'ulcération tuberculeuse détermine d'abord du larmoiement, puis une conjonctivite muco-purulente. Elle s'accompagne de douleurs et d'une adénite pré-auriculaire précoce à peu près constante.

L'ulcération marche lentement, et elle n'a pas de tendance à se cicatriser.

L'ulcération tuberculeuse peut être confondue avec le chancre de la conjonctive et avec le lupus.

Le chancre s'accompagne de l'engorgement pré-auriculaire comme l'ulcère tuberculeux, mais l'induration de sa base est plus marquée et il a une tendance à la cicatrisation qui manque dans l'ulcération tuberculeuse. Le lupus est indolent, sa marche est extrêmement lente, et il ne s'accompagne pas d'adénite pré-auriculaire.

Avant la période d'ulcération, le diagnostic des granulations tuberculeuses est très embarrassant. Rhein (*Arch. f. Ophtalmol.*, XXXIV, 3, p. 68) a même prétendu que ces granulations ne différaient, ni cliniquement ni histologiquement, des granulations du trachome, et que la présence du bacille de Koch pouvait seule les caractériser.

Primitives ou secondaires, les ulcérations tuberculeuses de la conjonctive ont un pronostic grave.

Les ulcérations secondaires doivent être pansées avec la poudre d'iodoforme. On peut aussi les cautériser avec le naphtol camphré, comme on le fait pour les ulcérations tuberculeuses de la langue.

Si le diagnostic d'ulcère tuberculeux primitif était bien établi, il ne faudrait pas hésiter à pratiquer une large excision, suivie de cautérisation avec le galvano-cautère.

[*E. DELENS*]

Les lésions de la *lèpre* sont histologiquement voisines de celles du tubercule. Elles sont constituées par des cellules endothéliales conglomérées et des bacilles. Elles siègent au limbe scléro-cornéen. Le diagnostic de ces ulcérations se fait surtout par la constatation des autres lésions de la lèpre sur la peau de la face et des membres.

B. — *LUPUS*

Les ulcérations du lupus ne se développent sur la conjonctive que lorsque les parties voisines sont déjà envahies depuis un certain temps. Le lupus est donc toujours secondaire sur cette membrane.

Il envahit surtout la paupière inférieure et débute par la portion tarsienne de la conjonctive sous la forme de granulations bourgeonnantes plus développées que celles du trachome. Il se fait des éruptions successives suivies de cicatrisations dont l'aspect, comme à la peau, est caractéristique. Ces cicatrices produisent un symblépharon ou un ectropion. Dans ce dernier cas, on voit la conjonctive hypérémiée et boursouflée.

Le traitement à opposer au lupus de la conjonctive consiste à pratiquer le raclage avec une curette tranchante et à cautériser ensuite avec le nitrate d'argent.

C. — *ULCÉRATIONS SYPHILITIQUES*

La conjonctive n'est que très rarement le siège d'ulcérations syphilitiques. On y a observé cependant des accidents primitifs, des lésions secondaires et même des lésions tertiaires.

Le *chancre* de la conjonctive occupe le plus souvent le bord de la paupière. Dans quelques cas, il siège exclusivement sur la conjonctive bulbaire et au voisinage du cul-de-sac conjonctival. Il se présente sous l'aspect d'une ulcération à fond pultacé, reposant sur une base indurée et parcheminée. Au pourtour de l'ulcération existe une injection de couleur violacée. Le ganglion pré-auriculaire est constamment engorgé (Touchaleaume, *Étude sur le chancre syphilitique de la conjonctive*, Thèse de Paris, 1889).

Les *éruptions secondaires* de la syphilis sont encore plus rares que l'accident primitif sur la conjonctive. Le professeur A. Fournier (Savy, *Des éruptions de la conjonctive*, Thèse de Paris, 1876) y a observé le développement d'une papule de couleur cuivrée, de 5 millimètres de diamètre de forme circulaire, présentant une légère saillie et coexistant avec une éruption de papules à la face. Desmarres a vu un cas de syphilide tuberculeuse de la conjonctive.

Les *gommes* sont tout à fait exceptionnelles. De Wecker en a observé un cas. La tumeur avait le volume d'une fève et siégeait près du limbe de la cornée, à la partie externe. Elle était de couleur rouge violacé, de consistance élastique, avec injection de la conjonctive à son pourtour. Elle avait été prise pour un épithélioma, et s'en distinguait seulement par une élasticité particulière et la diaphanéité de ses bords.

Dès que le diagnostic d'une lésion primitive, secondaire ou tertiaire, est établi, le traitement antisyphilitique doit être institué sans retard.

III. — Lésions non inflammatoires de la conjonctive.

ŒDÈME SOUS-CONJONCTIVAL

Toutes les inflammations de la conjonctive s'accompagnent d'un certain degré d'infiltration, mais le *chémosis inflammatoire* ne doit pas être décrit à part. Il fait partie intégrante des phénomènes habituels de l'inflammation.

On observe aussi un *chémosis séreux* lorsqu'il se développe une inflammation aux paupières, telles que le furoncle, l'orgelet.

Enfin, chez les malades atteints d'affections cardiaques ou rénales, l'œdème de la conjonctive existe quelquefois au même titre que les autres hydropisies.

L'*œdème essentiel* de la conjonctive est, au contraire, extrêmement rare. On le rencontre chez des personnes anémiques ou arthritiques, chez des femmes principalement dont les urines ne renferment pas de traces d'albumine. Dans ces cas, dont la cause échappe, on doit se borner à un traitement local tel que l'application d'un bandeau compressif. Si l'œdème prenait des proportions excessives, il y aurait lieu d'y pratiquer des mouchetures.

Dans le cas où l'œdème se rattacherait à la diathèse arthritique, il y aurait indication de prescrire le salicylate de soude à l'intérieur.

XÉROPHTALMIE — XÉROSIS

Hermanowicz, De la thérapeutique de la blépharite ciliaire et des altérations anatomo-pathologiques de la xérophtalmie. Thèse de Paris, 1875. — Tixier, De la xérophtalmie. Thèse de Paris, 1875. — Fruger, De la xérophtalmie. Thèse de Paris, 1880.

Sous le nom de *xérosis*, *xérophtalmie*, on décrit, depuis les travaux de Schmidt (1805) et de Von Ammon, un état de sécheresse avec atrophie de la conjonctive et lésions concomitantes de la cornée qui aboutit ordinairement à la perte à peu près complète de la vision. Le xérosis complique souvent les lésions du symblépharon.

Étiologie. — L'étiologie du xérosis est encore mal connue. On ne l'observe pas dans la jeunesse. Chez l'adulte, on le voit succéder quelquefois à une conjonctivite granuleuse ou diphtéritique. Souvent aussi, il se développe sans cause appréciable, ou bien il coïncide avec le psoriasis ou le pemphigus d'autres régions.

Bitot, Villemin, Netter ont noté la présence de petites plaques de xérosis épithélial sur la conjonctive oculaire des sujets atteints d'héméralopie idiopathique (Lecœuvre, *Sur une épidémie d'héméralopie avec xérosis épithélial*, Thèse de Paris, 1895-1896).

Pathogénie et anatomie pathologique. — L'atrophie de la glande lacrymale ne suffit pas à produire le xérosis, car la lubrifaction de la muqueuse oculaire est assurée par la sécrétion des glandes spéciales qui existent dans la conjonctive surtout au voisinage de ses culs-de-sac. L'ablation de la glande lacrymale ne produit pas, en effet, de xérosis.

L'idée d'une lésion primitive de l'innervation émise par Vidal est rationnelle, mais n'a pas jusqu'ici été vérifiée anatomiquement. Celle d'une lésion conco-

mitante de la capsule de Tenon, soutenue par Warlomont et Testelin, manque également de preuves.

Kuschler et Neisser ont décrit un bacille particulier à la xérophtalmie, mais on a reconnu qu'il existe normalement dans les sécrétions de la conjonctive (Leber).

Les seules lésions certaines de cette affection consistent dans une atrophie de la conjonctive dont les papilles, les glandes et les vaisseaux même ont été trouvés atrophiés.

Symptomatologie. — Ce qui frappe tout d'abord, lorsqu'on examine un œil atteint de xérosis, c'est la sécheresse et le changement de coloration de la conjonctive. Cette membrane, dans sa portion bulbaire, est devenue grisâtre, a perdu son brillant et sa transparence. Quelquefois elle a une teinte brunâtre. Son épithélium desséché forme comme un dépôt furfuracé à sa surface, et constitue, dans les degrés avancés, de véritables squames. La conjonctive tend de plus en plus à prendre les caractères de la peau; il y a une sorte de cutanisation de la muqueuse. Des plis se forment sur la portion bulbaire et parfois entourent circulairement la cornée. Les culs-de-sac conjonctivaux s'effacent ou présentent des brides; ils arrivent à être presque de niveau avec le rebord palpébral. Dans ces conditions, on comprend que des troubles graves se produisent du côté de la cornée.

Cette membrane perd, en effet, de bonne heure, son aspect brillant et sa transparence. Sa couche épithéliale s'épaissit et devient grisâtre; on l'a comparée, pour l'aspect, à une baudruche. Elle est recouverte d'une sorte de poussière épithéliale ou de petites écailles grises qui, en se mélangeant au peu de sécrétion qui persiste, forment une émulsion mousseuse sur le bord des paupières.

Du côté des paupières, on observe souvent du trichiasis, et toujours une gêne plus ou moins marquée des mouvements. Lorsque les culs-de-sac de la conjonctive sont détruits, tous les inconvénients du symblépharon se produisent, les mouvements d'occlusion sont gênés ou impossibles, et le défaut de rapprochement des bords palpébraux augmente encore la dessiccation de la cornée en la laissant en permanence exposée au contact de l'air.

En même temps, on constate que la caroncule lacrymale est détruite, les points lacrymaux oblitérés et que le sac lacrymal participe à l'atrophie générale de la conjonctive.

La cornée a perdu non seulement sa transparence, mais sa sensibilité, comme on peut s'en assurer en promenant à sa surface l'extrémité d'un stylet.

La sécrétion lacrymale n'est même plus provoquée par les excitations de la pituitaire.

La vision est affaiblie en raison du degré d'opacification de la cornée; par les progrès de la maladie le patient arrive à n'avoir plus qu'une perception quantitative de la lumière et devient incapable de se conduire.

Phénomène remarquable, à moins de complications, la maladie évolue sans douleur, à ses différentes périodes.

Diagnostic. — Le xérosis vrai a un aspect caractéristique. L'absence de toute sécrétion donne à l'œil une apparence de sécheresse qui ne permet pas de confondre cette affection avec les opacités de la cornée, ou les adhérences du symblépharon, qui gardent toujours un aspect brillant et humide.

Dans les affections typhoïdes graves, dans l'inanition, dans le choléra, la

cornée perd sa transparence et la conjonctive se dessèche quelquefois dans les parties exposées au contact de l'air. Mais cet état n'a rien de commun avec le xérosis vrai.

De Wecker a décrit sous le nom de *xérosis épithélial* une altération partielle de la conjonctive dont une variété occupe le limbe conjonctival et se reproduit quelquefois d'une manière périodique chez le même individu. Cette forme de xérosis s'accompagne souvent d'héméralopie, coïncide avec des troubles de la nutrition générale et constitue évidemment une affection distincte du xérosis proprement dit.

Pronostic. — Le pronostic du xérosis est fort grave et sa durée illimitée. Le traitement n'a que peu d'action sur la marche de cette affection et elle se termine ordinairement par la perte de la vision.

Traitement. — On ne connaît pas de traitement efficace du xérosis. On peut atténuer les effets de la sécheresse de la conjonctive en faisant entre les paupières des instillations répétées d'une solution faiblement alcaline, ou de quelques gouttes de glycérine. La vaseline déposée en petite quantité dans les culs-de-sac permet momentanément un glissement plus facile des paupières. Mais ce ne sont là que des moyens palliatifs.

Ollier a préconisé la suture temporaire des paupières. Nous l'avons vue donner un résultat d'abord satisfaisant chez un malade auquel nous avons laissé les paupières suturées pendant six mois. Mais l'affection s'est reproduite néanmoins quelques semaines après la désunion. De Wecker conseille d'administrer à l'intérieur le fer, l'arsenic ou l'huile de foie de morue.

PTÉRYGION

Boudouly, Du ptérygion. Thèse de Paris, 1877. — Larroque, Étude sur le ptérygion. Thèse de Paris, 1877. — Carrassan, Du ptérygion. Thèse de Paris, 1888. — Darrigade, Du ptérygion et de son traitement par la méthode dite de l'enroulement. Thèse de Paris, 1884-1885. — G. Courtey, Étude sur le ptérygion. Thèse de Paris, 1893-1894.

Le ptérygion consiste en un épaississement membraneux de la conjonctive bulbaire en forme de triangle, dont la base répond à la périphérie et le sommet à la cornée sur laquelle il s'avance et qu'il tend à envahir.

Le ptérygion siège presque toujours du côté nasal et sa base répond à l'insertion du muscle droit interne. On le voit parfois se développer au côté externe. Il est absolument exceptionnel qu'il occupe un autre point.

Habituellement il n'y a qu'un ptérygion, mais souvent on en observe un sur chaque œil, symétriquement placé au côté interne. Beer a vu trois ptérygions sur un seul œil et Velpeau en aurait observé cinq. Le docteur Malgat (de Nice) a observé un garçon de seize ans qui portait sur les deux yeux quatre ptérygions formant une croix de Malte (thèse de Courtey).

Étiologie. — Le ptérygion ne se rencontre pas chez les enfants et chez les jeunes gens. On l'observe chez l'adulte ou chez les gens âgés et surtout chez l'homme. Guttierez-Ponce a signalé un cas d'hérédité du ptérygion dans une même famille pendant trois générations.

[*E. DELENS.*]

On le dit fréquent dans les pays chauds, à Madère, au Brésil, au Gabon. Les professions qui exposent les yeux à l'action des poussières irritantes, du feu ou d'un grand soleil y paraissent plus sujettes. Telles sont celles de maçon, de meunier, de palefrenier, de batelier. L'existence antérieure d'une pinguécula prédispose au développement du ptérygion.

Arlt a soutenu que l'apparition du ptérygion était précédée d'une ulcération de la cornée, mais l'observation n'a pas confirmé cette opinion et le plus ordinairement le ptérygion se développe en dehors de toute inflammation.

Anatomie pathologique. — Lorsque le ptérygion forme une membrane mince, blanchâtre et semi-transparente, il est désigné sous le nom de ptérygion ténu (*pterygium tenue*). Quand il constitue un repli plus épais, plus vasculaire il est appelé charnu, sarcomateux (*pterygium crassum*). Mais dans l'un et l'autre cas il ne renferme que les éléments normaux de la conjonctive, en proportion variable. Testelin avait signalé ce fait. Schreiter n'a trouvé, en effet, qu'une

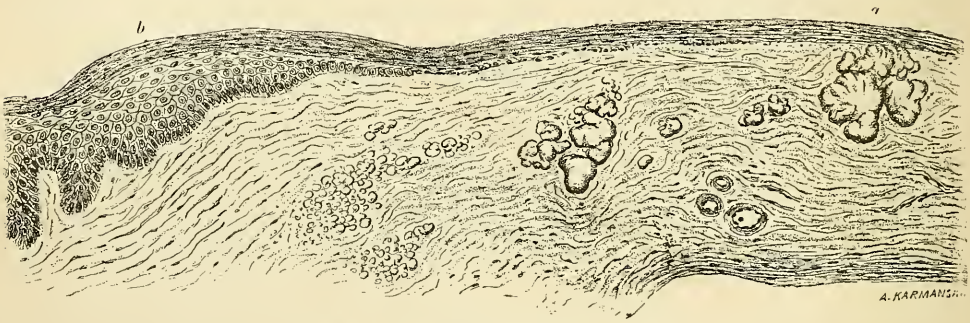

Fig. 42. — Coupe d'un ptérygion. (Panas.)

En *b* on voit la couche épithéliale de la conjonctive qui fournit des prolongements profonds pénétrant dans le stroma cornéen dissocié. En *a*, amas de substance vitreuse dont il existe sur la pièce plusieurs autres groupes analogues dont les deux supérieurs apparaissent granulés.

hypertrophie conjonctivale avec pullulation polypeuse dans le ptérygion sarcomateux. L'épithélium conjonctival normal se prolonge jusqu'au sommet et quelquefois entourant complètement celui-ci, s'adosse à l'épithélium cornéen.

Le ptérygion sarcomateux est le seul qui ait de la tendance à progresser sur la cornée.

Poncet a signalé l'existence de vibrions accumulés entre la cornée et le ptérygion. Mais ces vibrions ne paraissent jouer aucun rôle dans le développement de ce dernier. Fuchs (*Archiv. für Ophthalmologie*, 1892, t. XXXVIII, 2, p. 1) ne les a pas rencontrés. Pour lui, le ptérygion est toujours précédé par une pinguécula.

Symptomatologie. — Le ptérygion débute sans douleur, sans phénomènes inflammatoires. Ordinairement il est déjà constitué lorsque les malades remarquent son existence.

Il se présente alors sous l'apparence d'une membrane triangulaire plus ou moins épaisse. On y distingue le *corps*, le *col* et la *tête* ou sommet. Un léger rétrécissement se voit quelquefois au-dessous du col. Les bords du ptérygion au niveau du corps et du col ne se continuent pas insensiblement avec les parties voisines de la conjonctive ou de la cornée; on peut les soulever avec

l'extrémité d'un fin stylet et l'on constate l'existence d'un cul-de-sac plus ou moins profond. Jamais on ne voit le ptérygion, même au niveau du col, former un véritable pont permettant le passage du stylet.

Le sommet du ptérygion tend à s'avancer vers le centre de la cornée et il arrive quelquefois à la longue jusqu'en ce point, sans le dépasser cependant. C'est alors seulement qu'en obstruant le champ pupillaire, il cause des troubles visuels.

Exceptionnellement on a vu le sommet du ptérygion se bifurquer.

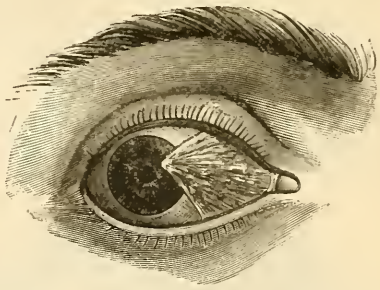

Fig. 15. — Ptérygion.

Bon nombre de ptérygions s'arrêtent à moitié chemin, sans envahir la partie de la cornée qui répond à la pupille. Ils présentent une minceur très grande et une demi-transparence. Dans cet état, ils restent indéfiniment stationnaires.

Diagnostic. — Le siège, l'apparence, la forme triangulaire du ptérygion le rendent facile à reconnaître. On ne le confondra pas avec les vascularisations temporaires de la kératite phlycténulaire qui affectent la même disposition, mais s'accompagnent de phénomènes inflammatoires.

Les opacités périphériques de la cornée qui succèdent aux poussées d'épisclérite s'en distinguent par leur forme plus arrondie et par l'absence de relief.

De Wecker signale, comme offrant avec le ptérygion une certaine ressemblance, les plis de la conjonctive qu'on voit quelquefois se greffer sur la cornée, à la suite d'un traumatisme accompagné d'un fort chémosis; on les désigne sous le nom de *ptérygoïdes* ou *faux ptérygions*. Mais c'est surtout avec les adhérences du symblépharon que l'on doit éviter de confondre le ptérygion.

Pronostic. — Le ptérygion est une affection bénigne. Le ptérygion sarcomateux entraîne seul des troubles fonctionnels lorsqu'il continue à progresser jusqu'au centre de la cornée et oblige alors le chirurgien à intervenir. En dehors de ce cas, le ptérygion constitue une simple difformité dont les patients demandent rarement à être débarrassés.

Il faut savoir cependant, que certains ptérygions s'enflamment et déterminent des conjonctivites.

Traitement. — On doit s'abstenir d'irriter le ptérygion par des cautérisations. Elles ont généralement pour effet d'en hâter la marche envahissante ou de créer des cicatrices plus difformes que la lésion primitive. De Condé dit cependant avoir obtenu de bons résultats de l'acétate de plomb en poudre fine appliqué pendant quelques secondes.

Darier a employé avec succès, dans un cas, la lanoline hydrargyrique (lanoline, 10 grammes; mercure métallique, 10 grammes.

Le docteur Ruelle, cité par Courtey, a vu un ptérygion guéri par le séjour à deux reprises dans une atmosphère chargée de poussière de tan.

Le plus habituellement, si l'on veut faire disparaître le ptérygion, il faut recourir à une opération. Les méthodes en usage sont le raclage, l'excision, la transplantation et la ligature.

[*E. DELENS*]

Le *raclage* se fait à l'aide d'une petite curette tranchante, du sommet du ptérygion vers le limbe de la cornée. On pratique ensuite, comme le recommande Trousseau, une cautérisation de la sclérotique, au niveau du limbe, avec le galvano-cautère ou le thermo-cautère.

L'*excision* se fait en saisissant à son sommet le ptérygion avec des pinces à dents de souris et en le détachant à petits coups avec de fins ciseaux courbes, jusqu'à sa base qui est sectionnée à 3 ou 4 millimètres du bord de la cornée.

Arlt pratique cette opération avec un couteau à cataracte glissé au-dessous

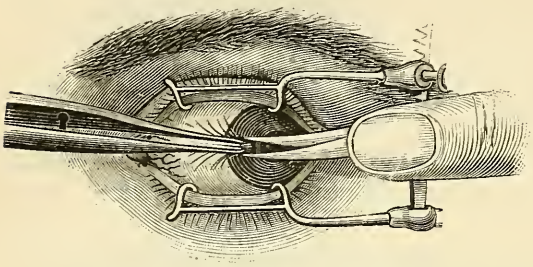

Fig. 44. — Excision du ptérygion.

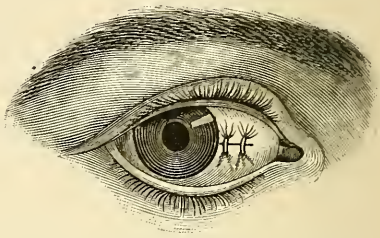

Fig. 45. — Suture de la conjonctive après l'excision du ptérygion.

de la base, le tranchant tourné vers la cornée. Le ptérygion est détaché de sa base vers son sommet en rasant la cornée. On réunit ensuite par des points de suture les lèvres de la plaie conjonctivale.

Pagenstecher laisse le ptérygion adhérent par sa base et réunit par la suture les lèvres de la conjonctive, entre cette base et la cornée.

La *transplantation*, imaginée par Desmarres père, procède d'abord comme l'excision, mais laisse le ptérygion adhérent par sa base. Une boutonnière est alors pratiquée dans la partie inférieure de la conjonctive à 4 millimètres du bord de la cornée et parallèlement à ce bord. C'est dans cette boutonnière qu'on engage et qu'on fixe par un ou deux points de suture l'extrémité du ptérygion. On laisse la plaie principale se cicatriser sans la réunir. Desmarres fils a proposé de diviser en deux le sommet du ptérygion et de fixer chaque languette dans une incision faite à chacune des lèvres de la conjonctive.

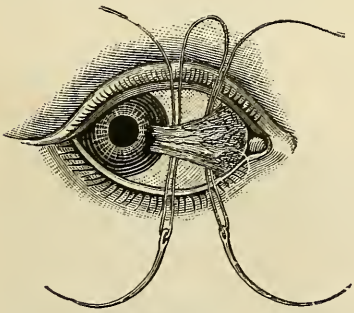

Fig. 46. — Ligature du ptérygion.

La *ligature* a été employée par Szokalski. Un fil de soie armé à chacune de ses extrémités d'une aiguille courbe est passé au-dessous du sommet et au-dessous de la base du ptérygion. On a ainsi, après avoir coupé le fil près des aiguilles, trois anses séparées, dont les bouts sont liés deux à deux, de manière que le ptérygion se trouve complètement isolé des parties sous-jacentes. Le ptérygion se mortifie et se détache au bout de quelques jours.

Ces diverses méthodes ne mettent pas à l'abri de la récidive. La ligature, procédé ingénieux, paraît avoir plus d'inconvénients que d'avantages et n'est plus employée. L'excision avec suture de la conjonctive est préférable. On peut

y joindre la cautérisation de la plaie cornéenne avec la pointe du galvanocautère.

Chibret (*Archives d'ophtalmologie*, 1891, p. 528) a décrit un procédé qui réunit la dissection et la cautérisation du ptérygion à une autoplastie conjonctivale. Panas combine aussi, dans son procédé, la dissection, l'excision, la cautérisation et la suture de la conjonctive.

D'une manière générale, le traitement du ptérygion, en raison de la récidive possible et des cicatrices qu'il laisse sur la cornée, ne doit être entrepris que s'il existe une indication formelle.

PINGUÉCULA

On désigne sous ce nom, dont l'étymologie consacre une erreur anatomique, une élevure jaunâtre ou rosée de la conjonctive. Elle siège à une petite distance du limbe cornéen, presque toujours au côté interne, quelquefois au côté externe, mais constamment au niveau du diamètre horizontal de la cornée et sur les parties de la conjonctive habituellement exposées à l'air.

Le volume de la pinguécula varie de celui d'une tête d'épingle à celui d'une petite lentille. Elle est aplatie, recouverte par la conjonctive saine et occupe le tissu cellulaire sous-conjonctival. A peine voit-on, dans quelques cas, une légère vascularisation autour d'elle.

Elle n'est pas constituée par de la graisse, comme l'avait fait supposer sa couleur jaunâtre. Le microscope n'y montre que du tissu cellulaire avec des fibres élastiques, quelques vaisseaux et un amas de cellules épithéliales pavimenteuses.

La pinguécula s'observe chez les individus d'un certain âge; on attribue, sans preuves, son développement au contact répété des petits corps étrangers qui viennent irriter la conjonctive. Elle paraît avoir des relations avec le ptérygion qu'elle précéderait habituellement, d'après Fuchs.

Elle ne constitue qu'une simple difformité, généralement peu apparente et n'entraîne pas de troubles fonctionnels.

Cependant elle s'entoure parfois d'une vascularisation assez prononcée qui peut lui donner l'apparence d'une phlyctène conjonctivale. On ne la confondra pas avec un épithélioma de la conjonctive au début.

Le pronostic de la pinguécula est bénin. Elle persiste indéfiniment sans entraîner d'inconvénients.

Si, pour des raisons spéciales, on était amené à l'enlever, on en ferait l'excision d'un coup de ciseaux et l'on réunirait les lèvres de la petite plaie par un point de suture.

LÈPRE

Les lésions de la lèpre, étudiées par Bull et Hansen, en Norwège, par Pétraglia, au Brésil, et par Sylvester, à Bombay, paraissent être pour la conjonctive toujours consécutives à celles de la cornée.

Elles se traduisent sur la conjonctive par un boursouflement diffus d'un aspect luisant et lardacé, de coloration blanc jaunâtre qui entoure le limbe de la cornée d'un bourrelet saillant (voy. Bègue, Thèse de Paris, 1889, *Des manifestations oculaires de la lèpre*).

IV

TUMEURS DE LA CONJONCTIVE

Boiteau, Des tumeurs épithéliales de la conjonctive bulbaire. Thèse de Paris, 1862. — Fabre, Des polypes de la conjonctive. Thèse de Paris, 1878. — Bimsenstein, Du mélanosarcome de la région antérieure et extérieure de l'œil, considéré surtout au point de vue clinique. Thèse de Paris, 1879. — Thou, Contribution à l'étude de quelques tumeurs rares de la conjonctive. Thèse de Paris, 1879. — Robineau, De quelques variétés de tumeurs malignes de la conjonctive. Thèse de Paris. 1882. — Larbouret, Contribution à l'étude des dermoïdes de l'œil. Thèse de Paris, 1884-1885.

1° *TUMEURS BÉNIGNES*

Lipome. — Le lipome du tissu cellulaire sous-conjonctival est une tumeur rare, ordinairement congénitale et coïncidant parfois avec d'autres anomalies.

Il est formé par du tissu graisseux qui semble n'être qu'une émanation du tissu graisseux de l'orbite. Le siège le plus fréquent de la tumeur est, d'après de Graefe, sous la conjonctive bulbaire entre le droit supérieur et le droit externe.

Le lipome se présente sous la forme d'une masse jaune, lobulée; la conjonctive est saine ou à peine un peu injectée à son niveau. Les seuls troubles fonctionnels résultant de la présence du lipome sont un peu de gène des mouvements et une sensation de sécheresse. S'il est volumineux, il peut entraver, en raison de son siège habituel, l'écoulement des larmes (Saemisch).

Le lipome ne doit pas être confondu avec la pinguécula.

Si son volume devient gênant, on l'enlèvera par dissection et l'on réunira par la suture les lèvres de l'incision conjonctivale. Sil a des connexions avec le tissu cellulaire rétro-oculaire, on ne poussera pas trop loin la dissection.

Angiomes. — On observe parfois une ectasie avec état variqueux des vaisseaux de la conjonctive bulbaire, surtout vers la région externe. L'excision, dans ces cas, ne donne pas toujours un résultat satisfaisant (de Wecker).

L'angiome proprement dit de la conjonctive est congénital et n'est le plus souvent que l'extension d'une tumeur semblable des paupières. Il siège surtout au voisinage de la caroncule. Dans le cas où il prend un développement considérable, il arrive quelquefois à masquer en partie la cornée.

La cautérisation avec le galvano-cautère, ou mieux l'électrolyse est le traitement à employer contre l'angiome de la conjonctive. La ligature pourrait aussi être essayée. Dans les cas où l'angiome reste stationnaire, le mieux est de s'abstenir.

Polypes. — Les plaies accidentelles de la conjonctive et celles qui succèdent à la ténotomie donnent parfois naissance à un bourgeonnement mamelonné, susceptible de revêtir l'apparence polypeuse.

Les polypes proprement dits se développent sans cause connue sur la conjonctive, le plus souvent au niveau des culs-de-sac dans la région du repli semilunaire et au voisinage des points lacrymaux. Ils forment de petites tumeurs

pédiculées, d'apparence mamelonnée, d'un rouge pâle, de consistance friable et ressemblant à un amas de végétations. Leur forme donne l'idée d'une hypertrophie papillaire.

Leur structure est, en effet, analogue à celle des papilles. Histologiquement ce sont des granulomes ou des papillomes. Une couche de cellules épithéliales polygonales les revêt. Le pédicule se continue avec le tissu cellulaire sous-conjonctival.

Les polypes déterminent une gêne mécanique en rapport avec leur volume et donnent lieu à un peu d'irritation conjonctivale, rarement à de petites hémorragies.

L'ablation en est facile. Il suffit de les exciser un peu au delà de leur point d'implantation après les avoir saisis avec une pince à mors fins. Le galvanocautère permet d'arriver au même résultat.

Kystes. — 1° On observe dans le tissu cellulaire sous-conjonctival de petits kystes à parois minces, transparentes, à contenu limpide, dont l'origine est inconnue.

On a cru qu'ils résultaient d'un traumatisme, mais peut-être les a-t-on, dans ce cas, confondus avec les épanchements séreux sous-conjonctivaux qui résultent quelquefois d'une petite fistule du limbe scléro-cornéen ou d'une cicatrice cystoïde de cette région.

Les kystes proprement dits sont mobiles avec la conjonctive qui les recouvre; ils ont depuis le volume d'un grain de blé jusqu'à celui d'une fève. Ils siègent en général sous la conjonctive bulbaire et vers la partie externe. Sichel fils pense qu'ils occupent plutôt le cul-de-sac inférieur de la conjonctive. Wharton Jones, Sichel père et fils ont examiné histologiquement la structure de ces kystes sans rien découvrir de caractéristique dans leur paroi ou leur contenu.

Ils ne déterminent que des troubles fonctionnels insignifiants.

2° On signale aussi l'existence de kystes presque toujours congénitaux siégeant près du bord cornéen. Ces kystes, à parois plus épaisses que les précédents, ont un aspect laiteux et renferment un liquide également transparent. Mais ils ne sont pas mobiles et adhèrent plus ou moins au limbe scléro-cornéen. Ils ont probablement la même origine que les dermoïdes.

3° De petits kystes formés de très petites vésicules disposées en chapelet et soulevant la conjonctive ont été considérés par de Wecker comme des dilatations lymphatiques ou des angiomes lymphatiques. On les observerait quelquefois à la suite de conjonctivites chroniques.

Delecœuillerie a réuni, dans sa thèse (Paris, 1892), neuf observations inédites de ces kystes.

4° Il existe enfin des kystes parasitaires qui sont étudiés plus loin (Voyez *Entozoaires de la conjonctive*).

Les kystes de la première variété sont facilement excisés d'un coup de ciseaux avec la conjonctive qui les recouvre et, à moins qu'ils soient volumineux, on peut s'abstenir de réunir les lèvres de la plaie par la suture.

Les kystes de la seconde variété ont besoin d'une dissection plus complète et ne peuvent pas toujours être enlevés en totalité.

Dermoïdes. — Ces petites tumeurs, signalées depuis longtemps, observées par Mackenzie, Wardrop, ne sont bien connues que depuis le mémoire de Ryba (*Vierteljahresschrift*, t. III, 1853). Elles se développent au voisinage du bord de

la cornée, dans la région inféro-externe surtout, et ont des connexions avec la sclérotique.

Elles sont d'origine congénitale et ordinairement uniques. Leur développement se rattache au développement de la paupière avec le coloboma de laquelle elles coexistent quelquefois. On a signalé aussi l'existence de kystes de la queue du sourcil et d'un bec-de-lièvre chez les sujets atteints de dermoïdes de la conjonctive.

Ryba a montré que la structure de ces tumeurs est identique à celle de la peau. Elles sont constituées par du tissu conjonctif stratifié comme dans le derme, et elles renferment des glandes sébacées. Heyfelder y a même trouvé des glandes sudoripares. L'existence de poils y est presque constante.

Le volume des dermoïdes varie de celui d'une lentille à celui d'une fève. Leur couleur est gris rosé ou jaunâtre, leur forme arrondie, leur surface lisse avec de petites sinuosités. Il y a souvent un poil unique émergeant de la tumeur. Wardrop en a compté une douzaine sur un malade observé par lui. Ces poils peuvent prendre un accroissement considérable. L'existence des poils suffit à caractériser le dermoïde de la conjonctive, mais cette particularité n'est pas constante.

Les dermoïdes constituent une difformité et entraînent quelques troubles fonctionnels, un peu de gêne dans les mouvements, de l'hypérémie des parties voisines de la conjonctive et quelquefois des ophtalmies.

L'ablation de ces tumeurs est souvent réclamée par les individus qui en sont porteurs. Elle nécessite une dissection complète, et il faut ménager à la fois la cornée et la sclérotique. Aussi ne peut-on pas toujours enlever les portions qui adhèrent à la sclérotique sans risquer de perforer cette membrane. On combinera avec avantage la cautérisation galvanique ou l'ignipuncture à l'ablation.

Dermo-épithéliomes. — Sous ce nom, Parinaud a décrit, en 1884 (*Archives d'ophtalmologie*, p. 349), des tumeurs qu'il considère comme congénitales et qui diffèrent des précédentes par leur structure.

Elles siègent près du bord externe de la cornée, sont mobiles sur la sclérotique, de coloration rouge jaunâtre, et tendent à se développer en nappe et à envahir la cornée. Vers l'époque de la puberté elles prennent souvent un accroissement notable.

Ce sont des tumeurs épithéliales ou des fibro-épithéliomes développés aux dépens de la conjonctive. Parinaud les rapproche des dermoïdes.

Kalt (*Archives d'ophtalmologie*, 1889, p. 158), qui a étudié histologiquement une de ces tumeurs, n'a rien trouvé dans leur structure qui rappelle celle des dermoïdes et préfère le nom de tumeurs épithéliales bénignes de la conjonctive.

Ostéomes sous-conjonctivaux. — Les tumeurs osseuses sous-conjonctivales sont extrêmement rares. De Graefe, Saemisch, de Wecker, Critchett, Vignes en ont rapporté chacun une observation. Presque tous ces cas ont été observés chez de jeunes sujets et siégeaient vers la commissure externe.

ENTOZOAIRES DE LA CONJONCTIVE

Les entozoaires de la conjonctive sont extrêmement rares en France. On y a rencontré seulement le cysticerque. La filaire de Médine ne s'observe que dans les pays chauds.

Cysticerque. — D'après Sichel, qui en a donné plusieurs observations, le cysticerque se développe surtout chez les jeunes sujets et sur la conjonctive bulbaire, au niveau du diamètre horizontal, de l'un ou l'autre côté de la cornée. Une seule fois il l'a vu siéger sous la conjonctive palpébrale.

Le kyste renfermant l'entozoaire se présente sous la forme d'une tumeur arrondie demi-transparente, rose pâle, vascularisée et plus foncée à sa circonférence. A son centre se voit un disque blanchâtre ou jaunâtre caractéristique. Le kyste est élastique, un peu mobile sous la conjonctive qui le recouvre, mais adhérent à la sclérotique par sa partie profonde.

Les phénomènes fonctionnels sont peu marqués. Il y a seulement de la gêne dans les mouvements.

L'énucléation, ou tout au moins l'ouverture du kyste, doit être pratiquée dès que la nature parasitaire en est reconnue. Dans un cas, Sichel a vu le kyste se rompre spontanément et la guérison se faire sans intervention.

2° *TUMEURS MALIGNES*

On décrit comme tumeurs malignes de la conjonctive l'*épithélioma*, le *sarcome*, le *mélano-sarcome* et le *cancer*.

Le cancer proprement dit ne débute en quelque sorte jamais par la conjontive. Il envahit secondairement cette membrane et sa description se confond avec celle du cancer de l'œil.

Épithélioma. — De même que le cancer vrai, l'épithélioma se propage souvent des paupières à la conjonctive. On le voit cependant quelquefois apparaître primitivement sur la conjonctive bulbaire et presque toujours en un point rapproché du limbe cornéen.

Panas (*Traité des mal. des yeux*, II, p. 290) a donné la relation des faits de tumeurs malignes qu'il a pu étudier histologiquement et conclut à leur structure épithéliomateuse. Ce n'est qu'accessoirement qu'on rencontre des éléments sarcomateux dans ces tumeurs.

L'épithélioma se montre sous la forme d'une petite masse d'un jaune rougeâtre qui simule une pustule conjonctivale. La tumeur ne tarde pas à prendre un aspect bosselé et végétant, et détermine un peu d'hypérémie de la conjonctive: puis elle s'ulcère, sécrète une matière purulente et forme alors une ulcération à bords irréguliers, à fond grisâtre, qui envahit rapidement les parties voisines et spécialement la cornée qui arrive assez rapidement à se perforer.

L'épithélioma de la conjonctive a généralement une marche rapide, du moins chez les sujets encore jeunes. L'œil est de bonne heure compromis et l'ablation de l'organe ne met pas toujours à l'abri des récidives qui gagnent les parois osseuses de l'orbite et de la cavité crânienne.

Une ablation large et aussi précoce que possible peut seule empêcher la récidive. Il ne faut pas hésiter à sacrifier le globe de l'œil dès que la cornée est perforée.

Sarcome. — Mélano-sarcome. — Comme l'épithélioma, le sarcome et le mélano-sarcome de la conjonctive sont souvent secondaires et succèdent à des tumeurs primitivement développées dans les paupières ou dans la choroïde.

Mais, à côté de ces faits qui ne méritent pas une description spéciale, viennent

se ranger un certain nombre d'observations de mélano-sarcomes ayant pris naissance dans la conjonctive bulbaire. Horner (*Klinische Monatsblatter*, 1871, p. 4) a décrit des sarcomes pédiculés naissant de la conjonctive tarsienne. Bimsenstein (*Du mélano-sarcome de la région antérieure et extérieure de l'œil*. Thèse de Paris, 1879), Thou (Thèse de Paris, 1879) ont étudié ces tumeurs et Lagrange (*Archives d'ophtalmologie*, juillet et août 1884) leur a consacré un intéressant travail.

Nous avons observé un cas de sarcome mélanique de la conjonctive chez un jeune garçon de dix-huit ans qui portait trois de ces tumeurs, dont deux implantées sur la conjonctive des culs-de-sac et la troisième sur la partie externe de la conjonctive bulbaire près du limbe de la cornée.

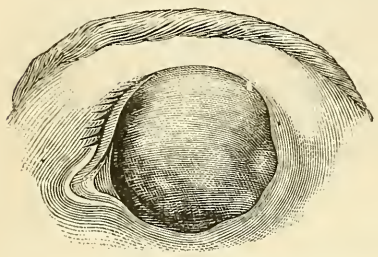

Fig. 47. — Mélano-sarcome de la conjonctive. (Warlomont.)

Ce cas vient confirmer les conclusions du mémoire de Lagrange. Nous avons pu constater, comme l'a indiqué ce chirurgien, que la tumeur avait pris naissance sur la conjonctive, à l'union de la sclérotique et de la cornée, et, malgré l'apparente bénignité du cas, nous avons procédé à l'énucléation du globe de l'œil.

Les mélano-sarcomes conjonctivaux, attribués quelquefois à un traumatisme, semblent naître surtout au niveau des taches mélaniques congénitales qu'on observe chez certains sujets, taches distinctes des simples pigmentations de la sclérotique des individus très bruns.

De Wecker a vu ces tumeurs rester longtemps stationnaires, puis affecter brusquement une marche envahissante. Elles ont alors un pronostic très grave et récidivent après ablation.

Le pronostic des mélano-sarcomes pédiculés analogues aux deux faits étudiés par Lagrange et à celui que nous avons observé, semble moins grave. Néanmoins il ne faut pas hésiter à sacrifier l'œil dès que le néoplasme a pris un certain développement.

APPENDICE

AFFECTIONS DU PLI SEMI-LUNAIRE ET DE LA CARONCULE

Le plus habituellement les affections du pli semi-lunaire et de la caroncule se confondent avec celles de la conjonctive. Elles existent néanmoins quelquefois à l'état isolé, et les anciens ophtalmologistes les désignaient presque toutes sous le nom d'*encanthis*.

On peut observer un développement anormal des poils rudimentaires de la caroncule (*trichosis caronculæ*).

La simple hypertrophie de la caroncule consécutive aux inflammations chroniques de la conjonctive constitue l'*encanthis bénin*, par opposition à l'*encanthis malin*, épithéliomateux ou sarcomateux.

Enfin les inflammations de la caroncule (*encanthis inflammatoires*), résultant surtout de l'irritation causée par un corps étranger, se terminent quelquefois par la formation d'un abcès.

Les néoplasmes de la caroncule sont rares. On y a observé des *adénomes* (Testelin, Pruden, Fontan, Schirmer) et, plus souvent, des tumeurs malignes se rapprochant plus ou moins par leur structure du cancer épithélial.

CHAPITRE III

MALADIES DE LA CORNÉE

Gayet, art. Cornée du *Dict. encycl. des sciences méd.*, 2e série, t, XX. p. 487. — O. Lannelongue, *Diction. de méd. et de chir. prat.*, t. IX, p. 476. — Panas, Leçons sur les kératites. Paris, 1876. — Theod. Saemisch, *Handb. der Augenheilkunde von A. Graefe u. Theod. Saemisch*, Bd. IV, Leipzig, 1876. — Monin, Traitement des kératites infectieuses par la liqueur de *Van Swiéten*, Thèse de Lyon, 1889-1890. — Traités généraux de Abadie, Galezowski, E. Meyer. A. Sichel, De Wecker et Landolt, Fuchs, Panas, Nimier et Despagnet, Truc et Valude.

I

DIFFORMITÉS ET ANOMALIES CONGÉNITALES DE LA CORNÉE

Au moment de la naissance, la cornée peut présenter, dans son étendue, sa forme et sa transparence, des altérations que nous signalerons brièvement.

La petitesse de la cornée coïncide avec la diminution du diamètre des autres enveloppes de l'œil et n'est qu'un des éléments de la *microphtalmie*.

L'exagération des dimensions de la cornée existe presque toujours avec une altération marquée de la courbure, dans la *buphtalmie*.

On observe très rarement comme affection congénitale la forme conique de la cornée ou staphylome pellucide, et les déformations irrégulières avec ou sans opacités, ne sont que des accidents de la buphtalmie, comme l'exagération des dimensions.

Les *taches* ou *opacités congénitales* de la cornée ont beaucoup préoccupé les observateurs. Elles sont partielles ou totales.

Les opacités partielles occupent souvent la périphérie de la cornée et semblent continuer irrégulièrement le tissu de la sclérotique sur cette membrane. Elles ne forment aucune saillie et ont la teinte bleuâtre de la sclérotique.

D'autres taches s'accompagnent de synéchies iriennes et sont évidemment la trace de kératites développées pendant la vie intra-utérine et terminées par perforation. Panas a cité (*Gaz. des hôp.*, 1871) une observation de cicatrice cornéenne résultant d'une variole intra-utérine.

Les opacités totales s'observent parfois chez plusieurs membres d'une même famille. Farar, cité par Picqué (*Maladies congénitales du globe de l'œil*, p. 332), a rapporté le fait de trois enfants naissant successivement d'une même mère avec des opacités des cornées.

Les opacités totales coïncident souvent avec la microphtalmie ou la buphtalmie. Elles s'éclaircissent et disparaissent en général sans traitement. La production de ces opacités a été attribuée par Von Ammon à un arrêt de développement. D'autres auteurs les rapportent à un état glaucomateux de l'œil atteint de buphtalmie.

[E. DELENS.]

II

LÉSIONS TRAUMATIQUES DE LA CORNÉE

Les lésions traumatiques de la cornée, contusions, plaies, corps étrangers, brûlures et leurs conséquences ont été étudiées à propos des lésions traumatiques de l'œil. Nous renvoyons à ce chapitre pour ce qui les concerne.

III

MALADIES INFLAMMATOIRES ET TROUBLES DE NUTRITION DE LA CORNÉE

Les inflammations de la cornée portent le nom de *kératites*. Les troubles de nutrition sont désignés sous le nom d'*ulcères*. Mais dans bien des cas les deux processus se confondent ou succèdent l'un à l'autre, de telle sorte qu'il n'est pas toujours facile de dire où commence l'ulcère et où finit la kératite.

A. — Kératites.

Ch. Decaux, De l'origine microbienne des kératites et de leur traitement. Thèse de Paris, 1889-1890.

Il n'y a plus lieu de discuter aujourd'hui si la cornée dépourvue de vaisseaux sanguins est susceptible de s'enflammer. Nous ne reproduirons donc pas les arguments et les expériences de Küss, de His, de Robin, de Virchow, de Conheim, qui ont été exposés dans le premier volume de ce traité à propos des théories de l'inflammation en général.

La première description de la kératite a été donnée en France par Mirault (d'Angers) en 1823, dans sa thèse *Sur l'anatomie et l'inflammation de la cornée*. Depuis cette époque la kératite est admise comme affection distincte par tous les ophtalmologistes.

La cornée est formée de trois couches : 1° une couche superficielle ou épithéliale; 2° une couche moyenne ou tissu propre de la cornée; 3° une couche profonde élastique, ou membrane de Descemet.

Chacune de ces couches est susceptible d'être primitivement et indépendamment des deux autres le siège d'une inflammation. Nous décrirons donc :

Une kératite *superficielle*;

Une kératite *parenchymateuse*;

Une kératite *profonde*.

1° *KÉRATITES SUPERFICIELLES*

La couche superficielle de la cornée, ou couche épithéliale, est supportée par une lame de tissu anhiste que Bowmann a décrite comme une membrane propre

(membrane de Bowmann). L'existence de cette lame en tant que membrane distincte n'est plus guère admise aujourd'hui, mais il est bon de retenir qu'entre la couche épithéliale et le tissu propre de la cornée il y a une ligne de démarcation bien tranchée. C'est ce qui explique que la plupart des inflammations cornéennes restent limitées à la surface même de la cornée. C'est dans la couche épithéliale que se terminent les extrémités des nerfs ciliaires entourées de leurs gaines lymphatiques. C'est au-dessous de cette couche que se développent les vaisseaux sanguins qui apparaissent quelquefois à la suite des inflammations. C'est enfin aux dépens des cellules épithéliales elles-mêmes qu'on voit se former les éruptions si fréquentes à la surface de la cornée.

Nous admettons quatre formes de kératite superficielle :

La kératite *simple* ou *circonscrite*;

La kératite *phlycténulaire*;

La kératite *vésiculeuse*;

La kératite *vasculaire*.

A. — KÉRATITE SIMPLE CIRCONSCRITE

Nous décrirons brièvement cette forme de kératite superficielle dont la kératite traumatique consécutive aux érosions de la cornée ou à la présence de corps étrangers, est le type.

Elle se manifeste par l'apparition à la surface de la cornée d'une opacité grisâtre ou blanchâtre, circonscrite, entourée d'une faible auréole nébuleuse. Il y a en même temps tous les phénomènes fonctionnels qui accompagnent les inflammations de la cornée, l'injection périkératique, le larmoiement et la photophobie. Il faut signaler en particulier les douleurs ciliaires souvent très vives qui s'expliquent parce que c'est dans la couche épithéliale que se fait la terminaison des dernières ramifications nerveuses.

A l'opacité primitive succède souvent une ulcération qui garde le caractère inflammatoire et peut laisser à sa suite une opacité. Cependant l'opacité qui succède à la kératite superficielle circonscrite disparaît en général quand la couche épithéliale a seule été intéressée.

En étudiant, dans le paragraphe suivant, la kératite phlycténulaire, nous verrons qu'elle est caractérisée anatomiquement par une saillie constituée par une accumulation de cellules lymphoïdes. Mais souvent à côté de ces phlyctènes ou papules nettement accusées, on observe de simples taches blanches, opaques sans saillie notable. Il n'y a donc pas une ligne de démarcation bien nette entre la kératite simple circonscrite et la kératite phlycténulaire, et nous renvoyons à la description qui va suivre pour compléter le tableau de la kératite simple.

B. — KÉRATITE PHLYCTÉNULAIRE

La kératite phlycténulaire est, parmi les kératites superficielles, celle que l'on a le plus souvent l'occasion d'observer. Elle coexiste fréquemment avec la conjonctivite du même nom. Elle a encore été désignée sous la dénomination de kératite *pustuleuse*, ou papuleuse. Panas avait proposé de l'appeler kératite lymphatique. Il s'en faut, en effet, que la lésion par laquelle elle se manifeste présente toujours la forme nettement phlycténulaire, même au début.

Les recherches d'Iwanoff ont montré qu'au point malade, l'épithélium de la cornée est soulevé par un petit amas de cellules rondes qui ne sont que des leucocytes. A la périphérie on voit ces cellules se continuer en traînées dans les gaines lymphatiques environnant les terminaisons des extrémités nerveuses. En réalité, ce qu'on désigne sous le nom de phlyctène n'est pas constitué par une accumulation de sérosité, comme on pourrait le croire, mais par un amas de cellules.

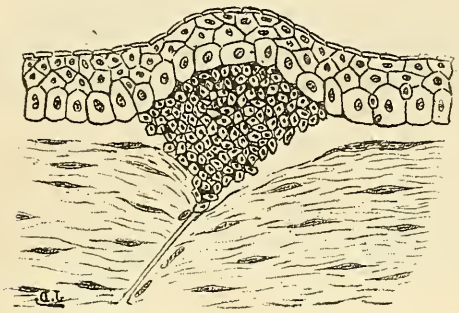

Fig. 48. — Phlyctène de la cornée. — Amas de cellules lymphoïdes au-dessous de l'épithélium (d'après Iwanoff).

Les expériences de Duclaux et Boucheron et celles des auteurs allemands Leber, Sattler et Straub tendent à établir que les micro-organismes qui sont la cause des phlyctènes, se rapprochent du staphylocoque. Sur ce point, cependant, la démonstration n'est pas encore complète.

Étiologie. — La kératite phlycténulaire s'observe presque exclusivement dans l'enfance et avant la puberté. On la voit surtout chez les enfants présentant les attributs du tempérament lymphatique ou scrofuleux et chez lesquels existent en même temps des lésions impétigineuses de la face et de la blépharite ciliaire.

La nature infectieuse de cette kératite est assez généralement admise, comme celle de la conjonctivite de même nom. Le coccus signalé par Leber dans les phlyctènes de la conjonctive se retrouve dans celles de la cornée, et Augagneur pense que l'affection cornéenne est le résultat de la migration de microcoques provenant d'une rhinite infectieuse.

Les traumatismes superficiels, l'action des poussières irritantes et des corps étrangers ne donnent lieu à cette forme de kératite qu'en introduisant dans le tissu cornéen les germes infectieux existant antérieurement dans les sécrétions de la conjonctive.

La kératite phlycténulaire s'observe aussi comme complication de la rougeole.

Symptômes. — Les phénomènes locaux consistent au début dans l'apparition à la surface de la cornée d'une petite tache grisâtre, du volume d'une tête d'épingle, entourée d'une auréole nébuleuse. L'apparition de cette tache s'accompagne de tous les signes d'une inflammation intense. Il y a injection des vaisseaux de la conjonctive en même temps qu'injection périkératique.

Il existe souvent plusieurs taches semblables et elles coexistent fréquemment avec le développement de phlyctènes de la conjonctive.

Ces taches sont habituellement multiples et disséminées aussi bien au centre qu'à la périphérie de la cornée. Elles siègent parfois sur le limbe cornéen lui-même. Elles ne tardent pas à présenter une saillie manifeste et à s'acuminer à leur centre. En même temps elles provoquent le développement de vaisseaux dans le tissu cellulaire sous-conjonctival. S'il existe une phlyctène voisine du limbe de la cornée, on voit les vaisseaux sous-conjonctivaux se diriger vers elle sous forme d'un faisceau triangulaire dont la base est tournée vers les culs-de-sac de la conjonctive et dont le sommet tronqué, au début, du moins, s'arrête

nettement au limbe de la cornée. Lorsqu'il existe simultanément un certain nombre de phlyctènes, l'injection de la conjonctive est générale. Elle le devient presque toujours à un certain moment de la maladie qui mérite alors le nom de *kérato-conjonctivite*, sous lequel on la désigne souvent.

Au bout de peu de jours, les saillies s'exulcèrent à leur sommet; les cellules qui constituaient la phlyctène n'étant plus protégées par la couche épithéliale détruite sont entraînées par le frottement des paupières et par les sécrétions, et il reste une ulcération arrondie, à fond grisâtre, à bords un peu saillants. Il est plus rare de voir les phlyctènes disparaître par résorption de l'amas cellulaire. Parfois même, il n'y a pas seulement formation d'une ulcération, mais suppuration circonscrite se développant autour de la phlyctène.

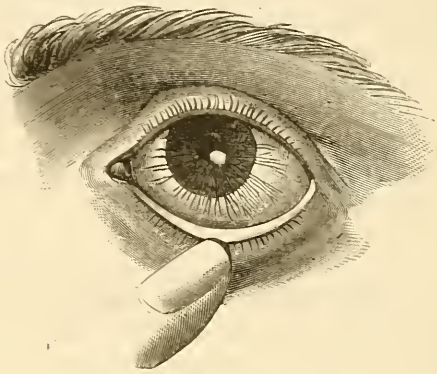

Fig. 49. — Kératite phlycténulaire.

On a décrit comme autant de variétés distinctes les diverses dispositions qu'affectent les phlyctènes de la cornée. On voit parfois une phlyctène plus ou moins éloignée du limbe être reliée à celui-ci par des vaisseaux parallèles et entourés d'une zone opaque de tissu cornéen. C'est là la kératite dite *en bandelette* (de Graefe), elle laisse après elle une cicatrice blanchâtre. Dans d'autres cas, une série de phlyctènes se succèdent en des points très rapprochés et il semble alors que la phlyctène primitive chemine vers le centre de la cornée, laissant après elle une traînée opaque parcourue par des vaisseaux. C'est la kératite *en fusée* (Bérard). Le trajet de la kératite en fusée affecte quelquefois une forme en fer à cheval, ou encore en Y. Au fond, la lésion primitive est la même; la disposition seule des phlyctènes et la marche de l'ulcération varient.

Les troubles fonctionnels dans la kératite phlycténulaire sont caractéristiques: ce sont la *photophobie*, le *larmoiement* et le *blépharospasme* résultant de l'irritation des extrémités des nerfs ciliaires.

La photophobie atteint un degré souvent extrême. Elle est telle que les enfants affectés de kératite phlycténulaire prennent une attitude toujours la même qui permet de diagnostiquer l'affection à distance : ils baissent la tête, contractent fortement leur orbiculaire et placent au-devant de leurs yeux leur avant-bras dans un mouvement instinctif de défense, dès qu'on fait mine de les examiner. S'ils sont portés sur le bras de leur mère, ils appuient le front contre son épaule. Au lit, ils enfouissent la tête dans leur oreiller. Ils ne parviennent à entr'ouvrir les paupières que dans l'obscurité.

Cependant un certain nombre de phlyctènes du limbe cornéen ne donnent pas lieu à la photophobie.

L'exagération de la sécrétion lacrymale est des plus remarquables. Dès qu'on cherche à écarter les paupières on voit un flot de liquide faire irruption aussitôt. Ce liquide est transparent comme les larmes, rarement mélangé de quelques stries de mucus, et en s'écoulant sur la paupière inférieure et sur la joue, il produit une irritation qui se manifeste par une rougeur et des excoriations.

A la commissure externe des paupières, l'irritation est souvent assez vive pour prendre tous les caractères d'une véritable *fissure* que les tentatives d'écartement font saigner.

Le *blépharospasme* est encore aggravé par l'existence de cette fissure dont les analogies avec la fissure anale ont été signalées. Il oblige quelquefois à recourir au chloroforme pour procéder à l'examen de la cornée.

Parmi les autres troubles fonctionnels pouvant résulter de la présence de phlyctènes sur la cornée, il nous reste à mentionner les douleurs ciliaires et l'éternuement.

Les douleurs ciliaires sont limitées au globe oculaire, et ne paraissent pas s'irradier sur les branches frontales du trijumeau, ni retentir vers la tempe comme on l'observe dans les inflammations de l'iris.

L'éternuement répété se produit chez quelques sujets surtout au moment où l'on procède à l'examen de l'œil. C'est un phénomène réflexe curieux et depuis longtemps signalé.

Complications. — Les complications du côté de l'iris ne sont pas fréquentes dans la kératite phycténulaire, sauf lorsqu'une perforation se produit. Mais il faut considérer comme complications du côté de la cornée la formation d'abcès circonscrits au voisinage et au-dessous des phyctènes, la production d'ulcérations profondes et la vascularisation généralisée de la cornée. Du côté de la conjonctive, on observe assez souvent, comme complication, la conjonctivite folliculaire. La conjonctivite purulente chronique est, au contraire, une complication rare.

Les abcès cornéens, comme les ulcères profonds, peuvent aboutir à une perforation de la cornée. Il se produit alors presque toujours un enclavement de l'iris et ultérieurement un *leucome adhérent*, quelquefois même un staphylome.

Nous avons signalé la vascularisation partielle de la cornée dans la kératite en bandelette et en fusée.

Cette vascularisation dans certains cas se généralise et arrive à constituer un véritable pannus (*pannus scrofuleux*).

Marche. — Durée. — Terminaison. — La kératite phlycténulaire atteint souvent les deux yeux à la fois ou successivement. Elle a un début aigu et une marche chronique. Bien que la durée de l'évolution de chaque phlyctène ne soit que de quelques semaines, par suite de la formation de nouvelles phlyctènes, la maladie se prolonge souvent pendant des mois. Elle est sujette, en outre, à des récidives se produisant tous les ans à la même époque.

La terminaison par résorption des phlyctènes sans opacité ultérieure s'observe assez rarement. Le plus ordinairement l'ulcération se produit; si l'ulcère reste superficiel, la réparation peut encore se faire sans opacité persistante. Mais la terminaison par la formation de cicatrices opaques est la règle. Bien qu'à la longue ces opacités s'atténuent, on en retrouve toujours les traces à l'éclairage oblique et elles permettent de reconnaître chez l'adulte l'existence antérieure des ophtalmies de l'enfance.

Diagnostic. — Le diagnostic de l'ophtalmie phlycténulaire est généralement facile. L'âge des sujets, leur apparence lymphatique, l'existence d'éruptions impétigineuses de la face, de croûtes à l'orifice des narines, l'attitude caracté-

ristique conséquence de la photophobie, permettent le plus ordinairement de reconnaître la maladie avant d'avoir examiné la cornée.

La kératite phlycténulaire peut être confondue avec la kératite vésiculaire, ou herpès de la cornée qui accompagne souvent le zona ophtalmique, mais se développe aussi indépendamment de l'éruption cutanée. Cette kératite vésiculaire est d'ailleurs rare. Elle est caractérisée par le soulèvement de la couche épithéliale de la cornée par une petite quantité de liquide transparent, qui forme une véritable phlyctène, dans le sens propre du mot. Elle s'accompagne d'une douleur vive et de photophobie comme la kératite phlycténulaire et, par suite de la rupture de la couche épithéliale, elle se transforme rapidement en une érosion superficielle.

La confusion avec l'ophtalmie scrofuleuse est donc facile, si l'on n'a pas assisté au début de l'affection. Mais la rareté de la kératite vésiculaire rend peu fréquentes les erreurs de diagnostic.

Pronostic. — Le pronostic de la kératite phlycténulaire est relativement bénin, en ce sens que cette affection guérit le plus souvent, sans laisser de traces étendues sur la cornée. Mais elle est sujette à des rechutes fréquentes et, dans certains cas, les complications que nous avons signalées, abcès cornéens, ulcères profonds, entraînent la perforation de la cornée et la formation de leucomes adhérents ou de staphylomes.

Chez l'adulte, on voit quelquefois les cicatrices opaques résultant de kératites phlycténulaires de l'enfance, devenir le siège d'une inflammation ulcéreuse. C'est là une forme de récidive qu'il faut connaître et qui a été appelée *kératite cicatricielle.*

Traitement. — Le traitement de la kératite phlycténulaire doit être à la fois local et général. Pour le traitement local, dans les cas où la réaction inflammatoire n'est pas très vive et où il n'existe pas d'ulcérations on emploiera la pommade au précipité jaune de mercure (à 1 pour 20) dont on introduira gros comme un grain de blé, une fois par jour, entre les paupières.

On peut se servir aussi de la poudre de calomel à la vapeur projetée d'un coup sec, à l'aide d'un petit pinceau, à la surface de la cornée.

En même temps, on fait faire dans la journée de fréquents lavages de la conjonctive et des paupières avec une solution antiseptique, celle d'acide borique, de préférence. Les solutions phéniquées doivent être proscrites, surtout chez les enfants.

L'usage des instillations de collyre à l'atropine a été pendant longtemps en grand honneur dans cette forme de kératite. On tend à l'abandonner aujourd'hui et, de fait, la rareté des complications du côté de l'iris permet de prévoir son peu d'utilité. Si la douleur est vive, on fera de préférence des instillations d'un collyre à la cocaïne (à 1 pour 50).

Dans les cas où l'ulcération tend à gagner en profondeur, on instille le collyre à l'ésérine (1 pour 100) ou mieux le collyre au nitrate de pilocarpine (1 pour 100). En même temps, on fait faire sur les paupières, toutes les trois heures et pendant un quart d'heure chaque fois, des applications de compresses chaudes trempées dans la solution boriquée.

Le même traitement est applicable aux cas où il se forme un abcès.

Le blépharospasme est le symptôme le plus fâcheux de la kératite phlycténu-

laire, et celui aussi contre lequel le traitement a le moins de prise. Pour éviter aux patients l'impression pénible de la lumière, on leur prescrira le séjour dans une chambre obscure. S'ils sont obligés de sortir au dehors, plutôt que de recouvrir l'œil d'un bandeau dont les inconvénients ont été signalés et qui, appliqué sur les deux yeux, transforme les malades en aveugles, on leur fera porter des conserves à verres fumés, fortement teintés et garnis de taffetas noir.

Contre le blépharospasme intense, surtout s'il est aggravé par la présence d'une fissure à la commissure externe, on a la ressource de l'opération d'Agnew, qui consiste à fendre d'un coup de ciseaux la commissure externe. On peut aussi pratiquer la section avec le galvano-cautère, ou encore recourir à la dilatation forcée avec les écarteurs. L'emploi de ces divers procédés donne parfois un résultat rapide. Mais, d'autres fois, le spasme momentanément atténué se reproduit avec opiniâtreté.

Le traitement général à opposer à la kératite phlycténulaire consiste dans l'emploi de tous les médicaments habituellement prescrits comme toniques chez les scrofuleux : l'huile de foie de morue, le sirop d'iodure de fer, la la solution iodo-tannique.

C. — KÉRATITE VÉSICULAIRE OU HERPÈS DE LA CORNÉE

Autant est fréquente la kératite phlycténulaire, autant est rare la kératite vésiculaire, qui peut être considérée comme un herpès de la cornée.

Anatomie pathologique et pathogénie. — La kératite vésiculaire est caractérisée par l'apparition à la surface de la cornée de petites vésicules au nombre de 5 à 20, du volume d'une tête d'épingle et siégeant plutôt vers la périphérie de la cornée qu'à son centre. Chaque vésicule est formée par un liquide transparent qui soulève la couche épithéliale ; la petite cavité est même souvent creusée dans le tissu propre de la cornée.

Le développement de ces vésicules est intimement lié à une irritation des extrémités terminales des nerfs ciliaires qui se répandent sous l'épithélium cornéen. On a émis l'opinion que cette irritation résulte d'une infection qui se propagerait par les gaines lymphatiques dont sont entourées les extrémités nerveuses.

Les vésicules s'observent dans trois conditions différentes : 1° à la suite de traumatismes légers intéressant les extrémités nerveuses ; 2° comme complication du zona ophtalmique ; 3° concurremment avec un herpès labial et nasal accompagnant un mouvement fébrile et un état catarrhal.

La kératite vésiculaire d'origine traumatique résulte d'un frottement léger tel que celui produit par le frôlement de l'extrémité d'une branche d'arbre, d'un coup d'ongle d'enfant (Grand-Clément). Les extrémités des nerfs ciliaires se trouvent mises à nu et, sans doute, la petite plaie est le siège d'une infection spéciale.

Dans le cours du zona ophtalmique, la formation de vésicule cornéennes n'est qu'une complication sur laquelle nous reviendrons à propos des maladies des paupières.

Enfin la kératite vésiculaire, qui coïncide avec un mouvement fébrile, un état catarrhal et l'apparition d'un herpès labial ou nasal, doit être considérée comme l'herpès proprement dit de la cornée, manifestation d'une intoxication générale et passagère.

Nagel a vu cette dernière forme comme manifestation de l'intoxication paludéenne.

Symptômes. — Les vésicules dont nous avons indiqué le nombre, le volume et le siège sur la cornée apparaissent successivement. Elles s'accompagnent de photophobie, de larmoiement et d'une réaction inflammatoire modérée; il y a seulement une légère injection conjonctivale et périkératique et la conjonctive reste habituellement indemne au niveau des culs-de-sac. L'affection est, en outre, monoculaire.

Ce qui caractérise le développement de la vésicule, c'est l'intensité des douleurs ciliaires qui l'accompagne. Le contenu de la vésicule ne se résorbe que rarement; habituellement, il y a rupture de la paroi et formation d'un petit ulcère dont le fond présente une très légère teinte grisâtre. La rupture de la vésicule est suivie le plus souvent de la cessation des douleurs; mais celles-ci reparaissent au moment de la formation de chaque nouvelle vésicule. L'ulcère met, en outre, un temps fort long à se cicatriser, de telle sorte que l'affection se prolonge quelquefois d'une façon désespérante.

C'est, en effet, par poussées successives que se fait l'éruption des vésicules et les douleurs persistent parfois, comme dans le zona, après la cicatrisation.

On a noté, dans un certain nombre de cas, que la cornée présente une insensibilité marquée et que la tonicité de l'œil est fortement abaissée, mais ces deux signes ne sont pas constants.

Diagnostic. — La transparence des vésicules empêche de confondre la kératite qui nous occupe avec la kératite phlycténulaire, dans laquelle la lésion initiale forme une saillie toujours opaque.

La coïncidence d'un zona ophtalmique ou d'un zona labial met d'ailleurs le plus souvent sur la voie du diagnostic. En outre, la kératite vésiculaire n'atteint qu'un seul côté, tandis que la kératite phlycténulaire est souvent bilatérale.

La kératite vésiculaire doit aussi être différenciée de la kératite *bulleuse*, qui s'observe quelquefois dans le glaucome et sur des yeux atteints d'irido-choroïdite. Dans ces cas, la couche épithéliale de la cornée est aussi soulevée par un liquide transparent, mais sur une étendue beaucoup plus considérable. Il y a de grandes analogies, du reste, entre la kératite bulleuse et la kératite vésiculaire que plusieurs auteurs confondent dans une même description.

Pronostic. — La kératite vésiculaire est une affection très douloureuse et d'une durée souvent fort longue, mais elle ne laisse pas habituellement de traces persistantes sur la cornée. Les vésicules et les ulcérations qui leur succèdent guérissent sans opacité. Le pronostic est donc relativement favorable.

Traitement. — La cessation momentanée des douleurs coïncidant avec la rupture des vésicules, on a conseillé d'exciser ou de percer la paroi antérieure de celles-ci. Mais ce traitement n'est pas toujours d'une application facile. On se contente le plus souvent de projeter sur la cornée une certaine quantité de poudre de calomel, avec l'espoir que le frottement de cette poudre, dans les mouvements des paupières, hâtera la perforation de la vésicule : on fait en même temps usage de lotions répétées avec une solution antiseptique, et, s'il n'y a pas de diminution de la tonicité de l'œil, on instille le collyre à l'ésérine.

[*E. DELENS.*]

Contre les douleurs névralgiques intenses qui accompagnent cette affection, on emploie les injections de morphine à la région de la tempe, le bromure de potassium ou le sulfate de quinine à l'intérieur. Les courants continus ascendants ont aussi été préconisés par Nagel et Brière.

D. — KÉRATITE VASCULAIRE

Bien que dépourvue, à l'état normal, de vaisseaux sanguins, la cornée, par le fait de l'inflammation, est susceptible de devenir le siège d'un réseau vasculaire parfois très développé.

Les vaisseaux de nouvelle formation sont situés dans le tissu sous-épithélial, ou dans les couches les plus antérieures du tissu propre de la cornée. La disposition de ces vaisseaux varie et plus encore les conditions dans lesquelles ils se développent.

Pendant l'évolution d'une phlyctène de la cornée, ou durant la cicatrisation d'un ulcère cornéen ou d'une kératite traumatique, on voit parfois un pinceau de vaisseaux parallèles s'avancer de la périphérie de la cornée vers la lésion primitive. S'il s'agit d'une phlyctène, les vaisseaux sont entourés d'une infiltration opaque du tissu cornéen et l'on a alors la kératite en bandelette, en fusée ou fasciculée, dont nous avons déjà parlé.

Ce n'est là, en quelque sorte, qu'un accident dans l'évolution de la lésion primitive ou un mode de réparation, lorsqu'il s'agit d'un ulcère en voie de cicatrisation.

Ces vascularisations circonscrites de la cornée ne méritent pas le nom de kératites vasculaires.

Mais on voit dans d'autres cas un réseau vasculaire se développer dans les couches superficielles de la cornée et constituer par sa disposition, par sa persistance, une affection particulière qui mérite d'être décrite comme une forme de kératite, la kératite vasculaire ou *pannus*.

La kératite vasculaire est quelquefois primitive (kératite vasculaire scrofuleuse). Elle est plus souvent secondaire (pannus granuleux).

Suivant le siège et l'abondance de la vascularisation, on distingue aussi un pannus simple ou *pannus tenuis* et un pannus sarcomateux, *pannus crassus*.

Étiologie. — Toutes les irritations prolongées peuvent donner lieu à la formation d'un pannus sur la cornée. Le plus souvent, ce sont les granulations de la paupière qui le produisent ; d'autres fois, c'est un ectropion, un entropion, un trichiasis, un infarctus des glandes de Meibomius. La kératite vasculaire scrofuleuse se développe lorsqu'il existe de nombreuses phlyctènes à la surface de la cornée et aussi en l'absence de cette lésion.

Anatomie pathologique. — Les recherches d'Iwanoff ont établi que les vaisseaux de nouvelle formation se développent au-dessous de la couche épithéliale ou dans les parties les plus antérieures du tissu propre de la cornée.

Au-dessous de la membrane épithéliale, on voit se former des amas de cellules petites, arrondies, cellules embryonnaires entourées d'une infiltration gélatiniforme préalable. C'est au milieu de ces cellules qui tendent à devenir fusiformes que s'avancent les colones des globules sanguins. Ces globules paraissent

d'abord circuler dans des espaces dépourvus de parois propres. Plus tard, on constate la présence de parois vasculaires. Les vaisseaux nouvellement formés sont en communication avec les vaisseaux de la conjonctive lorsqu'ils siègent sous la lame épithéliale de la cornée, ou avec les vaisseaux ciliaires antérieurs quand ils se développent dans son tissu propre.

Iwanoff a noté que la lame épithéliale subit toujours un épaississement et que les cellules embryonnaires situées au-dessous d'elles tendent à s'organiser en tissu conjonctif, en même temps qu'à pénétrer dans les couches les plus antérieures du tissu cornéen. Entre le pannus *tenuis* et le pannus *sarcomateux*, il n'y a donc pas une ligne de démarcation bien nette. Dans le premier, les vaisseaux sont superficiels et la transformation des cellules embryonnaires à peine commencée; dans le pannus sarcomateux, les cellules ont subi la transformation conjonctive. Cette transformation peut être poussée assez loin pour donner lieu à la production ultérieure d'un véritable tissu de cicatrice avec l'apparence tendineuse et nacrée qui le caractérise.

En examinant sur le vivant avec l'ophtalmo-microscope les vaisseaux nouvellement formés, Coccius et de Wecker ont pu distinguer le sens du courant sanguin qui les parcourt. Ils ont vu que, dans les vaisseaux les plus volumineux et les plus superficiels, le sens du courant est centrifuge. Dans les vaisseaux plus profonds et plus fins, le sens du courant sanguin est centripète. Ces derniers sont des vaisseaux artériels et les autres des vaisseaux veineux.

Symptômes. — Les signes objectifs de la kératite vasculaire sont très variables. Dans certains cas, les vaisseaux s'avancent du limbe de la cornée vers son centre presque rectilignes et rarement anastomosés, sauf vers les parties centrales, où l'on observe des anastomoses en arcade fort élégantes. Le tissu cornéen a conservé tout autour sa transparence. L'épithélium seul est un peu irrégulier, grisâtre ou dépoli. La vascularisation sous-épithéliale peut occuper toute la cornée ou seulement une portion de celle-ci et, dans ce cas, c'est habituellement la partie supérieure qui est envahie, c'est-à-dire la région exposée aux frottements de la paupière supérieure granuleuse.

Lorsque le réseau est très serré, la cornée prend une teinte rouge uniforme, mais ne perd pas sa transparence et l'on peut encore apercevoir l'iris et la pupille.

En même temps, la conjonctive est fortement injectée et il y a aussi de l'injection périkératique. C'est là le *pannus tenuis*.

Le *pannus sarcomateux* présente un autre aspect : le tissu cornéen est altéré; entre le réseau des vaisseaux on voit un tissu blanc grisâtre, inégal et ayant même parfois l'apparence bourgeonnante. A travers la cornée opaque, on ne distingue plus l'iris ni la pupille. La conjonctive est vascularisée, épaissie jusque dans ses culs-de-sac. Il semble qu'elle se prolonge au-devant de la cornée pour la recouvrir tout entière.

Les troubles subjectifs varient beaucoup. Ils sont quelquefois à peine marqués et d'autres fois extrêmement intenses. La sensation de corps étranger entre les paupières fait rarement défaut. La vision est également plus ou moins troublée. Elle se réduit à la perception quantitative de la lumière dans les cas de pannus sarcomateux.

La douleur, la photophobie, le larmoiement existent le plus souvent, mais d'une façon non constante et avec des alternatives de mieux et d'aggravation.

La durée de la kératite vasculaire est toujours longue ; elle se prolonge pendant des mois et quelquefois des années.

Dans les cas moyens, lorsqu'il n'existe pas de pannus sarcomateux, les vaisseaux peuvent disparaître progressivement sans laisser d'opacités et la cornée recouvre sa transparence. Il est rare cependant qu'elle n'ait pas éprouvé de modifications dans sa courbure, et qu'elle n'ait de la tendance à la conicité, d'où un certain degré d'astigmatisme irrégulier.

Lorsqu'il s'est développé un pannus sarcomateux, la cornée ne reprend jamais sa transparence complète et elle devient souvent staphylomateuse.

Les complications les plus habituelles de la kératite vasculaire sont les abcès de la cornée, cause fréquente de perforation, l'iritis et la cyclite grave. On voit quelquefois survenir des phénomènes glaucomateux.

Traitement. — Il faut d'abord chercher à faire disparaître la cause qui produit la kératite vasculaire. Les granulations, en particulier, seront soigneusement recherchées et traitées s'il en existe. Le débridement de la commissure externe des paupières, suivi ou non de la canthoplastie, sera souvent utile pour diminuer le frottement des paupières sur la cornée.

S'il existe des signes de réaction vive, on appliquera sur les paupières des compresses chaudes, plusieurs fois dans la journée pendant un quart d'heure ou vingt minutes.

C'est aux caustiques légers et aux astringents qu'on s'adresse pour favoriser la disparition des vaisseaux. Le sulfate de cuivre et le tannin sous forme de glycérolés sont les plus employés. On évite l'usage des sels de plomb et d'argent, qui produisent des dépôts métalliques à la surface de la cornée.

Follin a vanté les bons effets des attouchements avec le perchlorure de fer à 30 degrés. Le plus souvent aujourd'hui on se borne à prescrire l'emploi de la pommade à l'oxyde jaune de mercure préconisée par Pagenstecher.

Mais, lorsqu'on a à traiter le pannus sarcomateux, ces moyens sont insuffisants. Il faut avoir recours à une opération ou provoquer artificiellement le développement d'une ophtalmie purulente.

Les scarifications de la conjonctive et de la surface du pannus ne donnent que des résultats ordinairement incomplets. Il faut pratiquer l'excision de la conjonctive tout autour de la cornée pour amener l'atrophie des vaisseaux. Cette petite opération, connue sous le nom de *péritomie*, *syndectomie*, *tonsure* (Furnari), *circoncision* (Küchler) de la conjonctive, se fait après cocaïnisation de l'œil, en enlevant avec des ciseaux courbes une bandelette de 2 à 3 millimètres de largeur tout autour du limbe cornéen. On ne doit pas craindre d'exciser le tissu cellulaire sous-conjonctival.

On a d'abord provoqué la conjonctivite purulente par l'inoculation du pus blennorragique. Cette pratique hardie, due à F. Jaeger et Piringer, n'est applicable qu'au cas de pannus invétéré et portant sur les deux yeux. Malgré les statistiques encourageantes de Brière, on devra, si l'on croit indispensable pour la cure du pannus le développement de l'ophtalmie purulente, recourir au jéquirity dont il a été question à propos du traitement des granulations.

Nous mentionnons, sans les décrire, l'existence de deux formes rares de kératites superficielles : la kératite *dendritique* (Emmert) et la kératite *filamenteuse* (Leber). La première est caractérisée par la disposition rameuse de l'in-

filtration qui progresse de proche en proche: la seconde par la production de filaments d'apparence fibrineuse implantés au milieu de la couche épithéliale de la cornée.

2° KÉRATITES PARENCHYMATEUSES

La couche moyenne de la cornée peut être le siège de deux formes distinctes d'inflammation: l'une aboutit à la suppuration circonscrite ou diffuse du tissu propre de la cornée: l'autre se révèle par un ensemble de lésions qui n'ont pas de tendance à la suppuration. Nous décrirons en conséquence :

1° La kératite *suppurative*:

2° La kératite *interstitielle*.

a. — KÉRATITE SUPPURATIVE

L'inflammation du tissu propre ou couche moyenne de la cornée aboutit fréquemment à la formation du pus. Cette suppuration est tantôt *circonscrite* (*abcès de la cornée*) et tantôt *diffuse*. La kératite suppurative diffuse ou infiltration en nappe de la cornée est la plus grave de ces deux formes.

Anatomie pathologique et pathogénie. — La suppuration du tissu cornéen résulte de la présence dans son épaisseur d'un agent infectieux. Le plus souvent, l'agent infectieux vient de l'extérieur et pénètre par une petite plaie, une ulcération. C'est ainsi que, lorsqu'il existe antérieurement chez un sujet un état catarrhal ou une suppuration des voies lacrymales, toutes les lésions de la cornée sont susceptibles de se compliquer de suppuration. On sait depuis longtemps que l'opération de la cataracte, chez les individus dont les voies lacrymales sont en mauvais état, est presque toujours suivie de suppuration du lambeau. Leber, Eberth, Stromeyer, par des inoculations de matières septiques, ont provoqué, chez les animaux, le développement de kératites suppuratives.

Les lésions de la 5e paire nerveuse donnent aussi fréquemment lieu à une kératite suppurative qui a reçu le nom de *kératite neuro-paralytique*, et présente une physionomie spéciale. Cl. Bernard attribuait les lésions qu'on produit chez les animaux par la section intracrânienne du trijumeau, aux troubles circulatoires résultant de la paralysie des vaso-dilatateurs coupés dans l'opération. Meissner et Schiff y voient plutôt le résultat de l'irritation produite par une section incomplète.

Bien qu'il règne encore une grande incertitude sur l'origine des nerfs trophiques de la cornée, il n'est pas douteux que leur lésion donne lieu à la formation d'abcès le plus souvent indolents, avec exfoliation ultérieure du tissu. Mais Snellen a montré que, chez les animaux qui ont subi la section intracrânienne du trijumeau, on peut empêcher le développement de ces accidents en protégeant contre l'action de l'air et contre les traumatismes extérieurs la cornée devenue insensible.

Chez l'homme, il se passe quelque chose d'analogue lorsque la 5e paire crânienne est atteinte en même temps que le trijumeau. Dans ces cas, malgré l'insensibilité complète de la cornée, la kératite ne se développe pas, parce

qu'elle est protégée par le ptosis de la paupière résultant de la paralysie de son releveur.

Lorsqu'un *abcès* se développe dans le tissu cornéen, le pus est en général très nettement circonscrit dans une cavité arrondie ou aplatie creusée aux dépens des cellules cornéennes détruites. Le pus est mélangé de débris de ces cellules, de granulations graisseuses et aussi de microcoques. L'origine des nombreux leucocytes qu'on y rencontre a été diversement expliquée. Pour Virchow, ils proviennent de la segmentation des noyaux des cellules. Conheim les attribue à la diapédèse des globules blancs des vaisseaux sanguins ; mais, comme la cornée ne possède pas de vaisseaux de cet ordre à l'état normal, les leucocytes ne peuvent arriver dans sa substance propre que par l'intermédiaire des espaces tubuleux ou des gaines lymphatiques qui entourent les extrémités nerveuses. Stromeyer pense que les globules qui constituent le pus des abcès cornéens proviennent de la conjonctive et pénètrent dans l'épaisseur de la cornée par une solution de continuité de l'épithélium et des couches sous-jacentes.

L'origine de *l'hypopyon*, qui coïncide avec la kératite suppurative, n'a pas été moins discutée. Dans quelques cas, on a pu reconnaître que le pus de la chambre antérieure provenait de la rupture d'un abcès cornéen à travers la membrane de Descemet : mais c'est là un fait exceptionnel et, dans la majorité des cas, il n'est pas possible d'admettre l'existence d'une fistule cornéenne établissant une communication entre l'abcès et la chambre antérieure, bien que quelques ophtalmologistes aient pensé qu'elle pouvait être assez petite pour échapper à l'examen fait avec l'éclairage oblique.

Stromeyer (*Arch. f. Ophtalm.*, XIX, 2e partie, p. 1) a constaté que les couches du tissu cornéen intermédiaires à la cavité de l'abcès et à la chambre antérieure ne renferment pas de globules de pus. Il admet que les leucocytes qu'on trouve dans la chambre antérieure viennent des plexus veineux (canal de Schlemm) qui existent à la périphérie de la cornée et peut-être aussi des vaisseaux de l'iris. Arlt a soutenu, au contraire, que le pus de l'hypopyon est simplement fourni par l'iris enflammé.

Leber, par de nouvelles expériences, a démontré que les microbes exercent une action à distance par la diffusion de leurs produits de sécrétion (*phlogosines*). Ainsi s'explique le trouble de l'humeur aqueuse, malgré l'intégrité de la membrane de Descemet, lorsqu'il existe un foyer d'infection microbienne dans le tissu propre de la cornée.

Étiologie. — La tendance actuelle est de considérer toute suppuration de la cornée comme d'origine infectieuse. Mais l'infection peut se faire dans des conditions variées, et s'il faut de toute nécessité une voie de pénétration pour agent infectieux, il y a aussi des conditions de terrain indispensables à son développement. En un mot, l'apparition du pus dans le tissu de la cornée suppose des causes locales et des causes générales.

Parmi les causes locales, il faut compter tous les traumatismes accidentels ou opératoires, la présence de corps étrangers, les piqûres produites par les épis de blé (kératite des moissonneurs). Les phlyctènes de la cornée sont parfois le point de départ d'abcès parenchymateux ou de kératite suppurative.

Les altérations de la 5e paire crânienne paraissent agir aussi en favorisant les traumatismes répétés de la cornée. Mais, pour que l'infection se produise dans ces différents cas, lorsque le corps vulnérant lui-même ne dépose pas dans la

plaie l'agent infectieux, il faut que la cornée se trouve en contact avec des sécrétions viciées. C'est ce qui arrive lorsqu'il existait antérieurement une affection des voies lacrymales, une blennorrhée du sac.

Les lésions suppuratives si fréquentes et si graves de la cornée dans le cours de la conjonctivite purulente montrent bien l'action qu'a sur cette membrane l'altération de la sécrétion conjonctivale.

Les causes générales qui influent sur le développement des suppurations de la cornée sont toutes les affections ou diathèses débilitantes. Chez les enfants, il faut signaler surtout l'athrepsie et la scrofule; chez l'adulte, l'alcoolisme, le diabète, l'albuminurie. On voit encore la kératite suppurative survenir dans le cours de la fièvre typhoïde, du typhus, de l'encéphalite infantile, de la méningite et du ramollissement cérébral. L'infection purulente, l'érysipèle de la face, les fièvres éruptives, la scarlatine, et surtout la variole, se compliquent aussi de suppuration de la cornée. Mais, pour la variole, il faut bien distinguer le développement de pustules varioliques se produisant sur la cornée au moment de l'éruption à la face, des suppurations métastatiques qui se montrent sur cette membrane pendant la période de dessiccation.

Symptômes. — Les signes objectifs par lesquels se révèle l'*abcès* de la cornée consistent, au début, en une opacité circonscrite, de couleur grisâtre, profondément située et entourée d'une sorte d'auréole nébuleuse, appréciable surtout à l'éclairage oblique. L'opacité devient rapidement blanchâtre, puis, au moment où le pus se forme, elle prend une couleur jaunâtre, quelquefois jaune paille. Superficiellement, au niveau du point où se forme l'abcès entre les lames de la cornée, on constate que la couche épithéliale a subi des altérations; elle est inégale, dépolie, rugueuse.

Certains abcès prennent une forme allongée, bien que la forme arrondie soit la plus habituelle. Quelquefois le foyer purulent est en arc de cercle, en coup d'ongle; c'est l'*onyx* des anciens ophtalmologistes. La concavité de l'arc de cercle est toujours tournée en haut, ce qu'il faut sans doute attribuer, comme pour l'hypopyon, à l'influence de la pesanteur.

Dans l'*infiltration diffuse*, les lames de la cornée sont séparées les unes des autres par le pus étalé irrégulièrement entre elles. Quelquefois la suppuration envahit la circonférence de la cornée, laissant la partie centrale transparente au début, jusqu'au moment où elle se sphacèle en totalité. La couleur du pus infiltré est blanc jaunâtre, avec une zone d'infiltration grisâtre, demi-transparente à la périphérie.

La réaction inflammatoire qui accompagne la kératite suppurative est très variable, suivant qu'il s'agit d'un abcès circonscrit, de l'infiltration diffuse ou de la forme qui a reçu le nom de kératite neuro-paralytique. Il existe toujours un certain degré d'injection périkératique. Cette injection est très prononcée et accompagnée d'une conjonctivite intense dans la plupart des cas. La photophobie et le larmoiement, ainsi que les douleurs ciliaires, sont beaucoup plus variables. La vision est toujours troublée par l'existence des opacités cornéennes et aussi par le retentissement de l'inflammation sur les membranes profondes.

On a distingué deux formes de suppuration de la cornée, la forme sthénique ou inflammatoire, dans laquelle les phénomènes réactionnels sont très marqués, et la forme asthénique, dans laquelle ils font en partie défaut. D'une

manière générale, ils sont moins accentués dans les cas d'infiltration diffuse que dans ceux d'abcès circonscrit. Dans la kératite neuro-paralytique, les douleurs sont même souvent nulles ; on remarque aussi que, dans cette forme, la cornée est devenue insensible, et quelquefois l'anesthésie s'étend aux parties de la peau innervées par le trijumeau.

Marche. — Terminaison. — La kératite suppurative a une marche rapide. Elle se termine parfois par la résorption, surtout s'il s'agit d'un abcès circonscrit. Dans ce cas, l'opacité qui avait pris une teinte jaune au centre devient grisâtre, et il reste seulement une opacité blanchâtre qui persiste généralement, par suite de la formation d'un véritable tissu de cicatrice aux dépens des cellules de la cornée.

Plus souvent l'abcès cornéen s'ouvre à l'extérieur. Les lames antérieures de la cornée sont d'abord soulevées, puis amincies et détruites de dedans en dehors. Le pus se fait jour alors ; mais, en raison de sa consistance très grande, il n'est que lentement évacué. A l'abcès, succède une ulcération profonde et irrégulière, qui ne se déterge que peu à peu. Dans quelques cas, l'abcès s'ouvre à la fois à l'extérieur et dans la chambre antérieure. Il en résulte une perforation qui est suivie d'enclavement de l'iris et de la formation d'un leucome adhérent.

L'infiltration diffuse de la cornée donne lieu à l'élimination des couches superficielles de cette membrane et à la formation de larges ulcérations, qui non seulement laissent après elles une opacité persistante, mais trop souvent deviennent staphylomateuses. Plus souvent peut-être il y a une large perforation par sphacèle d'une partie de la cornée. Par la perforation ainsi produite, le cristallin est quelquefois éliminé. Tout au moins, l'iris vient faire saillie dans la perte de substance, et la vision est à jamais compromise si même l'œil n'est pas envahi par la suppuration. Cette fâcheuse terminaison s'observe surtout dans la kératite suppurative qui complique l'ophtalmie purulente.

Les complications habituelles de la kératite suppurative sont l'iritis et la panophtalmite. C'est à l'iritis, bien plutôt qu'à l'existence d'un trajet fistuleux faisant communiquer l'abcès avec la chambre antérieure, qu'il faut attribuer l'hypopyon si fréquent dans les cas de kératite suppurative. La fréquence de cette complication a fait décrire une *kératite à hypopyon*.

La gravité du pronostic de la kératite suppurative résulte de ce que nous venons de dire de ses différents modes de terminaison. Elle laisse toujours au moins des opacités persistantes, souvent des hernies de l'iris ou un staphylome. Enfin elle peut se terminer par l'atrophie du globe de l'œil.

Traitement. — Les antiphlogistiques, tels que les applications de sangsues à la tempe et l'administration du calomel à l'intérieur, étaient autrefois prescrits dans le traitement de la kératite suppurative. Ils sont généralement abandonnés aujourd'hui et l'on a recours, au contraire, dans ce cas, à l'administration de toniques et spécialement du sulfate de quinine.

Dans le cas d'abcès circonscrit et indolent de la cornée, on applique les compresses chaudes à 40 degrés sur l'œil pendant plusieurs heures dans la journée. On fait en même temps des lavages fréquents avec la solution de sublimé.

S'il y a des signes d'iritis, on a recours aux instillations d'atropine. Dans le

cas contraire, il est préférable d'employer les collyres à l'ésérine ou à la pilocarpine. Lorsque le pus est collecté, on cherche à l'évacuer en incisant obliquement les lames de la cornée avec un couteau triangulaire. Mais le pus très épais sort mal, en général. Mieux vaut, s'il y a hypopyon, faire la paracentèse de la cornée pour obtenir une détente. Si la perforation des lames antérieures de la cornée est imminente, on peut ouvrir l'abcès avec la pointe du thermocautère ou du galvano-cautère. Dans les cas graves, il est préférable de recourir à l'opération dite de Sæmisch, que nous décrirons à propos des ulcères de la cornée (voy. page 144).

Après que la ponction de la chambre antérieure ou de la cavité de l'abcès a été effectuée, on fait un pansement avec la poudre d'iodoforme ou de salol, et l'on applique le bandeau compressif.

Le bleu de méthyle a été employé, dans ces dernières années, avec succès dans les cas pour lesquels on prescrit le plus habituellement la poudre d'iodoforme. Panas dit en avoir obtenu de bons résultats.

Dans la forme diffuse de la suppuration cornéenne, on insistera sur les instillations du collyre à l'ésérine, sur les lavages antiseptiques et, après avoir saupoudré d'iodoforme la surface de la cornée, on appliquera le bandeau compressif pour prévenir autant que possible la formation d'un staphylome.

b. — KÉRATITE INTERSTITIELLE

La kératite interstitielle diffuse, en raison de son étiologie et de son mode d'évolution, présente un intérêt particulier.

Elle a reçu encore les noms de kératite *parenchymateuse*, kératite *disséminée*, kératite *hérédo-syphilitique* (Hutchinson).

Anatomie pathologique. — Il résulte des recherches de Virchow et de Sæmisch que le trouble grisâtre qui envahit le tissu propre de la cornée est dû à la présence de cellules gonflées à contenu granuleux, considérées par Sæmisch comme des corpuscules lymphatiques, mais que la substance fondamentale reste intacte. C'est ce qui explique qu'après avoir pendant longtemps présenté une opacité presque complète, la cornée peut cependant recouvrer plus tard sa transparence.

Étiologie. — La fréquence de la kératite interstitielle n'est pas considérable. Elle ne représente pas 1 pour 100 des maladies oculaires en général : sur plus de 5000 malades, Panas ne l'a notée que 40 fois.

Elle s'observe plus souvent dans le sexe féminin que dans le sexe masculin. C'est une affection de la jeunesse et de l'adolescence. Son maximum de fréquence est de dix-huit à vingt ans. Dans la première enfance on la rencontre peu et, après vingt-cinq ans, elle devient extrêmement rare. On aurait, dit-on, observé quelques faits de kératite interstitielle intra-utérine.

La scrofule a été longtemps considérée comme la cause principale de la kératite interstitielle. Mackenzie a surtout insisté sur cette étiologie. Il est certain que les sujets atteints de kératite interstitielle sont le plus souvent des individus anémiques et chétifs. Follin signalait chez eux la fréquence de la tuberculose, opinion qui se rapproche de celle de Mackenzie.

Le rhumatisme a aussi été accusé de produire la kératite interstitielle. Le professeur Gayet (de Lyon) croit que son influence est réelle dans certains cas.

Mais, depuis les publications de Hutchinson (1857, 1863), la question a changé de face. Cet observateur a signalé la coïncidence de la kératite interstitielle avec certaines malformations des dents, de la voûte maxillaire et de la face qui relèvent de la syphilis héréditaire. Depuis cette époque, l'influence de la syphilis, considérée d'abord comme exceptionnelle, tend de plus en plus à être admise et les observations de chaque jour confirment la justesse de l'idée du chirurgien anglais.

La malformation des dents, caractéristique de la syphilis héréditaire, porte surtout sur les incisives médianes supérieures et consiste, comme on sait, en une échancrure en forme de V renversé du bord tranchant de ces dents. La voûte maxillaire forme une ogive très prononcée. L'arrêt de développement de la face se traduit par l'aplatissement du nez. La surdité fréquente chez les individus atteints de kératite interstitielle est aussi rapportée par Hutchinson à la syphilis. Enfin on voit fréquemment des cicatrices gaufrées au pourtour des lèvres et vers les commissures, indices d'ulcérations spécifiques développées dans l'enfance.

L'influence de la syphilis est aujourd'hui admise par la majorité des ophtalmologistes. Horner, Sæmisch et de Wecker admettent qu'elle intervient dans la proportion de 66 pour 100.

Cependant A. Fournier et Panas, en raison de la proportion assez forte des cas dans lesquels il est impossible de retrouver la syphilis chez les parents, pensent que la kératite interstitielle n'est pas une manifestation directe de la diathèse, mais le résultat d'un état *dyscrasique* de l'organisme dû à la syphilis des ascendants (Panas, *Traité des maladies des yeux*, I, p. 245).

Symptômes. — La kératite interstitielle a pour caractères principaux l'envahissement progressif de la cornée par un trouble d'un aspect particulier, le peu de réaction qui accompagne ce travail d'opacification et la possibilité, pour la cornée, de recouvrer sa transparence au bout d'un temps généralement fort long.

Le début est lent et insidieux. Il se forme en un point de la cornée, le plus souvent vers la périphérie, en dedans et en bas (Panas) une opacité légère de teinte grisâtre, quelquefois jaunâtre. Elle est parfois disposée en croissant. Cette opacité s'étend peu à peu et arrive à envahir toute la cornée. Au début elle est légère; l'iris paraît décoloré et la pupille nuageuse. Plus tard, la surface de la cornée prend l'aspect d'un verre dépoli et l'épithélium cornéen devient rugueux, inégal.

Il est rare que l'opacité de la cornée soit partout égale; on y observe des taches plus blanches qui tranchent sur le fond dépoli.

En se servant de la loupe et de l'éclairage oblique, on peut, dès le début, constater que l'altération qui produit le trouble cornéen siège profondément dans la couche moyenne de la cornée. Ce procédé d'exploration montre de petits points grisâtres ou noirâtres disséminés comme une fine poussière dans la substance de la cornée. Ce semis opaque a été comparé à du verre pilé, ou à du granit.

En même temps que la cornée subit ces modifications dans son aspect et dans sa transparence, on observe toujours un certain degré d'injection péri-

kératique, mais la vascularisation péri-cornéenne est, le plus souvent, faible.

A la longue, la cornée elle-même devient le siège d'une vascularisation. Cependant cette vascularisation n'est pas constante: aussi l'a-t-on quelquefois considérée comme une forme particulière de la maladie à marche plus rapide et décrite sous le nom de *kératite diffuse vasculaire*. Les vaisseaux qui se forment se présentent comme des arborisations très fines qu'on ne distingue bien qu'avec un fort grossissement, tel que celui qui est fourni par la loupe de Brücke. La teinte que prennent les parties de la cornée envahies par ces arborisations est en rapport avec l'abondance des vaisseaux; elle varie de la teinte rosée qui rappelle la chair du saumon, à la teinte rouge cerise. Il semble même quelquefois qu'une tache hémorragique infiltre la cornée.

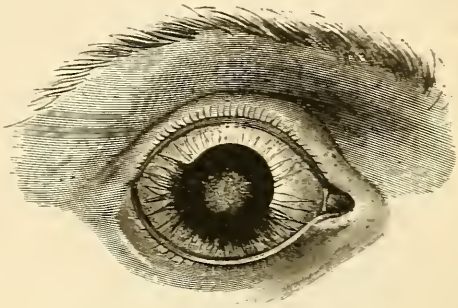

Fig. 50. — Kératite interstitielle vasculaire.

Peu accusés au début, les troubles fonctionnels causés par la kératite interstitielle sont assez marqués, lorsque la maladie est arrivée à son complet développement. La photophobie, les douleurs ciliaires, le blépharospasme, lorsqu'ils existent, n'ont jamais l'intensité qu'ils présentent dans la kératite phlycténulaire. La vision toutefois est profondément troublée et quelquefois réduite à la perception quantitative de la lumière lorsque toute la cornée est envahie. A cette période les sujets sont incapables de se diriger eux-mêmes, si les deux yeux sont atteints.

Les complications le plus souvent observées dans le cours de la kératite interstitielle sont les ulcérations superficielles et l'iritis séreuse. De Wecker, dans quelques cas, dit avoir vu les signes de la maladie de Ménière se joindre à la surdité dont souffrent la plupart des sujets atteints de kératite interstitielle.

La marche de l'affection est essentiellement chronique. Elle dure de quelques mois à deux années. Les deux yeux sont le plus souvent atteints successivement. L'indolence fréquente de la maladie la rend plus tolérable lorsque sa durée se prolonge.

Kératite interstitielle dans la syphilis acquise. — A côté de la kératite hérédo-syphilitique, il existe une forme rare de kératite interstitielle qui reconnaît pour cause la syphilis acquise. On n'en connaît qu'un nombre peu considérable d'observations. Valude en a récemment rapporté un nouveau cas (*Annales d'oculist.*, t. CXVII, 1897, p. 40) et a insisté sur les caractères qui la différencient de la kératite hérédo-syphilitique. Elle est ordinairement unilatérale et non bilatérale comme cette dernière. En outre l'infiltration dans la kératite syphilitique acquise est moins diffuse et la période de vascularisation moins prononcée. Enfin le traitement spécifique agit plus rapidement que dans la kératite héréditaire (voy. aussi : Desmazes, Thèse de Paris, 1875. — Lacombe, Thèse de Paris, 1879. — Alexander, *Syphilis und Auge*, Wiesbaden, 1888. — Trousseau, *Annales d'oculistique*, septembre 1895).

Le **diagnostic** de la kératite interstitielle est ordinairement facile. Si la

kératite interstitielle, au lieu d'être diffuse, se présentait sous la forme circonscrite et siégeait à la périphérie, elle pourrait être confondue avec la sclérose du tissu cornéen qui succède à la sclérite. Mais l'opacité consécutive à la sclérite est plus blanche: elle débute par la couche superficielle et est plus nettement limitée sur ses bords.

Le ***pronostic*** de la kératite interstitielle diffuse est sérieux. C'est une maladie longue: elle peut entraîner une cécité momentanée et même prolongée. Mais il est rare que les opacités soient indélébiles et le plus souvent la cornée recouvre sa transparence ou, du moins, ne conserve que des opacités peu considérables. Abadie, cependant, a décrit une forme de la maladie qu'il qualifie de *maligne*, dans laquelle les opacités persistent. Ce cas toutefois se présente de plus en plus rarement, depuis qu'on emploie le traitement antisyphilitique.

Traitement. — C'est, en effet, le traitement antisyphilitique qui doit aujourd'hui presque toujours être opposé à la kératite interstitielle. Il donne de bons résultats, alors même qu'une investigation minutieuse n'a fait découvrir la syphilis ni chez les ascendants, ni chez le sujet atteint de kératite. Le meilleur mode d'administration du mercure consiste à faire des injections sous-cutanées d'un sel hydrargyrique. Ces injections sont renouvelées tous les deux jours à la dose de 10 à 20 gouttes. On emploie une solution de sublimé à 1 pour 100 (eau distillée, 10 grammes; bichlorure de mercure, 10 centigrammes; chlorure de sodium, 1 gramme). En même temps on prescrit à l'intérieur l'iodure de potassium à la dose de 2 grammes. On peut aussi employer l'huile grise et Panas injecte une solution huileuse de biiodure de mercure.

On s'est servi encore du peptonate de mercure pour remplacer le bichlorure.

Comme moyens adjuvants, on emploiera avec avantage la pommade à l'oxyde jaune avec massage de l'œil suivant la méthode de Pagenstecher ou les douches de vapeur administrées avec l'appareil de Lourenço. Les insufflations de poudre de calomel à la surface de la cornée sont également préconisées par Ed. Meyer.

Les applications de compresses chaudes, à la température de 40 degrés, faites chaque jour pendant deux heures, trouvent leur indication dans un commencement de vascularisation de la cornée.

Enfin, il est toujours nécessaire de faire des instillations du collyre à l'atropine pour prévenir les complications du côté de l'iris, que le trouble de la cornée ne permet pas de surveiller directement.

On n'oubliera pas non plus les prescriptions relatives à l'hygiène générale, rendues plus nécessaires par la constitution chétive du plus grand nombre des individus qu'atteint la kératite interstitielle.

3° *KÉRATITES PROFONDES*

KÉRATITE PONCTUÉE

Cette forme de kératite occupe la couche la plus profonde de la cornée ou membrane de Descemet. Décrite pour la première fois par Sichel père, elle a reçu les noms de *kératite ponctuée*, *Descemétite*. On a aussi rattaché son développement à l'extension d'une iritis séreuse ou encore à une inflammation de

l'humeur aqueuse d'où la dénomination d'*aquo-capsulite* qui s'applique à la même affection.

Étiologie. — Deux causes paraissent agir spécialement pour provoquer le développement de la kératite ponctuée, ce sont le rhumatisme et la blennorragie. Lorsque la kératite ponctuée coïncide avec une uréthrite blennorragique, on ne peut admettre, comme pour la conjonctivite purulente, que l'agent infectieux le gonocoque, a été déposé directement sur la face interne de la cornée. Force est de reconnaître l'existence d'une infection générale qui se manifeste par une inflammation de la couche profonde de la cornée, comme elle se manifeste plus souvent encore par une arthrite, ou l'inflammation d'une séreuse.

Symptômes. — Les couches antérieures et moyennes de la cornée ont conservé toute leur transparence. La première des images de Purkinje n'a rien perdu de son éclat: mais, en examinant attentivement la cornée et en s'armant au besoin d'une loupe, on constate l'existence d'une nébulosité siégeant dans la couche la plus profonde. Cette nébulosité de couleur grisâtre affecte la forme d'un triangle dont la base répond presque toujours à la partie inférieure du limbe cornéen et le sommet au centre de la cornée. A l'éclairage oblique on reconnaît que le trouble de la couche profonde est produit par un semis de petites opacités qui résultent de l'altération de l'épithélium de la membrane de Descemet. Coccius a constaté des amas de cellules dégénérées faisant saillie dans la chambre antérieure.

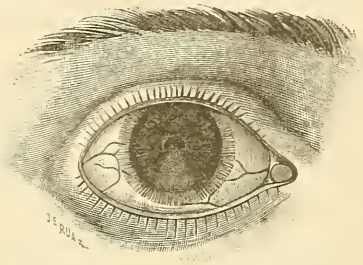

Fig. 51. — Kératite ponctuée.

L'humeur aqueuse elle-même est presque toujours trouble et tient en suspension des débris de cellules et quelquefois de petits épanchements fibrineux dont quelques-uns se fixent sur la cristalloïde antérieure. Dans ces cas, il y a tous les signes d'une iritis séreuse; la pupille est plus ou moins immobile et déformée: la chambre antérieure est plus profonde et la tension de l'œil est augmentée.

La kératite ponctuée s'accompagne d'injection périkératique, de photophobie, de larmoiement et de douleurs ciliaires. Dans quelques cas, ces derniers symptômes atteignant un haut degré d'intensité, la vision est profondément troublée.

Diagnostic. — A un examen superficiel, la kératite ponctuée peut être méconnue ou confondue avec une altération de la cornée siégeant plus superficiellement, ou encore avec une iritis simple. L'examen à l'éclairage oblique qui fait constater l'existence d'un pointillé profond et sa forme triangulaire devra toujours être pratiqué pour éviter l'erreur.

Pronostic. — Il ne présente pas de gravité véritable. La résolution se fait généralement, et la membrane de Descemet recouvre sa transparence. Il faut toutefois se préoccuper de l'iritis concomitante et de la possibilité de synéchies ultérieures.

Traitement. — Si la kératite ponctuée s'est développée sous l'influence de la blennorragie, il y a lieu de prescrire les balsamiques à l'intérieur, lorsque le

traitement n'a pas encore été institué. Si la diathèse rhumatismale seule est en cause, on administrera le salicylate de soude.

Pour éviter les complications iriennes, on instillera au début le collyre à l'atropine. Mais comme la tension de l'œil est généralement augmentée, si l'iris paraît sain, il vaut mieux avoir recours au collyre à l'ésérine qui abaisse la tension et diminue la sécrétion de l'humeur aqueuse. Le bandeau compressif sera aussi un adjuvant utile. Exceptionnellement on pourra être amené à pratiquer la ponction de la chambre antérieure.

B. — Ulcérations de la cornée.

Les ulcérations de la cornée sont constituées par des pertes de substance plus ou moins profondes de cette membrane, ayant peu ou pas de tendance à la guérison spontanée.

Les ulcères cornéens sont parfois primitifs. Plus souvent, ils sont secondaires et succèdent à une autre lésion, dont ils représentent la terminaison ou dont ils sont une complication.

On décrit habituellement, d'après leur marche clinique, deux formes d'ulcères, les ulcères *inflammatoires* et les ulcères *atoniques*, indolents ou torpides, mais cette division est un peu artificielle et, à un moment donné, un ulcère longtemps atonique peut prendre le caractère d'un ulcère inflammatoire.

Anatomie pathologique. — Sæmisch a étudié avec soin les lésions cornéennes aux différents stades de l'ulcération. Il admet trois périodes : la première est caractérisée par la destruction des éléments, c'est la période d'accroissement; dans la seconde, ou période d'état, il se fait une sorte de nettoyage de la surface de l'ulcère; enfin, la troisième consiste dans la cicatrisation de la perte de substance.

Au début de la *première période*, on voit la couche épithéliale se désagréger; les cellules sont entraînées avec les sécrétions de la conjonctive; les contours de l'ulcération sont irréguliers, dentelés. Bientôt la couche élastique sous-jacente ou membrane de Bowmann disparaît, puis, si l'ulcère devient profond, les cellules de la cornée elle-même sont dissociées, détruites et éliminées. On remarque à cette période, dans la zone qui entoure l'ulcère ou zone *contournante*, une infiltration de cellules lymphoïdes entre les cellules de la cornée. C'est à cette infiltration qu'est due l'opacité que l'on constate autour des ulcères inflammatoires.

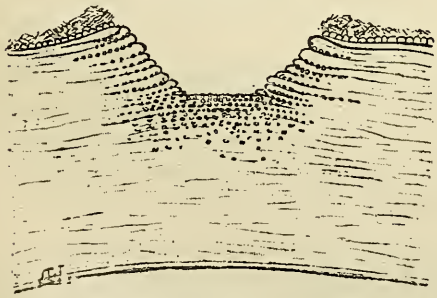

Fig. 52. — Ulcère de la cornée. — Épaississement de l'épithélium au niveau des bords. (D'après All.)

La *deuxième période* est marquée par l'élimination complète de tous les détritus cellulaires qui encombraient le fond de l'ulcère et par la tendance au retour de la transparence des éléments sous-jacents. On observe aussi un épaississement de la couche épithéliale aux bords mêmes de l'ulcération. Enfin, à

cette période, on voit quelquefois apparaître des vaisseaux sanguins au voisinage de la perte de substance.

Dans la *troisième période*, l'ulcère tend à s'aplanir. Il se comble tantôt par la formation, aux dépens des cellules préexistantes de son fond ou des cellules lymphoïdes, d'éléments cellulaires nouveaux analogues aux cellules de la cornée, mais plus irréguliers, plus tassés et par suite moins transparents. Quelquefois le tissu qui se forme est tout à fait différent du tissu cornéen et complètement opaque. La couche épithéliale se régénère de la périphérie vers le centre et arrive à recouvrir toute la surface de l'ulcère.

Étiologie et pathogénie. — Les ulcères de la cornée reconnaissent parfois pour cause un traumatisme, une petite plaie accidentelle que la présence de germes infectieux empêche de se cicatriser. D'autres fois, c'est un frottement réitéré qui produit l'ulcération, comme celui qui résulte de la présence de granulations sur la conjonctive de la paupière supérieure. Les brûlures, en détruisant les couches les plus superficielles de la cornée, sont des causes d'ulcérations. L'exposition permanente de la cornée au contact de l'air, par suite d'un ectropion, produit le même effet. L'anesthésie de la cornée, que l'on constate dans les lésions de la 5e paire crânienne, est encore considérée comme la cause des pertes de substance que l'on y observe.

Le plus souvent l'ulcère accompagne ou complique une autre affection. La kératite phlycténulaire produit fréquemment des ulcérations qui succèdent à la rupture de la phlyctène. Dans les kératites parenchymateuses suppuratives, l'ouverture de l'abcès laisse après elle une perte de substance qui se comporte comme une ulcération, bien que le travail destructeur se soit accompli de dedans en dehors et non de dehors en dedans.

Ce ne sont pas seulement les inflammations de la cornée qui se terminent par ulcération. Les conjonctivites y donnent aussi naissance. Dans la conjonctivite catarrhale, on peut observer des ulcères superficiels qui guérissent sans laisser de trace. Les ulcères qui compliquent la conjonctivite purulente ou diphtéritique sont plus profonds et beaucoup plus graves. La gêne de la circulation péricornéenne résultant du chémosis explique le peu de résistance qu'offre dans ce cas la cornée aux causes de destruction. Parfois même la perforation est le résultat d'une nécrose en masse de la cornée plutôt que du progrès d'une ulcération.

Mais quelle que soit la cause primitive de l'ulcération, qu'elle soit le résultat d'un traumatisme, d'un frottement répété, d'une inflammation de la cornée ou d'une inflammation de la conjonctive, on admet aujourd'hui qu'il doit s'y joindre la présence d'un agent infectieux. L'agent infectieux ou le microbe qui le caractérise sont quelquefois importés par le corps vulnérant. D'autres fois, comme dans la conjonctivite purulente, c'est le microbe qui a causé la maladie principale. Plus souvent l'infection résulte de l'altération préalable des sécrétions conjonctivales. Le catarrhe des voies lacrymales, la dacryocystite chronique sont les causes les plus fréquentes de cette altération. Il faut y joindre les affections de la muqueuse pituitaire et spécialement la rhinite atrophiante qui donne lieu à l'ozène. L'attention a été attirée dans ces dernières années sur la fréquence des ulcères infectieux de la cornée chez les individus atteints d'ozène. A. Trousseau a contribué à vulgariser cette importante notion étiologique.

Parmi les états diathésiques, la scrofule a une influence incontestable sur la

production des ulcères cornéens. On observe aussi des ulcérations de nature tuberculeuse à la surface de la cornée. Mais les autres diathèses n'agissent que par la débilitation générale qu'elles produisent et à titre de causes prédisposantes. La syphilis, en particulier, n'est pas considérée comme une cause d'ulcération de la cornée.

Symptomatologie. — *Ulcères inflammatoires et kératite ulcéreuse.* — On observe, au début, les signes habituels des inflammations de la cornée, la photophobie, le larmoiement, les douleurs ciliaires, l'injection périkératique. En même temps apparaît en un point de la cornée une tache grisâtre qui s'ulcère rapidement à son centre.

L'infiltration inflammatoire du tissu cornéen persiste à la périphérie de la perte de substance, mais le centre devient habituellement transparent. C'est au centre, en effet, que le processus nécrosique est le plus actif. L'ulcère central est en général arrondi, creusé en forme de cupule. A la périphérie de la cornée, les ulcérations prennent une forme allongée, en croissant.

L'ulcère s'étend en surface en même temps qu'en profondeur pendant un temps extrêmement variable. Certains ulcères restent superficiels jusqu'à la fin ; d'autres aboutissent rapidement à la perforation de la cornée, surtout quand le traitement n'intervient pas.

Lorsque se produit le travail de réparation, on voit le fond de l'ulcère prendre une teinte grisâtre. La perte de substance diminue de profondeur ; les bords deviennent moins abrupts ; ils commencent à s'adoucir et toute la surface de l'ulcération tend à se niveler. Bientôt elle reprend un aspect lisse et brillant qui indique que la couche épithéliale s'est reproduite en s'avançant de la périphérie vers le centre. L'opacité persiste pendant les premiers temps après la réparation de l'ulcère, et souvent elle est définitive ; il y a formation d'un tissu de cicatrice indélébile. Dans d'autres cas, moins fréquents, l'opacité n'est que temporaire et la transparence se rétablit. Le travail de réparation de l'ulcère et la disparition de l'opacité sont favorisés par l'apparition de vaisseaux sanguins qui, partant du limbe de la cornée, arrivent jusqu'à l'ulcère ou dans son voisinage.

Il existe une forme de kératite ulcéreuse superficielle dans laquelle, avec des phénomènes de réaction assez marqués, les ulcérations, petites et nombreuses, n'ont pas de tendance à gagner en profondeur et consistent seulement dans la destruction de la couche épithéliale. Dans ces cas, la régénération de l'épithélium cornéen se fait sans que la transparence de la cornée soit sensiblement troublée.

Dans une autre forme, les ulcérations se montrent au niveau du limbe cornéen qu'elles suivent exactement. Elles y creusent une rainure étroite, et ne déterminent qu'un trouble peu étendu de la transparence. Mais lorsque deux ou trois de ces ulcérations développées en différents points de la circonférence arrivent à se réunir, elles forment un cercle complet qui menace la vitalité de la cornée.

Ulcères infectieux, serpigineux. — Une forme beaucoup plus grave d'ulcère, est l'ulcère infectieux, *ulcus serpens* de Sæmisch, décrit aussi par Roser, sous le nom de *kératite à hypopyon*, à cause de la fréquence de la formation du pus dans la chambre antérieure.

Cet ulcère reconnaît souvent pour cause un traumatisme de la cornée. On

l'observe en particulier chez les moissonneurs, et pendant longtemps on a supposé qu'il ne se développait que par suite d'une débilitation préalable de l'organisme et du surmenage. Aujourd'hui on est d'accord pour admettre que cet ulcère est produit par une infection résultant presque toujours de l'altération des sécrétions de la conjonctive et des voies lacrymales. Les lésions de la pituitaire qui donnent lieu à l'ozène, alors même qu'il n'y a pas participation apparente des voies lacrymales, sont une cause de cette forme d'ulcère.

Les expériences de Leber, de Stromeyer et d'Eberth ont montré, en effet, que, en inoculant à la surface de la cornée des matières septiques, on produit toutes les lésions de la kératite ulcéreuse grave avec hypopyon. Stromeyer, en particulier, en inoculant des débris de muscles putréfiés et le *Leptothrix buccalis*, a toujours obtenu ce résultat.

L'ulcère infectieux apparaît généralement en un point rapproché du centre de la cornée. La perte de substance est arrondie, les bords sont taillés à pic, le fond est blanc grisâtre. Sur un des côtés, en dedans ou en dehors, on remarque une infiltration en forme de croissant formée par de petits points blancs ou des stries. Ce croissant fait une certaine saillie et est comme boursouflé. C'est de ce côté que se fait la marche envahissante de l'ulcère. Car tandis que les points primitivement envahis semblent se réparer en partie, l'ulcération gagne les portions encore saines pour aboutir fréquemment à la perforation.

A l'éclairage oblique, on constate le trouble du tissu cornéen au-dessous et au voisinage de l'ulcère. L'humeur aqueuse est louche, et, trois fois sur quatre, un hypopyon se forme dans la chambre antérieure.

Le début de l'ulcère infectieux est insidieux: la photophobie et le larmoiement ne sont pas très marqués, mais il existe des douleurs ciliaires et sus-orbitaires souvent très pénibles.

Le pronostic est grave. Quand l'ulcère a envahi la moitié du diamètre de la cornée, la perforation ne peut être évitée (de Wecker).

Ulcères atoniques. — Les ulcères atoniques de la cornée se distinguent des ulcères inflammatoires par le peu de réaction qui les accompagne, par l'absence de douleur, par la transparence de leur fond et le défaut d'opacité de leurs bords. Généralement moins profonds et moins étendus que les ulcères inflammatoires, ils peuvent, en raison de la conservation de la transparence de la cornée à leur niveau, échapper à un examen rapide. Pour les reconnaître, il faut faire diriger l'œil dans différentes directions, ou mieux examiner la cornée à l'éclairage oblique.

Ces ulcères sont souvent multiples et plusieurs ulcérations superficielles se confondent quelquefois en une seule formant ainsi les ulcères dits *à facettes*. Ils progressent lentement et résistent au traitement.

Ils semblent être entretenus par une altération de la santé générale, sans qu'on puisse cependant, dans la majorité des cas, les rattacher à une diathèse ou à un état pathologique défini.

Traitement. — Le traitement des ulcères inflammatoires consiste dans l'usage de lotions avec la solution d'acide borique associées aux applications de compresses chaudes imbibées de cette solution et fréquemment renouvelées. En même temps, on instille, matin et soir, quelques gouttes du collyre à l'ésérine. L'emploi de l'atropine n'est indiqué que s'il y a des complications iriennes.

[*E. DELENS*]

L'usage de la pommade à l'iodoforme (vaseline 10 grammes, iodoforme finement pulvérisé 1 gramme) hâte la cicatrisation, lorsque les phénomènes inflammatoires commencent à disparaître.

Le traitement des ulcères indolents diffère peu de celui des ulcères inflammatoires. A la pommade d'iodoforme on substitue avec avantage le pansement avec la poudre d'iodoforme ou l'insufflation de calomel à la vapeur. Il est bon d'y joindre un traitement tonique général, l'huile de foie de morue, en particulier, et l'administration du sulfate de quinine. Il est quelquefois utile, dans ces sortes d'ulcères, d'exciter la vitalité de la cornée par quelques cautérisations légères avec la pointe du thermo-cautère ou du galvano-cautère.

Dans le traitement de l'*ulcère infectieux* et de la kératite à hypopyon, on usera largement des antiseptiques et spécialement de la solution de sublimé à 1 pour 2000. Des irrigations répétées seront faites dans les culs-de-sac conjonctivaux avec cette solution. Si les voies lacrymales et les fosses nasales sont malades, elles seront également soumises à des irrigations. On a préconisé aussi la désinfection de l'ulcère à l'aide d'un pinceau trempé dans l'eau chlorée. Mieux vaut, à cet effet, employer le galvano-cautère dont la pointe est promenée sur le fond et sur les bords de l'ulcère.

Plusieurs fois par jour on instillera le collyre à l'ésérine, mais on bannira du traitement les collyres métalliques susceptibles de donner lieu à des incrustations.

En même temps, on saupoudre la cornée d'iodoforme finement pulvérisé et l'on applique le bandeau compressif.

Dans les cas où l'ulcère progresse rapidement et où il s'est formé un hypopyon, on a recours à la ponction de la chambre antérieure pour évacuer le pus et diminuer la tension de l'œil. Sæmisch a préconisé, dans ces cas, une opération qui porte son nom. Elle consiste à inciser transversalement la cornée avec un couteau de de Graefe qui doit pénétrer et ressortir en dehors des limites de l'ulcère, dont le fond est sectionné dans toute son étendue. L'évacuation de la chambre est ainsi assurée, et il semble que ce soit au lavage incessant des bords de l'ulcère par l'humeur aqueuse que sont dus les heureux effets de cette opération. Elle a toutefois l'inconvénient de laisser une longue cicatrice opaque dans le champ pupillaire, quand celui-ci est conservé.

ULCÈRES TUBERCULEUX DE LA CORNÉE

Les ulcérations tuberculeuses de la cornée sont encore peu connues. Nul doute cependant qu'elles soient fréquentes. Elles semblent constituer, lorsqu'elles sont primitives, une lésion locale non susceptible de se généraliser. Panas en a cité un cas au Congrès français d'ophtalmologie et le Dr Rachet, en 1887, a fait de l'étude des ulcères tuberculeux, le sujet de sa thèse inaugurale.

La tuberculisation de la cornée se caractérise par des douleurs ciliaires, l'injection épisclérale, l'opacification interstitielle du stroma et l'existence de grains blancs jaunâtres rappelant une éruption de tubercules miliaires. Il se produit ensuite une ulcération à bords déchiquetés et à fond jaunâtre. Les lotions antiseptiques, la poudre d'iodoforme et la cautérisation de l'ulcère avec le galvano-cautère constituent les principaux moyens thérapeutiques.

ACCIDENTS ET DIFFORMITÉS CONSÉCUTIVES

A. — FISTULES — PERFORATIONS — STAPHYLOMES

Lorsque le fond d'un ulcère se rapproche de la membrane de Descemet, une perforation est imminente. Mais, en raison de son élasticité et de la pression qu'elle subit de la part de l'humeur aqueuse, la membrane de Descemet est repoussée en avant, de telle sorte que la profondeur de l'ulcère paraît moindre qu'elle n'est en réalité. Parfois même, la membrane de Descemet forme véritablement hernie à la surface de l'ulcère, où elle prend l'apparence d'une vésicule transparente qui a reçu le nom de *kétarocèle* (fig. 53).

La rupture de cette vésicule donne lieu à la production d'une *fistule* de la cornée, par laquelle l'humeur aqueuse s'écoule. La pression diminuant, on voit

Fig. 53. — Ulcères perforants de la cornée avec kératocèle.

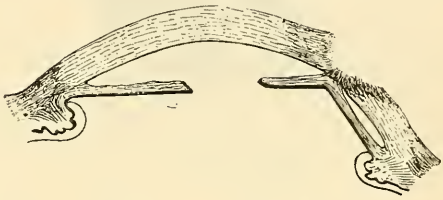

Fig. 54. — Perforation de la cornée avec adhérence de l'iris par sa partie moyenne.

les bords de la fistule adhérer momentanément pour céder de nouveau à la pression du liquide. Il peut arriver que la fistule persiste ainsi longtemps sans tendance aucune à la guérison et l'on s'explique la difficulté que certaines fistules ont à se cicatriser par la présence de l'épithélium de la membrane de Descemet renversée qui vient tapisser les parois du trajet fistuleux.

Les *perforations* de la cornée entraînent des conséquences très variables suivant leurs dimensions et leur siège.

Les très petites perforations, situées vers le centre de la cornée, après écoulement de l'humeur aqueuse, guérissent parfois sans laisser d'autres traces qu'une légère opacité, et la chambre antérieure se reconstitue. D'autres fois, la cristalloïde antérieure, en venant s'appliquer contre la perforation, y contracte des adhérences momentanées. Un exsudat se produit au point de contact et, si la chambre antérieure se rétablit, il reste une opacité à la face antérieure de la cristalloïde (*cataracte capsulaire*). Dans quelques cas, les adhérences s'allongent sous la forme d'un filament qui relie la face postérieure de la cornée à la face antérieure de la cristalloïde (*cataracte pyramidale*).

Fig. 55. — Hernie de l'iris après large perforation de la cornée.

Les petites perforations situées latéralement sont suivies de l'accolement de la face antérieure de l'iris et d'adhérences qui constituent la *synéchie antérieure*. Dans certains cas, rares toutefois, ces adhérences finissent par céder et la chambre antérieure se reconstitue, sans déformation persistante.

Si la perforation a des dimensions plus considérables, l'iris s'engage dans la perte de substance, y contracte des adhérences et y forme une *hernie* reconnaissable à sa couleur noirâtre. Sous la pression de l'humeur aqueuse, la hernie peut s'accroître et devenir kystique (*staphylome de l'iris*). Au bout d'un certain temps il se fait généralement une cicatrice définitive, non saillante, dans laquelle l'iris et la cornée sont confondus (*leucome adhérent*). L'orifice pupillaire est alors attiré du côté de la cicatrice et la chambre antérieure déformée. Lorsque le bord pupillaire est compris par un de ses points dans la portion d'iris enclavée, la pupille prend une forme en raquette (fig. 56).

Les grandes perforations de la cornée sont quelquefois accompagnées au

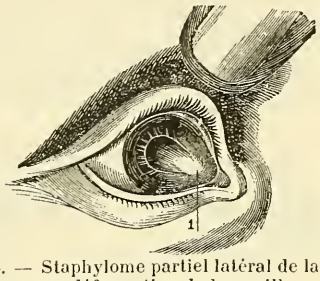

Fig. 56. — Staphylome partiel latéral de la cornée avec déformation de la pupille.

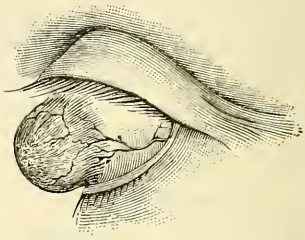

Fig. 57. — Staphylome total globuleux.

moment de leur production de rupture de la zone de Zinn. Le cristallin peut alors être expulsé et même projeté au dehors. Ce grave accident s'observe surtout chez les nouveau-nés atteints d'ophtalmie purulente avec nécrose de la cornée. Dans tous les cas l'iris s'engage dans la perforation et il se développe ultérieurement un staphylome cicatriciel.

Le *staphylome cicatriciel* ou opaque consiste en une déformation avec saillie du tissu qui remplace la cornée et dans la constitution duquel entrent les débris de l'iris hernié.

Le staphylome est *partiel* ou *total*.

Le staphylome partiel occupe une partie seulement de la surface de la cornée; il est central ou périphérique suivant le siège de la perforation qui l'a produit.

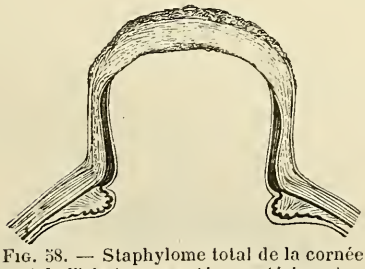

Fig. 58. — Staphylome total de la cornée et de l'iris (coupe antéro-postérieure).

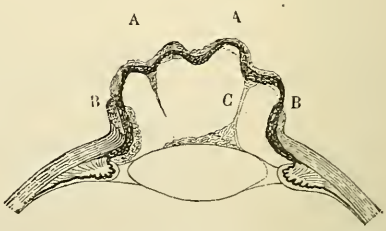

Fig. 59. — Staphylome en grappe.
A, A, bosselures de la surface. — B, B, limites de la cornée. — C, filament celluleux unissant la cornée à la cristalloïde antérieure.

Il se présente sous la forme d'une saillie ordinairement arrondie de couleur gris bleuâtre ou noire, quelquefois régulièrement globuleuse et rétrécie à sa base par une sorte de collet ou, au contraire, irrégulière et largement étalée. Le staphylome partiel est plus fréquent dans la moitié inférieure de la cornée.

La vision est conservée, sinon intacte, lorsque le staphylome siège à la périphérie, mais, l'iris entrant toujours dans sa composition, la pupille est déplacée et attirée du même côté tout en conservant en partie sa mobilité. Lorsque le staphylome est central la vision est abolie ou, du moins, il n'y a plus qu'une perception quantitative de la lumière.

Le staphylome total résulte, en général, d'une perforation dont les dimensions ne pouvaient faire prévoir celles que prend ultérieurement l'ectasie de la cornée. Cette membrane, en effet, cède en totalité à la pression des liquides intra-oculaires, après avoir subi une transformation fibreuse. Elle devient globuleuse et forme une tumeur qui atteint le volume d'une noisette et au delà. Lorsque le développement du staphylome est uniforme, il est dit *globuleux*. Il forme alors au milieu de l'orifice palpébral une saillie des plus disgracieuses comparable pour l'aspect à un grain de raisin. S'il se développe irrégulièrement, on observe des bosselures à sa surface et il est alors désigné par la dénomination de staphylome en grappe ou *racémeux* (fig. 59).

La couleur du staphylome total varie du gris au bleu noirâtre. Elle est rarement uniforme et, à la surface de la tumeur, il est fréquent de voir des vaisseaux sanguins assez développés se continuer avec les vaisseaux sous-conjonctivaux.

La paroi du staphylome est formée par un tissu cicatriciel doublé des débris de l'iris. Quelques auteurs, Wharton Jones, Bowmann, Roser ont soutenu que la cornée avait disparu et n'entrait pour rien dans la constitution des parois du staphylome. Cette opinion est difficilement acceptable et, si le tissu cornéen n'est plus reconnaissable à ses caractères histologiques, c'est parce qu'il a subi la transformation fibreuse. La paroi staphylomateuse est doublée par l'iris confondu avec elle. Derrière cette paroi l'humeur aqueuse s'accumule, souvent mélangée de débris d'exsudats ayant subi la dégénérescence graisseuse, et quelquefois de débris de cholestérine. Le cristallin, lorsqu'il n'a pas été expulsé au moment de la perforation, est habituellement cataracté. On trouve aussi des altérations profondes du corps vitré, de la choroïde et de la rétine.

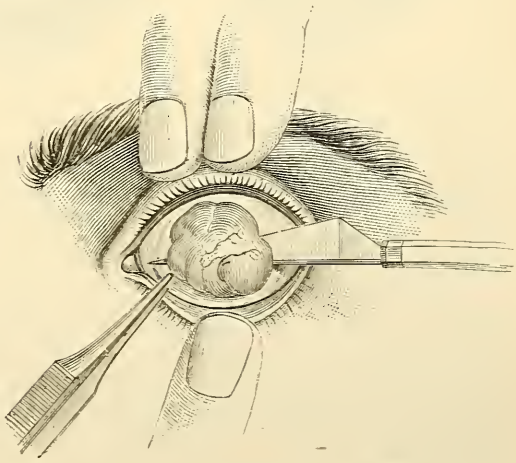

Fig. 60. — Excision du staphylome.

Le staphylome se développe dans les mois qui suivent la perforation et atteint en général assez rapidement un volume considérable. En moins d'une année il peut acquérir le volume d'une bille et rester ensuite indéfiniment sans s'accroître. Mais, sous l'influence d'une poussée de choroïdite, l'ectasie subit parfois une augmentation brusque.

La vision est forcément abolie lorsque le staphylome est total.

Traitement. — Les staphylomes partiels ou totaux sont une source permanente d'irritation pour le globe de l'œil et nécessitent presque toujours à un moment donné une intervention opératoire.

[*E. DELENS.*]

Dans le cas de staphylome partiel, il est indiqué de faire une large iridectomie pour dégager l'iris et diminuer la pression intra-oculaire.

Le staphylome total devra le plus souvent être excisé. L'excision s'effectue en traversant la base du staphylome avec le couteau triangulaire de Beer et se termine avec les ciseaux courbes. On fait un pansement avec la poudre d'iodoforme ou de salol et l'on applique le bandeau compressif. Cependant la cicatrisation dans ces cas est incertaine. Mieux vaut recourir aux procédés de Critchett, de Knapp, ou de de Wecker qui assurent mieux la réunion.

Le procédé de Critchett, applicable aux larges staphylomes qui empiètent sur la sclérotique, consiste à traverser d'abord cette dernière membrane, au delà des limites de la base du staphylome par quatre ou cinq aiguilles courbes disposées verticalement et parallèlement. Chacune d'elles est armée d'un fil. On excise ensuite le staphylome et l'on fait immédiatement les sutures en retirant les aiguilles (fig. 61 et 62).

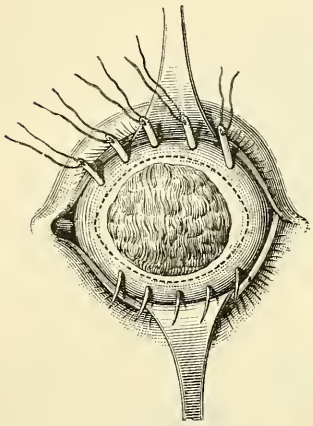

Fig. 61.

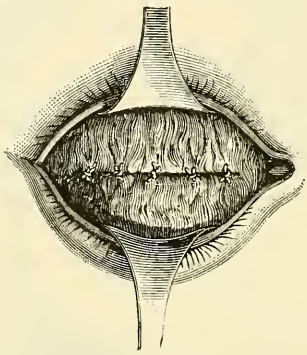

Fig. 62.

Fig. 61. — Opération du staphylome, d'après Critchett. — Les aiguilles sont placées; la ligne ponctuée indique l'incision.

Fig. 62. — Opération du staphylome, d'après Critchett. — Aspect du moignon après les ligatures.

Knapp emploie une suture *en bourse*. Il fait cheminer une aiguille armée d'un fil à 4 ou 5 millimètres du limbe de la cornée, dans le tissu cellulaire épiscléral. L'aiguille pénètre près de l'extrémité supérieure du méridien vertical et ressort près de l'extrémité inférieure du même méridien, puis, laissant une anse flottante de fil, elle rentre sous la conjonctive et circonscrit de la même façon l'autre moitié de la cornée. Après l'excision du staphylome, l'anse flottante est sectionnée et les extrémités du fil sont nouées deux à deux.

De Wecker dissèque la conjonctive jusque vers l'équateur de l'œil et fait aussi une suture en bourse qui ramène et fronce cette membrane au-devant de la perte de substance laissée par l'ablation du staphylome.

Mais, l'*exentération* complète du globe de l'œil ou l'*énucléation* par la méthode de Bonnet est encore le meilleur traitement du staphylome total. Nous décrirons plus loin ces opérations.

B. — OPACITÉS DE LA CORNÉE

Les opacités de la cornée consistent soit en un trouble général de la transparence de cette membrane, soit en taches plus ou moins circonscrites, vulgairement désignées sous le nom de *taies*, qui interceptent la marche des rayons lumineux.

Le trouble général de la transparence de la cornée survient dans les cas de glaucome, lorsque la tension de l'œil est fortement augmentée. On l'observe aussi dans les cas d'abaissement brusque de la tension après l'évacuation d'une forte quantité du corps vitré. Dans ces cas l'éclairage oblique permet quelquefois de reconnaître un plissement de la membrane de Descemet. Les instillations trop abondantes du collyre à la cocaïne ont été aussi accusées de produire un trouble transitoire dans la transparence de la cornée.

Les opacités proprement dites ou taches de la cornée sont quelquefois congénitales. Nous en avons dit quelques mots à propos des difformités de la cornée. Le plus souvent elles sont acquises et succèdent à un traumatisme, à une perte de substance, à une inflammation ou à une ulcération de la membrane.

Elles sont temporaires ou permanentes.

Nous n'avons en vue ici que les opacités qui persistent, alors que l'affection qui les a occasionnées est guérie depuis un certain temps.

Suivant l'intensité et l'étendue de la tache, les anciens oculistes avaient admis trois variétés : 1° le *néphélion* appelé aussi *nubecula*, qui consistait en un trouble très léger de la transparence; 2° l'*albugo*, qui formait une opacité plus marquée et mieux circonscrite; 3° le *leucoma*, qui représentait l'opacité blanche, d'aspect tendineux. Sauf la dernière, ces dénominations, qui ne répondent qu'à des degrés divers d'une même lésion, ne sont plus usitées.

D'après leur siège, on doit distinguer les opacités de la couche épithéliale et celles des couches parenchymateuses. Le siège des opacités est déterminé par celui de l'affection qui leur a donné naissance.

L'examen histologique montre que les opacités sont formées par les éléments propres de la couche où elles siègent, entremêlés de granulations graisseuses et quelquefois de cholestérine ou de sels calcaires. Parfois même on y rencontre des sels métalliques (argent, plomb) provenant des collyres dont on a fait un usage intempestif. En outre, on signale l'augmentation du nombre des cellules épithéliales et autres, leur irrégularité et leur tassement.

On trouve du pigment uvéal ou des débris de l'iris confondus avec le tissu cornéen opaque, dans les leucomes adhérents qui succèdent aux perforations de la cornée.

Les causes qui donnent le plus souvent lieu à la formation des opacités sont les plaies de la cornée, les kératites phlycténulaires, les ulcères suivis ou non de perforation. Les frottements auxquels l'entropion, le trichiasis et les granulations conjonctivales exposent la cornée, sont aussi une cause fréquente d'opacités cornéennes.

Les taches de la cornée présentent une grande diversité dans leur aspect, et dans leur étendue. Il y a tous les intermédiaires possibles entre l'opacité presque imperceptible, visible seulement à l'éclairage oblique, qui succède à une ulcération superficielle de la cornée et le leucome total qu'on voit survenir après les kératites graves.

Certaines taches sont semi-transparentes et à contours mal limités; d'autres complètement blanches, d'aspect nacré, tendineux, ont des contours nettement arrêtés. Cependant, à l'éclairage oblique, il est rare qu'on ne découvre pas une zone légèrement diffuse autour des taches les mieux circonscrites en apparence.

Parfois on distingue, dans une tache nacrée et à reflets brillants, des points d'un blanc crayeux, ou encore des traces de pigment. Certaines taches opaques et persistantes sont parcourues par quelques vaisseaux sanguins. Cependant,

d'une manière générale, les taches autour desquelles s'est faite une vascularisation anormale sont destinées à se résorber.

Au point de vue clinique, la division la plus importante peut-être des taches de la cornée est établie d'après leur siège. En effet, les taches *périphériques* ne gênent pas la vision, dans les conditions habituelles. Au contraire, les taches *centrales* situées dans le champ pupillaire s'opposent plus ou moins au passage des rayons lumineux.

Le trouble apporté dans la vision par la présence de taches cornéennes centrales est loin toutefois d'être en rapport direct avec leur opacité. Une tache blanche, nacrée, nettement circonscrite, placée dans le champ pupillaire, si elle n'est pas très étendue, gêne médiocrement la vision. Elle diminue l'intensité d'éclairage des images, mais n'altère pas la netteté de leur contour. Une tache diffuse, de même étendue et de même siège, qui pour l'observateur s'accuse à peine par un léger nuage ou même n'est bien reconnaissable qu'à l'éclairage latéral, peut au contraire, par la réfraction irrégulière des rayons qui la traversent, apporter la plus grande gêne dans la vision.

Il faut aussi, pour apprécier exactement les troubles fonctionnels, tenir compte de l'astigmatisme qui accompagne presque toujours les opacités même légères. Les irrégularités de courbure, qui persistent après la guérison de la plupart des inflammations de la cornée, se reconnaissent à l'aide du kératoscope ou plus simplement avec l'ophtalmoscope (miroir plan), qui donne un jeu d'ombres tout à fait irrégulier sur le champ de la lueur oculaire. L'examen à l'ophtalmoscope par le procédé ordinaire de l'image renversée permet aussi de constater les déformations apparentes de la papille, indice de l'anomalie de courbure de la cornée.

L'obligation de rapprocher les objets pour agrandir l'image rétinienne, lorsqu'une opacité obstrue partiellement le champ pupillaire, entraîne des efforts d'accommodation qui, chez les jeunes sujets, deviennent une cause de myopie et peuvent même amener le développement d'une scléro-choroïdite postérieure.

L'existence d'une tache sur un seul œil peut entraîner le strabisme. Le plus souvent alors le strabisme est interne.

Chez les nouveau-nés, les opacités qui résultent de l'ophtalmie purulente sont parfois suivies de la production de nystagmus. Chez eux aussi, lorsqu'il y a eu une perforation centrale de la cornée, sans enclavement de l'iris, il est fréquent de constater l'existence d'une cataracte capsulaire centrale ou d'une cataracte pyramidale.

Le *diagnostic* des opacités cornéennes est habituellement facile. Pour les bien étudier il faut faire usage de l'éclairage latéral et du miroir ophtalmoscopique plan.

Les opacités cornéennes ne pourraient être confondues qu'avec des incrustations accidentelles de fragments calcaires comme on en observe quelquefois: mais dans ce dernier cas il y a des phénomènes inflammatoires qui n'existent pas dans le cas d'opacité proprement dite. On doit distinguer aussi les opacités de la cornée, de la sclérose partielle de cette membrane qui succède à l'inflammation de la sclérotique au voisinage du limbe cornéen. La sclérose se traduit par des taches blanches, qui échancrent la circonférence de la cornée et s'avancent plus ou moins à sa surface en paraissant continuer le tissu de la sclérotique dont elles ont la constitution et toutes les apparences extérieures. De Wecker donne comme signe différentiel l'existence de petites stries opaques qui se déta-

chent de la périphérie de la portion sclérosée. Elles manquent dans l'opacité proprement dite. Ce diagnostic différentiel n'a pas d'ailleurs un grand intérêt, et certains ophtalmologistes rangent la sclérose cornéenne au nombre des opacités proprement dites dont elle diffère surtout par la cause.

Le gérontoxon ou arc sénile, par son siège exclusivement périphérique et sa forme régulière, est facile à distinguer des opacités que nous étudions.

Il est quelquefois plus difficile de reconnaître si une opacité cornéenne est une véritable taie ou si elle n'est pas constituée seulement par le trouble blanchâtre qui accompagne les inflammations de la membrane. Le meilleur signe distinctif est l'absence totale de toute trace d'inflammation périkératique.

Jusqu'ici, dans cette étude, nous avons considéré les opacités comme des troubles permanents de la transparence de la cornée. Il s'en faut cependant de beaucoup que le trouble soit toujours définitif et irrémédiable. Il y a des opacités qui, une fois constituées, persistent indéfiniment sans subir aucune modification. Mais un bon nombre d'entre elles s'atténuent avec le temps et peuvent même arriver à disparaître complètement.

D'une manière générale, le pronostic des taches superficielles est plus favorable que celui des taches siégeant dans les couches moyennes ou profondes. Il est meilleur aussi pour les taches développées chez les enfants et chez les jeunes sujets. Chez l'adulte et le vieillard, les opacités se modifient beaucoup moins. L'existence de vaisseaux de nouvelle formation dans la cornée au voisinage des opacités est, comme nous l'avons dit, d'un bon augure pour la disparition ou l'atténuation de celles-ci.

Traitement. — De très nombreux moyens ont été proposés pour faire disparaître les opacités de la cornée. La multiplicité même de ces moyens prouve leur peu d'efficacité.

C'est aux agents irritants qu'on a eu le plus souvent recours pour favoriser la résorption des taches. Ce sont ceux qui, le temps aidant, donnent encore les meilleurs résultats.

On a employé l'insufflation de poudre de calomel, de sulfate de soude, les pommades iodurées, la teinture de cantharides et l'essence de térébenthine pures ou associées à l'huile. Dans ces derniers temps on a préconisé l'huile de Tamaquaré (Moura Brazil) et la lanoline hydrargyrique (Darier).

Un des moyens les plus usités est la pommade à l'oxyde jaune de mercure à 1 pour 10. On prescrit en même temps, comme adjuvant, l'usage des douches oculaires de vapeur administrées avec l'appareil de Lourenço. Ce traitement doit être continué pendant longtemps.

Rothmund a proposé les injections sous-conjonctivales d'eau salée tiède, faites au pourtour de la cornée et dit en avoir retiré de bons effets.

Les courants continus n'ont pas réalisé les espérances que l'on avait fondées sur leur application.

On en peut dire autant de l'ablation des opacités proposée par Malgaigne. Le plus souvent elle a eu pour résultat de substituer une véritable cicatrice à l'opacité qu'on se proposait de faire disparaître. Pourtant, dans les cas d'opacités limitées à la couche épithéliale, elle paraît avoir donné quelques succès.

Dans ces dernières années, des essais ont été tentés pour greffer un fragment de cornée d'animal dans la perte de substance résultant de l'ablation de la tache. Power, Hippel, après avoir trépané la cornée, sont parvenus à obtenir la greffe

d'une rondelle de cornée animale dans la perforation, mais le résultat fonctionnel a été peu satisfaisant.

D'autres chirurgiens ont renouvelé ces tentatives et de Wecker a montré en 1889, à la Société ophtalmologique de Paris, un malade sur lequel il avait pratiqué une greffe de ce genre.

Les essais d'Abadie et de quelques autres, pour maintenir une cornée artificielle transparente dans une perforation de la cornée faite à l'aide du trépan, n'ont guère été plus heureux. Il en est de même du petit tube de E. Martin. La cornée cesse bien vite de tolérer le contact de ces corps étrangers quelque légers qu'ils soient.

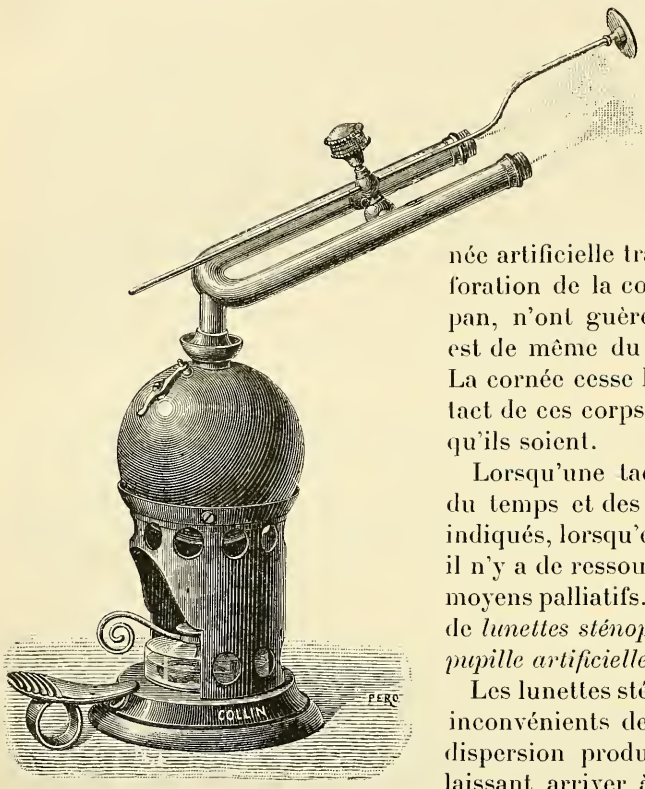

Fig. 63. — Appareil de Lourenço pour les douches oculaires.

Lorsqu'une tache a résisté à l'épreuve du temps et des topiques que nous avons indiqués, lorsqu'elle est devenue définitive, il n'y a de ressource que dans l'emploi des moyens palliatifs. Ces moyens sont : l'usage de *lunettes sténopéiques*, la création d'une *pupille artificielle* et le *tatouage*.

Les lunettes sténopéiques remédient aux inconvénients de l'astigmatisme et de la dispersion produite par l'opacité en ne laissant arriver à la rétine les rayons lumineux que par une fente étroite ou un trou de petites dimensions.

Par l'iridectomie et la création d'une pupille artificielle, on utilise pour la vision les parties encore transparentes de la cornée. Cette opération est applicable aux cas où il existe une large opacité centrale masquant toute la pupille.

Fig. 64. — Faisceau d'aiguilles pour le tatouage de la cornée.

Enfin, par le tatouage, on fait disparaître la couleur déplaisante de la tache, mais on corrige seulement la difformité et il n'en résulte aucun avantage pour la vision. Cette petite opération s'exécute avec un faisceau d'aiguilles dont la pointe est trempée dans de l'encre de Chine très épaisse. La matière colorante s'incruste dans les lames de la cornée et s'y fixe. Plusieurs séances sont généralement nécessaires pour obtenir un tatouage complet. Cette opération, sans danger pour les simples opacités de la cornée, peut causer des accidents sérieux quand elle est appliquée aux cas de leucomes adhérents.

IV

TUMEURS DE LA CORNÉE

On discute encore pour savoir si des tumeurs se développent primitivement aux dépens de la cornée. Dans l'immense majorité des cas, en effet, la cornée n'est envahie que secondairement par les tumeurs nées aux dépens de la conjonctive, de la sclérotique ou des membranes profondes de l'œil.

L'épithélioma, d'ailleurs rare, de la conjonctive envahit souvent la cornée et la perfore. Mais d'autres tumeurs, nées à la périphérie, ne font que recouvrir la cornée sans y adhérer.

Les dermoïdes déjà décrits, siégeant à la limite de la conjonctive et de la cornée, sont, en réalité, des tumeurs de la première de ces deux membranes.

Les rares faits de tumeurs primitives de la cornée qui ont été cités restent douteux. Stellwag von Carion aurait vu une tumeur maligne mesurant 2 millimètres de longueur sur 1 millimètre de largeur, née aux dépens du tissu cornéen. On a décrit quelques cas de *fibromes* et de *sarcomes*. Mantz a observé une tumeur du volume d'une noix, à structure épithéliale, qui parut développée aux dépens de la membrane de Bowmann et fut considérée comme un cas de mélanose bénigne. Irokeski, cité par Duplay, aurait observé un *papillome*. Tous ces faits restent absolument exceptionnels et prêtent à discussion.

La *lèpre* détermine vers le limbe de la cornée la formation de *nodules* ou tubercules dans lesquels on trouve, avec des amas de leucocytes, le bacille de Hansen. Ces tubercules s'ulcèrent et la cornée finit par se perforer.

V

ANOMALIES DE COURBURE ET TROUBLES DE NUTRITION DE LA CORNÉE

A. — *STAPHYLOME PELLUCIDE CONIQUE*

Le staphylome pellucide conique, encore appelé *kératocone*, *cornée conique*, résulte d'une altération de la courbure de la cornée qui prend la forme d'un cône à sommet mousse tout en conservant, en général, sa transparence.

Étiologie. — Rare en France, plus fréquente en Angleterre et surtout à Makao (White Cooper), cette affection atteint surtout les sujets jeunes, de quinze à vingt-cinq ans, de constitution affaiblie et principalement le sexe féminin. On l'a observée sur plusieurs membres d'une même famille.

La pathogénie de cette déformation est fort obscure. Elle résulte d'un défaut d'équilibre entre la résistance de la cornée et la pression intra-oculaire. Mais, en réalité, il n'y a pas, comme de Graefe le pensait, augmentation absolue de la pression ni phénomènes glaucomateux. La pression intra-oculaire est plutôt affaiblie.

La déformation semble résulter d'une atrophie centrale de la cornée. His et de Wecker ont en effet vu se produire une déformation analogue au kératocone en lésant avec une aiguille à cataracte la face postérieure de la cornée vers son centre.

Symptômes. — La déformation se produit généralement sans phénomènes inflammatoires et sans douleur.

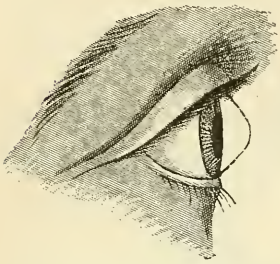

Fig. 65. — Kératocone.

Au début, la forme conique est peu accusée, mais après un temps variable, ordinairement plusieurs années, la forme conique devient des plus évidentes. Elle est facile à constater si l'on regarde l'œil de profil. Lorsqu'on le regarde de face, le sommet du cône réfléchit fortement la lumière et présente un aspect étincelant.

Le sommet du cône répond presque toujours au centre de la cornée; exceptionnellement on l'a vu occuper une situation latérale. La cornée reste habituellement transparente. S'il existe une opacité elle est légère et siège au sommet du cône; pour la découvrir il est utile de faire usage de l'éclairage latéral. La chambre antérieure est plus profonde qu'à l'état normal.

Les troubles fonctionnels sont très marqués dans le kératocone. Il y a d'abord une myopie résultant de l'allongement antéro-postérieur du globe de l'œil et de l'augmentation de réfraction que produit la forte courbure de la cornée. Cette myopie atteint un degré souvent excessif et les malades ne peuvent plus distinguer que les objets les plus rapprochés et presque au contact de leur œil. Il y a en même temps un astigmatisme irrégulier plus ou moins prononcé. Les malades cherchent à en atténuer les inconvénients en clignant fortement les paupières. On signale aussi parfois de la polyopie : les objets sont vus doubles, triples.

L'amblyopie résultant de la courbure anormale de la cornée et, sans doute aussi, d'altérations plus profondes atteint souvent un degré extrême: l'acuité visuelle peut tomber à 1/30 et 1/50 de l'état normal.

Marche. — Le kératocone met ordinairement deux à trois ans pour arriver à son summum. On l'a vu cependant évoluer d'une manière beaucoup plus rapide. Il atteint parfois les deux yeux successivement et, une fois constitué. il ne rétrograde jamais. D'autre part, on ne voit pas la perforation de la cornée se produire.

Diagnostic. — Au début, le diagnostic est difficile. On peut confondre le kératocone avec une myopie simple. Pour reconnaître cette affection, il faut recourir à l'emploi du kératoscope de Placido qui met en évidence la déformation des images. Le miroir plan montre aussi le jeu des ombres qui caractérise l'astigmatisme irrégulier. Enfin, si l'on éclaire le fond de l'œil avec le miroir concave, on voit la papille déformée sur ses bords.

Pronostic. — Très grave autrefois, le pronostic du kératocone est devenu moins mauvais depuis qu'on a pu arrêter par certaines opérations la marche progressive de la déformation cornéenne. Cependant ces opérations ne laissent

pas que de faire courir à la cornée et à l'œil certains dangers avec lesquels il faut compter.

Traitement. — On a cherché à pallier les inconvénients du kératocone par l'emploi de verres cylindriques, paraboliques, ou coniques ou encore par l'usage de lunettes sténopéiques (Donders).

Kalt, après Fick, a proposé d'appliquer sur la cornée une coque de verre taillée de manière à corriger le vice de réfraction et Sulzer a perfectionné ces cupules. Malheureusement ces coques ne peuvent être tolérées longtemps par l'œil. Bowmann a créé par l'iridésis une pupille ayant la forme d'une fente contractile. Tous ces moyens ne sont que des palliatifs insuffisants.

Partant de l'idée contestable, d'ailleurs, que le kératocone est dû à une augmentation de la pression intra-oculaire, on a conseillé l'iridectomie et la sclérotomie. De Wecker dit avoir depuis longtemps recours aux instillations d'ésérine ou de pilocarpine et à l'administration du sulfate de quinine.

Panas (*Archives d'ophtalmologie*, 1885, p. 548) a obtenu une guérison complète par l'emploi de la *compression* prolongée combinée avec les *myotiques* (collyres ou pommade contenant 2 pour 100 de nitrate de pilocarpine).

C'est surtout aux opérations destinées à modifier la courbure de la cornée que l'on s'est adressé dans ces dernières années. De Graefe pratiquait l'excision d'un lambeau au sommet du cône, et faisait suivre cette excision, qui n'ouvrait pas d'abord la chambre antérieure, de la formation d'une fistule permanente. Il appliquait ensuite le bandeau compressif.

Gayet a employé le galvano-cautère dans le même but. Depuis ces tentatives, on a surtout cherché à agir sur le cône pour provoquer une rétraction cicatricielle, mais en s'éloignant de son sommet (Galezowski). En effet, dans le procédé de de Graefe, il reste une cicatrice opaque qu'il faut ensuite tatouer et qui gêne beaucoup la vision.

B. — *STAPHYLOME PELLUCIDE GLOBULEUX*

Le *staphylome globuleux, cornée globuleuse, kératoglobe*, résulte de la distension égale dans tous les sens de la cornée qui prend la forme d'une demi-sphère sans perdre sa transparence.

On a attribué la production du kératoglobe à l'augmentation de la pression intra-oculaire et on l'a décrit autrefois comme une *hydropisie de la chambre antérieure*. Mais il faut évidemment que la résistance de la cornée soit modifiée en même temps, car, dans le glaucome où la pression intra-oculaire est souvent très élevée, c'est un aplatissement et non une distension de cette membrane que l'on observe. Dans certains cas, une kératite vasculaire généralisée a préparé le défaut de résistance de la cornée.

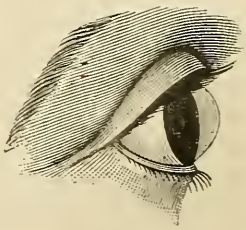

Fig. 66. — Staphylome globuleux.

Le plus souvent, le kératoglobe accompagne la *buphtalmie*, affection congénitale, dans laquelle la sclérotique et les autres membranes de l'œil présentent une dilatation générale.

La cornée globuleuse reste presque toujours transparente. La chambre anté-

rieure paraît et est réellement plus profonde, l'humeur aqueuse restant claire. L'iris a un aspect terne; il est élargi, quelquefois même tremblotant. La pupille un peu dilatée ne réagit plus sous l'influence de la lumière. Lorsque la dilatation de la cornée atteint un haut degré, les paupières ne peuvent plus la recouvrir. On comprend combien est modifiée la physionomie des sujets lorsque l'affection arrive à ce degré.

La vision est en général profondément troublée, quelquefois à peu près nulle, ce qui dépend évidemment de l'altération des membranes profondes, et en particulier de la choroïde. On observe dans certains cas une excavation de la papille.

Le kératoglobe a une marche lente. Il cesse parfois de progresser, mais ne rétrocède pas. Dans d'autres cas, il progresse indéfiniment, sans qu'on ait cependant observé la rupture de la cornée.

Le pronostic de cette déformation est grave, en raison surtout de l'affaiblissement rapide de la vision qu'elle entraîne.

Le traitement a peu d'action sur la marche du kératoglobe, et l'on n'a pas même la ressource du traitement palliatif, car l'emploi des verres concaves ou sténopéiques ne procure pas d'amélioration de la vision.

La sclérotomie, l'iridectomie, les ponctions répétées, le drainage de la chambre antérieure associés à l'emploi du bandeau compressif ne font que ralentir la marche de l'affection et sont quelquefois le point de départ de complications inflammatoires. Lorsque la déformation a atteint un degré considérable et que la vision est perdue, on a la ressource de faire l'excision totale du kératoglobe comme s'il s'agissait d'un staphylome opaque total de la cornée.

C. — *GÉRONTOXON*

Le *gérontoxon*, encore appelé *arc sénile*, *cercle sénile*, est une altération régressive du tissu cornéen que l'on observe chez le vieillard. Il se manifeste sous la forme d'une opacité d'un blanc grisâtre, très régulière, occupant la circonférence de la cornée et dépassant les limites du limbe conjonctival pour se porter vers les parties centrales.

Le cercle sénile reconnaîtrait pour cause une infiltration graisseuse des cellules de la cornée (Canton). Les cellules graisseuses sont d'abord à l'intérieur des cellules de la cornée. Plus tard elles deviennent libres et forment des amas ou des traînées dans les espaces lymphatiques. Cette altération coïncide avec la dégénérescence graisseuse des muscles de l'œil qui la précède (Arnold) et avec l'état athéromateux des artères ciliaires, de l'ophtalmique, de la carotide ou de l'aorte. Pourtant on n'a trouvé dans quelques examens histologiques que des amas hyalins dans les couches superficielles du stroma cornéen.

L'époque d'apparition du cercle sénile est variable. Cependant, il n'apparaît qu'exceptionnellement avant soixante ans et beaucoup de sujets parviennent à un âge très avancé sans en être atteints. On l'observe spécialement dans certaines familles. Il coexiste rarement avec la cataracte, malgré l'analogie des lésions régressives.

L'arc sénile débute dans la moitié supérieure de la circonférence de la cornée et ses extrémités amincies vont se perdre vers le diamètre transversal de cette membrane. Sa hauteur est de 1 à 2 millimètres le plus habituellement et un étroit liséré transparent le sépare toujours de la sclérotique. Sa surface est

lisse, sans saillie, sans développement de vaisseaux. La moitié inférieure de la circonférence de la cornée se prend généralement un peu plus tard que la supérieure. Mais les extrémités des deux arcs ne tardent pas à se rejoindre, et il existe alors un cercle complet opaque, concentrique au limbe conjonctival qu'il dépasse et dont il se distingue facilement. L'affection est toujours bilatérale.

Le gérontoxon, surtout lorsqu'il est complet, donne aux yeux un aspect terne tout particulier.

Le gérontoxon, n'envahissant pas les parties centrales de la cornée, ne met pas obstacle à la vision. Bien qu'il indique ordinairement une dégénérescence artérielle plus ou moins étendue, son pronostic ne présente pas de gravité. On note même que les incisions faites au niveau du cercle sénile, dans les opérations pratiquées sur le globe de l'œil, guérissent aussi bien que lorsqu'elles portent sur les parties transparentes de la cornée.

CHAPITRE IV

MALADIES DE LA SCLÉROTIQUE

Les maladies propres à la sclérotique sont très peu nombreuses. Cette membrane, malgré son étendue et son importance comme enveloppe principale de l'œil, n'est presque jamais primitivement affectée.

Parmi les *anomalies congénitales* qu'on y signale, nous rappellerons les taches pigmentaires observées chez certains sujets. De Wecker fait remarquer qu'on les rencontre plus souvent en France et en Espagne que dans les autres pays. Elles sont surtout fréquentes dans la race nègre. Elles n'ont d'ailleurs rien de commun avec la mélanose.

Les *traumatismes* de la sclérotique ont été étudiés avec ceux de l'œil en général.

Les *tumeurs* ne prennent jamais naissance dans le tissu même de la sclérotique. Elles apparaissent dans le tissu cellulaire épiscléral ou dans la choroïde et, en se développant, dissocient la sclérotique de dehors en dedans ou de dedans en dehors. C'est principalement au niveau des orifices qui livrent passage aux nerfs et aux vaisseaux que se fait cette dissociation.

Nous n'aurons à décrire que l'inflammation du tissu cellulaire épiscléral, connue sous le nom d'*épisclérite* ou de *sclérite*. Les scléro-choroïdites seront décrites avec les inflammations de la choroïde (voy. le chapitre intitulé *Scléro-choroïdite antérieure*).

INFLAMMATIONS DE LA SCLÉROTIQUE

ÉPISCLÉRITE — SCLÉRITE

Il est incontestable, comme l'a établi Gayet (*Dict. encycl. des sciences méd.*, article Sclérotique), que la sclérotique est susceptible de s'enflammer, malgré

l'opinion contraire de Velpeau. Mais, le plus souvent, lorsque l'inflammation n'a pas pris naissance dans la choroïde, elle se localise dans le tissu cellulaire épiscléral plutôt que dans la sclérotique elle-même.

Étiologie. — L'épisclérite s'observe à peu près exclusivement chez l'adulte et semble plus fréquente chez la femme que chez l'homme. La seule cause reconnue de cette inflammation est la diathèse rhumatismale. L'action du froid, également signalée, rentre dans cette étiologie.

La syphilis se manifeste aussi par la production de gommes dans le tissu cellulaire épiscléral.

Symptômes. — L'épisclérite apparaît en un point un peu éloigné du limbe de la cornée, généralement en dehors vers l'insertion du muscle droit externe, sous la forme d'une tache d'un rouge sombre. On reconnaît au niveau de cette tache un lacis de vaisseaux volumineux qui appartiennent à la conjonctive et sont mobiles avec elle. Au-dessous de ce réseau, il en existe un autre situé dans le tissu cellulaire épiscléral. L'injection vasculaire y est beaucoup plus serrée, ce qui donne à la tache une teinte violacée, lie de vin et quelquefois comme ecchymotique. En même temps le tissu cellulaire épiscléral est le siège d'une infiltration circonscrite. La conjonctive est soulevée par une sorte de large papule ou saillie boutonneuse dont le centre est jaunâtre.

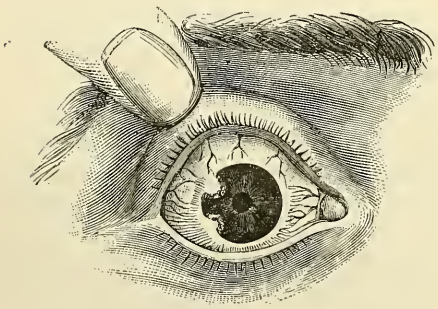

Fig. 67. — Sclérite et opacités consécutives de la cornée.

Plusieurs saillies analogues peuvent se développer simultanément ou successivement. Cependant il est ordinaire de n'en observer qu'une seule à la fois, mais avec des poussées successives. De même, un seul œil est habituellement atteint.

Les troubles fonctionnels sont très peu accusés. A peine y a-t-il un peu de douleur à la pression ou dans les mouvements de l'œil. La photophobie n'existe pas à moins de complication ; le larmoiement est très peu marqué. Mais il arrive assez souvent que la partie voisine du limbe cornéen s'infiltre et se sclérose ultérieurement. L'opacité persiste et la cornée semble avoir été envahie par un prolongement de la sclérotique limité par un arc de cercle à petit rayon.

On observe quelquefois plusieurs échancrures de ce genre sur la cornée des sujets qui ont eu des poussées d'épisclérite successives.

La marche de l'épisclérite est essentiellement chronique. L'évolution d'une des larges papules qui la constituent dure au moins six semaines et se prolonge parfois plusieurs mois. De nouvelles éruptions et des rechutes se produisant, la maladie peut durer une année.

Malgré cette longue durée, l'épisclérite disparaît souvent complètement, sans laisser de traces. Cependant, outre la sclérose localisée du limbe cornéen, on voit aussi une tache ardoisée persistante, et quelquefois un staphylome sclérotical marquer la place d'une épisclérite disparue.

Diagnostic. — L'épisclérite ne sera pas confondue avec une ecchymose circonscrite du tissu cellulaire sous-conjonctival. Elle peut plus aisément être prise pour une conjonctivite phlycténulaire. Dans quelques cas, en effet, cette dernière affection se traduit par une papule volumineuse offrant une assez grande analogie avec l'infiltration de l'épisclérite. Mais la conjonctivite phlycténulaire s'accompagne d'une injection de la conjonctive sous forme d'un faisceau triangulaire; les phénomènes réactionnels sont plus accentués que dans l'épisclérite; enfin, elle se développe surtout chez les enfants lymphatiques. L'absence d'ulcération différencie aussi le bouton épiscléral de la phlyctène conjonctivale.

Il est plus difficile de distinguer l'épisclérite d'une tumeur *gommeuse* du tissu cellulaire sous-conjonctival. Toutefois la tumeur gommeuse est plus saillante, plus volumineuse, plus jaune à son centre, et l'injection vasculaire qui l'accompagne présente une teinte moins violacée. Un nodus tuberculeux ou lépreux peut aussi simuler l'épisclérite.

Traitement. — Dans presque tous les cas d'épisclérite, il y a lieu de prescrire à l'intérieur le salicylate de soude ou de lithine. Les injections de nitrate de pilocarpine sont recommandées par de Wecker. Comme adjuvant, on a donné la tisane de salsepareille.

Rarement, on aura besoin de recourir aux scarifications et au massage de l'œil (Pagenstecher). Mais on obtient souvent de bons effets de petites cautérisations ignées faites avec le galvano-cautère au niveau de la tache épisclérale. Darier a employé avec succès la lanoline hydrargyrique dans le traitement de l'épisclérite et Snellen a conseillé l'injection sous-conjonctivale de quelques gouttes d'une solution de sublimé à 1 pour 5000.

L'usage du collyre à l'atropine ne serait indiqué que s'il y avait quelque complication du côté du corps ciliaire ou de l'iris.

CHAPITRE V

MALADIES DE L'IRIS

Chauvel et Nimier, art. Iris du *Dict. encycl. des sc. méd.*, 4e série, t. XVI, p. 451. — Abadie, art. Iris du *Dict. de méd. et de chir. prat.*, t. XIX, p. 405. — De Wecker, Erkrankungen des Uvealtractus und des Glaskörpers. *Handbuch der Augenheilkunde von Alf. Graefe, und Theod. Saemisch*, Bd IV, p. 485. Leipzig, 1876. — Panas, Traité des maladies des yeux, 1894, t. I, p. 507.

I

ANOMALIES CONGÉNITALES DE L'IRIS

Les principales anomalies congénitales de l'iris que nous indiquerons sommairement sont : 1° la persistance de la membrane pupillaire; 2° l'absence de

l'iris (*iridérémie*); 3° la fissure (*coloboma*); 4° le déplacement de la pupille (*corectopie*); 5° l'existence de pupilles multiples (*polycorie*).

1° La *persistance de la membrane pupillaire* est très rarement complète, mais on voit de temps en temps, surtout chez les jeunes sujets, des filaments ou cordons très minces qui s'insèrent par leurs extrémités vers la grande circonférence de l'iris et passent au-devant de la pupille. Quelquefois ils adhèrent par leur milieu à une plaque de pigment ou à une cataracte capsulaire polaire antérieure. Ces filaments extensibles sont des restes de la membrane. Ils gênent ordinairement peu ou pas la vision.

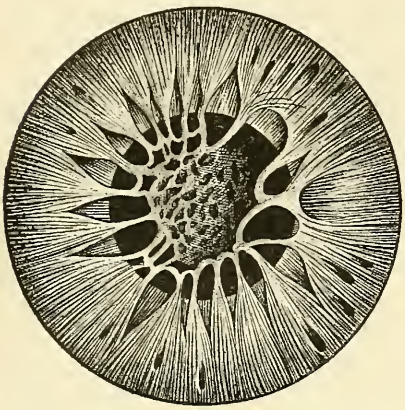

Fig. 68. — Persistance de la membrane pupillaire. (Panas.)

2° L'*absence de l'iris* coïncide avec la microphtalmie et d'autres vices de conformation du globe de l'œil. Guthrie a vu cette anomalie transmise héréditairement pendant quatre générations. L'absence de l'iris donne lieu à un éblouissement gênant.

On a observé l'absence partielle, plus rarement que l'absence totale de l'iris. De Wecker cite un cas dans lequel l'iris n'était représenté que par un mince croissant derrière la partie inférieure du limbe de la cornée.

3° La *fissure* de l'iris ou *coloboma* coïncide avec une anomalie semblable de la partie postérieure de la choroïde et souvent avec d'autres vices de conformation (microphtalmie, cataracte congénitale, coloboma des paupières, bec-de-lièvre).

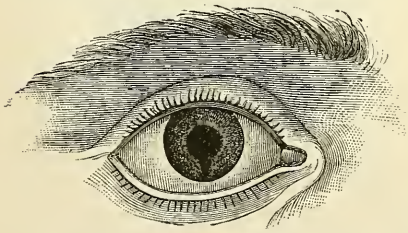

Fig. 69 — Coloboma incomplet de l'iris.

La fissure peut exister sur les deux yeux et peut-être plus fréquemment à gauche qu'à droite quand elle est unilatérale.

Elle est généralement située à la partie inférieure et un peu en dedans. Elle peut même occuper complètement la partie interne de l'iris comme nous l'avons vu sur une jeune femme à la consultation de l'hôpital Lariboisière. Tantôt elle se présente sous la forme d'une simple encoche du bord pupillaire, tantôt sous la forme d'une large perte de substance donnant à la pupille l'apparence d'un trou de serrure.

La vision n'est pas toujours aussi troublée qu'on pourrait croire par l'existence du coloboma de l'iris. Cependant, lorsque en même temps il existe du nystagmus, il y a un fort degré d'amblyopie.

4° Le *déplacement* de la pupille, ou *corectopie*, entraîne presque toujours une modification dans la forme de celle-ci. Au lieu d'être circulaire et très légèrement excentrique en haut et en dedans, comme à l'état normal, l'orifice pupillaire se rapproche de la grande circonférence de l'iris et devient ovale, ou prend la forme d'une raquette.

5° La *polycorie* consiste dans l'existence de deux ou plusieurs orifices pupil-

laires. Le second orifice pupillaire est quelquefois très voisin de l'orifice principal, dont il n'est séparé que par une mince languette. Parfois aussi il s'en éloigne et se rapproche de la grande circonférence de l'iris. On ne signale pas de trouble notable de la vision résultant de la présence d'une pupille surnuméraire; il n'y a pas de polyopie monoculaire dans ces cas.

Nous mentionnerons seulement, sans y insister, les taches pigmentaires très fréquentes de l'iris, et la coloration différente des deux iris, plus rarement observée (*hétérochromie*).

II

LÉSIONS TRAUMATIQUES DE L'IRIS

Elles ont été décrites dans le chapitre des lésions traumatiques du globe de l'œil, auquel nous renvoyons pour tout ce qui les concerne.

III

LÉSIONS INFLAMMATOIRES DE L'IRIS

L'inflammation de l'iris ou *iritis* n'a été décrite comme maladie distincte qu'au commencement de ce siècle par Schmidt. Depuis cette époque, elle a été admise par tous les ophtalmologistes, qui en ont souvent multiplié sans nécessité les variétés.

Étiologie. — L'iritis s'observe rarement dans l'enfance et dans la vieillesse. C'est une maladie de l'adulte; elle se montre surtout à partir de vingt ans, et a son maximum de fréquence de trente à quarante ans. Le sexe ne paraît pas avoir une influence sur son développement, bien qu'on ait signalé la ménopause comme cause d'iritis chez la femme. Cette affection nous a paru, au contraire, se présenter plus fréquemment chez l'homme.

Les *traumatismes* n'ont qu'une très faible part dans le développement de l'iritis. On sait aujourd'hui que l'iridectomie aseptique non seulement ne provoque pas l'inflammation, mais exerce une action antiphlogistique. La *contusion* de l'iris serait plutôt une cause d'inflammation; mais, sauf dans l'extraction de la cataracte par la méthode de Daviel, elle agit rarement sur l'iris seul. Les *corps étrangers* venus du dehors et les masses cristalliniennes dissociées dans l'opération de la cataracte par discision peuvent incontestablement provoquer l'inflammation de l'iris. Mais la cause la plus fréquente, sans contredit, est l'*infection* par des germes pathogènes.

Ces germes viennent tantôt du dehors et pénètrent à la faveur d'une plaie ou d'une ulcération de la cornée, tantôt, et plus souvent, ils ont infecté préalablement tout l'organisme, et l'iritis qui en résulte n'est que la manifestation d'une diathèse préexistante. Le *diabète*, l'*albuminurie*, la *fièvre typhoïde* et la *variole* sont au nombre des causes de l'iritis.

Les diathèses qui donnent le plus souvent naissance à l'iritis sont la *syphilis*, le *rhumatisme* et la *goutte*. La *tuberculose* la produit aussi, mais plus rarement. C'est à la période des accidents secondaires qu'apparaît l'iritis *syphilitique*; on la voit même quelquefois à une époque très rapprochée de l'accident primitif. Dans tous les cas, elle est contemporaine des lésions cutanées et muqueuses. La syphilis congénitale peut, dit-on, se manifester sur l'iris, mais le fait est certainement exceptionnel.

De la diathèse *rhumatismale*, ou mieux arthritique, relèvent presque tous les cas d'iritis spontanée qui n'appartiennent pas à la syphilis. C'est, en général, en dehors de l'époque des manifestations articulaires aiguës du rhumatisme, et spécialement dans la forme chronique, chez les individus atteints d'hydarthroses ou d'arthrite sèche que se montre l'inflammation irienne. L'iritis goutteuse, décrite par quelques auteurs, se confond avec l'iritis rhumatismale.

C'est encore d'une variété de rhumatisme que relève l'iritis *blennorragique*. Depuis longtemps, en effet, on a observé des cas d'iritis chez les individus qui ont eu des manifestations articulaires de la blennorragie. Despagnet a même signalé l'existence de l'iritis blennorragique sans arthrite.

Anatomie pathologique. — Divisions. — L'inflammation de l'iris se traduit par des lésions variables et plus ou moins profondes de cette membrane.

Au degré le plus léger, il y a simple *hyperémie de l'iris*, comme on l'observe dans certaines kératites, dans les ulcères de la cornée, dans les inflammations de la choroïde.

Souvent l'iritis se traduit par l'hypersécrétion de l'humeur aqueuse et le trouble du contenu de la chambre antérieure. C'est là l'*iritis séreuse*, que A. Schmidt et Arlt ont considérée comme la manifestation de la scrofule, et que les travaux de Knies ont démontré être une lymphangite antérieure de l'œil avec infiltration cellulaire de l'iris. Les espaces lymphatiques péricornéens sont le siège primitif des altérations qui retentissent sur la face antérieure de l'iris et sur la membrane de Descemet.

La formation d'exsudats et d'adhérences de la face postérieure de l'iris avec la cristalloïde constitue l'*iritis plastique*. Dans l'*iritis parenchymateuse*, l'infiltration cellulaire est plus marquée; le tissu irien est épaissi, et il s'y fait une prolifération cellulaire en même temps qu'une diapédèse active. C'est à cette forme que se rattache la production des gommes, des végétations et des condylomes de l'iris.

Les *gommes syphilitiques* de l'iris sont formées par des amas de noyaux qui constituent une petite tumeur du volume d'un grain de millet à celui d'une lentille. Autour de la petite tumeur, le tissu irien est gonflé, et les vaisseaux sanguins prennent un développement exagéré; mais le reste de l'iris est souvent indemne. Les noyaux subissent, lorsque la résolution ne se fait pas, la dégénérescence graisseuse ou caséeuse et s'éliminent en laissant une perte de substance de l'iris.

Les *gommes tuberculeuses* de l'iris présentent de très grandes analogies pour l'apparence avec les gommes syphilitiques et, au dire de quelques histologistes, elles seraient composées des mêmes éléments. La recherche du bacille tuberculeux permettrait donc seule de les différencier. Schweigger (*Soc. de méd. de Berlin*, 23 oct. 1889) dit l'avoir deux fois trouvé dans des lambeaux obtenus par l'iridectomie. D'autre part, le néoplasme présente quelquefois les éléments carac-

téristiques du tubercule (follicules tuberculeux et cellules géantes) comme on le voit dans un cas de Terson (*Archives d'ophtalmologie*, 1890, X, p. 7).

L'apparition du pus à la surface de l'iris et dans la chambre antérieure constitue la *forme suppurative* de l'iritis. C'est la terminaison habituelle de l'iritis parenchymateuse, et elle se rencontre aussi dans les formes plastique et séreuse. La collection de pus dans la chambre antérieure porte le nom d'*hypopyon*. L'épanchement de sang, ou *hypohéma*, est un accident rare, considéré comme particulier à l'iritis de cause goutteuse, mais qui ne justifie pas la création d'une forme hémorragique de l'iritis admise par quelques ophtalmologistes.

Symptomatologie. — L'inflammation de l'iris se manifeste par des signes objectifs et par des troubles fonctionnels.

Les signes objectifs sont : l'injection périkératique, les changements de couleur de l'iris, les modifications survenues dans le contenu de la chambre antérieure et dans la forme de la pupille.

Aux troubles fonctionnels se rattachent la douleur, la photophobie et les troubles de la vision.

Les phénomènes généraux sont exceptionnels.

Signes objectifs. — L'existence de l'injection périkératique est intimement liée au développement de l'iritis. Elle constitue le premier signe qui attire l'attention. Cette injection est très légère au début et a quelquefois besoin d'être attentivement recherchée, dans l'iritis séreuse. Elle n'atteint un haut degré que dans les formes plastique et parenchymateuse. Non seulement l'injection périkératique forme alors autour du limbe cornéen un cercle de teinte violacée très apparent, mais il s'y joint une injection des vaisseaux conjonctivaux et même du chémosis.

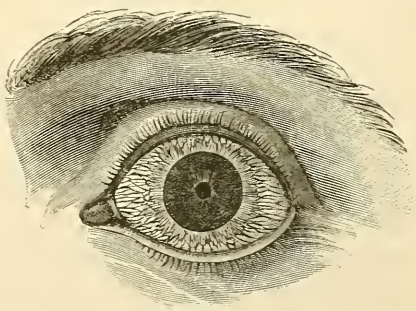

Fig. 70. — Iritis. — Injection périkératique. — Rétrécissement et déformation de la pupille.

Les changements d'aspect et de couleur de l'iris se manifestent dès le début. Tout d'abord l'iris prend une teinte terne, due, suivant Schirmer, à la chute de l'épithélium de sa face antérieure. Le trouble de l'humeur aqueuse explique mieux encore cet aspect, car on sait que l'épithélium est loin de former une couche continue à la face antérieure de l'iris. Les modifications qui surviennent dans la couleur de l'iris doivent être étudiées avec attention et en comparant toujours l'iris sain à l'iris malade. A la couleur propre de l'iris s'ajoute, par le fait de l'inflammation, une teinte jaunâtre, de telle sorte que l'iris bleu devient verdâtre et l'iris brun prend une coloration rouillée ou cuivrée. La coloration cuivrée a souvent été considérée comme la caractéristique de l'iritis syphilitique. En réalité, elle se rencontre dans les autres variétés et n'est pas pathognomonique.

Le contenu de la chambre antérieure présente des troubles variables. Dans la *forme séreuse*, la tension est augmentée, la chambre antérieure paraît plus profonde, le trouble de l'humeur aqueuse est général. A l'éclairage oblique, on distingue de petits flocons en suspension dans le liquide, et il s'y joint souvent l'altération de la membrane de Descemet dont nous avons parlé à propos de la kératite profonde. Dans la *forme plastique*, il y a des traces d'exsudats sur la face

antérieure de l'iris ou dans le champ pupillaire, et à la partie inférieure de la chambre antérieure s'accumulent des débris d'exsudats qu'englobe une substance fibrineuse. C'est seulement dans la *forme parenchymateuse* que s'observe l'*hypopyon* ou épanchement de pus dans la chambre antérieure. Les globules de pus, bien que mélangés le plus ordinairement à un exsudat fibrineux, s'accumulent par le fait de la pesanteur à la partie inférieure de la chambre antérieure et forment là un croissant jaunâtre à concavité supérieure tout à fait caractéristique. La situation de ce croissant n'est pas cependant complètement fixe. Il occupe parfois les parties latérales quand le malade est resté couché sur le côté. Lorsque la fluidité du pus est très prononcée, un mouvement brusque du globe de l'œil suffit pour faire disparaître momentanément l'hypopyon et troubler tout le contenu de la chambre antérieure.

L'épanchement de sang ou *hypohéma* de la chambre antérieure se présente exceptionnellement dans l'iritis, et est regardé comme caractéristique de l'iritis d'origine goutteuse. Le sang est souvent coagulé, de couleur rouge foncé. Il affecte rarement la forme en croissant régulier de l'épanchement purulent, bien qu'il tende à se porter aussi vers les parties déclives du limbe cornéen.

La pupille et l'iris subissent des modifications d'aspect à peu près constantes dans l'iritis. Dans la forme séreuse, il y a simple étroitesse de l'orifice par suite de la contracture du sphincter. La petite circonférence de l'iris devient irrégulière dans la forme plastique, et des adhérences ne tardent pas à s'établir entre la face postérieure de ce bord et la face antérieure de la cristalloïde. Le bord est dentelé, et l'éclairage oblique montre que le pigment s'en est détaché par places. On voit en même temps des débris de pigment ou des exsudats dans le champ pupillaire lui-même. Ces exsudats sont parfois assez considérables pour obstruer complètement la pupille et amener une occlusion dont les conséquences sont des plus graves. Le plus habituellement, il n'y a que des synéchies postérieures partielles qui permettent encore le passage de l'humeur aqueuse de la chambre antérieure dans la chambre postérieure. Dans les cas où l'adhérence de la petite circonférence est totale, la circulation de l'humeur aqueuse se trouve entravée comme dans l'occlusion pupillaire, et nous verrons plus loin les conséquences graves de cette disposition.

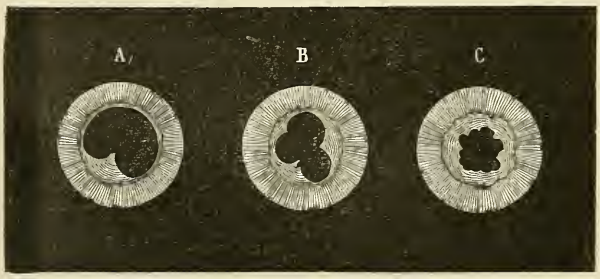

Fig. 71. — Déformations de la pupille par suite de synéchies postérieures.

La simple *hyperémie* et l'*iritis séreuse* entraînent dans la contractilité de l'iris des modifications qui se traduisent par la lenteur de ses contractions. La pupille ne réagit plus que difficilement sous l'action de la lumière; l'action de l'atropine est moins efficace qu'à l'ordinaire et se fait attendre plus longtemps. Dès que des synéchies se sont formées, la dilatation produite par l'atropine donne à la pupille une forme irrégulière; elle prend les apparences les plus bizarres, rappelant quelquefois celles d'un trèfle ou d'un cœur de carte à jouer. Lorsque les synéchies sont totales, il ne se produit aucune dilatation par l'instillation de l'atropine.

La forme *parenchymateuse* de l'iritis se traduit par le gonflement du tissu irien et par la tendance à la suppuration. Elle se complique parfois aussi de la production de petites saillies néoplasiques décrites sous les noms de végétations, condylomes, gommes ou granulomes. Leur volume varie de celui d'un grain de millet à celui d'une lentille : elles sont souvent multiples. Plus fréquentes peut-être à la partie supéro-interne de l'iris, elles peuvent envahir le tiers ou la moitié de sa trame. La couleur, blanc jaunâtre au centre, est rougeâtre à la base où existe un développement vasculaire évident.

Ces néoplasies ont été longtemps considérées comme dépendant exclusivement de la syphilis. Il est prouvé aujourd'hui qu'elles peuvent se développer en dehors de cette diathèse et qu'elles sont quelquefois de nature tuberculeuse. Les *gommes syphilitiques* de l'iris semblent appartenir à la période tertiaire de la syphilis, tandis que l'iritis syphilitique non gommeuse se développe pendant la période secondaire. Elles sont susceptibles de se résoudre sous l'influence du traitement antisyphilitique.

Les *gommes tuberculeuses* de l'iris, signalées par Gradenigo en 1868, sont rares. En 1878, Samelsohn a démontré leur nature, par des inoculations à des lapins. Panas pense que si la tuberculose se présente souvent sous forme de granulations grises confluentes dans le segment postérieur de l'œil, elle existe généralement sous une forme plus discrète et à l'état de tubercule unique dans le segment antérieur et sur l'iris.

Les tubercules de l'iris ont été observés surtout chez des enfants. Non susceptibles de résolution, ils ont une tendance envahissante et arrivent à perforer la cornée. Si, au début, ils ressemblent à la gomme syphilitique et sont difficilement distingués d'elle, ils ont une évolution différente et ne tardent pas à présenter une apparence qui impose le diagnostic. Presque toujours, d'ailleurs, il existe en même temps des signes de tuberculisation d'autres organes. On a cité pourtant des exemples de tuberculisation primitive de l'iris (Parinaud, Terson).

Troubles subjectifs. — La *douleur* est un phénomène à peu près constant, mais extrêmement variable dans l'iritis. Presque nulle dans quelques cas, au début du moins, elle acquiert dans d'autres une intensité extraordinaire. Cette douleur, d'une manière générale, est plus marquée le soir et pendant la nuit que dans la journée. Elle a son siège dans le globe oculaire et s'y traduit par une sensation de tension que les mouvements et surtout la pression exaspèrent. Mais elle siège aussi dans les branches du trijumeau, spécialement dans la région *sus-orbitaire* et dans la région temporale. La branche sous-orbitaire est plus rarement affectée, mais il est fréquent de voir des malades atteints d'iritis accuser une douleur dans toute la moitié du crâne correspondant à l'œil malade.

De même que la douleur, la *photophobie* est variable dans l'iritis : elle est moins marquée dans cette affection que dans la kératite. Lorsqu'elle existe, elle s'accompagne d'écoulement des larmes et de blépharospasme.

Les *troubles de la vision* sont constants dans l'iritis, mais assez variables. Moins accentués dans l'iritis séreuse, ils se montrent surtout dans les formes plastique et parenchymateuse et résultent de la présence d'exsudats dans le champ pupillaire. L'obstruction de la pupille est parfois assez considérable pour entraîner l'abolition de la vision.

Les phénomènes généraux manquent dans la plupart des cas d'iritis. Cepen-

dant on observe quelquefois des phénomènes gastriques, des vomissements, et même une réaction fébrile. L'intensité des douleurs nocturnes, en empêchant le sommeil, apporte toujours un certain trouble dans l'état général.

Marche. — Durée. — L'iritis s'observe le plus souvent à l'état aigu: mais alors même qu'elle est aiguë, elle n'évolue guère en moins de deux à quatre semaines. Souvent elle a une marche lente et insidieuse, et elle tend à passer à l'état chronique. Après avoir atteint un seul œil, on la voit assez fréquemment se porter sur l'autre œil. Ce fait n'a rien de surprenant lorsque l'iritis est le résultat d'un état diathésique. Lorsqu'il s'agit d'une iritis par infection locale, l'envahissement de l'autre œil a été attribué à la migration des germes pathogènes par le nerf optique et le chiasma (Knies, *Archiv. f. Augenheilk.*, t. IX, p. 1).

Le passage de l'iritis à l'état chronique est un fait fréquent, mais la chronicité est le plus souvent constituée par une série de rechutes séparées par des intervalles de calme, et l'inflammation tend alors à se localiser au cercle ciliaire (*cyclite*) et à gagner la choroïde (*irido-choroïdite*).

Terminaison. — La résolution est la terminaison habituelle de la forme séreuse et de la forme plastique traitées dès le début. Les formes parenchymateuse et suppurative ont moins souvent une terminaison favorable. La formation d'adhérences et l'atrophie de l'iris en sont dans bien des cas la conséquence.

Les adhérences de l'iris à la cristalloïde antérieure (*synéchies postérieures*) s'établissent rapidement dans la forme plastique et dans la forme parenchymateuse.

Les synéchies partielles ont presque toujours pour résultat, lorsqu'elles sont devenues définitives, de provoquer des rechutes.

Les adhérences totales ont des conséquences plus funestes encore. Lorsque toute la petite circonférence de l'iris adhère à la cristalloïde antérieure, l'humeur aqueuse s'accumule derrière l'iris et le repousse en avant. Il prend une forme convexe à la périphérie, et déprimée en entonnoir ou ombiliquée au centre. En même temps, sa teinte s'altère, il se décolore par suite de l'atrophie de son tissu; certains points cèdent plus que d'autres à la poussée de l'humeur aqueuse: il en résulte des bosselures. Dans cet état, qui a reçu le nom de *staphylome uvéal*, l'aspect de l'iris a été comparé, par Panas, à celui d'une tomate.

L'iris atrophié subit parfois une sorte de dégénérescence que de Wecker a appelée *dégénérescence cystoïde*, et qui aboutit à la formation de kystes à sa surface. Ces kystes, résultat d'une inclusion de l'humeur aqueuse, peuvent, à la longue, devenir pédiculés.

Complications. — Les complications de l'iritis s'observent du côté du cercle ciliaire et de la choroïde. L'irido-choroïdite, qui en est la conséquence, est une affection grave. A l'état aigu, et lorsqu'elle revêt la forme suppurative, elle entraîne la panophtalmite et la perte du globe de l'œil. Quand elle prend une marche plus lente et qu'elle ne suppure pas, elle aboutit le plus souvent à des altérations du corps vitré, à des décollements rétiniens, et finalement à la phtisie de l'œil. Parfois aussi, il se développe des phénomènes de glaucome.

Diagnostic. — Au début, l'iritis peut être facilement méconnue. L'injection périkératique, qui est un des signes les plus propres à faire soupçonner l'inflammation de l'iris, est quelquefois très peu marquée dans les premiers moments.

Plus souvent elle existe, mais elle est masquée par une injection conjonctivale vive. Dans ces cas, on peut confondre l'iritis avec une conjonctivite catarrhale.

L'attention doit être toujours portée sur la contractilité de l'iris, lorsque les autres signes font défaut. La lenteur des mouvements de la pupille révélera souvent l'inflammation au début : de même la dilatation incomplète ou très lente de la pupille par l'atropine. On ne doit pas oublier, dans les cas douteux, de faire l'examen à l'éclairage oblique qui permettra de reconnaître un trouble de l'humeur aqueuse non perceptible à l'inspection directe.

Le diagnostic de la variété d'iritis peut rarement être fait d'après les seuls signes objectifs. L'iritis syphilitique, en particulier, n'a pas de signes pathognomoniques. Ni le déplacement de la pupille en haut et en dedans (Beer), ni la teinte cuivrée de l'iris, ni même la formation de condylomes ne suffisent, en l'absence d'autres signes d'infection, pour affirmer l'existence de l'iritis syphilitique.

L'apparition à la surface de l'iris de masses arrondies, jaunes vers leur centre, ayant l'apparence de gommes, a cependant une grande valeur, mais au début les gommes tuberculeuses ne diffèrent pas pour l'aspect des gommes syphilitiques.

Pronostic. — D'une manière générale, le pronostic de l'iritis est sérieux. Dans bien des cas, il doit être considéré comme grave. La gravité du pronostic dépend surtout de l'existence des adhérences. Elle est par conséquent moindre dans l'iritis séreuse. Dans la forme parenchymateuse, le pronostic acquiert son summum de gravité. Cependant, on voit parfois des gommes volumineuses, ayant envahi la moitié de la masse de l'iris, céder au traitement antisyphilitique et disparaître par résolution.

Nous avons déjà dit que les adhérences même partielles de l'iris exposaient aux rechutes et au développement d'une irido-choroïdite avec toutes ses conséquences.

Traitement. — La première indication dans le traitement de l'iritis, en général, est d'éviter la formation des synéchies en dilatant la pupille au moyen d'instillations du collyre à l'atropine à 1 pour 100. Les instillations sont répétées trois ou quatre fois par vingt-quatre heures, dans les premiers jours. Deux instillations suffiront ensuite, mais on en prolongera l'usage jusqu'à disparition complète de l'injection périkératique.

Si l'iris résiste à l'instillation du collyre à l'atropine, c'est que des synéchies se sont déjà formées. Cependant les synéchies récentes finissent par s'allonger et cèdent même complètement avec le temps. Une ponction de la chambre antérieure, dans ces cas, aide beaucoup à l'action mydriatique de l'atropine.

L'usage répété des instillations d'atropine détermine parfois quelques phénomènes d'intoxication, notamment de la sécheresse de la gorge. Exceptionnellement et surtout chez les enfants, on a noté des phénomènes plus graves, du délire et des hallucinations. On a signalé aussi la production d'éruptions scarlatiniformes (Zehender).

Pour éviter autant que possible l'intoxication, on devra faire comprimer le sac lacrymal avec le doigt, au moment de l'instillation, et engager le patient à des expuitions fréquentes.

Les instillations répétées du collyre à l'atropine produisent parfois une conjonctivite folliculaire assez rebelle, attribuable peut-être aux micro-organismes

qui se développent dans les solutions d'atropine. L'addition d'une petite quantité d'acide borique ou d'eau de laurier-cerise peut remédier à cet inconvénient.

Ces accidents sont rarement assez sérieux pour obliger à renoncer au traitement par l'atropine. Si cependant on était forcé de l'abandonner, on aurait recours à la solution de sulfate de duboisine à 1 pour 200.

Toutes les formes d'iritis commandent l'usage des mydriatiques, car il faut, avant tout, prévenir la formation des synéchies, mais l'indication est plus expresse dans la forme parenchymateuse. Les instillations devront être répétées quatre à cinq fois dans les vingt-quatre heures. Dans la forme séreuse au contraire, on se contentera de deux instillations, la tendance aux synéchies étant moins prononcée et l'augmentation de tension pouvant faire craindre des accidents glaucomateux.

Dans la forme syphilitique de l'iritis, qu'il y ait ou non des gommes ou des condylomes, on prescrira un traitement antisyphilitique et, de préférence, les frictions hydrargyriques ou les injections sous-cutanées de bichlorure ou de cyanure de mercure. Panas préfère à celles-ci les injections de biiodure dissous dans l'huile stérilisée. Même dans les cas où la syphilis n'est pas démontrée, on se trouve souvent bien d'instituer un traitement mercuriel.

L'iritis rhumatismale exige l'administration du salicylate de soude ou du sulfate de quinine.

Le sulfate de quinine est prescrit avec avantage dans la forme suppurative.

Contre les douleurs péri-orbitaires très vives qui accompagnent souvent l'iritis, l'application de quelques sangsues à la tempe, du côté malade, est un moyen efficace. L'antipyrine à la dose de 2 grammes en quatre prises réussit également bien à calmer la douleur. Pour procurer le sommeil dans les cas d'insomnie, le choral et le bromure devront être prescrits de préférence aux préparations opiacées.

Dans la forme chronique de l'iritis habituellement entretenue par l'existence d'adhérences, la question de l'iridectomie se pose presque toujours à un moment ou à l'autre. Elle ne doit être pratiquée, en règle générale, que dans l'intervalle des poussées inflammatoires. Contre cette forme, d'ailleurs, surtout si elle se complique de choroïdite, le traitement mercuriel donne souvent des succès.

Il nous reste à dire un mot du traitement chirurgical de l'iritis tuberculeuse. L'énucléation de l'œil a été conseillée pour prévenir l'infection générale, lorsque la tuberculose de l'iris est primitive. Cette opération est indiquée si la vision est perdue et s'il existe des douleurs vives. Dans le cas contraire, on devra tenter plutôt l'ablation du tubercule par l'iridectomie. L'opération, il est vrai, présente des difficultés, mais elle paraît avoir été suivie de guérison dans quelques cas (de Wecker, Terson).

IV

TUMEURS DE L'IRIS

On a observé, à la surface de l'iris ou dans son épaisseur, des tumeurs kystiques et des tumeurs solides. Parmi ces dernières, les unes sont de nature bénigne; les autres appartiennent à la catégorie des tumeurs malignes.

Kystes de l'iris. — Ils forment à la surface de l'iris une saillie arrondie, circonscrite par une paroi blanchâtre ou transparente, quelquefois cloisonnée à l'intérieur. Leur contenu est semblable à l'humeur aqueuse. Parfois cependant, on l'a trouvé épais ou mélangé de granulations graisseuses et pigmentaires. La face interne du kyste est tapissée par une couche mince de cellules épithéliales dépourvues de pigment.

Les kystes de l'iris sont presque toujours, sinon toujours, consécutifs à un traumatisme, et de Wecker les considère avec raison comme résultant d'une dilatation cystoïde du tissu même de l'iris. L'iris, par le fait du traumatisme, subit un plissement, une éraillure; des exsudats se forment ensuite et emprisonnent une petite quantité d'humeur aqueuse.

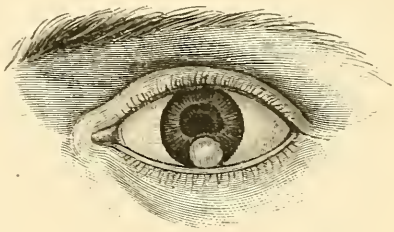

Fig. 72. — Kyste de l'iris.

Au début, on observe généralement des phénomènes réactionnels plus ou moins intenses, qui s'apaisent ensuite. Puis la tumeur augmente de volume et peut empiéter sur le champ pupillaire. Lorsqu'elle comprime l'angle irido-cornéen, on voit souvent survenir des phénomènes glaucomateux.

L'ablation de ces kystes peut être tentée, mais elle offre de grandes difficultés, car elle doit être complète si l'on ne veut pas voir survenir de récidives.

Nous mentionnons seulement les *cysticerques* parmi les tumeurs kystiques de l'iris; on en connaît quelques exemples.

Tumeurs perlées. — De Rothmund a décrit sous le nom d'*épidermoïdomes*, les tumeurs que Monoyer, Masse ont appelées tumeurs *perlées* et dont ce dernier chirurgien a bien démontré la nature.

Ces tumeurs sont le résultat de la greffe accidentelle à la surface de l'iris de cellules épidermiques, provenant du derme et introduites dans la chambre antérieure par une plaie de la cornée. Un traumatisme de l'œil, en effet, précède toujours leur développement. Masse a pu en provoquer la formation dans ses expériences sur les animaux.

Elles forment à la surface de l'iris de petites masses arrondies de couleur jaunâtre ou grisâtre. Elles sont formées par des cellules épidermiques, disposées en couches concentriques, mélangées de graisse ou de cholestérine. Lorsqu'il existe une cavité kystique dans leur épaisseur, c'est qu'une glandule s'est trouvée comprise dans la greffe et est devenue le siège d'un petit kyste. Dans quelques cas même, on y trouve un poil qui n'est qu'un cil transplanté à la surface de l'iris. Ce fait observé autrefois avait été désigné sous le nom de *trichiasis iridis*.

L'ablation de ces tumeurs peut être tentée. L'extirpation complète est nécessaire et d'une exécution moins difficile que pour les kystes, parce qu'il existe souvent une sorte de pédicule de la tumeur.

Nævi. — Granulomes. — Outre les taches pigmentées de la surface de l'iris, on observe parfois de petites tumeurs d'apparence verruqueuse qui ont été considérées comme des *nævi*. Elles restent souvent stationnaires et il faut alors

n'y pas toucher, d'autant que Knapp les croit susceptibles de se transformer en mélano-sarcomes.

Certaines tumeurs de l'iris ont l'apparence et la constitution des *granulomes*. Elles résultent du bourgeonnement du tissu irien à la suite d'un enclavement dans une perforation ou de l'excision d'un staphylome de la cornée. Elles ne doivent pas être considérées comme de véritables tumeurs.

Mais, dans d'autres cas, sans traumatisme, on voit des saillies végétantes se former à la surface de l'iris, provoquer des phénomènes inflammatoires, amener l'opacité de la cornée et finalement la phtisie du globe de l'œil. Ces granulomes, qui se développent surtout chez les enfants vers l'âge de dix ans, peuvent être considérés, d'après de Wecker, aussi bien comme une manifestation de la tuberculose que de la syphilis. L'examen histologique ne peut trancher la question, mais de Wecker est porté à considérer plutôt ces granulomes comme une manifestation de la syphilis héréditaire.

Le traitement spécifique doit donc toujours être essayé dans ces cas.

Sarcomes. — Les tumeurs malignes de l'iris sont représentées à peu près exclusivement par le *sarcome* ou le *mélano-sarcome*, dont Knapp, Hirschberg ont rapporté des observations. Mais on ne peut pas toujours déterminer exactement si les sarcomes ont pris naissance dans l'iris ou dans le corps ciliaire. En présence d'une tumeur non mélanique née de l'iris, présentant les apparences du sarcome, on doit toujours songer à la possibilité d'une gomme syphilitique et le diagnostic différentiel n'étant, le plus souvent, pas possible par les signes objectifs et les anamnestiques, il faut prescrire le traitement antisyphilitique.

Les tubercules de la *lèpre* se développent quelquefois sur l'iris et ont été décrits par Bell et Hansen. On n'a guère occasion de les observer en France, mais la coexistence des lésions de la lèpre en d'autres points du corps permettrait de faire le diagnostic.

On a observé dans l'adénie et dans la leucémie splénique des *lymphomes* de l'iris.

Nous rappelons enfin les *tubercules* et les *gommes* de l'iris dont il a été question à propos de l'iritis.

V

TROUBLES FONCTIONNELS DE L'IRIS

Les troubles fonctionnels que peut présenter l'iris consistent soit dans la prédominance d'action des fibres radiées ou des fibres annulaires de ce muscle entraînant des changements de dimensions de la pupille (dilatation ou rétrécissement), soit dans des contractions alternatives et spasmodiques de ces deux ordres de fibres, soit enfin, dans un état de flaccidité du diaphragme permettant des mouvements anormaux de totalité.

Nous décrirons :

1° La dilatation pupillaire ou *mydriase*;

2° Le rétrécissement pupillaire ou *myosis*;

3° Les contractions spasmodiques (*hippus*);

4° Le tremblement de l'iris (*iridodonésis*).

A l'état normal, les mouvements de l'iris sont soumis à l'influence de deux sources nerveuses : la 3e paire qui tient sous sa dépendance la contraction des fibres annulaires ou du sphincter ; le grand sympathique qui préside à celle des fibres radiées ou dilatatrices.

Dans les conditions ordinaires, l'action de ces deux ordres de fibres se balance et les dimensions de la pupille oscillent entre des limites de moyenne étendue.

L'irritation de la 3e paire sous l'action de la lumière produit un rétrécissement de la pupille ; mais, pour que ce rétrécissement soit porté à son maximum, il faut qu'il s'y joigne une paralysie du grand sympathique.

Inversement la paralysie de la 3e paire ne produit pas à elle seule une dilatation aussi complète que celle qui résulte de l'irritation du grand sympathique.

A l'état normal, les deux iris ont des mouvements synergiques ; les deux pupilles se contractent ou se dilatent en même temps. De là la nécessité, pour étudier les mouvements de l'iris d'un œil malade, de couvrir l'œil sain pour le soustraire à l'action de la lumière et des autres causes qu'on fait agir sur l'œil en expérience.

MYDRIASE

La dilatation de la pupille avec immobilité de l'iris ou *mydriase*, résulte de la paralysie du sphincter irien, de l'irritation des fibres radiées ou de l'action combinée de ces deux causes.

Les paralysies de la 3e paire sous la dépendance de la syphilis, du rhumatisme ou d'une cause centrale (encéphalite, méningite, hémorragie ou ramollissement cérébral), donnent lieu à une mydriase généralement de moyenne intensité. Il en est de même lorsque la mydriase est due à une action réflexe telle que celle qui résulte de la présence d'une dent malade.

L'irritation du grand sympathique qui accompagne les émotions vives, la frayeur, certains états nerveux comme l'hystérie, la paralysie générale, l'ataxie locomotrice, ou encore la présence de vers intestinaux dans le tube digestif produisent aussi la mydriase.

Dans l'amaurose absolue, dans le glaucome, dans certaines contusions du globe de l'œil, où l'innervation se trouve complètement suspendue, la mydriase atteint un degré plus élevé.

Elle a son maximum lorsqu'elle résulte de l'action de l'atropine ou des alcaloïdes similaires.

L'atropine a une action locale sur l'iris, comme le prouve chaque jour l'effet de l'instillation du collyre à l'atropine. Cette action résulte également du passage de l'alcaloïde dans la circulation générale, ainsi qu'on l'observe dans les empoisonnements par la belladone et les solanées. Dans ce dernier cas, l'action se manifeste toujours des deux côtés à la fois.

La mydriase se reconnaît par l'inspection directe de l'œil au grand jour ou avec un éclairage artificiel suffisamment intense. La pupille n'est pas seulement dilatée, mais l'iris ne réagit plus comme à l'état normal sous l'influence de l'action d'une lumière vive. Lorsque la dilatation est très prononcée, la pupille prend, en outre, une teinte légèrement grisâtre.

La mydriase donne lieu à un éblouissement résultant de la plus grande quantité de lumière qui arrive sur la rétine. Lorsque à la mydriase s'ajoute la para-

lysie de l'accommodation, les troubles de la vue sont plus marqués et la vision des objets rapprochés devient tout à fait indistincte.

L'atropine produit à la fois la dilatation pupillaire et la paralysie de l'accommodation, et le trouble fonctionnel qui en résulte persiste, comme on sait, pendant plusieurs jours.

A l'état normal, la dilatation de la pupille coïncide avec le relâchement de l'accommodation pour la vision à grande distance et le myosis avec l'augmentation de courbure du cristallin nécessaire à la vision des objets rapprochés. Mais, dans certains états pathologiques, il y a dissociation entre les mouvements pupillaires produits par l'action de la lumière et ceux qui accompagnent l'accommodation. Argyll Robertson a insisté sur ce fait que, dans l'ataxie par exemple, la pupille ne réagit plus sous l'influence de la lumière, mais qu'elle subit encore les changements de dimensions en rapport avec la vision des objets rapprochés ou situés à l'infini. Ce signe, malheureusement, n'est ni constant, ni pathognomonique dans le tabes.

Le pronostic de la mydriase est extrêmement variable et dépend avant tout de la cause qui l'a produite.

Le traitement doit être institué d'après le diagnostic de la cause. Les instillations, dans l'œil, du collyre à l'ésérine ou à la pilocarpine sont un moyen d'obtenir un rétrécissement de l'orifice pupillaire, mais ne peuvent avoir d'action que sur certains phénomènes accessoires tels que l'éblouissement produit par la mydriase.

MYOSIS

Le rétrécissement de la pupille prend le nom de *myosis* lorsqu'il se produit en dehors de l'action physiologique de la lumière ou de l'adaptation de l'œil pour la vision de près. Il résulte d'un trouble de l'innervation de l'iris, et ne doit pas être confondu avec l'étroitesse de la pupille due à des adhérences à la cristalloïde antérieure (synéchies postérieures de l'iris).

Le rétrécissement pupillaire est souvent porté assez loin dans le myosis pour que l'orifice présente à peine les dimensions d'une tête d'épingle. Malgré cela, le myosis ne détermine pas par lui-même de trouble marqué de la vision. Les images rétiniennes sont un peu moins éclairées, mais le champ visuel est à peine modifié.

Les causes du myosis, comme celles de la mydriase, résident dans les troubles de l'innervation survenus du côté de la 3e paire et du grand sympathique. L'irritation de la 3e paire le produit tout aussi bien que la paralysie du grand sympathique. Il y a donc lieu d'admettre un myosis *spasmodique* et un myosis *paralytique*.

La paralysie du grand sympathique résulte de la compression produite sur ce cordon nerveux par des tumeurs à la région cervicale, ou de la blessure de la moelle. On l'observe aussi au début des lésions du tabes.

L'irritation de la 3e paire crânienne, qui amène la contracture du sphincter irien, résulte quelquefois, par action réflexe, de la présence d'un corps étranger sur la cornée ou dans le cul-de-sac de la conjonctive. L'obligation de fixer des objets de très petites dimensions, très rapprochés et fortement éclairés, amène aussi par le même mécanisme, chez les bijoutiers, les horlogers et les graveurs, un myosis spasmodique.

Dans les inflammations des centres nerveux (encéphalite, méningite), dans les intoxications par l'alcool, par l'opium, par le tabac, le myosis traduit une irritation centrale transmise à l'iris par la 3e paire associée à une diminution d'action du grand sympathique.

Enfin l'ésérine et la pilocarpine ont sur l'iris une action locale. Instillées entre les paupières, elles produisent un myosis très marqué; mais ce myosis est moins persistant que la dilatation atropinique.

CONTRACTIONS SPASMODIQUES ET TREMBLEMENT DE L'IRIS

Pendant la période de déclin de la paralysie de la 3e paire, à la mydriase primitive on voit parfois succéder des contractions spasmodiques du sphincter irien autrefois désignées sous le nom d'*hippus*. Ces alternatives de resserrement et de dilatation de la pupille s'observent chez les albinos et dans le nystagmus. On les signale aussi dans la sclérose en plaques et dans l'hystéro-épilepsie.

Le *tremblement de l'iris* (*iridodonésis*, *iris tremulans*) était autrefois considéré à tort comme indiquant un ramollissement du corps vitré. On sait aujourd'hui que cet état anormal se produit lorsque la face postérieure de l'iris cesse d'être soutenue par la face antérieure du cristallin. L'absence du cristallin (aphakie) à la suite de l'opération de la cataracte ou de sa luxation est la cause habituelle du tremblement de l'iris. Il se produit aussi lorsque le cristallin a subi une diminution notable de son volume, ainsi qu'on le voit dans certains cas de cataractes très anciennes, ou encore lorsque l'iris a éprouvé une forte distension, comme dans les cas d'hydrophtalmie antérieure.

Le tremblement de l'iris se manifeste au moment où le globe de l'œil exécute un mouvement; la surface de l'iris est agitée d'une ondulation rapide qui se reproduit chaque fois que l'œil se meut. Si l'absence du cristallin est la condition ordinaire du tremblement de l'iris, il s'en faut de beaucoup cependant que tous les opérés de cataracte présentent ce tremblement.

VI

DES OPÉRATIONS QUI SE PRATIQUENT SUR L'IRIS

Parmi les opérations qui se pratiquent sur l'iris, l'*iridectomie* ou résection d'une partie de cette membrane est la seule qui soit d'une application fréquente. Nous la décrirons succinctement ici. Nous dirons aussi quelques mots de l'*iridotomie* ou section de l'iris.

Les autres opérations telles que l'*iridodésis* ou ligature de l'iris, l'*iridenkleisis* ou enclavement de l'iris dans la plaie, l'*iridorhexis* ou déchirure de l'iris sont généralement abandonnées.

Seule la *corélysis*, ou dégagement des synéchies iriennes adhérentes à la capsule, trouve encore ses indications et peut rendre des services.

[*E. DELENS.*]

IRIDECTOMIE

La résection partielle de l'iris est pratiquée soit dans le but de permettre aux rayons lumineux d'arriver sur la rétine à travers un orifice situé plus périphériquement que l'orifice normal, soit dans le but de remédier à des phénomènes inflammatoires.

Dans le premier cas, l'iridectomie est dite *optique*; dans le second, elle est *antiphlogistique*.

L'iridectomie *optique*, ou opération de la *pupille artificielle*, trouve ses indications dans l'existence d'opacités centrales de la cornée, d'occlusion de la pupille et quelquefois aussi d'une cataracte capsulaire centrale.

L'iridectomie *antiphlogistique* a pour effet de diminuer la tension de l'œil, de prévenir le retour d'accidents inflammatoires. Elle est indiquée dans le glaucome, l'iritis et l'irido-choroïdite chroniques avec adhérences et dans les cas de synéchies postérieures totales ou multiples.

Nous verrons, à propos de l'opération de la cataracte, que l'iridectomie constitue un des temps de l'extraction dans l'opération de de Graefe dite extraction linéaire combinée.

D'une manière générale, lorsqu'on pratique l'iridectomie dans un but optique, on doit chercher à faire une pupille petite, et, à moins que la situation de l'opacité cornéenne oblige à agir autrement, on doit la placer en dedans et un peu en bas.

Si l'on a recours à l'iridectomie antiphlogistique, on tend à exciser plus largement l'iris et l'on place la perte de substance autant que possible en haut, de manière qu'elle soit dissimulée par la paupière supérieure.

Pour pratiquer l'iridectomie, les culs-de-sac de la conjonctive sont d'abord lavés avec une solution antiseptique, et l'œil est cocaïnisé. Cependant, comme l'anesthésie produite par la cocaïne ne s'étend pas à l'iris dont la section est à la fois délicate et douloureuse, on est quelquefois forcé de recourir au chloroforme pour les sujets indociles.

Les paupières étant maintenues écartées par le blépharostat à ressort, l'œil est immobilisé avec la pince fixatrice. On pratique alors la ponction de la cornée, à l'endroit choisi, à l'aide d'un couteau lancéolaire droit ou coudé. Pour l'iridectomie optique, la situation de l'incision s'éloigne légèrement du limbe cornéen. L'iridectomie pratiquée pour les cas de glaucome doit être au contraire aussi large et aussi

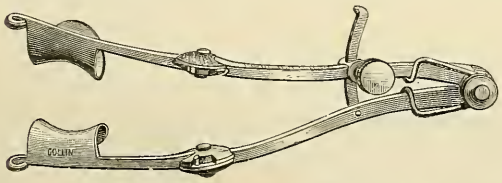

Fig. 73. — Écarteur des paupières de Panas.



Fig. 74. — Pince fixatrice de de Graefe

périphérique que possible. L'instrument doit d'abord pénétrer plus ou moins perpendiculairement dans la cornée, puis le manche est abaissé, de manière

que la lame chemine parallèlement à l'iris sans que la pointe risque de le blesser.

Dans quelques cas, le couteau de de Graefe est plus commode pour opérer la section de la cornée. Il agit alors par ponction et contre-ponction, comme pour l'opération de la cataracte.

L'humeur aqueuse étant évacuée, on introduit avec précaution, en déprimant la lèvre périphérique de l'incision, la pince à

Fig. 75. — Couteau lancéolaire coudé.

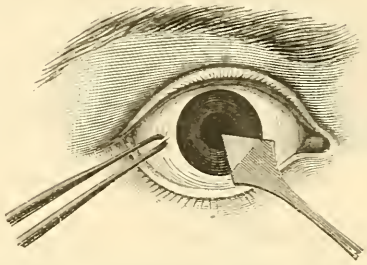

Fig. 76. — Iridectomie. — Incision de la cornée.

iridectomie fermée, dans la chambre antérieure, et l'on saisit l'iris en entr'ouvrant les mors de la pince. L'iris saisi est alors très doucement attiré hors de la plaie.

La section de la partie herniée de l'iris est pratiquée soit à l'aide de ciseaux

Fig. 77. — Pince courbe à iridectomie.

courbes, soit de préférence avec la pince-ciseaux de de Wecker. Elle est exécutée par un aide, pendant que le chirurgien maintient l'iris hors de la plaie et elle doit porter exactement au ras de l'ouverture cornéenne. S'il n'a pas une confiance absolue dans l'habileté de l'aide, mieux vaut que le chirurgien lui abandonne la pince fixatrice pendant ce temps de l'opération et pratique lui-même la section de l'iris.

La pupille artificielle se trouve alors formée. Dans le cas où la section de la cornée a porté sur le limbe cornéen et où l'excision a été régulière, la perte de substance a la forme d'un trou de serrure.

Le nettoyage de la plaie, l'évacuation d'un peu de sang qui obstrue souvent la chambre antérieure, la réduction de petites portions d'iris, enclavées dans

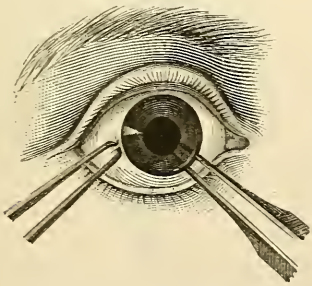

Fig. 78. — Introduction des pinces pour saisir l'iris.

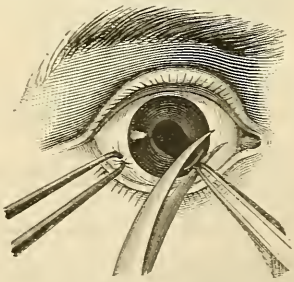

Fig. 79. — Section du lambeau irien attiré au dehors.

les angles de la section de la cornée, pratiquée avec une fine spatule en écaille, constituent le troisième et dernier temps de l'opération.

Une rondelle de gaze aseptique au salol ou à l'iodoforme, de petits disques

superposés d'ouate hydrophile et une bande pour maintenir le tout appliqué sur l'œil représentent un pansement légèrement compressif, qui devra rester en place pendant vingt-quatre heures.

Le lendemain, l'œil est lavé doucement et l'on trouve généralement la plaie de la cornée cicatrisée. On instille un peu d'atropine et l'on renouvelle le pansement qui, au bout de deux ou trois jours, peut être remplacé par un simple bandeau flottant.

Fig. 80. — Pince-ciseaux de de Wecker.

Les suites de l'iridectomie sont habituellement simples. Les temps difficiles de l'opération sont la saisie de l'iris qui, pratiquée sans ménagements, expose à blesser la capsule du cristallin et la section de la partie saisie qu'une longue habitude permet seule d'exécuter avec une régularité parfaite.

IRIDOTOMIE. — CORÉLYSIS

L'*iridotomie*, instituée par de Graefe, permet de rétablir une pupille dans les cas d'occlusion, sans exciser aucune portion de l'iris. Elle est applicable aux occlusions de la pupille que l'on observe après l'opération de la cataracte. La présence du cristallin, dans sa capsule, en arrière de l'iris, est un obstacle à la pratique de cette opération.

On procède d'abord comme pour l'iridectomie. Le couteau lancéolaire pénètre à la partie supérieure de la cornée; lorsque la pointe est arrivée dans la chambre antérieure, on la dirige vers l'iris de manière à y faire une petite boutonnière. La pointe de l'instrument est ensuite dégagée. Par l'incision cornéenne on introduit alors la pince-ciseaux de de Wecker dont la branche postérieure mousse dépasse un peu la branche antérieure. Cette lame postérieure pénètre dans la boutonnière de l'iris et est poussée verticalement derrière cette membrane. La lame antérieure reste entre l'iris et la cornée.



Fig. 81. — Spatule de Streatfield.

Le simple rapprochement des deux lames opère la section de l'iris suivant une ligne

Fig. 82. — Crochet de Weber.

verticale et dans une étendue de plusieurs millimètres.

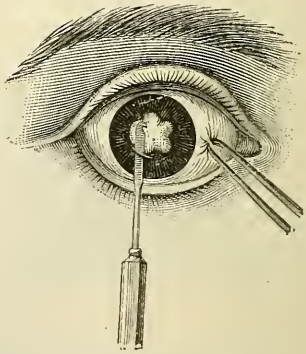

Fig. 83. — Corélysis.

La traction exercée par les fibres radiées de l'iris ne tarde pas à donner à cette simple section linéaire une forme elliptique, et l'on obtient ainsi une pupille régulière et centrale d'aspect beaucoup moins désagréable que la perte de substance de l'iridectomie la mieux réussie.

Dans les cas où il existe des synéchies du bord irien avec la cristalloïde antérieure, on peut rompre ces adhérences par une opération distincte de l'iridectomie et de l'iridotomie. Cette opération a reçu le nom de *corélysis*. Elle consiste à faire en un point directement opposé au siège des adhérences une étroite ponction de la cornée et à introduire par cette ouverture une petite spatule (spatule de Streatfield), ou un petit crochet (crochet de Weber) dont l'extrémité est insinuée entre la face postérieure de l'iris et la cristalloïde, au point adhérent et à accrocher la synéchie pour en opérer la rupture. Cette petite opération n'est pas sans danger, car elle expose à la blessure de la cristalloïde, ou à la déchirure de l'iris.

APPENDICE

LÉSIONS VITALES ET ORGANIQUES DE LA CHAMBRE ANTÉRIEURE

La chambre antérieure subit des changements notables dans ses dimensions, dans sa forme et dans son contenu, à la suite de quelques accidents et de certaines inflammations des parties constituantes de l'œil qui la limitent. Mais sa pathologie propre se réduit, en somme, à très peu de chose, car les phénomènes qu'on observe dans la chambre antérieure dépendent presque toujours de lésions de la cornée ou de l'iris.

Les *corps étrangers* de la chambre antérieure ont ordinairement traversé la cornée avant d'y arriver. Ce sont des éclats métalliques, des fragments de pierre, quelquefois des grains de plomb. Toutes les fois que leur présence est nettement constatée, ils doivent être extraits par la ponction de la cornée.

Les *débris de cristallin* qui séjournent dans la chambre antérieure à la suite d'une discision, d'une extraction de la cataracte ou d'un traumatisme peuvent être abandonnés à eux-mêmes et sont susceptibles de résorption lorsqu'ils ne sont pas trop volumineux et qu'ils ne comprennent pas le noyau même du cristallin.

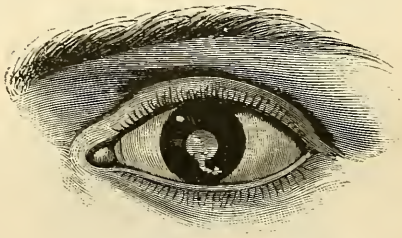

Fig. 84. — Cysticerque de la chambre antérieure.

Des *cysticerques* ont été observés dans la chambre antérieure. Ils y apparaissent généralement après avoir pris naissance dans le tissu de l'iris et se reconnaissent à leur forme, à leur couleur jaunâtre et surtout à leurs mouvements onduleux. Les phénomènes d'iritis qu'ils provoquent obligent à en pratiquer l'extraction. Jusqu'ici aucune observation de cysticerque n'a été recueillie en France.

On a pendant longtemps décrit sous le nom d'*aquo-capsulite* l'inflammation de la membrane de Descemet et du contenu de la chambre antérieure. Mais nous avons vu que le trouble de l'humeur aqueuse dépendait soit d'une kératite profonde, soit d'une iritis séreuse. Nous ne décrirons donc pas isolément l'aquo-capsulite.

Dans certains cas, la sécrétion de l'humeur aqueuse diminue au point que la

chambre antérieure n'existe plus et que la face antérieure de l'iris se trouve presque accolée à la face postérieure de la cornée. Ce phénomène s'observe souvent après des instillations répétées d'ésérine.

Dans d'autres cas, la chambre antérieure acquiert, au contraire, des dimensions exagérées par suite de l'hypersécrétion de l'humeur aqueuse. On voit quelquefois l'iris refoulé en arrière former par sa face antérieure une sorte d'entonnoir à base antérieure. En même temps la cornée est plus convexe et la tension de l'œil est exagérée. Cet état se lie à des troubles dans la circulation de l'iris et de la choroïde qui seront étudiés avec l'irido-choroïdite.

Les seuls troubles dans le contenu de la chambre antérieure que nous ayons à étudier spécialement, en raison de leur importance et de leur fréquence, sont l'épanchement de sang ou *hypohéma* et l'épanchement de pus ou *hypopyon*.

HYPOHÉMA

L'épanchement sanguin dans la chambre antérieure reconnaît des causes diverses.

En première ligne, se placent les *traumatismes* accidentels et les opérations. Une contusion de l'œil produite par un coup de poing, un coup de fouet, est une cause assez fréquente d'hypohéma. Les opérations pratiquées sur l'iris et l'extraction de la cataracte le déterminent aussi. Le sang est alors fourni par un vaisseau de l'iris directement blessé ou par le reflux dans la chambre antérieure du sang sorti des vaisseaux conjonctivaux intéressés dans la section de la cornée. Dans d'autres cas, c'est la détente brusque de la pression intra-oculaire succédant à une ponction de la chambre antérieure qui occasionne l'hémorragie (*hypohema ex vacuo*).

Les épanchements sanguins *spontanés* s'observent assez souvent. On les voit survenir dans les cas d'irido-choroïdite chronique, de glaucome (forme hémorragique), de tumeurs intra-oculaires. Ils sont le plus ordinairement provoqués par un effort, un accès de toux, des vomissements; quelquefois ils se produisent pendant l'accouchement. L'influence des affections cardiaques et des lésions vasculaires est encore à noter.

On a signalé aussi des hypohémas survenant dans le cours du purpura, et chez les femmes mal réglées. Dans ce dernier cas, ils affecteraient la forme périodique. Enfin Weber et Mooren ont rapporté de curieuses observations dans lesquelles l'épanchement sanguin pouvait être volontairement reproduit par les patients.

Quelle qu'en soit la cause, l'hypohéma varie en quantité. Il remplit quelquefois toute la chambre antérieure, masquant l'iris et la pupille et donnant à la cornée un aspect rouge brun. Plus souvent, il n'occupe qu'une partie de la chambre antérieure et s'accumule alors dans la moitié inférieure. Si le sang est liquide, le niveau supérieur de l'épanchement forme une ligne horizontale assez nette. Au-dessus de cette ligne, cependant, l'humeur aqueuse prend une teinte rosée qui change la couleur de l'iris et de la pupille. La pupille est habituellement un peu dilatée.

Un trouble visuel considérable résulte de la présence du sang dans la chambre antérieure. Ce trouble est d'ailleurs en rapport non seulement avec la quantité de sang épanché, mais avec la cause qui a produit l'épanchement.

L'hypohéma a une tendance très grande à se résorber, du moins lorsqu'il est d'origine traumatique. A la suite d'une opération on en observe souvent en vingt-quatre heures la disparition complète.

Dans les autres circonstances, la résorption est moins facile. Quelquefois même, on voit les hémorragies se renouveler. Lorsque l'épanchement sanguin a été considérable, il reste parfois sur la face antérieure de l'iris des plaques d'un rouge foncé. Le plus souvent cependant, la chambre antérieure recouvre toute sa transparence.

Dans la grande majorité des cas, il n'y a pas de traitement actif à opposer à l'hypohéma. Il suffit d'attendre sa résorption en la favorisant par un peu de compression du globe. Si cependant l'épanchement est par trop considérable ou tarde trop à se résorber, il y a lieu de pratiquer une ponction à la partie inférieure de la cornée. On a soin de ne pas produire une détente trop brusque de la tension intra-oculaire et de laisser s'écouler lentement la partie fluide du contenu de la chambre antérieure. On applique immédiatement après un bandeau compressif.

HYPOPYON

La présence du pus dans la chambre antérieure est presque toujours (trois fois sur quatre) symptomatique d'une affection ulcéreuse de la cornée. Elle accompagne aussi les inflammations de l'iris et du corps ciliaire.

Les cellules lymphoïdes qui constituent l'épanchement peuvent provenir de trois sources : 1° de l'extérieur, lorsqu'un ulcère ou un abcès de la cornée perfore la membrane de Descemet pour s'ouvrir dans la chambre antérieure (on admet aussi, depuis les travaux de Conheim, que lorsque la cornée est dépourvue de son épithélium, les cellules du pus peuvent arriver par migration à travers les lames de la cornée jusque dans la chambre antérieure); 2° par diapédèse des vaisseaux de l'iris, à la suite des inflammations de cette membrane (l'iritis séreuse, on le sait, a été assimilée à une lymphangite oculaire et Strohmeyer a presque constamment trouvé une infiltration purulente de l'iris dans les kératites infectieuses); 3° des vaisseaux du corps ciliaire et du cercle veineux de l'iris, par le même mécanisme, lorsqu'un corps étranger logé dans la partie antérieure du corps ciliaire détermine l'irritation de cette région. Cette dernière source serait la plus fréquente, d'après Strohmeyer.

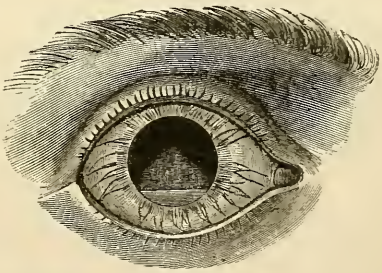

Fig. 85. — Hypopyon.

Les signes par lesquels se révèle l'hypopyon ont été déjà indiqués à propos de l'iritis. Au début, l'épanchement forme un étroit croissant jaunâtre à la partie inférieure de la chambre antérieure et il faut, à cette période, se servir de l'éclairage oblique pour le distinguer de l'infiltration purulente du limbe de la cornée autrefois désignée sous le nom d'onyx. Lorsque l'épanchement est plus considérable, il est plus facile à reconnaître et son bord supérieur prend une direction horizontale. Les changements de position du globe oculaire font varier la situation de l'hypopyon. Lorsque le malade est couché sur le côté correspondant, on voit l'hypopyon occuper la partie inféro-externe de la chambre anté-

rieure. Dans les mouvements brusques de l'œil, il arrive parfois que toute l'humeur aqueuse devient trouble par diffusion du pus. Souvent aussi l'épanchement est plutôt plastique que purulent et présente alors une fixité remarquable.

L'hypopyon, au début, est susceptible de se résorber, lorsque l'affection qui lui a donné naissance est convenablement traitée. Il est fréquent d'observer cette résorption dans les inflammations de l'iris, dès qu'on a institué les instillations d'atropine et les lavages antiseptiques. L'usage d'un collyre au sublimé passait à juste titre, autrefois, comme propre à amener la résorption du pus.

Lorsque l'épanchement est très considérable, il faut l'évacuer par une ponction faite à la partie inférieure de la cornée. On la pratique avec un couteau triangulaire ou avec le couteau de de Graefe. Si le pus est liquide, il s'écoule immédiatement. Lorsque le pus se trouve mélangé à des exsudats plastiques, il devient nécessaire d'introduire dans la chambre antérieure soit une spatule, soit une curette ou mieux encore une pince à iridectomie pour extraire les fausses membranes souvent très adhérentes. Un lavage antiseptique de la chambre antérieure avec une solution de sublimé à 1 pour 2000 est un complément utile de l'évacuation. La plaie cornéenne se ferme facilement en vingt-quatre heures sous un pansement légèrement compressif, mais le pus a, dans bien des cas, une tendance fâcheuse à se reproduire.

CHAPITRE VI

MALADIES DU CRISTALLIN

Warlomont, art. Cataracte du *Dict. encycl. des sciences méd.*, 1re série, t. XIII, p. 115. — Gayet, art. Cristallin, 1re série, t. XXIII, p. 545. — Monoyer (F.), art. Cristallin du *Dict. de méd. et de chir. prat.*, t. X, p. 269. — Liebreich (R.), art. Cataracte du *Dict. de méd. et de chir. prat.*, t. VI, p. 479. — Otto Becker, art. Cristallin. *Handbuch der Augenheilkunde von Alfr. Graefe und Theod. Sacmisch*, Bd V, p. 157. — Panas, Traité des maladies des yeux, t. I, p. 527. — Fuchs, Manuel d'ophtalmologie, p. 598. — Nimier et Despagnet, Traité élémentaire d'ophtalmologie, p. 557. — Truc et Valude, Nouveaux éléments d'ophtalmologie. Paris, 1896.

I

ANOMALIES CONGÉNITALES

Les anomalies du cristallin observées au moment de la naissance consistent en déplacements (*ectopies*), malformations (*coloboma*) et altérations de la transparence de la lentille. Ces dernières, auxquelles la chirurgie peut remédier par une opération, rentrent dans la grande classe des cataractes, dont elles constituent la variété dite *congénitale*, et c'est à propos de la cataracte que nous les étudierons. On a constaté aussi l'absence du cristallin (*aphakie congénitale*) coïncidant avec d'autres malformations du globe.

II

LÉSIONS TRAUMATIQUES

Les *déplacements* traumatiques du cristallin (luxations et subluxations), les *contusions*, les *plaies* de la capsule et les *corps étrangers* ont été décrits avec les lésions traumatiques du globe de l'œil. Nous renvoyons donc à ce que nous en avons déjà dit. Nous aurons toutefois à revenir sur la cataracte d'origine traumatique, mais il y a intérêt à ne pas séparer l'étude de la cataracte traumatique de celle des autres variétés de cataracte. Il en sera traité au chapitre suivant.

III

LÉSIONS VITALES ET ORGANIQUES DU CRISTALLIN

Les altérations que peut subir l'appareil cristallinien aboutissent toutes à l'opacification de la lentille et sont englobées sous le nom de *cataractes*. On a appelé quelquefois *fausses cataractes* les dépôts membraneux développés au-devant du cristallin et dans le champ pupillaire, parce qu'ils simulent jusqu'à un certain point la *cataracte vraie*. Sous la dénomination de cataractes *secondaires*, on comprend les opacités partielles qui se forment aux dépens des débris de la capsule ou du cristallin après l'opération de la cataracte.

La cataracte vraie occupe le plus souvent le cristallin seul; elle est *lenticulaire*. Dans quelques cas rares elle n'atteint que la capsule, ou, du moins, la couche épithéliale qui tapisse la cristalloïde antérieure; elle est alors dite *capsulaire*. La combinaison de ces deux espèces de cataracte est appelée cataracte *capsulo-lenticulaire*.

Nous étudierons d'abord la cataracte vraie ou *lenticulaire*, subdivisée en cataracte *spontanée*, en cataracte *congénitale* et en cataracte *traumatique*. Nous décrirons ensuite les cataractes *capsulaires* et nous dirons en terminant quelques mots des cataractes *secondaires*.

a. — Des cataractes lenticulaires.

CATARACTE SPONTANÉE

Chiray, Des causes anatomiques de la cataracte spontanée. Thèse de Paris, 1875. — De Lapersonne, Étude clinique sur la maturation artificielle de la cataracte. Thèse de Paris, 1882-1883.

Étiologie. — Considérée au point de vue étiologique le plus général, la cataracte est *traumatique* ou *spontanée*. Cette dernière se subdivise en congénitale ou acquise, suivant l'époque où elle se manifeste.

Nous ne parlerons ici que des causes de la cataracte spontanée ou acquise.

L'influence du *sexe* sur le développement de la cataracte a généralement été regardée comme à peu près nulle. Cependant les statistiques de de Wecker, publiées par Esmérian, notent une prédominance marquée chez la femme, s'élevant à plus de 20 pour 100 pour la cataracte *spontanée*.

L'*âge* est la cause qui agit le plus manifestement. Plus de la moitié des cataractes s'observent dans la période de 50 à 70 ans et surtout de 60 à 70 ans. Si au delà la proportion diminue, cela tient au petit nombre d'individus qui dépassent 70 ans.

L'*hérédité* joue certainement un rôle dans le développement de la cataracte, mais nous manquons sur ce point de documents précis.

Les *professions* ont aussi une influence évidente. Depuis longtemps on a signalé la plus grande fréquence de la cataracte chez les individus exposés par leur travail à un feu ardent ou à un grand soleil. C'est ainsi que les forgerons, les souffleurs verriers, les cuisiniers, les cultivateurs, et parmi eux surtout les vignerons (de Wecker), fournissent à la cataracte un contingent considérable. Ces professions paraissent agir surtout par la déperdition d'eau qu'entraîne une transpiration abondante.

Le développement de la cataracte se lie aussi à celui d'un certain nombre d'*affections oculaires*, et peut-être même à quelques états particuliers de la réfraction. C'est ainsi que de Wecker est porté à croire que l'hypermétropie y prédispose et Schœn a insisté sur l'influence des efforts exagérés d'accommodation. D'autre part, les myopes d'un fort degré sont exposés à une forme particulière de cataracte sénile. Depuis longtemps on a signalé l'influence manifeste des irido-choroïdites, des choroïdites atrophiques, de la rétinite pigmentaire, du décollement rétinien et du glaucome (voy. sur ce sujet les thèses de Dubarry, Paris, 1869 et de Chiray, id. 1875).

L'influence des *maladies générales* et de certaines *intoxications* a surtout été mise en évidence par les travaux modernes.

La coïncidence du diabète sucré et de la cataracte est depuis longtemps notée (Lécorché, *Cataracte diabétique*, *Arch. gén. de méd.*, 5e série, t. XVII et XVIII). Sur 35 diabétiques, accusant des troubles de la vision, Galezowski a trouvé 22 fois des opacités cristalliniennes. Toutefois, la cataracte diabétique ne présente rien de spécial dans ses altérations ; c'est une cataracte molle, débutant par les couches corticales les plus antérieures (O. Becker) et sa fréquence a été exagérée.

La cataracte s'observe aussi dans le diabète phosphatique. Teissier (*Du diabète phosphatique*, thèse de Paris, 1876) dit qu'elle s'y rencontre dans la proportion de 3 sur 20.

L'*athérome et la sclérose des artères* se lient intimement au développement de la cataracte. Ils se manifestent souvent par la production du cercle sénile coïncidant avec la cataracte. Michel a noté particulièrement l'existence de la sclérose dans les carotides et la prédominance de la lésion du côté où la cataracte a débuté et où elle est le plus avancée. Les lésions vasculaires existent dans d'autres cas sur l'aorte ou à l'orifice des gros vaisseaux.

C'est à des altérations de même ordre, sans doute, qu'il faut rapporter la production de la cataracte dans les cas de *néphrites chroniques*. Deutschmann a cru pouvoir donner à cette variété de cataracte le nom de *néphrétique*.

Parmi les intoxications qui produisent l'opacité du cristallin, nous signalerons seulement l'*ergotisme*, dont Ig. Mayer a rapporté des exemples. Dans

des expériences connues, Bouchard et Charrin (*Soc. de biologie*, 1886) ont montré qu'en administrant la naphtaline à des animaux on détermine la production de la cataracte, et Panas (*Archives d'ophtalmologie*, 1887, p. III) les a reproduites pour étudier le développement de cette cataracte et en établir l'anatomie pathologique.

Physiologie et anatomie pathologiques. — Le cristallin étant dépourvu de vaisseaux et isolé dans sa capsule, sa nutrition ne peut s'effectuer que par endosmose aux dépens des liquides qui le baignent. On admet généralement que ces phénomènes se passent surtout au niveau de son équateur et du canal de Petit. Le corps vitré ne paraît pas, malgré la large surface par laquelle il est en contact avec la face postérieure du cristallin, contribuer beaucoup à sa nutrition. Parmi les membranes de l'œil, c'est la choroïde qui joue le rôle le plus important dans la sécrétion des liquides qui alimentent le cristallin. Les expériences de Panas (*Archives d'ophtalmol.*, 1887, p. 97, *Études sur la nutrition de l'œil*) tendent, il est vrai, à déposséder de ce rôle la choroïde pour le transférer à la rétine.

Les phénomènes d'exosmose du cristallin se passent surtout du côté de la chambre antérieure, et la composition de l'humeur aqueuse influe beaucoup sur leur activité.

On admet que les cellules épithéliales qui doublent la face interne de la cristalloïde antérieure président à l'accroissement des fibres du cristallin. A mesure que ces dernières vieillissent, elles sont refoulées vers le centre; elles perdent de leur eau, deviennent plus réfringentes et plus brunes. Ainsi se trouve constitué, avec les progrès de l'âge, le noyau du cristallin. Il résulte de la condensation des fibres cristalliniennes les plus anciennes.

Les modifications pathologiques qui aboutissent à la formation de la cataracte sont des altérations régressives, et elles sont surtout le résultat des modifications survenues dans les membranes sécrétantes de l'œil et dans la composition des humeurs.

On peut les ranger sous deux chefs principaux : 1° les troubles circulatoires généraux; 2° les modifications de la composition chimique du sang. Sans doute aussi il faut y ajouter certaines modifications purement locales du cristallin.

Aux troubles circulatoires généraux se rattachent l'athérome et la sclérose des vaisseaux, les affections de l'iris et de la choroïde, l'irido-choroïdite, le glaucome, les choroïdites atrophiantes, la rétinite pigmentaire et le décollement de la rétine dont nous avons signalé l'influence à propos de l'étiologie.

Les modifications de la composition chimique du sang et des humeurs produisent la cataracte diabétique, celle que l'on observe dans l'ergotinisme et dans les expériences sur les animaux auxquels on administre la naphtaline.

Quelle que soit la cause qui donne naissance à la cataracte, la soustraction d'une partie de l'eau qui imbibe la fibre cristallinienne paraît être le premier phénomène de l'opacification. Les expériences célèbres de Kunde (*Zeitschrift für wissenschaftliche Zoologie*, 1857, t. VIII) ont montré qu'il suffit de soustraire, chez les grenouilles, une certaine quantité d'eau à la masse du sang pour produire la cataracte. Il obtenait la condensation de la masse sanguine en soumettant les grenouilles au refroidissement ou en leur injectant des solutions de chlorure de sodium. En restituant ensuite au sang la quantité d'eau soustraite, il voyait généralement le cristallin recouvrer sa transparence. On s'explique ainsi, pour l'homme, l'influence des professions qui occasionnent une déperdition abondante

[*E. DELENS.*]

d'eau par la transpiration. Il est remarquable, cependant, que la formation de la cataracte n'ait pas été signalée parmi les lésions du choléra, dans lequel la soustraction de l'eau à la masse sanguine atteint, comme on sait, un haut degré. Landsberg dit avoir réussi, par des injections sous-cutanées de pilocarpine, à déterminer chez les animaux la formation de la cataracte.

Deutschmann a étudié l'influence des modifications de l'humeur aqueuse sur la transparence du cristallin. En injectant des solutions salines dans la chambre antérieure, il a vu les couches antérieures du cristallin s'opacifier. Pour que le même résultat se produisît, il a dû injecter une solution contenant 2 pour 100 de sucre. La modification de la composition de l'humeur aqueuse dans le diabète n'atteint évidemment jamais ce chiffre. Dans tous les cas, Deutschmann a vérifié par des pesées que le cristallin opacifié avait perdu une partie de son eau.

Lorsqu'on a cherché à pénétrer par le microscope les altérations subies par le cristallin cataracté, on a constaté qu'il se fait entre le noyau et les masses corticales une sorte de séparation, donnant lieu à la formation de vacuoles. O. Becker attribue la formation de ces espaces à la dessiccation et au retrait du noyau et admet que le liquide remplissant ces espaces provient des fibres cristalliniennes périnucléaires. Pour Deutschmann, ce liquide est fourni, au contraire, par le noyau lui-même.

Les fibres du cristallin deviennent irrégulières; leur contenu présente un aspect granuleux; bientôt les fibres se rompent et les fines granulations qui s'en échappent forment une sorte d'émulsion qui remplit les espaces entre les fibres, ou les vacuoles voisines du noyau. Ces altérations commencent sous la couche épithéliale qui double la cristalloïde antérieure.

A un degré plus avancé, on ne voit plus que des débris de fibres cristalliniennes nageant dans une émulsion de fines granulations graisseuses. Des cristaux de phosphate et de carbonate calcaires sont mélangés au liquide et l'on y observe souvent aussi des cristaux de cholestérine. Ces cristaux de cholestérine, lorsqu'ils prennent un grand développement, donnent à la masse l'aspect brillant et chatoyant qui les fait reconnaître dans les autres liquides de l'économie. Dans certains cas, le phosphate et le carbonate de chaux forment des amas assez considérables et visibles à l'œil nu. C'est ce qui explique la dénomination de *pierreuses* données à certaines cataractes. On a même décrit des cataractes osseuses. Elles sont mises en doute par Virchow et H. Müller. Pourtant, Alt et Panas en ont rapporté des exemples dans lesquels l'examen microscopique a démontré la présence d'ostéoblastes nombreux. Mais ces cataractes ne se rencontrent que sur des yeux complètement désorganisés.

Dans la cataracte sénile, que l'on a le plus habituellement l'occasion d'observer, toutes ces altérations sont limitées aux couches corticales. Le noyau reste isolé au milieu d'elles, présentant seulement tous les signes de la sclérose. Il est d'un jaune plus ou moins foncé, quelquefois brun et d'une consistance d'autant plus grande que l'âge du patient est plus avancé.

Les cellules qui doublent la cristalloïde antérieure subissent des altérations régressives analogues à celles que nous venons de signaler dans les fibres des couches corticales. Mais la capsule elle-même reste toujours transparente. Ce fait, proclamé par Malgaigne, ne paraît pas souffrir d'exceptions. Toutes les opacités apparentes de la capsule sont en réalité constituées par les altérations des cellules épithéliales qui la doublent. Ces opacités sont fréquemment accompagnées d'infiltration calcaire; elles peuvent prendre une assez grande extension;

elles ont alors un aspect crayeux particulier et tendent à produire le plissement de la capsule qui atteint un haut degré dans certaines formes de cataracte.

Variétés. — Les variétés de cataracte sont très nombreuses, mais elles ont été établies surtout d'après des différences d'aspect qui n'ont qu'une importance secondaire. En réalité, la consistance de la cataracte, la présence ou l'absence d'un noyau sont les seuls caractères qui aient une valeur véritable pour les cataractes lenticulaires. Le noyau du cristallin ne commence, comme on sait, à se constituer qu'après vingt-cinq ans et ne se sclérose complètement que dans la vieillesse. Les cataractes des vieillards sont donc seules pourvues d'un noyau dur. La consistance des couches corticales opacifiées varie beaucoup, mais jamais elle n'atteint celle du noyau de la cataracte sénile. Elle peut d'ailleurs être très faible et arriver même à une liquéfaction complète.

Les trois types de cataracte lenticulaire qui méritent d'être décrits à part sont :

1° La cataracte *dure*, variété rare observée seulement chez les vieillards ;

2° La cataracte *molle*, observée surtout dans la jeunesse ;

3° La catracte *demi-dure* ou mixte encore appelée *demi-molle*, qui est le type habituel de la cataracte sénile.

Cataracte dure. — Cette variété ne s'observe qu'exceptionnellement et après cinquante ans. Elle est avant tout constituée par la sclérose du noyau du cristallin et la condensation des couches corticales. Son volume est moindre que celui du cristallin normal. Elle a une coloration foncée, jaune brunâtre, quelquefois verdâtre ou même noire. L'aspect en est beaucoup plus homogène que celui de la cataracte demi-dure dans laquelle les couches corticales sont irrégulièrement envahies.

La marche de la cataracte dure est très lente. La cataracte *noire* constitue une variété tout à fait exceptionnelle. De Graefe, dans un cas, a reconnu que la coloration noire dépendait de l'infiltration de la matière colorante du sang. Dans d'autres cas, on a admis qu'il y avait infiltration de pigment, mais l'anatomie pathologique de cette cataracte appelle de nouvelles recherches.

Cataracte molle. — Elle ne se forme que chez les sujets jeunes alors que le noyau n'existe pas ou est du moins peu consistant. Les couches corticales sont les premières envahies, et généralement l'opacification débute par les couches antérieures. Le volume du cristallin est augmenté. Lorsque la cataracte est complète, elle a une coloration blanc grisâtre ou jaunâtre et presque toujours un aspect irrégulier. Certaines parties présentent des reflets brillants, nacrés, d'autres sont finement grenues. C'est d'après ces différences d'aspect que l'on a admis les variétés nombreuses de cataractes *étoilées*, *striées*, *barrées*, *à trois branches*, *déhiscentes*, *pointillées*.

Le développement de la cataracte molle est ordinairement rapide. Elle devient parfois complète en un espace de temps très court, en quelques semaines.

La cataracte molle se rencontre surtout chez les diabétiques. C'est aussi une des formes de la cataracte congénitale que nous étudierons plus loin. Enfin, on l'observe dans l'opacification traumatique du cristallin, mais généralement avec des altérations concomitantes de la capsule.

La cataracte dite *choroïdienne* qui se forme consécutivement aux altérations des membranes profondes de l'œil, appartient aussi à la variété des cataractes molles.

Lorsque la cataracte molle existe depuis longtemps, les altérations régressives des fibres cristalliniennes se complètent, et la consistance de la cataracte devient tout à fait *liquide*. La capsule cristallinienne ne renferme plus alors qu'une émulsion homogène, un liquide blanc bleuâtre ou jaunâtre ressemblant à du lait ou à du pus. On a quelquefois désigné cette forme, qui n'est qu'un degré ultime de la cataracte molle, sous le nom de cataracte *kystique* ou *purulente*.

A un degré de régression plus avancé encore, la capsule du cristallin se rétracte et s'altère. On a alors la cataracte *burséolée*, et si le contenu a disparu en grande partie, il ne reste plus que la capsule doublée d'opacités irrégulières (*cataracte siliqueuse*).

Cataracte demi-dure. — Cette variété est la plus fréquente; c'est le type habituel de la cataracte sénile. Elle est formée par le noyau cristallinien dur, sclérosé (c'est pour cela qu'elle ne se rencontre que chez le vieillard), et par l'opacification des couches corticales. Les couches corticales périnucléaires les plus voisines du noyau sont celles par lesquelles commence habituellement l'opacification. De là, elle s'étend aux couches plus antérieures et la cataracte finit par être complète, mais au bout d'un temps souvent très long.

Les couches corticales opaques ont une consistance molle et un aspect irrégulier; leur coloration est, comme dans la variété précédente, blanc grisâtre ou blanc jaunâtre. On y retrouve les dispositions les plus variées; la plus commune est la disposition radiée. Les parties opaques circonscrites par les rayons interrompus ont généralement un aspect nacré, tendineux, surtout lorsqu'on les examine à l'éclairage oblique après avoir dilaté la pupille par l'atropine. Le même moyen d'exploration permet d'apercevoir à travers les couches corticales le noyau cristallinien, qui présente un aspect jaune ambré, ayant la couleur de la pierre à fusil, et une structure plus régulière.

Lorsque la cataracte est extraite, le noyau se distingue par sa consistance ferme qui lui permet de résister sous le doigt, par sa coloration jaune et quelquefois brune; mais on constate qu'il a gardé en partie sa transparence. Il est sclérosé, et non opaque.

Les couches corticales, au contraire, s'écrasent facilement sous le doigt; elles ont une coloration blanc jaunâtre et l'on n'y retrouve pas les aspects variés qu'elles présentaient avant l'extraction.

Les cataractes séniles très anciennes éprouvent souvent un ramollissement des couches corticales les plus périphériques qui les transforme en un liquide émulsif. Elles perdent alors les apparences que nous venons d'indiquer. Les couches antérieures ramollies prennent un aspect plus uniforme et le noyau sclérosé tend à gagner, par son poids, les parties déclives de la capsule. Il peut même finir par flotter dans le liquide qui l'entoure. On a donné à cette forme de cataracte le nom de cataracte *morgagnienne*, parce qu'on supposait autrefois, entre la cristalloïde antérieure et les couches corticales, l'existence, à l'état normal, d'un liquide (humeur de Morgagni) analogue à celui que forment les couches corticales ramollies.

Dans d'autres cas, on voit se produire une infiltration de phosphates et de carbonates calcaires qui donne à la cataracte l'aspect et la consistance pierreux. De là le nom de *cataracte pierreuse* donné à cette variété rare. La cataracte *osseuse* ne se rencontre, ainsi que nous l'avons vu, que sur des yeux complètement désorganisés.

Symptomatologie. — Le développement de la cataracte donne lieu, chez le sujet qui en est atteint, à un ensemble de troubles fonctionnels et de phénomènes subjectifs. Dès le début même, l'opacification du cristallin se révèle au chirurgien lorsqu'il la recherche par les moyens appropriés.

L'apparition de la cataracte ne s'accompagne pas de douleurs, mais les troubles de la vision sont constants. Celle-ci devient confuse; l'acuité diminue; le patient a la sensation d'un brouillard enveloppant les objets, ou d'une gaze tendue au-devant de lui. La flamme d'une lumière lui paraît agrandie, déformée, irrégulière, entourée d'un halo. Il constate dans son champ visuel l'existence de taches opaques dont il peut quelquefois préciser la forme et qui occupent toujours la même place, différant en cela des mouches volantes signalées dans les affections des membranes profondes ou du corps vitré.

La diminution de l'acuité visuelle, si la cataracte occupe les deux yeux, arrive à être assez considérable pour que le cataracté ne puisse plus se conduire, surtout au grand jour. Dans une demi-obscurité, au contraire, la vision est souvent meilleure, ce qui tient à ce que la pupille se dilatant, les rayons lumineux peuvent encore parvenir à la rétine par les portions périphériques non opacifiées du cristallin.

On a signalé l'attitude spéciale du cataracté marchant la tête basse, le sourcil contracté, se faisant avec la main une sorte d'abat-jour pour diminuer l'intensité de la lumière et on l'a opposée à celle de l'amaurotique qui s'avance la tête renversée et regarde le ciel. Cette différence dans l'allure est vraie dans bon nombre de cas, mais on en avait autrefois beaucoup exagéré la valeur, pour le diagnostic.

Outre la diminution de l'acuité visuelle, on a indiqué au début de la cataracte quelques troubles spéciaux. Les changements dans la consistance du cristallin produisent parfois une myopie momentanée qui peut donner au patient des illusions sur une amélioration possible de sa vision lorsque déjà il avait éprouvé les inconvénients de la presbytie. Souvent aussi les sujets intelligents signalent la déformation des objets résultant d'un certain degré d'astigmatisme irrégulier dû aux déformations du cristallin. Enfin on a noté, mais exceptionnellement, la diplopie ou la polyopie monoculaire qu'expliquent les changements survenus dans la réfringence des différentes parties de la lentille.

Quels que soient les troubles fonctionnels observés, dans la cataracte même complète, mais exempte de complications, il n'y a jamais abolition de la sensibilité rétinienne.

Les signes fonctionnels que nous venons d'énumérer seraient toutefois insuffisants pour permettre de reconnaître la cataracte si l'on n'y joignait l'emploi de l'examen direct, de l'éclairage oblique et de l'ophtalmoscope. Ces deux derniers moyens d'exploration permettent de constater dès le début les plus minimes opacités du cristallin.

En examinant *à la lumière directe*, en face d'une fenêtre, un œil atteint de cataracte, l'opacité du cristallin ne se révèle nettement que si elle est déjà assez avancée. On peut cependant reconnaître ainsi les cataractes molles ou liquides à leur teinte grise ou blanche. Si la pupille a été au préalable dilatée par l'atropine, le diagnostic devient plus facile. Mais, chez le vieillard dont la pupille est naturellement étroite et dont le cristallin présente normalement une teinte grisâtre par suite d'un commencement de sclérose, il est souvent impossible de se prononcer sur l'existence d'une cataracte au début.

[E. DELENS.]

Avec l'*éclairage oblique*, au contraire, lorsque la pupille a été dilatée, les moindres altérations dans la transparence du cristallin se traduisent par des traînées et des opacités grisâtres ou blanchâtres qui ne laissent pas de doute. On reconnaît ainsi non seulement l'existence des opacités, mais leur situation, leur forme, l'état du noyau, tous détails importants, comme nous le dirons au chapitre du diagnostic.

L'emploi de l'*ophtalmoscope* permet aussi de découvrir les moindres altérations du cristallin, lorsque la cataracte est au début. Si elle est avancée ou presque complète, son usage est bien inférieur à celui de l'éclairage oblique. On peut employer l'ophtalmoscope à miroir concave avec un éclairage faible; mieux vaut se servir du miroir plan. En projetant le faisceau lumineux sur la pupille, comme pour l'examen du fond de l'œil, on voit alors se détacher en noir sur le fond rougeâtre les opacités les plus faibles qui se présentaient à l'éclairage oblique avec une couleur grise ou blanche. On constate ainsi l'existence des stries radiées les plus minimes débutant vers l'équateur du cristallin, ou des opacités étoilées les plus légères qui se développent dans les couches corticales voisines du pôle antérieur.

Fig. 86. — Cataracte commençante, vue à l'ophtalmoscope.

Avant que l'éclairage oblique et l'ophtalmoscope fussent usités, on recherchait avec soin les trois images de Purkinje et Sanson. Cette recherche a perdu depuis longtemps son importance pour le diagnostic de la cataracte.

Marche. — La marche de la cataracte est très variable et généralement en rapport avec le degré de consistance des parties opacifiées. C'est ainsi que chez les enfants le développement de la cataracte, toujours molle, est parfois très rapide et ne demande que quelques semaines. Chez les individus ayant dépassé la cinquantaine, l'évolution de la cataracte, mixte ou demi-molle, forme la plus fréquente, présente une durée beaucoup plus longue et il s'écoule toujours un certain nombre de mois avant qu'elle soit complète. Enfin les cataractes séniles dures mettent plusieurs années à se former.

La cataracte spontanée et en particulier la cataracte sénile tend à envahir les deux yeux, mais elle les atteint successivement et est presque toujours plus avancée d'un côté que de l'autre.

Dans certains cas, les patients affirment que le début de la cataracte a été subit. Cette affirmation ne doit pas en imposer au chirurgien, et l'erreur des sujets provient de ce qu'ils se sont aperçus par hasard, en fermant l'œil sain, de l'existence d'une cataracte formée déjà depuis un certain temps.

Complications. — L'influence du diabète, de l'albuminurie et de quelques intoxications sur le développement de la cataracte a été signalée à propos de l'étiologie. Il faut toujours se préoccuper de rechercher s'il n'existe pas, chez les individus atteints de cataracte, quelque complication de ce genre. L'examen des bronches et du cœur doit aussi être pratiqué, car l'état de ces organes a une influence marquée sur les suites de l'opération, à cause des secousses fâcheuses que déterminent les quintes de toux.

Les complications locales sont celles sur lesquelles nous devons surtout appeler l'attention.

L'état des voies lacrymales est très important à reconnaître avant toute inter-

vention. La conjonctivite, la dacryocystite, les inflammations mêmes de la pituitaire doivent être préalablement traitées et guéries, sous peine de voir des accidents septiques compromettre l'opération la mieux exécutée.

Les complications oculaires n'ont pas une moindre importance et seront attentivement recherchées. Les plus fréquentes se rencontrent du côté de la choroïde, de la rétine et du nerf optique.

Les états pathologiques de la choroïde qui coexistent assez souvent encore avec la cataracte se traduisent le plus habituellement par des adhérences de l'iris à la cristalloïde, la diminution des dimensions de la chambre antérieure, l'augmentation de consistance du globe de l'œil. Un état franchement glaucomateux se révèle presque toujours par la teinte verdâtre que prend le cristallin opacifié.

L'existence antérieure d'une myopie forte, la perception d'images lumineuses, de flammes, d'arcs-en-ciel pendant le développement de la cataracte doivent faire craindre les lésions choroïdiennes de la myopie progressive.

L'atrophie de la rétine et du nerf optique se traduisent par la diminution de la sensibilité rétinienne à la lumière et par l'abolition des phosphènes.

On signale aussi l'abolition de la perception des couleurs dans ces cas. Nous indiquons, au chapitre *Diagnostic*, les moyens à employer pour constater ces troubles fonctionnels, de même que les lacunes qui peuvent exister dans le champ visuel par le fait d'un décollement rétinien étendu.

Il est rare, en effet, qu'au moment où ces complications du côté des membranes profondes de l'œil sont recherchées, la cataracte ne soit pas assez avancée pour empêcher tout examen ophtalmoscopique.

Diagnostic. — Pour établir le diagnostic complet de la cataracte, il est nécessaire de la distinguer des autres affections qui la simulent; de déterminer l'espèce et la variété à laquelle elle appartient et son degré de consistance; de reconnaître les complications, s'il en existe.

Les affections qui peuvent être confondues avec la cataracte sont englobées sous le nom de fausses cataractes et se réduisent, en somme, aux dépôts plastiques qui obstruent la pupille. Avec l'éclairage oblique, le diagnostic n'offre aucune difficulté. Il arrive quelquefois chez les vieillards que la pupille examinée à l'éclairage direct et même à l'éclairage oblique présente, à cause de la sclérose très marquée du noyau cristallinien, une coloration ambrée ou des reflets grisâtres qui peuvent, au premier abord, faire croire à l'existence d'une cataracte. Mais, dans ce cas, après dilatation de la pupille, l'emploi de l'ophtalmoscope lève tous les doutes en permettant d'éclairer complètement le fond de l'œil.

Le diagnostic de l'espèce à laquelle appartient la cataracte est ordinairement facile avec l'éclairage oblique. Les opacités capsulaires se reconnaissent à leur situation tout à fait superficielle, à leur couleur d'un blanc mat, à leur position plus ou moins rapprochée du centre de la pupille. Il suffit de se reporter à la description que nous avons donnée des variétés de la cataracte capsulaire: nous n'insisterons pas.

Les cataractes lenticulaires sont celles qu'on a le plus souvent l'occasion d'observer et nous allons indiquer à quels caractères on en reconnaît les différentes variétés.

La cataracte *dure*, observée seulement chez le vieillard, est peu volumineuse.

d'une couleur ambrée, comparée à celle de la pierre à fusil. L'éclairage oblique permet de constater un intervalle entre le bord de l'iris appliqué sur la cristalloïde antérieure et l'opacité périnucléaire. C'est cet espace encore transparent, constitué par les couches corticales les plus antérieures non opacifiées, qui a été considéré comme l'ombre portée par l'iris sur le cristallin, à une époque où l'on n'admettait pas le contact direct du bord de l'iris avec la capsule.

La cataracte *molle*, cataracte des jeunes sujets, se distingue par son volume considérable. Il n'y a pas d'intervalle entre le bord de la pupille et les parties opaques; quelquefois même la face antérieure de l'iris est bombée et les mouvements de la pupille sont paresseux. La couleur de la cataracte molle est gris blanchâtre, avec un reflet souvent bleuâtre. Sa masse n'est pas homogène; l'éclairage oblique y montre des stries, des granulations plus opaques et plus brillantes en certains points, mais n'y fait pas découvrir de noyau au centre. Plus la consistance de la cataracte diminue, plus son aspect devient homogène. La cataracte *liquide* a une teinte d'un blanc laiteux ou jaunâtre, et l'éclairage oblique n'y décèle que de très fines granulations constituant un liquide émulsif.

La cataracte *mixte* ou *demi-molle* est celle qu'on a de beaucoup le plus souvent l'occasion d'observer chez les gens âgés. Elle diffère de la cataracte des jeunes sujets par l'existence d'un noyau sclérosé. On constate en général assez facilement, par l'éclairage oblique, l'existence de ce noyau au milieu des masses corticales opaques. Il se révèle par sa couleur ambrée et son aspect plus homogène.

Les masses corticales antérieures que l'éclairage oblique permet de bien étudier présentent des stries ordinairement rayonnées et triangulaires, d'aspect gris bleuâtre ou nacré. Entre ces stries existent de petits points et de petites plaques grisâtres irrégulièrement distribués. D'une manière générale on peut dire que plus les stries rayonnées sont larges et volumineuses, moins la consistance des couches corticales est considérable. L'existence de stries étroites indique une cohérence parfois assez grande des couches corticales avec le noyau.

Dans les cataractes ayant dépassé la maturité, les stries ont disparu; l'aspect de la cataracte est seulement granuleux, presque amorphe, par suite du ramollissement des couches périphériques. Mais l'éclairage oblique permet de reconnaître alors le noyau qui, entraîné par son propre poids, occupe une position déclive. Cet état caractérise la cataracte dite *morgagnienne*.

L'existence d'un pointillé opaque dans les parties les plus antérieures se rencontre aussi dans les cataractes très anciennes et ramollies. Les petites taches répondent à des opacités siégeant dans la couche épithéliale adhérente à la cristalloïde antérieure.

Si le diagnostic de la consistance de la cataracte a une grande importance, parce que de lui dépend le choix du procédé opératoire, le diagnostic des complications est non moins important. L'existence de ces complications commande, en effet, quelquefois de s'abstenir de toute intervention.

Le diabète et l'albuminurie ne sont considérés aujourd'hui comme des contre-indications à l'opération que lorsque l'état général est fortement atteint. Néanmoins, il faut toujours avoir soin de rechercher le sucre et l'albumine dans l'urine des individus atteints de cataracte et ne pratiquer l'opération qu'après les avoir soumis à un traitement approprié. L'association du diabète et de l'albuminurie doit toujours faire craindre des complications post-opératoires.

(L. Calamy. *Du traitement de la cataracte diabétique*. Thèse de Paris, 1889-1890.)

Il importe surtout de reconnaître s'il n'existe pas d'affection concomitante des voies lacrymales ou de la muqueuse pituitaire, car on sait aujourd'hui que le catarrhe et les suppurations existant de ce côté sont une source d'infection septique et expliquent les suppurations si fréquentes autrefois après l'extraction de la cataracte.

Les complications du côté des membranes profondes devront être surtout recherchées avec soin. Dans certains cas, le diagnostic précis sera impossible, car les patients ne consultent le plus souvent qu'à un moment où la cataracte est assez avancée pour empêcher tout examen ophtalmoscopique du fond de l'œil. Néanmoins l'aspect jaune verdâtre du cristallin, la consistance augmentée du globe de l'œil, la diminution de la chambre antérieure, l'existence de synéchies iriennes, indiqueront un état glaucomateux ou des inflammations antérieures de la choroïde. Une myopie d'un degré élevé, la perception par le patient de flammes irisées, au début de la cataracte, feront craindre des lésions de la choroïde ou un décollement de la rétine.

L'examen de la *sensibilité rétinienne* ou de l'acuité visuelle chez les cataractés nous renseigne heureusement d'une manière suffisante, dans la pratique, sur l'existence de ces complications. A moins de complication sérieuse, en effet, la sensibilité rétinienne persiste, même dans le cas de cataracte complète. Le patient peut toujours distinguer l'ombre de la lumière, reconnaître la flamme d'une bougie à distance, et quelquefois percevoir encore la forme extérieure des objets.

Voici comment on s'assure que la sensibilité rétinienne est conservée chez un sujet atteint de cataracte. A une distance de 4 ou 5 mètres, l'œil sain étant couvert, l'œil cataracté doit reconnaître les déplacements d'une bougie et percevoir d'une manière précise le moment où l'on cache la flamme avec la main, et celui où on la fait réapparaître. On peut aussi employer la flamme d'un bec de gaz qu'on baisse progressivement, jusqu'à ce qu'elle cesse d'être perçue. On apprécie de cette manière, avec une approximation très suffisante, le degré d'acuité conservée.

De Graefe a proposé de l'évaluer par des chiffres, en disant que, lorsque la flamme d'une bougie, qui devrait être perçue à 5 mètres, n'est perçue qu'à une distance de 2 mètres, l'acuité est de 2/5.

Pour compléter cet examen, il reste à se rendre compte de l'état du champ visuel en promenant circulairement devant l'œil cataracté une bougie allumée à une distance moindre de 1 mètre. Si la flamme, l'œil cataracté conservant une direction fixe, cesse d'être perçue dans certaines positions, principalement en haut, il y a présomption de l'existence d'un décollement rétinien.

Ce moyen d'exploration est préférable à la recherche des phosphènes, aujourd'hui généralement abandonnée.

Pronostic. — La cataracte spontanée est une affection qui ne guérit pas sans opération, et nous verrons plus loin que les divers essais de traitement médical qui ont été faits pour en provoquer la disparition n'ont jusqu'ici donné aucun résultat satisfaisant. Le pronostic de cette affection est par conséquent sérieux et intimement lié au perfectionnement des méthodes et procédés opératoires. A toutes les époques, les oculistes ont publié des statistiques pour établir la supériorité de tel ou tel procédé particulier. Mais, pour des raisons faciles à com-

prendre, ces documents ne peuvent guère être utilisés pour établir d'une manière certaine la proportion des succès après l'opération de la cataracte spontanée. Dans certaines statistiques, cette proportion dépasserait 95 pour 100. Il est loin d'en être ainsi dans la réalité. L'application des règles de la méthode antiseptique à la chirurgie oculaire permet sans doute d'écarter toute crainte de suppuration à la suite des opérations pratiquées sur l'œil, mais l'absence de la suppuration, si fréquente autrefois, du moins dans les hôpitaux, ne suffit pas pour assurer le rétablissement de la vision.

Le pronostic de la cataracte ne doit pas seulement être envisagé au point de vue du résultat opératoire. Le chirurgien est souvent sollicité d'émettre un avis sur la durée probable de l'affection avant qu'elle arrive à une maturité complète. Il est malheureusement très difficile de répondre sur ce point. Certaines cataractes, chez les gens âgés, marchent avec une extrême lenteur et ne se complètent jamais. Lorsque l'ophtalmoscope, après dilatation de la pupille, ne révèle que quelques opacités sous forme de stries dans la région de l'équateur, il est souvent préférable de ne pas avertir le patient qu'il est atteint de cataracte, car on voit ces opacités, qui ne gênent guère la fonction, rester quelquefois indéfiniment stationnaires.

D'une manière générale, la cataracte marche d'autant plus lentement qu'elle est plus consistante. Chez les sujets jeunes, elle évolue toujours rapidement, en raison de sa mollesse habituelle. Chez les sujets âgés, nous avons indiqué les caractères qui permettent de reconnaître le peu de consistance des couches corticales; ils sont en rapport avec une évolution relativement rapide. Chez eux cependant, la cataracte met toujours plusieurs mois et souvent plusieurs années avant de se compléter.

Une marche très rapide de la cataracte doit faire craindre l'existence d'altérations du fond de l'œil.

Comparée à la cataracte traumatique, la cataracte spontanée est d'un pronostic relativement favorable.

CATARACTE CONGÉNITALE

Morand, Recherches sur la cataracte congénitale. Thèse de Paris, 1858. — Rück, Des cataractes congénitales, Thèse de Paris, 1867. — Denis (Paul), De la cataracte congénitale, Thèse de Paris, 1875. — Durand (Alphonse), Essai sur les cataractes lenticulaires spontanées de l'enfance. Thèse de Paris, 1874. — Dolard, La cataracte chez les jeunes sujets. Thèse de Lyon, 1889-1890.

Les opacités du cristallin développées pendant la vie intra-utérine ou constatées, du moins, peu de temps après la naissance, sont décrites sous le nom de cataractes congénitales. Elles ont été attribuées, soit à des arrêts de développement, soit à des inflammations de l'appareil oculaire antérieures à la naissance.

La cataracte congénitale totale ou partielle représente 0,5 pour 100 du nombre total des cataractes dans la statistique de de Wecker.

L'hérédité a sur son développement une influence bien établie. Elle a été observée pendant plusieurs générations dans la famille royale d'Angleterre (White Cooper). Les Indes, la Russie et l'Irlande paraissent en fournir des cas plus nombreux que les autres pays. Le rachitisme et certaines altérations de l'émail dentaire signalées par Horner semblent aussi devoir figurer, avec les

affections cérébrales convulsives (Arlt, Horner), au nombre des causes de cette variété de cataracte.

La cataracte congénitale se présente sous la forme complète ou incomplète.

Cataractes complètes. — Elles sont *molles* ou *liquides*. Elles donnent à la totalité du champ pupillaire un aspect uniforme, blanc laiteux, comparé à celui de l'amidon cuit. Le cristallin est peu volumineux, à l'inverse de ce qu'on observe pour la cataracte liquide de l'adulte, et l'iris conserve sa mobilité. A la longue même, le contenu peut se résorber et il ne reste plus que la capsule doublée de masses graisseuses ou de dépôts crétacés (*cataracte aride siliqueuse*).

La cataracte *nucléolaire*, signalée par de Graefe, s'observe aussi à la naissance. Elle présente cette particularité que, malgré l'absence d'un noyau à cet âge, sa consistance est notable et va en augmentant de la périphérie au centre, ce qui la rapproche de la cataracte sénile.

Cataractes incomplètes. — Le type de ces cataractes est la cataracte *zonulaire* ou *stratifiée*.

Elle est caractérisée par l'existence d'une zone d'opacités périnucléaires, le noyau et les couches périphériques restant transparentes. La figure ci-jointe (fig. 87) montre les principales dispositions des opacités sur une coupe verticale antéro-postérieure du cristallin.

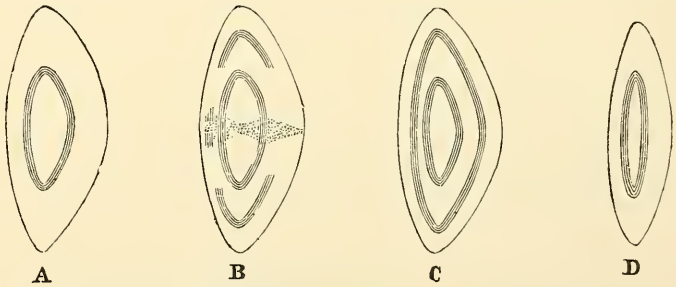

Fig. 87. — Cataractes zonulaires.

Cette disposition stratifiée appartient en propre à la cataracte congénitale. De Wecker, cependant, a observé un cas où elle serait apparue après la naissance. Arlt la rattachait aussi aux convulsions de l'enfance. Elle serait peut-être, d'après Terrier, une manifestation de la syphilis congénitale. Dans tous les cas, elle coïncide fréquemment avec des malformations rachitiques du squelette.

Si l'on dilate la pupille par l'atropine, on constate l'existence d'une opacité arrondie, discoïde, qui occupe les parties centrales sans atteindre la périphérie. Autour du disque opaque existe une zone transparente répondant à l'équateur du cristallin. La couleur de l'opacité est grisâtre et plus foncée à la périphérie Vers le centre, on retrouve les traces de la disposition en étoile des fibres du cristallin et souvent une petite plaque d'un blanc éclatant. De la périphérie du disque se détachent des dentelures irrégulières, et quelquefois de fins prolongements atteignant l'équateur du cristallin.

L'éclairage oblique permet de reconnaître que la face antérieure de l'opacité est convexe, et que derrière elle existe une autre zone opaque à concavité antérieure répondant aux couches périnucléaires postérieures.

L'ophtalmoscope montre le disque central d'un rouge brun, plus foncé vers les bords et entouré d'une zone annulaire transparente, qui permet d'apercevoir le fond de l'œil avec sa coloration ordinaire.

La cataracte zonulaire s'accompagne souvent de myopie et de nystagmus. Elle atteint les deux yeux, le plus ordinairement, et reste stationnaire; mais elle peut se compléter dans la vieillesse.

La vision est meilleure dans une demi-obscurité qu'à une lumière vive, et s'améliore encore lorsqu'on dilate la pupille par l'atropine.

On a décrit d'autres formes de la cataracte congénitale : la cataracte *ponctuée*, dans laquelle de fines opacités sont groupées au voisinage du pôle postérieur et du pôle antérieur formant parfois une étoile à trois branches; la cataracte *fusiforme* (Knies) dont la disposition est figurée plus haut (B, fig. 87), combinée avec une double opacification zonulaire.

La cataracte *pyramidale* est parfois observée à la naissance. Elle appartient à la classe des cataractes capsulaires et, à propos de ces dernières, nous indiquerons le mécanisme de sa formation.

Traitement. — Le traitement de la cataracte congénitale varie suivant la variété dont il s'agit; mais, d'une manière générale, la cataracte congénitale doit être opérée de bonne heure, à moins de complications graves du côté des membranes profondes.

La *discision* convient aux formes molles et, pour la cataracte liquide, on peut recourir à l'*aspiration*.

La cataracte nucléolaire, d'ailleurs rare, doit être traitée par l'*extraction*.

Lorsque l'opacité de la cataracte zonulaire est très circonscrite, une iridectomie ou la simple section du sphincter pupillaire suffisent pour permettre aux rayons lumineux d'arriver plus largement au fond de l'œil. Dans le cas d'opacité étendue, on aura recours à l'extraction. Horner a même conseillé d'extraire le cristallin dans sa capsule. Mais cette opération, toujours périlleuse, ne peut être conseillée d'une manière générale.

CATARACTE TRAUMATIQUE

Audibert, Étude sur le traitement de la cataracte traumatique. Thèse de Paris, 1877. — Sarrazin, Recherches sur la cataracte traumatique, au point de vue du diagnostic et du traitement. Thèse de Paris, 1879.

Les traumatismes les plus variés peuvent produire l'opacification du cristallin.

En première ligne, il faut placer les *plaies de la cristalloïde antérieure*. Elles sont fréquentes, chez les enfants surtout, et causées par la pénétration à travers la cornée et la chambre antérieure de corps pointus (aiguilles, ciseaux, canifs, plumes métalliques), de grains de plomb, d'éclats de pierre et de capsules fulminantes.

Les *contusions* du globe de l'œil, qu'accompagnent une rupture de la zonule et un déplacement du cristallin, produisent aussi la cataracte. Elle apparaît après les chocs divers (coups de poing, balles élastiques, bouchons de bouteille de vin de Champagne). Berlin l'a déterminée chez les animaux en percutant la cornée avec une baguette flexible.

Il est, en outre, bien établi aujourd'hui que la simple *commotion* du globe de l'œil peut développer la cataracte. On l'a observée à la suite de chutes, de coups reçus sur la région temporale, de convulsions, et après la sidération par la foudre. Maklakoff, au dire de De Wecker, aurait réussi à faire naître la cataracte

chez certains animaux, sous l'influence des vibrations de sons très aigus. Les expériences sur la maturation artificielle de la cataracte ont montré l'influence exercée par l'évacuation de l'humeur aqueuse et par le massage de l'œil sur l'opacification du cristallin.

A la suite des plaies de la capsule, si l'ouverture est très petite, il se fait au travers une hernie des fibres du cristallin, et l'imbibition par l'humeur aqueuse se limite à la partie herniée. Dans ces conditions, on observe une cicatrisation de la solution de continuité, et il reste une opacité circonscrite.

Dans les cas cependant où la portion du cristallin, qui a fait hernie à travers la petite plaie, est rapidement résorbée, l'imbibition par l'humeur aqueuse continue à agir sur le cristallin dont la masse se gonfle. Le même résultat se produit nécessairement si la plaie est un peu étendue. On voit alors des masses de la substance cristallinienne ayant l'apparence de l'amidon cuit se répandre dans la chambre antérieure comme après la discision.

Si le gonflement du cristallin est très rapide, il en résulte parfois une rupture de la capsule.

Chez les jeunes sujets, l'imbibition est souvent suivie de la résorption complète du cristallin, et la pupille reprend au bout d'un certain temps sa transparence. Mais après vingt-cinq ans, alors que le noyau du cristallin est déjà formé, cette résorption complète n'est plus possible, et il se développe presque toujours des phénomènes d'irido-choroïdite. Il est fréquent, dans ce cas, d'observer des adhérences de l'iris à la capsule et la formation d'opacités à la face interne de cette dernière.

Chez les gens d'un âge avancé, les phénomènes glaucomateux sont encore plus à craindre, et il se forme une cataracte adhérente avec synéchies iriennes. La chute du noyau du cristallin dans la chambre antérieure, quelquefois observée, est aussi une cause d'accidents graves.

La cataracte traumatique appartient à la variété *molle*. Elle se reconnaît par l'éclairage direct, l'éclairage oblique ou l'ophtalmoscope, comme la cataracte spontanée. Pour que le diagnostic soit complet, il faut toujours se préoccuper de la présence possible d'un corps étranger dans le cristallin. Lorsqu'un corps étranger métallique s'y est arrêté, il détermine habituellement, à la longue, une coloration brune de la substance cristallinienne dans son voisinage. Souvent, le corps étranger n'a fait que traverser le cristallin et a pénétré dans le corps vitré; dans ce cas, l'ophtalmoscope peut, dans les premiers moments, le faire reconnaître, alors que les opacités sont encore très limitées. Plus tard, on peut seulement soupçonner sa présence.

Le pronostic de la cataracte traumatique est toujours plus grave que celui de la cataracte spontanée. Il y a souvent des complications du côté de la cornée, de l'iris, du corps vitré. Non seulement on voit survenir consécutivement, s'il y a complication d'un corps étranger, des cyclites et des choroïdites, mais les accidents de l'ophtalmie sympathique sont particulièrement à craindre pour l'autre œil.

Traitement. — Lorsque la capsule a été intéressée sur une très petite étendue, le traitement se réduit à l'expectation. On se borne à assurer par des lotions antiseptiques la cicatrisation de la plaie de la cornée lorsqu'il en existe une, et l'on fait une compression modérée à l'aide d'un bandeau. Les instillations d'ésérine ont été conseillées dans le but de diminuer la tension de l'œil et de

favoriser la résorption. Mais chez les sujets encore jeunes, nous préférons les instillations d'atropine, qui permettent d'observer les changements survenus dans la transparence du cristallin et empêchent les adhérences de l'iris.

L'iridectomie préventive sera pratiquée pour modérer les accidents inflammatoires qu'entraînent les larges ouvertures de la capsule et le gonflement de la masse du cristallin. Elle doit être faite de bonne heure si des accidents glaucomateux se développent.

L'extraction précoce avec iridectomie est indiquée quand il existe un corps étranger dans le cristallin ou lorsque le noyau du cristallin est tombé dans la chambre antérieure.

Lorsqu'il n'y a ni déplacement de la lentille, ni plaie de la capsule, l'extraction doit être différée et remise à une époque où toute trace d'inflammation a disparu.

Pour le traitement de la cataracte d'origine traumatique, mais de date ancienne, les indications opératoires sont fournies par l'âge du sujet, et par l'existence ou l'absence des complications du côté des membranes profondes de l'œil.

La cataracte des jeunes sujets sera traitée par des discisions répétées. Chez l'adulte, il faudra recourir à l'extraction avec iridectomie. Si la cataracte a pris, comme il arrive, la forme *aride siliqueuse*, on doit s'attendre à des difficultés particulières. Dans tous les cas, le pronostic de l'intervention opératoire est plus grave pour la cataracte traumatique que pour la cataracte spontanée. Si la présence d'un corps étranger derrière le cristallin cataracté est certaine et si des phénomènes sympathiques se montrent dans l'œil opposé, il ne faut pas hésiter à pratiquer l'énucléation.

b. — Des cataractes capsulaires.

Depuis les recherches de Malgaigne, confirmées par les travaux modernes, on sait que la capsule du cristallin ne perd jamais sa transparence et que les opacités dont elle paraît être le siège sont dues aux altérations de la couche épithéliale sous-jacente. Les seules altérations que subisse parfois la cristalloïde consistent dans un plissement ou dans un dédoublement de ses lamelles et dans des productions verruqueuses.

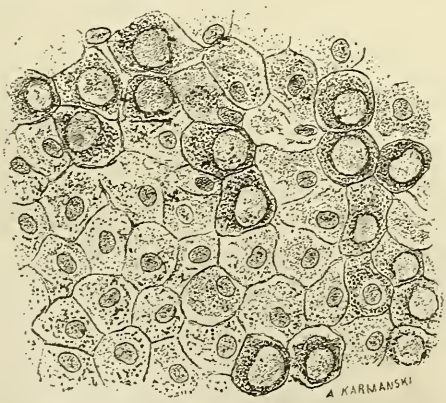

Fig. 88. — Altération vésiculeuse de l'épithélium capsulaire. (Panas.)

Les opacités capsulaires siègent presque toujours au pôle antérieur. Tantôt elles sont isolées (cataracte *capsulaire* proprement dite), tantôt elles coexistent avec l'opacité des couches corticales du cristallin (cataracte *capsulo-lenticulaire*).

Les altérations se montrent dans la couche épithéliale qui double la face interne de la cristalloïde antérieure. Elles subissent une transformation colloïde (Gayet), puis une dégénérescence graisseuse. Des infiltrations de sels calcaires se font entre les cellules dégéné-

rées et, dans les opacités anciennes, on trouve une masse analogue à du tissu connectif qui pénètre dans les couches corticales du cristallin. C'est au niveau de cette plaque opaque dont les bords sont habituellement irréguliers et déchiquetés qu'on a observé le dédoublement en lamelles de la capsule signalé par Broca. Entre ces lamelles de fines granulations se sont infiltrées.

Les opacités capsulo-lenticulaires s'observent dans les cataractes très anciennes ayant dépassé l'époque de la maturité. Elles occupent le centre de la pupille, sous forme d'une plaque superficielle d'un blanc crayeux, dont les bords sont plus ou moins irréguliers. L'éclairage oblique permet de reconnaître la situation de cette opacité, en avant des couches corticales les plus superficielles. Certaines opacités capsulaires se forment aussi dans des cataractes n'ayant pas dépassé la maturité. Ces cataractes sont presque toujours d'origine choroïdienne et souvent adhérentes.

Un caractère important de ces cataractes et qui leur est commun avec les autres variétés de cataractes capsulaires, c'est que, une fois constituées, elles restent stationnaires.

Les cataractes capsulaires proprement dites siègent au pôle antérieur (cataracte *polaire antérieure* et cataracte *pyramidale*), ou au pôle postérieur (cataracte *capsulaire postérieure*).

La cataracte *polaire antérieure* s'observe surtout chez les enfants et s'explique par le contact qu'a subi la cristalloïde antérieure avec la face postérieure de la cornée à la suite d'une perforation de celle-ci. Il s'est fait à ce niveau un travail de prolifération dans les cellules qui doublent la cristalloïde. Cependant, dans certains cas, on ne trouve aucune trace de perforation de la cornée. Ces cas constituent des variétés de cataracte congénitale. On a vu aussi, mais tout à fait exceptionnellement, la cataracte polaire antérieure se développer chez des sujets encore jeunes, en dehors de toute cause appréciable.

La cataracte *pyramidale* est congénitale ou acquise. Son nom lui vient de la saillie acuminée qu'on constate dans le champ pupillaire, au niveau de l'opacité siégeant sur la capsule.

Lorsque la cataracte pyramidale existe, chez le nouveau-né, en même temps qu'une opacité de la cornée placée au-devant d'elle, elle reconnaît pour cause une perforation de la cornée survenue au cours d'une ophtalmie intra-utérine. Dans les cas où l'opacité cornéenne manque, on a attribué la cataracte à la persistance d'un débris de la membrane pupillaire (Beck), ou encore à un accident dans la séparation du cristallin et de la cornée, au moment du développement de celui-ci.

La cataracte pyramidale acquise est toujours consécutive à une perforation de la cornée et s'explique de la façon suivante : dès que la cornée est perforée, l'humeur aqueuse s'écoule et la face antérieure de la capsule se met en contact avec la face postérieure de la cornée. Des adhérences ne tardent pas à s'établir entre les deux membranes, au niveau de la fistule, et les cellules épithéliales sous-jacentes à la cristalloïde s'opacifient. Puis, par le fait de la reproduction de l'humeur aqueuse, les deux membranes tendent à se séparer. C'est alors que se forme la saillie de la capsule tiraillée: mais le plus souvent les adhérences se rompent. Quelquefois cependant on voit persister un mince filament unissant le sommet de la cataracte à la face postérieure de l'opacité cornéenne.

La cataracte *capsulaire postérieure* s'observe rarement. Elle ne peut s'expliquer de la même façon que la cataracte polaire antérieure, puisque normalement il

n'existe pas de cellules épithéliales doublant la cristalloïde dans cette région. On attribue les opacités qui s'observent au pôle postérieur du cristallin, soit à des dépôts extérieurs à la capsule et provenant d'une altération du corps vitré au niveau de la fossette hyaloïdienne, soit à une altération limitée des couches corticales du cristallin.

La cataracte capsulaire postérieure s'observe surtout dans les choroïdites anciennes.

Dans quelques cas, l'existence d'un débris de l'artère hyaloïdienne a fourni l'explication d'opacités siégeant au pôle postérieur du cristallin (Von Ammon).

Diagnostic. — L'éclairage oblique permet de distinguer facilement les opacités qui siègent sur la capsule de celles qui répondent aux couches corticales du cristallin. Les opacités capsulaires sont en général centrales, plus limitées que celles de la lentille ; elles ont à l'éclairage direct un aspect crayeux très prononcé ; les bords en sont irrégulièrement dentelés et au pourtour on observe une sorte d'auréole grisâtre.

L'ophtalmoscope permet mieux encore que l'éclairage oblique de constater la délimitation exacte des opacités au centre de la pupille et l'absence de trouble dans la masse du cristallin.

L'expérience des images de Purkinje fait reconnaître l'absence de la seconde et de la troisième image, quand la cataracte siège sur la cristalloïde antérieure.

Les cataractes polaires postérieures sont d'un diagnostic plus difficile et les opacités situées dans les parties les plus antérieures de la fossette hyaloïdienne peuvent facilement être confondues avec elles.

La coexistence fréquente de complications du côté de la choroïde et de l'iris, explique l'absence de mobilité de l'iris et la formation de synéchies souvent signalées dans la cataracte capsulaire.

Traitement. — Dans certains cas, surtout s'il y a des adhérences à l'iris, on devra pratiquer une iridectomie pour établir une pupille artificielle et prévenir les accidents glaucomateux. Si l'extraction est pratiquée, il faut, après la sortie du cristallin, saisir avec des pinces spéciales la portion de la capsule opaque et l'extraire isolément.

Du traitement de la cataracte en général.

S'il n'est pas impossible de voir, dans quelques cas exceptionnels, des opacités du cristallin, disparaître spontanément (Delbès. *De la résorption spontanée intra-capsulaire de la cataracte sénile.* Thèse de Paris, 1895-1896), on peut dire néanmoins que la cataracte ne guérit pas sans opération. L'amélioration de la vue observée chez certains diabétiques, sous l'influence du traitement général, ne repose pas sur des observations suffisamment précises.

Jusqu'à preuve du contraire, le traitement *médical* de la cataracte doit donc être considéré comme illusoire. Les préparations d'iode, de mercure administrées à l'intérieur, les injections hypodermiques d'ammoniaque, l'instillation d'huile phosphorée entre les paupières (Tavignot), l'emploi des courants continus, n'ont jamais amené la guérison. Le résultat des évacuations répétées d'humeur aqueuse

reprises par Sperino est plus que douteux et cette évacuation constitue elle-même une opération chirurgicale.

Le traitement *chirurgical* de la cataracte comprend trois méthodes : 1° le *déplacement* (abaissement et réclinaison) ; 2° la *division* (discision et broiement) ; 3° l'*extraction* avec les très nombreux procédés qu'elle comporte.

On peut y ajouter une quatrième méthode, l'*aspiration*, remise en honneur par Laugier en 1847, et applicable seulement aux cataractes liquides. Mais, malgré les modifications que Bowmann, Teale et de Wecker ont apportées à cette méthode, elle n'est que rarement employée.

CONSIDÉRATIONS SUR L'OPÉRATION DE LA CATARACTE

Lorsque l'existence d'une cataracte a été constatée chez un sujet, l'intervention chirurgicale seule peut la faire disparaître, mais le chirurgien, après en avoir prévenu, avec les précautions nécessaires, son malade, doit encore résoudre certaines questions.

Si les deux yeux sont atteints et la vision assez compromise pour que le patient puisse à peine se conduire, il n'y a pas lieu de différer l'opération. La cataracte, dans ce cas, est presque toujours complète sur l'un des yeux et c'est celui-là qu'il faut opérer d'abord. Si la cataracte est incomplète, l'opération doit-elle être pratiquée? On répondait autrefois par la négative à cette question. Il est certain qu'il vaut mieux ne pas faire courir les chances d'une opération à un œil dont la vision n'est pas encore totalement perdue. Il ne faut pas non plus se dissimuler que les débris des couches corticales non encore opacifiées sont trop souvent le point de départ de cataractes secondaires, malgré le soin qu'on met à les extraire. Néanmoins l'opération peut être faite sur un œil avant la maturité complète de la cataracte, lorsque certaines conditions, en particulier le désir formellement exprimé par le patient, le commandent.

La maturation artificielle de la cataracte a été conseillée dans ce cas, mais nous paraît avoir plus d'inconvénients que d'avantages. L'iridectomie pratiquée préventivement quelques semaines ou quelques mois avant l'extraction est un moyen d'activer l'opacification des couches corticales. Suivie du massage du cristallin à travers la cornée elle a été conseillée par Fœrster. Exécuté prudemment avec la curette de caoutchouc, le massage hâte, en effet, la maturation de la cataracte, mais il peut arriver de dépasser le but et de provoquer des accidents d'irido-choroïdite. Pour ces raisons, la maturation artificielle ne peut être conseillée que dans des cas tout à fait exceptionnels.

La question de l'opération simultanée sur les deux yeux est aussi une de celles qui se posent habituellement au chirurgien. A notre avis, elle doit *toujours* être résolue par la négative. En opérant dans la même séance les deux yeux, on évite sans doute au patient les appréhensions d'une deuxième opération, mais qu'une complication se produise sur l'un des yeux, il y a les plus grandes chances pour que l'autre œil en souffre et que le double résultat se trouve compromis.

Préparation de l'opéré. — Avant que l'importance des précautions antiseptiques eût été reconnue, on soumettait les malades à un régime spécial, avant l'opération, pour en assurer le succès. Les purgatifs y tenaient la plus grande place. On se contente aujourd'hui d'en prescrire un la veille, pour éviter les efforts de défécation dans les jours qui suivent l'opération.

[E. DELENS.]

Ce dont on doit se préoccuper surtout, c'est d'assurer l'asepsie de la conjonctive. S'il existe un catarrhe des voies lacrymales, il doit être préalablement traité de manière à faire disparaître toute trace de sécrétions.

Dans les jours qui précèdent l'opération, on fait faire plusieurs fois dans les vingt-quatre heures des irrigations des culs-de-sac conjonctivaux, avec une solution de sublimé à 1 pour 5000, ou de cyanure de mercure à 1 pour 2000. Il est bon de savonner avant l'opération les régions palpébrales et péri-orbitaires. La barbe et les cheveux doivent être coupés aussi courts que possible, et si l'on pouvait n'opérer qu'après les avoir complètement rasés, on se placerait dans les conditions les plus favorables, conditions difficiles malheureusement à réaliser dans la pratique.

Les intéressantes observations de Gayet (de Lyon) ont montré cependant que malgré toutes ces précautions, les sécrétions de la conjonctive conservent encore un grand nombre de micro-organismes. Il y a trouvé le *Staphylococcus pyogenes* au moment de l'opération (*Archives d'ophtalmologie*, 1887, p. 585), alors que pourtant celle-ci a été suivie de succès.

L'anesthésie par le chloroforme ou par l'éther n'est plus employée qu'exceptionnellement dans l'opération de la cataracte chez l'adulte. Les instillations d'une solution de chlorhydrate de cocaïne à 1 pour 25 suffisent pour donner une insensibilité complète de la cornée et de la conjonctive.

Chez les enfants, le chloroforme est indispensable dans presque tous les cas. C'est le seul moyen d'assurer l'immobilité du patient; mais les efforts de vomissements souvent observés au réveil viennent parfois contre-balancer les avantages qui en résultent. Si le chloroforme est administré, l'opéré doit toujours être placé horizontalement sur un lit étroit, à hauteur convenable pour le chirurgien. Nous préférons cette situation, même lorsque l'anesthésie générale n'est pas employée, à la position demi-couchée que donnent les fauteuils spéciaux.

Désinfection des instruments. — L'asepsie absolue des instruments est une condition capitale pour le succès de l'opération de la cataracte.

La stérilisation des instruments peut être obtenue en les portant à une température supérieure à 100 degrés dans une étuve spéciale. Mais le tranchant des instruments a quelquefois à en souffrir.

Habituellement on se contente de maintenir, avant l'opération, les instruments dans un bain d'eau bouillante. Il n'est fait d'exception que pour les instruments en écaille et en caoutchouc durci qu'on immerge dans l'alcool à 90 degrés. Au moment de s'en servir, tous ces instruments sont réunis dans une cuvette plate contenant une solution saturée d'acide borique. C'est dans ce bain que l'opérateur les prend et les replace au cours de l'opération.

Les mains de l'opérateur sont préalablement désinfectées par un lavage à l'aide d'une solution de sublimé.

Immédiatement avant l'opération, un lavage des culs-de-sac de la conjonctive est pratiqué à l'aide d'un appareil à irrigation. La solution boriquée suffit pour ce lavage. Mais pour nettoyer convenablement la peau des paupières, les cils et la région sourcilière, il faut employer des tampons de coton hydrophile imprégnés d'une solution de sublimé ou de cyanure de mercure à 1 pour 2000 et ne pas craindre d'exercer une friction un peu énergique de la peau. La région des cils doit être, en particulier, minutieusement nettoyée et pour cette région,

on peut même se servir d'une brosse fine ou d'un pinceau de blaireau. Nous rejetons le savonnage de la peau comme trop irritant pour la conjonctive.

Soins consécutifs. — Pansement. — Dès que l'opération est terminée, le pansement est appliqué sur les deux yeux, dans le but de prévenir les mouvements de clignement. Sur les paupières rapprochées on place de petits disques de gaze au salol, au nombre de six ou huit.

Par-dessus ces disques, on dispose une série de rondelles de coton aseptique, de 4 à 5 centimètres de diamètre, de manière à assurer la compression qu'on veut obtenir. Cette compression doit rester toujours modérée. On n'est autorisé à la faire un peu forte que dans le cas où il s'est produit au cours de l'opération une perte abondante de corps vitré.

A la bande de tarlatane humide souvent employée pour maintenir la compression, nous préférons les fines bandes spécialement fabriquées pour cet usage et connues dans le commerce sous le nom de bandes d'Allmayer.

Les tours de bande sont assujettis par de nombreuses épingles pour éviter leur glissement.

Durant les vingt-quatre heures qui suivent l'opération, le malade garde un repos absolu, dans le décubitus dorsal. Il doit ne prendre que des potages et des aliments légers n'exigeant pas d'efforts de mastication.

Sauf le cas où des douleurs vives indiquent une complication, le pansement reste en place au moins quarante-huit heures. Il n'y a pas d'inconvénients à le laisser trois ou quatre jours. Beaucoup de chirurgiens ne le renouvellent même qu'après cinq ou six jours.

Lorsque la cicatrisation de la plaie est assurée, un simple carré de taffetas noir flottant est substitué au bandeau compressif.

Constatation de l'acuité visuelle. — Choix des verres. — Dans les cas les plus heureux, ce n'est qu'au bout de six semaines environ que l'acuité visuelle doit être déterminée après l'opération de la cataracte. Elle ne peut être appréciée qu'après avoir corrigé la réfraction insuffisante de l'œil opéré à l'aide de verres convexes. On doit prescrire, en général, deux paires de lunettes, l'une pour la vision de près, l'autre pour la vision à distance. D'ordinaire, un œil emmétrope avant l'opération aura besoin d'un verre convexe de 12 dioptries pour la vision de loin et pour la vision de près il faudra ajouter 4 dioptries. Les individus qui antérieurement à l'opération étaient affectés d'une myopie forte, n'ont pas besoin de lentilles d'un numéro aussi élevé pour la vision de près et peuvent même s'en passer pour la vision à distance, lorsque leur myopie atteignait 10 à 12 dioptries. Mais dans tous les cas, le numéro des verres doit être déterminé par tâtonnement.

Il existe presque toujours un certain degré d'astigmatisme cornéen, résultant du changement de courbure de la cornée par le fait de la cicatrisation, mais cet astigmatisme s'atténue en partie avec le temps.

Dans les cas heureux, les opérés arrivent après correction de leur réfraction à posséder une acuité égale à 1. Beaucoup cependant, en dehors de toute complication opératoire, n'arrivent qu'à 2/3 ou même 1/2. Ce dernier résultat peut encore être tenu pour satisfaisant.

Nous n'avons pas besoin de dire que le cristallin ne se reproduit jamais et que tout pouvoir d'accommoder disparaît, après l'opération de la cataracte. Les

prétendus cas de régénération du cristallin qui ont été cités reposent sur des faits mal observés. Les expériences de Gayat et de Millot ont seulement prouvé que lorsqu'on enlève le cristallin chez les animaux jeunes, en ménageant autant que possible les parties périphériques avoisinant la capsule, les cellules qui doublent cette dernière continuent à proliférer.

DES DIFFÉRENTES MÉTHODES D'OPÉRATION DE LA CATARACTE

1° Déplacement. — Le déplacement de la cataracte est la méthode le plus anciennement employée. On la trouve déjà indiquée dans Celse. Elle a été la seule usitée jusqu'au XVIIIe siècle, mais aujourd'hui elle est complètement abandonnée et, malgré la facilité de son exécution, mérite l'oubli dans lequel elle est tombée.

Elle consiste, à l'aide d'une aiguille dite à cataracte, introduite un peu au-dessous du diamètre transverse de l'œil, à pénétrer à travers la sclérotique,

Fig. 89. — Aiguille à cataracte.

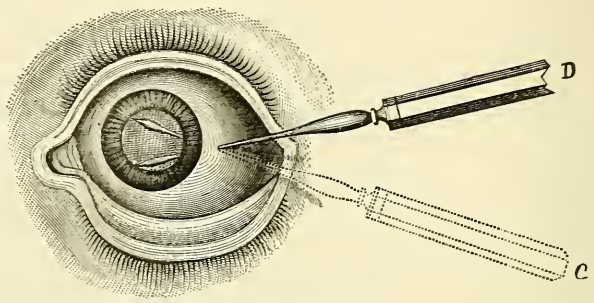

Fig. 90. — Introduction de l'aiguille dans l'opération d'abaissement.

en arrière du cristallin. L'aiguille ramenée au-devant de la lentille, après avoir ouvert la capsule, appuie par sa concavité sur la face antérieure du cristallin et le repousse en bas et en arrière, dans la partie la plus antérieure du corps vitré où il est abandonné.

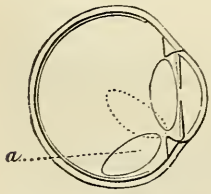

Fig. 91. — Réclinaison de la cataracte.

La méthode par déplacement comprend deux procédés : l'*abaissement* et la *réclinaison*. Dans l'abaissement, le cristallin est simplement déprimé en bas; dans la réclinaison, l'aiguille lui imprime un mouvement de bascule qui dirige son bord supérieur en arrière, puis en bas (fig. 91).

Nous ne décrirons pas les différents temps de ces deux procédés qui ne doivent plus être pratiqués aujourd'hui. En effet, si le déplacement du cristallin cataracté est d'une exécution plus facile que celle des autres méthodes opératoires, les résultats éloignés en sont très incertains et souvent désastreux.

Abaissé ou récliné dans le corps vitré, le cristallin n'y est pas résorbé et y joue le rôle d'un corps étranger. Dans les cas heureux, les accidents immédiats de l'opération sont nuls ou très peu marqués, mais, presque toujours, il se développe, au bout d'un certain temps, une irido-choroïdite grave qui entraîne

la perte de l'œil, de telle sorte que le rétablissement de la vision a été seulement temporaire.

2° Discision. — Cette méthode est applicable aux cataractes molles et non pourvues de noyau des jeunes sujets. En pratiquant à la cristalloïde antérieure une solution de continuité plus ou moins étendue, on se propose d'amener une imbibition par l'humeur aqueuse de la substance du cristallin et sa résorption ultérieure.

Cette résorption est d'autant plus rapide que le sujet est plus jeune.

La discision appliquée à la cataracte des sujets âgés ne peut donner de résultats satisfaisants et détermine des accidents. La consistance plus grande des couches corticales expose à des subluxations du cristallin au moment où l'instrument vient déchirer la capsule. En outre, l'imbibition des masses corticales est plus limitée et la résorption plus lente. Enfin le noyau n'est pas susceptible de résorption. Pour toutes ces causes, la discision ne doit pas être employée chez l'adulte ni chez le vieillard. Il n'y a d'exception à cette règle que s'il existe une cataracte liquide. Dans ce cas, la déchirure de la capsule détermine le mélange avec l'humeur aqueuse du liquide émulsif qui représente le cristallin, et comme de Graefe l'a montré, on peut même, en retirant l'aiguille, évacuer par la petite plaie cornéenne une partie de ce liquide.

La discision a été encore appliquée par Bowmann aux opacités secondaires

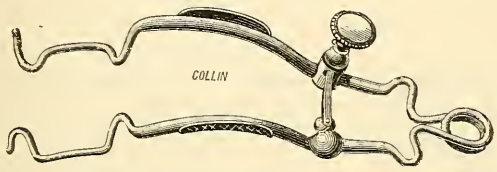

Fig. 92. — Blépharostat à ressort.

Fig. 93. — Aiguille de Bowmann.

qui se développent après l'extraction de la cataracte. Nous y reviendrons à propos du traitement de la cataracte secondaire.

Pour pratiquer la discision, les instruments nécessaires sont un écarteur palpébral, une pince à fixation et une aiguille de Bowmann. La conjonctive est rendue aseptique par des lavages préalables.

Souvent, vu le jeune âge des sujets, il faut avoir recours au chloroforme.

Il faut aussi avoir dilaté la pupille au maximum par les instillations d'atropine.

Le sujet est couché et l'opérateur placé derrière lui. L'œil étant fixé à l'aide de la pince fixatrice, l'aiguille à discision est introduite à travers la cornée, à égale distance de son limbe et de son centre, au-dessous du diamètre transversal, soit en dedans, soit en dehors, suivant l'œil sur lequel on opère. Dès que la pointe a pénétré dans la chambre antérieure, le manche de l'instrument est abaissé et la pointe est dirigée vers la partie supérieure de la pupille. A l'aide du tranchant et de la pointe, on incise la cristalloïde sur une étendue variable, mais en ayant soin de ne pas pénétrer dans la substance même du cristallin, dans la crainte de produire une

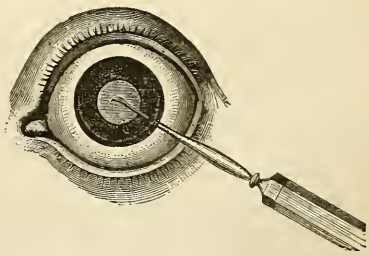

Fig. 94.— Introduction de l'aiguille de Bowmann pour la discision de la cataracte.

subluxation. L'aiguille est retirée dans la direction qu'elle avait au moment de la pénétration pour éviter d'agrandir la plaie cornéenne.

On instille de l'atropine et l'on applique un bandeau compressif sur l'œil pendant vingt-quatre heures.

Les suites de la discision sont généralement bénignes; il se produit cependant presque toujours de l'injection périkératique; mais si les instruments étaient aseptiques et si la discision n'a pas été trop considérable, cette injection disparaît en quelques jours.

Une discision de 2 à 3 millimètres suffit pour la première séance. Par cette ouverture, on voit les masses opacifiées faire saillie dans la chambre antérieure et se résorber peu à peu. C'est seulement lorsque la résorption de ces masses est complète que l'on doit faire une seconde séance. L'incision de la cristalloïde peut alors être pratiquée plus largement. Deux ou trois séances sont ordinairement nécessaires pour amener la résorption complète de la cataracte et doivent toujours être séparées par un intervalle de plusieurs semaines.

L'éclairage oblique permet de suivre les progrès de cette résorption et lorsqu'on dispose de l'éclairage électrique au moment de l'opération, il devient facile d'en régler exactement tous les temps.

L'iridectomie préalable, pratiquée trois ou quatre semaines avant la discision, a été conseillée pour prévenir les accidents glaucomateux quelquefois observés après la discision simple. Elle s'applique surtout aux cataractes zonulaires des sujets de quinze à vingt ans et aux cataractes demi-molles avec adhérences à l'iris.

3° Extraction. — La méthode d'extraction dans le traitement de la cataracte est due à Daviel, chirurgien français qui, en 1752, fit connaître les résultats obtenus par lui dans un mémoire intitulé : *Sur une nouvelle méthode de guérir la cataracte par l'extraction du cristallin.*

Depuis cette époque, la méthode par extraction a subi des vicissitudes diverses. On a cherché surtout à la modifier en la combinant à l'excision de l'iris; mais, depuis un certain nombre d'années, un retour s'est fait vers la méthode d'extraction sans iridectomie.

Nous ne décrirons pas le procédé compliqué dont faisait usage Daviel : il employait pour l'incision de la cornée plusieurs aiguilles et des ciseaux courbes. Après lui, Richter et Beer simplifièrent la section du lambeau cornéen et, jusqu'au milieu de ce siècle, on avait changé peu de chose à leurs procédés.

L'extraction, avec de Graefe, a continué à être en honneur, mais le plus souvent combinée à l'iridectomie. Sous l'influence de Panas on est revenu décidément aux procédés d'extraction à grand lambeau, sans mutilation de l'iris.

Nous décrirons :

1° L'*extraction linéaire* simple ou combinée à l'iridectomie;

2° L'*extraction à lambeau*, subdivisée en : a, *extraction à grand lambeau* et b, *extraction à petit lambeau* avec ou sans iridectomie.

1° EXTRACTION LINÉAIRE

L'extraction linéaire *simple* ne convient qu'aux cataractes molles ou liquides des jeunes sujets. Elle est applicable aussi, comme nous le verrons, aux opacités secondaires développées après l'opération de la cataracte.

De Graefe, en ajoutant l'iridectomie à la section linéaire de la cornée, a montré que des cataractes demi-molles pourvues d'un noyau peu volumineux, pouvaient être extraites par de petites incisions. C'est l'opération connue sous le nom d'*extraction linéaire combinée* ou *modifiée*.

Fig. 95. — Couteau lancéolaire coudé.

a. *Extraction linéaire simple.* — Le sujet étant couché, les paupières sont maintenues écartées par le blépharostat. On a soin de laver les culs-de-sac de la conjonctive avec une solution antiseptique et d'instiller la cocaïne.

L'œil est immobilisé par la pince fixatrice. L'incision de la cornée est pratiquée avec un couteau lancéolaire large et coudé. La pointe de l'instrument doit pénétrer dans la cornée à 2 millimètres environ du limbe sclérotical. L'incision est placée à la partie supérieure de la cornée et quelquefois à la partie externe (fig. 96).

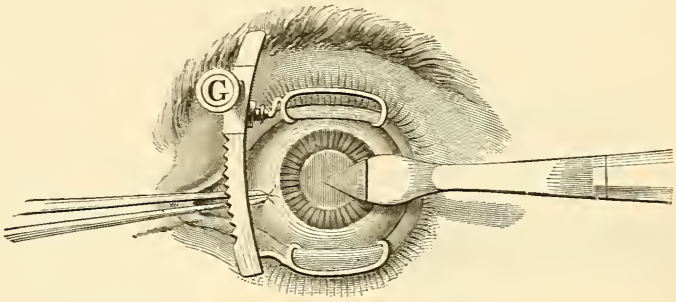

Fig. 96. — Incision linéaire pour l'extraction de la cataracte molle.

L'humeur aqueuse s'étant écoulée par l'incision, qui doit avoir 6 à 7 millimètres, on introduit un kystitome et l'on déchire la capsule (fig. 97).

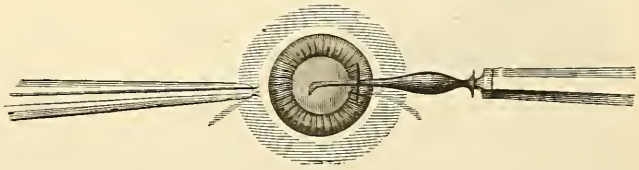

Fig. 97. — Introduction du kystitome.

Le dernier temps de l'opération consiste à provoquer la sortie des masses cristalliniennes. Pour cela, l'œil étant toujours fixé, on opère, avec le dos d'une curette en écaille, une pression sur la cornée au point opposé à l'incision. On voit alors la masse molle du cristallin s'engager entre les lèvres de la plaie et sortir au dehors. En répétant plusieurs fois cette manœuvre, on arrive généralement à nettoyer complètement la pupille. Pour faciliter l'issue des derniers débris, il est bon d'attendre quelques instants la reproduction de l'humeur aqueuse. On peut aussi introduire une curette étroite pour extraire ces débris : mais cette manœuvre doit être exécutée avec ménagement.

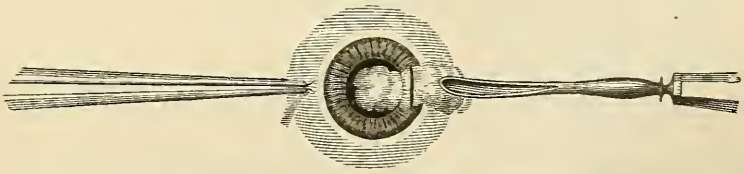

Fig. 98. — Issue de la masse diffluente de la cataracte.

[*E. DELENS.*]

Le pansement compressif est appliqué, comme pour les autres procédés d'extraction. La réunion des lèvres de la section cornéenne s'opère généralement dans les vingt-quatre heures et le pansement est renouvelé au bout de ce temps. On instille alors deux gouttes d'atropine entre les paupières. Les quelques opacités qui peuvent être restées dans le champ pupillaire disparaissent presque toujours rapidement par résorption. Mais, nous le répétons, l'extraction linéaire ne doit être employée que pour les cataractes molles ou liquides et dépourvues de noyau.

b. *Extraction linéaire combinée.* — Ce procédé d'extraction dans lequel une incision non pas linéaire, mais aussi réduite que possible dans ses dimensions et située dans le limbe scléro-cornéen, permet, avec l'adjonction de l'iridectomie, d'extraire les cataractes pourvues d'un noyau entouré de masses corticales épaisses, appartient à de Graefe.

Fig. 99. — Couteau de de Graefe.

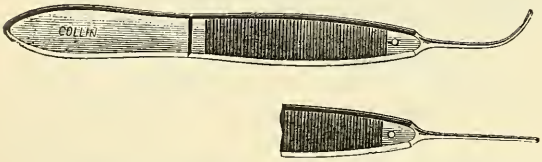

Fig. 100. — Pinces à iridectomie droite et courbe.



Fig. 101. — Pince-ciseaux de de Wecker.

Il était, il y a vingt ans, le procédé le plus généralement adopté pour l'extraction des cataractes séniles et a marqué un grand progrès dans l'opération de la cataracte. Grâce à lui, la proportion des insuccès, dans la pratique hospitalière, s'est trouvée considérablement réduite.

On a renoncé à l'extraction linéaire combinée telle que la pratiquait de Graefe, mais un certain nombre d'opérateurs font encore l'iridectomie avec l'extraction à lambeau. Nous décrirons cependant l'opération de de Graefe à cause du grand progrès qu'elle a réalisé, pour l'opération de la cataracte, à l'époque où elle a été imaginée.

Les instruments nécessaires pour pratiquer l'extraction linéaire combinée

Fig. 102. — Kystitome et curette.

sont : un blépharostat ; une pince à fixation ; un petit couteau étroit, dit de de Graefe ; des pinces à iris, droites et courbes ; une paire de ciseaux courbes ou la

Fig. 103. — Curette en écaille.

Fig. 104. — Petite spatule en écaille.

pince-ciseaux de de Wecker ; un kystitome ; une curette en écaille ou en caoutchouc durci et une petite spatule en écaille.

Toutes les précautions habituelles ayant été prises, l'opéré chloroformé est couché sur une table; les paupières sont écartées par le blépharostat. L'œil est maintenu immobile avec la pince fixatrice. Le chirurgien se place en arrière de la tête de l'opéré pour l'œil droit, et à la gauche de celui-ci, s'il opère sur l'œil gauche.

La ponction est pratiquée dans le limbe sclérotical à 1 millimètre en arrière du bord de la cornée et à 2 millimètres au-dessous d'une ligne tangente au bord supérieur de la cornée. La pointe du couteau dont le tranchant est tourné en haut est d'abord dirigée vers le centre de la chambre antérieure, puis relevée, de manière à sortir en un point symétrique avec celui par lequel elle a pénétré. La section est achevée par des mouvements de scie imprimés au couteau dont le tranchant tourné en haut soulève et sectionne en dernier lieu un pont de conjonctive.

L'iridectomie constitue le deuxième temps de l'opération. L'iris est saisi entre les mors de la pince à iridectomie dans un des angles de la plaie et excisé de deux ou trois coups de ciseaux, jusqu'à l'angle opposé, en évitant toute traction. Pendant ce temps, la pince fixatrice est tenue par un aide, à moins que le chirurgien ne confie la section de l'iris à un aide suffisamment exercé. Cette section de l'iris est le temps délicat de l'opération. Elle ne doit pas être trop étendue et surtout ne doit pas laisser de parties enclavées dans les angles de la plaie. Lorsque l'iris est réduit, la pupille nouvelle prend la forme d'un trou de serrure, si la section a été convenablement pratiquée.

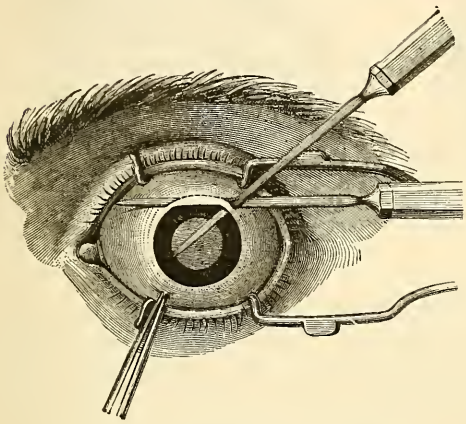

Fig. 105. — Opération de de Graefe.

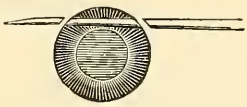

Fig. 106. — Ponction et contre-ponction

Dans le troisième temps de l'opération, la capsule est ouverte. Le kystitome simple ou le kystitome double de Weber est introduit avec les précautions d'usage et fait de bas en haut à la capsule une incision unique qui l'ouvre largement. Quelques opérateurs prescrivent de faire une double incision en V à sommet inférieur. On a aussi construit des pinces-kystitomes destinées à arracher un lambeau de capsule et à le ramener au dehors. Gayet (de Lyon) et Knapp (de New-York) font avec le couteau linéaire une incision à la capsule au niveau de l'équateur du cristallin et dans la partie correspondant à la plaie scléroticale.

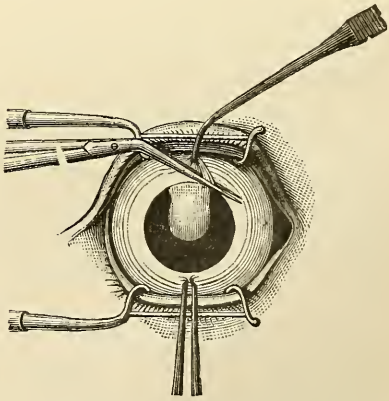

Fig. 107. — Section de l'iris.

[E. DELENS.]

La sortie du cristallin, quatrième temps de l'extraction combinée, s'opère par une pression exercée de bas en haut, à l'aide de la curette en écaille, sur la cornée, pendant que la pince à fixation maintient l'œil légèrement attiré en bas. La pression de la curette a pour effet de faire basculer légèrement le bord supérieur du cristallin qui se présente dans la plaie. Le dos de la curette, en remontant vers la plaie, en achève l'expulsion.

Le blépharostat, qui jusqu'à ce moment maintenait les paupières écartées, est alors enlevé en évitant toute pression sur le globe de l'œil.

Après quelques instants nécessaires pour laisser reposer l'opéré et pour permettre à l'humeur aqueuse de se reproduire, on exerce à travers les paupières quelques frictions, pour rassembler vers le milieu de la pupille les débris des

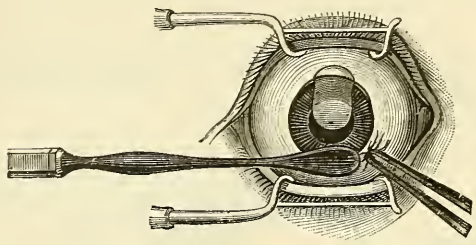

Fig. 108. — Sortie de la cataracte, par pression de la curette sur le bord inférieur de la cornée.

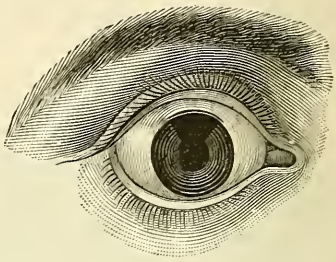

Fig. 109. — Aspect de la pupille après la sortie du cristallin.

masses corticales qui n'ont pas été expulsés avec le noyau. On fait diriger le globe de l'œil en bas et on essaie de les faire sortir par la plaie en pressant sur la paupière inférieure de manière à entre-bâiller la plaie cornéenne. On peut aussi extraire ces débris à l'aide d'une curette introduite dans la chambre antérieure, après avoir réappliqué le blépharostat. La pupille, complètement débarrassée, doit alors apparaître tout à fait noire.

Le lavage de la chambre antérieure a été proposé comme propre à assurer une antisepsie parfaite. On le pratique à l'aide de l'instrument de de Wecker ou de la seringue de Panas, et l'on injecte une petite quantité de solution d'acide borique ou de sublimé. On s'assure ensuite qu'il ne reste aucun caillot sanguin au voisinage de la plaie, que l'iris n'est pas enclavé dans les angles, et l'on rabat avec soin le petit lambeau de conjonctive, s'il en existe un, au moment où les paupières sont rapprochées.

Le pansement est le même qu'après l'extraction à lambeau. Il est renouvelé au bout de quarante-huit heures et l'on instille l'atropine à ce moment, surtout s'il reste quelques débris de la cataracte dans le champ pupillaire. Les suites de l'opération sont généralement simples, et, au bout d'une semaine, le bandeau compressif peut être remplacé par un bandeau flottant.

2° EXTRACTION A LAMBEAU

Ainsi que nous l'avons dit, à Daviel appartient l'honneur d'avoir le premier pratiqué l'extraction à grand lambeau. Richter et Beer ont après lui perfectionné le procédé compliqué dont il se servait pour la section de la cornée. Richter a, en outre, introduit dans la pratique le grand couteau triangulaire avec lequel la

section de la cornée s'effectue d'une manière régulière. Ces chirurgiens faisaient presque toujours la *kératotomie inférieure*, c'est-à-dire qu'ils taillaient le lambeau cornéen aux dépens de la moitié inférieure de la cornée. Cette section est en effet d'une exécution plus facile que la *kératotomie supérieure*, à laquelle on a de préférence recours aujourd'hui. C'était là une considération importante à une époque où l'on n'avait ni le chloroforme ni la cocaïne. Le chirurgien opérait le malade assis devant lui, les paupières simplement écartées par les doigts d'un aide. Il devait, en outre, manier l'instrument de la main gauche lorsqu'il opérait le côté droit. Mais le principal reproche qu'on peut adresser à la kératotomie inférieure, c'est qu'après l'opération la plaie est moins bien protégée qu'après la kératotomie supérieure. Pour cette dernière, la paupière supérieure fournit une protection naturelle qui a des avantages incontestables, et les difficultés plus grandes d'exécution qu'elle présente sont compensées par l'emploi du blépharostat et par l'habitude générale aujourd'hui d'opérer les malades couchés et non assis, ce qui permet au chirurgien de faire toujours la section de la cornée de la main droite.

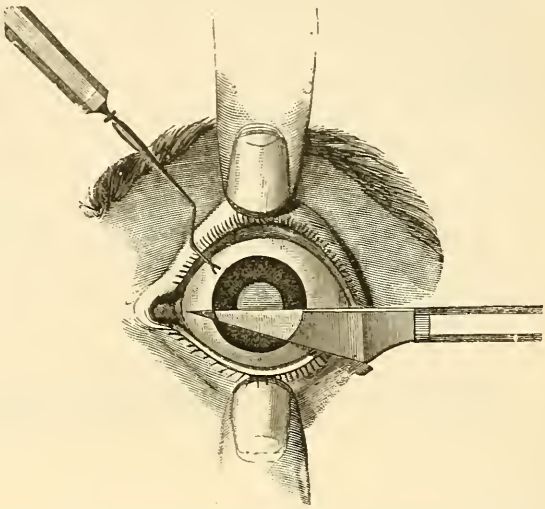

Fig. 110. — Kératotomie inférieure. — Section de la cornée.

Nous décrirons d'abord la kératotomie supérieure à grand lambeau, telle qu'elle est pratiquée maintenant par la plupart des chirurgiens. Nous indiquerons ensuite les modifications qu'elle a subies et qui ont eu généralement pour but de réduire les dimensions du lambeau cornéen. Ce sont les procédés à petit lambeau, dont le nombre est devenu considérable.

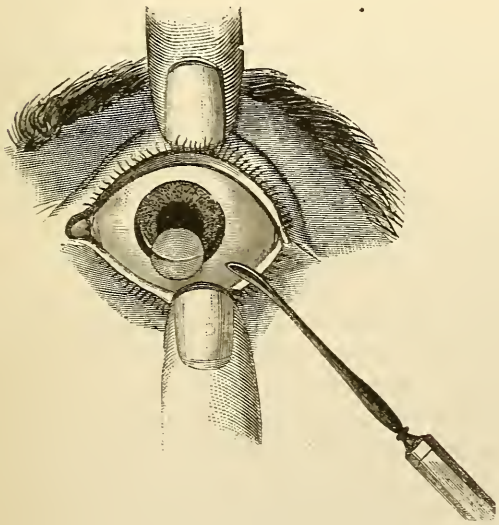

Fig. 111. — Kératotomie inférieure. — Sortie du cristallin.

a. *Extraction à grand lambeau.* — Le lambeau cornéen tel que le taillait Daviel comprenait un peu plus que la moitié de la circonférence de la cornée. Pour faire la kératotomie inférieure, il commençait la section au-dessus du diamètre transverse de cette membrane. On ne donne plus aujourd'hui des dimensions aussi considérables à la section, et même pour les

cataractes les plus volumineuses, on ne dépasse pas les extrémités du diamètre transverse. Dans la majorité des cas, la ponction et la contre-ponction de la cornée se font à 1 millimètre au-dessus des extrémités de ce diamètre lorsqu'on pratique la kératotomie supérieure que nous allons décrire.

Les instruments nécessaires pour cette opération sont : un blépharostat; une pince fixatrice; un couteau de de Graefe qui remplace avantageusement le grand couteau de Richter ou de Beer; un kystitome et une curette étroite en argent, montés sur un même manche; une large curette en écaille. Bien que l'iridectomie ne fasse pas partie de l'extraction à grand lambeau, comme elle peut cependant devenir nécessaire au cours de celle-ci, il faut toujours avoir sous la main les pinces à iris et les pinces-ciseaux de de Wecker pour la pratiquer s'il y a lieu. Ces instruments nous sont déjà connus.

Il est bon également d'avoir en réserve un petit crochet courbe et une curette plate en argent, pour parer à toutes les éventualités qui peuvent se présenter au

Fig. 112. — Double curette plate en argent.

moment de la sortie du cristallin. On tiendra prête également une seringue de Panas ou l'instrument de de Wecker pour pratiquer, s'il y a lieu, le lavage de la chambre antérieure.

Les instruments ayant été immergés dans l'eau bouillante, sont placés dans une cuvette remplie de solution boriquée et tenus à la portée du chirurgien.

Fig. 113. — Petit crochet courbe.

L'opéré est couché. Un grand lavage des culs-de-sac de la conjonctive, avec la solution de sublimé à 1 pour 2000, est pratiqué immédiatement avant l'opération. L'œil est cocaïnisé ensuite jusqu'à ce qu'on constate l'insensibilité complète de la cornée.

Si l'opération porte sur l'œil droit, le chirurgien se place en arrière de la tête de l'opéré. S'il s'agit de l'œil gauche, il se place à la gauche, de manière à pouvoir dans les deux cas se servir du couteau de la main droite.

Premier temps. — Les paupières sont écartées par le blépharostat. Un repli de la conjonctive est saisi entre les mors de la pince fixatrice, au niveau de la partie inférieure du limbe de la cornée, pour assurer l'immobilité du globe de l'œil. Le chirurgien prend alors le couteau de de Graefe, le tranchant tourné en haut, et fait la ponction de la cornée à 1 millimètre environ au-dessus de l'extrémité externe du diamètre transverse, à la jonction de la cornée et de la sclérotique. La pointe est dirigée parallèlement à l'iris et horizontalement; elle doit être maintenue dans cette direction dès qu'elle a pénétré dans la chambre antérieure, et exécuter la contre-ponction de la cornée, en un point symétrique au point d'entrée. Dès que la pointe est dégagée on opère, par des mouvements de scie imprimés au tranchant, la section du lambeau, en suivant autant que possible la courbe du limbe cornéen. Pour faire cette section régulière, il faut. au début, abaisser fortement le manche du couteau vers la région malaire de l'opéré, de manière à sectionner d'abord la cornée avec la portion du tranchant

qui avoisine la pointe. Le dégagement de la lame est ensuite effectué directement en haut. Un exercice prolongé et une grande habitude sont nécessaires pour donner à la section une forme parfaitement régulière. Quelques défectuosités dans la section ne paraissent pas, fort heureusement, influer beaucoup sur le résultat. Ce qui est plus important, c'est de ne pas terminer trop brusquement la section de la cornée, car on s'exposerait

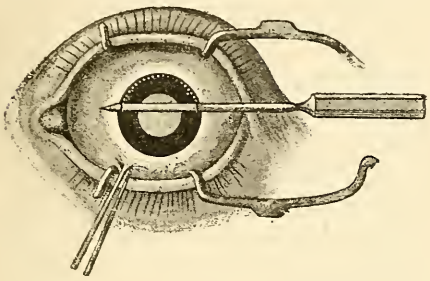

Fig. 114. — Ponction et contre-ponction avec le couteau de de Graefe.

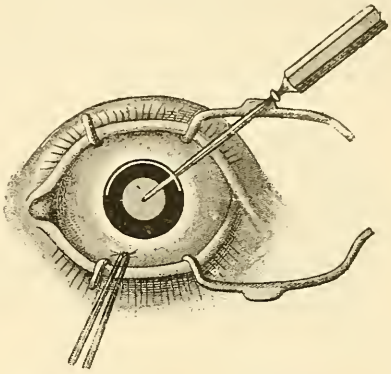

Fig. 115. — Introduction du kystitome.

à la rupture de la zone de Zinn et à l'issue du corps vitré, accident redoutable au début de l'opération.

Deuxième temps. — L'humeur aqueuse s'écoule en totalité au moment où la section du lambeau vient de s'achever, et quelquefois l'iris tend à s'engager dans la plaie. Le globe de l'œil doit être maintenu immobile avec la pince fixatrice en évitant toute pression, et l'opéré doit porter le regard en bas. Le chirurgien glisse alors l'extrémité du kystitome dans la plaie, la pointe du crochet dirigée de telle sorte que ni l'iris, ni la cornée ne puissent être blessés. Dès que l'instrument a atteint la partie inférieure de la pupille, en suivant la face postérieure de la cornée, la pointe est tournée vers le cristallin. Une très faible pression suffit pour ouvrir la cristalloïde et il faut éviter d'enfoncer la pointe du kystitome dans le noyau même du cristallin, de peur de produire une subluxation de celui-ci. La déchirure de la cristalloïde est agrandie en ramenant l'instrument jusqu'au bord supérieur de la pupille, et ce dernier est alors dégagé de la plaie en prenant les mêmes précautions qu'au moment de son introduction.

La déchirure de la capsule doit être aussi large que possible. On a recommandé de lui donner la forme d'un V, ce qui est difficile à réaliser; mais, après l'incision verticale qui ouvre la capsule, on peut, du moins, porter la pointe du kystitome à droite et à gauche, à plusieurs reprises, pour diviser les lèvres de celle-ci.

A ce moment, si les masses corticales sont peu consistantes, on voit déjà le cristallin tendre à sortir de la capsule et faire effort sur la portion de l'iris engagée dans la plaie. Aussi toute pression intempestive sur le globe de l'œil doit-elle être soigneusement évitée.

Troisième temps. — L'expulsion du cristallin, qui constitue le troisième temps de l'extraction, est obtenue de la manière suivante : L'opéré est invité à regarder en bas; la pince fixatrice maintient l'œil immobile, sans exercer de pression sur lui. Le chirurgien appuie alors avec le dos de la curette en écaille sur la partie inférieure de la cornée, de manière à y produire une dépression. Cette dépression a pour effet de faire basculer le cristallin et de porter en avant son bord supé-

rieur. Dès que ce mouvement est exécuté, la curette pressant toujours sur la cornée est ramenée en haut, chassant en quelque sorte devant elle le cristallin à travers la plaie.

Si l'incision est suffisante et régulière, la sortie du cristallin est facile. Mais souvent l'iris oppose une résistance marquée à la sortie; le bord supérieur du cristallin ne se dégage pas du sphincter et reste coiffé par la partie supérieure de l'iris. Il faut alors faire pratiquer par un aide une contre-pression avec une curette au-dessus et en arrière de l'incision, de manière à faire bâiller les lèvres de celle-ci, pendant que l'on continue à presser sur la cornée avec la curette. Il est rare que cette manœuvre ne réussisse pas à faire sortir le cristallin.

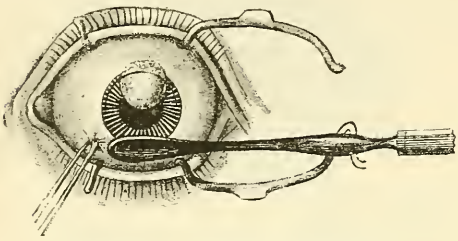

Fig. 116. — Sortie du cristallin.

La résistance de l'iris s'observe surtout lorsqu'on a fait avant l'opération des instillations d'ésérine, et nous les proscrivons aujourd'hui complètement. Elle peut aussi reconnaître pour cause une rigidité particulière du tissu irien qui s'observe quelquefois. Souvent encore la difficulté éprouvée à faire sortir le cristallin dépend de l'insuffisance des dimensions de la section de la cornée qu'on doit alors agrandir en incisant les angles avec de fins ciseaux.

Si, après avoir renouvelé avec précautions les pressions exercées à l'aide de la curette sur la cornée et sur la sclérotique, le cristallin ne surmonte pas la résistance de l'iris, il faut alors pratiquer l'iridectomie. En insistant davantage, on s'exposerait à produire la rupture de la zone de Zinn et l'écoulement du corps vitré, ou une luxation du cristallin.

Lorsque la cataracte a franchi l'iris, elle n'éprouve en général aucun obstacle de la part des bords de la plaie. Quelquefois cependant elle est arrêtée un instant et ne se dégage pas complètement. C'est alors qu'on peut se servir du petit crochet de de Graefe enfoncé dans le noyau, pour achever l'extraction. Mais il est rare qu'on ait besoin de recourir à ce moyen.

Après l'issue du cristallin, il reste presque toujours dans la chambre antérieure des débris de masses corticales. Par quelques pressions exercées avec la curette sur la cornée, on les rassemble et on cherche à les diriger vers la plaie. Si cette manœuvre est insuffisante, on introduit alors dans la chambre antérieure la curette étroite en argent, pour les ramener au dehors. Cette introduction faite avec ménagement peut être répétée sans inconvénients jusqu'à ce que la pupille soit parfaitement noire.

L'iris est alors réduit avec la spatule, s'il tend encore à faire hernie dans la plaie, et le resserrement de la pupille est favorisé par de douces frictions exercées sur l'œil à travers les paupières. Si l'iris ne rentrait pas complètement après quelques minutes, il faudrait en pratiquer l'excision.

Le lavage de la chambre antérieure par une solution de sublimé ou d'acide borique est conseillé par quelques chirurgiens pour assurer l'antisepsie parfaite. Il se pratique à l'aide de la seringue de Panas ou de l'instrument de de Wecker. Ce lavage nous semble utile pour expulser les débris des masses corticales qui ont échappé à l'action de la curette bien plus que pour assurer l'antisepsie de la chambre antérieure.

Nous nous abstenons d'instiller l'ésérine après l'opération, parce que cette pratique nous a paru favoriser l'enclavement.

Les paupières étant rapprochées, le pansement sec est appliqué. Il consiste en six ou huit doubles de gaze au salol découpés en rondelles. Par-dessus on applique plusieurs disques de coton hydrophile et aseptique, de la grandeur d'une pièce de 5 francs. L'œil non opéré est protégé par un pansement analogue. Le tout est maintenu par les jets obliques d'une bande de tissu léger de 5 à 6 mètres, assujettis par des épingles de manière à ne pouvoir glisser. Le degré de compression à exercer est impossible à préciser. Sauf dans le cas d'issue du corps vitré au moment de l'opération, une compression très modérée suffit.

L'opéré, reconduit à son lit, doit rester couché sur le dos et dans une immobilité aussi complète que possible. Il ne prendra dans la journée que quelques potages et évitera tout mouvement de mastication. Ces précautions devront être continuées jusqu'au moment où le pansement sera levé pour la première fois.

Dans les heures qui suivent l'opération, le patient éprouve toujours quelques douleurs dans l'œil; mais ces douleurs sont modérées et disparaissent dans la soirée ou dans le courant de la nuit suivante. Si elles sont très vives, elles indiquent qu'il s'est produit quelque complication et presque toujours un enclavement de l'iris. Cet enclavement néanmoins survient parfois sans déterminer de douleur notable.

L'existence de douleurs vives accusées par l'opéré est la seule raison qui puisse obliger à enlever le pansement au bout de vingt-quatre heures. Dans le cas contraire, ce premier pansement ne doit être fait qu'au bout de quarante-huit heures au plus tôt et il peut être reculé sans inconvénient jusqu'au troisième ou au quatrième jour. A ce moment, la réunion de la plaie cornéenne est assurée. Lorsque la chambre antérieure s'est reproduite, il y a avantage à instiller quelques gouttes d'atropine pour dilater la pupille et prévenir les adhérences aux débris de la capsule. Cette instillation néanmoins ne doit pas être faite avant le quatrième ou le cinquième jour, et, si l'on a quelque raison de craindre des accidents glaucomateux, il faut s'en abstenir.

L'iridectomie a été combinée avec l'extraction à grand lambeau et érigée en méthode par Jacobson; mais le lambeau cornéen était taillé par lui dans la moitié inférieure de la cornée, et laissait une pupille artificielle non dissimulée par la paupière. Les quelques avantages résultant de cette manière d'opérer n'étaient pas suffisants pour qu'elle soit restée dans la pratique.

L'*extraction du cristallin dans sa capsule* aurait le grand avantage de donner une pupille absolument nette et de prévenir la formation des cataractes secondaires. Mais les dangers de ce mode d'extraction, qui expose à une issue plus ou moins abondante du corps vitré, l'ont empêché de se généraliser. Richter et Beer en avaient déjà eu l'idée et Sperino y a eu recours. A. Pagenstecher et de Wecker ont également cherché à régulariser l'opération. De Wecker faisait la kératotomie inférieure et le lambeau comprenait exactement la moitié inférieure de la cornée. Il excisait ensuite l'iris et introduisait une large curette derrière le cristallin, qui était ramené dans sa capsule à travers la plaie cornéenne. Les dangers de ce procédé ne permettent pas de le conseiller.

b. *Extraction à petit lambeau.* — L'idée de réduire les dimensions du lambeau cornéen est venue à la plupart des chirurgiens qui ont cherché à combiner les avantages de la méthode d'extraction de Daviel avec ceux du procédé

de de Graefe. Même pour l'extraction des cataractes les plus volumineuses, on ne donne jamais aujourd'hui au lambeau cornéen les dimensions que lui assignait Daviel.

Dans les procédés imaginés pour réduire les dimensions du lambeau, on s'éloigne de plus en plus du diamètre horizontal de la cornée, ou bien on diminue la hauteur du lambeau en rapprochant la partie moyenne de la section du centre de la cornée. Nous citerons seulement les procédés aujourd'hui abandonnés de Weber, de Jæger, de Liebreich et de Lebrun, et nous mentionnerons pour sa singularité celui de Küchler, qui faisait une incision suivant exactement le diamètre horizontal de la cornée, réduisant ainsi à zéro la hau-

Fig. 117. — Procédé de Liebreich.

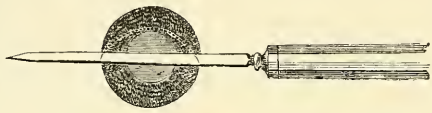

Fig. 118. — Procédé de Lebrun.

Fig. 119. — Procédé de Küchler.

teur du lambeau. On comprend les inconvénients d'une semblable section pour le rétablissement de la vision.

De Wecker, dans son procédé à petit lambeau, adopte comme hauteur du lambeau le tiers supérieur du diamètre de la cornée. Le professeur Panas donne comme étendue à son incision les deux cinquièmes de la circonférence de la cornée. En réalité, il est bien difficile d'assigner des dimensions rigoureuses au lambeau et à l'incision qu'une longue expérience peut seule apprendre à pratiquer ni trop grands ni trop petits. Aujourd'hui, avec les précautions antiseptiques rigoureusement observées, la réunion des lèvres de la plaie cornéenne se trouvant mieux assurée, il y a moins d'inconvénients à donner à l'incision des dimensions un peu plus considérables. L'extraction et le nettoyage de la pupille en sont beaucoup facilités.

Sous le nom de procédé d'*extraction combinée à petit lambeau*, de Wecker décrit un procédé qui ajoute l'iridectomie à la section du petit lambeau cornéen dont nous avons donné les dimensions indiquées par l'auteur. Il réserve ce procédé aux cas où l'on prévoit des difficultés par suite de l'indocilité de l'opéré, aux cas de cataractes n'ayant pas atteint leur maturité, pour faciliter le nettoyage de la pupille, et à ceux où la tension intra-oculaire est exagérée.

ACCIDENTS DE L'OPÉRATION PAR EXTRACTION

Les accidents de l'opération par extraction sont assez nombreux. Nous les indiquerons rapidement, et nous dirons quelques mots de certaines complications post-opératoires fréquentes après l'extraction à lambeau sans iridectomie que nous avons surtout en vue dans ce paragraphe.

Pendant le *premier temps* (ponction et section de la cornée), l'accident le plus fréquent est la blessure de l'iris. Elle se produit presque toujours par suite des faibles dimensions de la chambre antérieure. Les instillations d'ésérine avant l'opération ont l'inconvénient de diminuer considérablement la quantité d'humeur aqueuse et de gêner beaucoup ce temps de l'opération. Aussi y avons-nous

renoncé. Lorsque le tranchant du couteau atteint l'iris, la section doit néanmoins être continuée sans hésitation. Parfois l'iris se trouve régulièrement sectionné jusque près de son insertion, et l'on se trouve avoir fait une iridectomie qui n'entrait pas dans le plan primitif de l'opération. Si la section est irrégulière, on la régularise ensuite.

Dans tous les cas, une fois que la pointe du couteau a pénétré dans la chambre antérieure, celui-ci ne doit jamais être retiré de la plaie, sauf le cas où, comme il arrive, le chirurgien s'aperçoit après la ponction qu'il a dirigé le tranchant en sens inverse de la section qu'il se propose de faire. Si cet accident se produit, il faut retirer immédiatement le couteau, faire un pansement compressif et remettre l'opération à un autre jour.

L'ouverture de la capsule pendant ce temps de l'opération ne constitue pas un accident. Jarjavay la pratiquait autrefois, de propos délibéré; elle a été de nouveau conseillée par Galezowski et A. Trousseau (F. Tennant. *L'opération de la cataracte simplifiée*. Thèse de Paris, 1894-1895).

Au *deuxième temps*, constitué par l'introduction du kystitome, on est exposé à blesser l'iris et à voir du sang se répandre dans la chambre antérieure; la blessure de l'iris et l'hémorragie n'ont généralement pas de suites graves. Le crochet du kystitome peut aussi, lorsque la cataracte est dure, produire une subluxation du cristallin et la déchirure de la zonule. Cet accident est plus redoutable parce qu'il expose à une issue du corps vitré. Aussi, doit-on user de ménagements très grands dans l'action du kystitome et n'inciser la cristalloïde que superficiellement, tout en l'ouvrant aussi largement que possible.

La sortie du cristallin, *au troisième temps* de l'extraction sans iridectomie, comporte d'assez nombreuses difficultés et quelques accidents auxquels il faut savoir parer. La résistance de l'iris et le défaut de dilatation du sphincter se présentent fréquemment. S'ils ne peuvent être surmontés en exerçant des pressions modérées sur la partie inférieure de la cornée, il ne faut pas hésiter à pratiquer l'iridectomie.

Lorsque le cristallin a franchi par son bord supérieur le sphincter irien, il peut arriver que son dégagement complet ne s'effectue pas. L'insuffisance des dimensions de la plaie de la cornée est le plus souvent la cause de cet arrêt, et il est parfois nécessaire de l'agrandir en incisant les angles de la section avec de petits ciseaux. Pour aider à la sortie du cristallin, on a encore la ressource de harponner la partie déjà dégagée avec un crochet, mais on s'expose à contusionner l'iris, si la difficulté provient des dimensions trop faibles de la plaie de la cornée.

La *luxation du cristallin* dans le corps vitré et l'*issue du corps vitré* sont les deux accidents les plus redoutables de ce troisième temps de l'opération. Si la luxation du cristallin se produit, il faut sans hésitation faire l'iridectomie et introduire une large curette plate en arrière du cristallin, jusque dans le corps vitré. On ramène ainsi rapidement le cristallin au dehors et on établit sur l'œil un pansement compressif.

L'issue d'une certaine quantité du corps vitré après l'extraction de la cataracte se produit dans quelques cas, soit parce que, dans le dégagement du cristallin, la zone de Zinn s'est rompue, soit parce que dans les manœuvres avec la curette pour le nettoyage de la pupille, la cristalloïde postérieure s'est trouvée déchirée. Lorsque la quantité d'humeur vitrée écoulée n'est pas trop considérable, cet accident n'a généralement pas de gravité. Il oblige seulement

à exercer avec le bandeau une compression plus forte pour prévenir les hémorragies intra-oculaires ou le décollement de la rétine. La quantité d'humeur qui peut, sans suites fâcheuses, être évacuée dans ces cas, représente parfois un quart et même un tiers de la masse totale du corps vitré.

Parmi les *accidents post-opératoires* qu'on observe après l'extraction à lambeau de la cataracte, nous en indiquerons deux : l'*absence de cicatrisation* primitive de la plaie cornéenne et l'*enclavement* de l'iris.

La non-réunion immédiate des lèvres de la plaie de la cornée a pour résultat d'empêcher la reconstitution de la chambre antérieure. L'iris reste accolé derrière la cornée et l'œil se trouve exposé aux conséquences d'une infection secondaire et des inflammations du tractus uvéal. Cependant, comme le plus souvent l'absence de la chambre antérieure résulte de la non-cicatrisation de la plaie de la cornée en un point circonscrit, on voit, au bout de peu de jours, la cicatrisation se compléter sans qu'il en résulte d'inconvénient sérieux. Dans ces cas, il faut faire des lavages minutieux avec une solution antiseptique, au moment du renouvellement des pansements, instiller l'atropine et continuer l'application du bandeau compressif. C'est pour favoriser la réunion immédiate de la plaie cornéenne que l'on a proposé la *suture* des lèvres de l'incision à l'aide de fils de soie d'une extrême finesse. Malgré les cas heureux publiés jusqu'à ce jour, il n'est pas encore possible de porter un jugement sur cette pratique qui n'a été adoptée que par un petit nombre d'oculistes et notamment par Kalt. (Voyez L. Bernard. *De la suture de la cornée dans l'extraction de la cataracte*. Thèse de Paris, 1894-1895.)

L'enclavement de l'iris dans la plaie est un accident plus sérieux. Il se produit presque toujours dans les vingt-quatre heures qui suivent l'opération, quelquefois au bout de quarante-huit heures, rarement d'une manière plus tardive.

Si l'enclavement est très circonscrit, on peut se borner à faire des instillations d'ésérine, avec l'espoir de le voir se réduire de lui-même. Mais il en est rarement ainsi. La réduction avec la spatule en écaille ne procure qu'exceptionnellement une réduction persistante.

Le plus souvent d'ailleurs, l'enclavement est total et occupe toute l'étendue de la section de la cornée. Dans ces cas, le mieux est d'en pratiquer l'excision avec les ciseaux et la pince à iridectomie. La destruction de l'iris enclavé avec le galvano-cautère donne aussi de bons résultats. L'abandon dans la plaie du prolapsus irien a été conseillé par quelques chirurgiens. Mais il entraîne une inflammation prolongée de l'iris qui retentit parfois sur la choroïde, et une déformation plus considérable de la pupille que celle fournie par l'excision ou la destruction par le galvano-cautère.

L'enclavement de l'iris est un accident fâcheux et le principal argument qu'on puisse invoquer contre l'extraction à lambeau sans iridectomie. Le professeur Panas, dans la statistique qu'il a publiée, ne le signalait que dans 5 pour 100 des cas. Mais il s'est montré dans une proportion beaucoup plus élevée dans la pratique d'autres opérateurs.

4° Aspiration. — L'idée d'évacuer par aspiration ou succion les masses ramollies du cristallin cataracté est très ancienne et n'a jamais été complètement abandonnée. Elle a été reprise, dans ces dernières années surtout, par Coppez. Redard a fait fabriquer un instrument spécial qui permet de l'effectuer méthodiquement.

L'aspiration ne s'applique pas aux cataractes complètement liquides qu'une simple incision suffit à évacuer, mais aux cataractes molles sans noyau des jeunes sujets et, d'après Coppez, principalement, aux cataractes traumatiques récentes chez les sujets âgés de moins de quarante ans. L'aspiration peut être précédée d'une large discision, mais elle peut aussi être faite d'emblée alors même qu'il existe des phénomènes inflammatoires.

Panas a expérimenté cette méthode, mais sans en obtenir les brillants résultats annoncés par le chirurgien belge.

Si l'on se sert de l'instrument de Redard, on fait d'abord une ponction à la périphérie de la cornée avec une pique triangulaire dont la pointe doit pénétrer

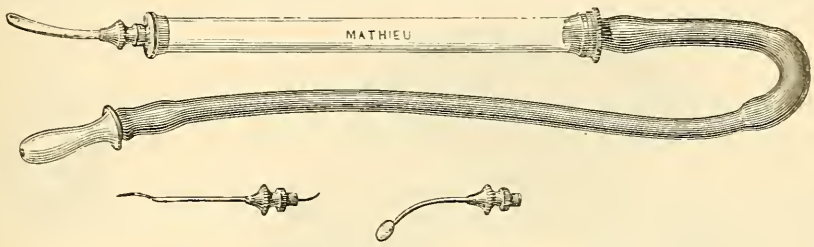

Fig. 120. — Appareil de Redard pour l'aspiration de la cataracte molle.

dans la cristalloïde antérieure, très obliquement. Par l'ouverture de la cornée on introduit dans le cristallin l'extrémité de la curette creuse en évitant de se rapprocher trop de la face postérieure de l'iris. L'aspiration se fait avec la bouche par l'intermédiaire du tube de caoutchouc muni d'un embout en ébonite.

c. — Cataractes secondaires.

Après l'opération de la cataracte, des opacités se forment souvent dans le champ pupillaire. Ce sont ces opacités qu'on désigne sous le nom de cataractes secondaires. Elles sont dues à l'opacification de débris des masses corticales encore transparentes au moment de l'extraction ou aux altérations des cellules épithéliales qui doublent la cristalloïde antérieure (cataractes *capsulaires secondaires*). Parfois aussi, lorsqu'il y a eu complication d'iritis, la pupille est obstruée par des dépôts plastiques qui rentrent dans la catégorie des fausses cataractes. La rétraction et l'organisation de ces dépôts produisent souvent une oblitération complète de la pupille et s'accompagnent d'altérations graves des membranes profondes.

Les cataractes secondaires d'origine corticale ou capsulaire se présentent sous la forme de tractus irréguliers, blanchâtres ou grisâtres, dans le champ pupillaire. Elles adhèrent souvent par une de leurs extrémités aux bords de la pupille ou à la face postérieure de l'iris. L'éclairage oblique et l'emploi de l'ophtalmoscope permettent de préciser les moindres détails de ces opacités qui troublent profondément la vision lorsqu'elles sont centrales.

Les cataractes secondaires doivent être traitées par la *discision* lorsqu'elles sont peu considérables, et par l'*extraction* si elles sont plus étendues. Aux cataractes fausses, constituées par des dépôts plastiques ayant amené l'occlusion de la pupille, on oppose l'*iridotomie*.

Ces opérations ne doivent être pratiquées que lorsque toute réaction inflammatoire de l'œil a complètement disparu, et généralement plusieurs mois après l'opération qui leur a donné naissance.

La *discision* se pratique, comme le faisait Bowmann, avec deux aiguilles qu'on fait pénétrer dans la chambre antérieure à travers deux points périphériques opposés de la cornée. L'une des aiguilles fixe la fausse membrane, tandis que l'autre cherche à la dilacérer. La discision de Bowmann convient surtout aux cas de cataracte secondaire peu considérable formant une simple toile d'araignée dans le champ pupillaire.

Agnew a proposé de dilacérer la fausse membrane à l'aide de deux crochets

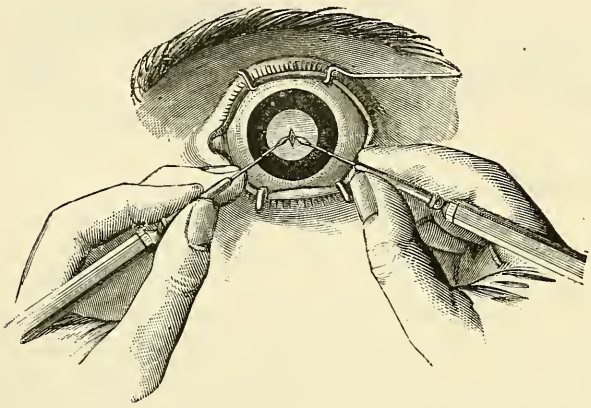

Fig. 121. — Discision de la cataracte avec les deux aiguilles. (Bowmann.)

Fig. 122. — Excision quadrangulaire de l'iris.

mousses introduits par deux ouvertures de la cornée, pratiquées avec un couteau étroit de de Graefe.

L'*extraction* doit être préférée toutes les fois qu'il s'agit de cataractes secondaires présentant la forme de membranules épaisses. L'incision de la cornée est faite avec un couteau triangulaire à la partie supérieure, et la membranule est extraite à l'aide de la pince spéciale de Liebreich ou de Panas. Si elle adhère à l'iris, il faut prendre de grandes précautions pour ne pas arracher celui-ci, et au besoin opérer préalablement la section des adhérences avec la pince-ciseaux de de Wecker.

L'*iridotomie* s'applique aux cas d'obstruction ou d'oblitération de la pupille par des dépôts plastiques. Nous en avons déjà décrit le manuel opératoire. Dans certains cas, au lieu d'une simple incision, il convient de pratiquer une excision triangulaire ou quadrangulaire comme le montre la figure 122. Krüger avait même imaginé un emporte-pièce pour effectuer plus régulièrement la perte de substance du tissu irien.

CHAPITRE VII

MALADIES DU CORPS VITRÉ

GIRAUD-TEULON, art. CORPS VITRÉ du *Dict. encycl. des sciences méd.*, 1re série, t. XX, p. 718. — DE WECKER, Erkrankungen des Glaskörpers. *Handbuch der Augenheilkunde von Alfred Graefe und Theod. Saemisch*, Bd. IV. Leipzig, 1876. — Traités généraux de ABADIE, GALEZOWSKI, E. MEYER, A. SICHEL, DE WECKER, FUCHS, PANAS, NIMIER et DESPAGNET, TRUC et VALUDE.

I

ANOMALIES CONGÉNITALES

Parmi les anomalies congénitales du corps vitré, la persistance de l'*artère hyaloïdienne* et du *canal de Cloquet* mérite seule une mention. L'artère hyaloïdienne, pendant la vie intra-utérine, s'étend de la papille du nerf optique à la fossette hyaloïdienne et à la face postérieure de la capsule du cristallin. Dans quelques cas rares on l'a vue persister après la naissance sous la forme d'un cordon traversant le corps vitré d'arrière en avant. Ce cordon, légèrement infléchi, subit parfois des mouvements d'ondulation. Saemisch a signalé un contour grisâtre autour de ce cordon. Ed. Meyer a vu en même temps que l'artère hyaloïde des restes de la membrane pupillaire.

Flarer et de Wecker ont observé la persistance du canal de Cloquet, reconnaissable à la transparence du cordon qui traverse d'arrière en avant le corps vitré. Il s'est montré sur les deux yeux, tandis que l'artère hyaloïdienne n'existe habituellement que d'un seul côté.

II

LÉSIONS TRAUMATIQUES

La *hernie* du corps vitré et les *corps étrangers* qui pénètrent dans ce milieu représentent les deux variétés de lésions traumatiques que l'on observe.

La *hernie* ou issue du corps vitré se produit lorsque les enveloppes de l'œil, à la suite d'une plaie ou d'une rupture, présentent une solution de continuité un peu étendue. On la voit dans les opérations de cataracte par extraction, lorsque la zone de Zinn ou la cristalloïde postérieure sont rompues.

L'issue du corps vitré ne se produit en quantité considérable dans ce dernier cas, à moins de pression forte exercée sur l'œil ou d'une contraction énergique des muscles droits, que si le corps vitré a subi préalablement un certain degré de liquéfaction.

Les conséquences de l'issue du corps vitré, en quantité modérée, sont souvent nulles. Si l'issue a été abondante, on peut craindre de voir survenir consécutivement des hémorragies intra-oculaires ou un décollement de la rétine.

[*E. DELENS.*]

Outre ces complications qui dépendent de la diminution brusque de la pression intra-oculaire, à la suite des traumatismes accidentels, on doit craindre surtout la suppuration du corps vitré par pénétration de germes infectieux venus du dehors. Aussi devra-t-on laver soigneusement la plaie avec une solution hydrargyrique et faire, s'il est possible, la réunion des bords de la plaie sclérotícale par la suture, pour éviter l'infection de l'œil.

Une compression sera exercée sur l'œil avec la ouate et une bande d'autant plus serrée que la perte du corps vitré aura été plus considérable.

Les *corps étrangers* qui pénètrent et séjournent dans le corps vitré sont habituellement des grains de plomb, des fragments métalliques, et des éclats de pierre ou de verre.

Comme nous l'avons dit (voy. p. 67), Leber a établi que le verre et les métaux inoxydables ne déterminent pas de suppuration, s'ils n'étaient pas chargés de matières septiques au moment de leur pénétration. Ils subissent un enkystement dont Donders, dans ses expériences sur les lapins, a bien suivi les diverses phases. Il se forme, autour du corps étranger, des exsudats membraneux qui le cachent bientôt à l'observation directe. Entre le point où siège le corps étranger et les enveloppes de l'œil, se voient souvent des dépôts opaques qui forment à celui-ci comme des cordons d'attache et indiquent le trajet qu'il a parcouru primitivement.

La présence d'un corps étranger dans l'intérieur du corps vitré est toujours d'un pronostic grave. Outre les accidents immédiats, on voit parfois, à longue échéance, éclater des accidents inflammatoires qui entraînent la perte de l'œil atteint ou une ophtalmie sympathique de l'autre œil.

L'extraction doit donc être tentée, quand la situation du corps étranger est reconnue. Dans bien des cas, malheureusement, il est impossible de déterminer le point qu'il occupe. On arrivera quelquefois à soupçonner sa position en explorant avec un stylet boutonné la sensibilité de la sclérotique au voisinage de la plaie, à défaut d'une constatation directe de sa présence à travers la plaie elle-même.

S'il est visible dans les parties postérieures du corps vitré, à l'éclairage ophtalmoscopique, on fera une incision de la sclérotique, au-dessus et au-dessous du muscle droit externe et parallèlement à sa direction. Cette incision permettra d'aller à la recherche du corps étranger avec un crochet ou des pinces, en s'aidant autant que possible de l'examen avec l'ophtalmoscope. S'il s'agit d'une paillette de fer ou d'acier, le barreau aimanté, employé par Hirschberg et Galezowski, rendra des services.

Lorsqu'un corps étranger qui n'a pu être extrait, détermine des accidents inflammatoires, il ne faut pas hésiter à faire l'énucléation de l'œil.

III

LÉSIONS VITALES ET INFLAMMATOIRES DU CORPS VITRÉ

INFLAMMATION — HYALITIS

Il n'est pas douteux que le corps vitré soit susceptible de s'enflammer. La seule question encore discutée est de savoir si les phénomènes inflammatoires

qui se passent dans son intérieur résultent des modifications des cellules propres qui le constituent, ou proviennent de la transformation des éléments immigrés. Les travaux de Pagenstecher tendent à faire admettre que les leucocytes provenant par diapédèse des membranes vasculaires de l'œil, font seuls les frais du processus inflammatoire et que le corps vitré ne joue qu'un rôle passif.

L'inflammation du corps vitré a reçu le nom de *hyalitis* ou *hyalite*. Elle se traduit tantôt par la formation d'opacités plus ou moins étendues, et susceptibles d'arriver à une véritable organisation en tissu cellulaire (*hyalite condensante*), tantôt par la formation rapide de pus (*hyalite suppurative*). Il se peut qu'il existe une forme d'hyalite purement séreuse, mais son existence n'est pas démontrée.

Les expériences de Donders, qui a introduit, sur des lapins, des fragments de caoutchouc dans l'intérieur du corps vitré, ont montré qu'il se développe très rapidement autour du corps étranger des opacités, sous formes de filaments et de membranes. Ces dépôts membraneux l'enkystent complètement et arrivent à s'organiser. A la longue, ils se transforment en véritable tissu cellulaire, et s'ils occupent une grande étendue dans le corps vitré, la rétraction cicatricielle de la masse peut produire un décollement de la membrane hyaloïde ou de la rétine.

On a pu suivre chez l'homme, à l'aide de l'ophtalmoscope, ce travail d'enkystement et d'organisation autour d'un corps étranger.

Plus fréquemment, l'introduction de germes septiques par la plaie, détermine la suppuration du corps vitré. Les signes de cette hyalite suppurative se confondent tout à fait avec ceux de l'irido-choroïdite suppurative, et nous renvoyons au chapitre dans lequel nous traitons de cette dernière (voy. p. 230).

HÉMORRAGIES DU CORPS VITRÉ

Outre les hémorragies par extravasation à la suite des traumatismes, on observe des hémorragies spontanées dans le corps vitré.

Ces hémorragies ont été attribuées à la rupture de vaisseaux de la choroïde, se produisant vers l'équateur de l'œil. On a même signalé de petites cicatrices de cette membrane, entourées d'un liséré de pigment, comme indiquant le point où s'était produite la rupture. Mais cette étiologie n'est pas satisfaisante. Outre la rupture d'un vaisseau de la choroïde, il faut encore admettre la déchirure de la rétine, au point correspondant. Il est plus rationnel de supposer que ces hémorragies sont fournies par les vaisseaux rétiniens ou qu'elles proviennent de la gaine même du nerf optique et sont arrivées par filtration jusque dans le corps vitré.

Si l'hémorragie est peu abondante, elle donne lieu à la production de simples flocons dans le corps vitré et à des troubles fonctionnels peu marqués. Dans d'autres cas, l'hémorragie est assez considérable pour envahir le corps vitré jusque dans ses couches antérieures et donner à la pupille un reflet rougeâtre.

C'est sans doute à des hémorragies répétées dans le corps vitré que doit être rapporté cet état que Desmarres a décrit sous le nom d'*état jumenteux*.

Les causes des hémorragies du corps vitré sont le diabète avec albuminurie, et, chez les jeunes sujets, les affections cardiaques et l'impaludisme. L'état

jumenteux du corps vitré s'observe chez les femmes et paraît se lier à des troubles de la menstruation.

Les troubles fonctionnels produits par les hémorragies du corps vitré sont extrêmement variables suivant l'abondance et le siège de l'épanchement. Chez les sujets jeunes, on peut espérer la résorption d'hémorragies même abondantes, et le rétablissement partiel de la vision.

Le pronostic cependant est très sérieux, parce que ces hémorragies se lient presque toujours à un état général et qu'elles envahissent habituellement les deux yeux.

On instituera le traitement de l'affection dont dépend l'hémorragie, et on l'associera à des injections sous-cutanées de nitrate de pilocarpine et à une compression modérée de l'œil.

RAMOLLISSEMENT DU CORPS VITRÉ. — SYNCHISIS ÉTINCELANT

Le ramollissement du corps vitré ou *synchisis simple* s'observe dans un assez grand nombre de cas et se lie au développement de certaines formes de choroïdites. On le constate fréquemment dans la scléro-choroïdite qui accompagne la myopie progressive.

Il est parfois général, mais souvent aussi limité à la partie antérieure ou à la partie postérieure.

On donnait autrefois comme signes du ramollissement du corps vitré le tremblement de l'iris et l'abaissement de la tension intra-oculaire: mais ces deux signes n'appartiennent pas au ramollissement. Le tremblement de l'iris dépend de l'absence du cristallin ou de son déplacement, qui fait que la face postérieure de l'iris n'est plus soutenue. L'hypotonie du globe oculaire manque également dans le cas de ramollissement du corps vitré; la tension oculaire est plutôt augmentée.

Le diagnostic du ramollissement simple du corps vitré n'est possible que lorsque des opacités flottant dans son intérieur peuvent être observées à l'éclairage oblique ou à l'ophtalmoscope. Le déplacement de ces opacités est d'autant plus rapide que la consistance du corps vitré est moindre.

Le *synchisis étincelant* est une forme rare de ramollissement du corps vitré, dans lequel flottent de nombreuses paillettes semblables à une poussière d'or.

D'après de Wecker, le premier auteur qui ait signalé le synchisis étincelant est Parfait Lendron. Desmarres en a donné une description complète. A Malgaigne revient l'honneur d'avoir reconnu la nature des cristaux auxquels l'affection doit son aspect tout spécial.

Le synchisis étincelant ne s'observe que chez le vieillard, et est causé par une choroïdite chronique. On l'a vu survenir après l'opération de la cataracte par abaissement. La coïncidence du synchisis étincelant et des calculs de la vésicule biliaire a été signalée, et mériterait d'être vérifiée.

C'est, en effet, à la présence de nombreuses paillettes de cholestérine que le corps vitré ramolli doit de présenter l'apparence particulière qui a valu son nom au synchisis étincelant. Il n'y a pas seulement des cristaux de cholestérine; Poncet (de Cluny) y a trouvé des aiguilles de tyrosine diversement groupées et des masses arrondies composées de phosphates.

Le synchisis étincelant persiste en général indéfiniment. Desmarres cependant l'a vu dans un cas, disparaître lentement, au bout de treize ans.

On a conseillé, contre cette affection, d'administrer à l'intérieur le succinate de fer.

OPACITÉS DU CORPS VITRÉ. — CORPS FLOTTANTS. — MYODÉSOPSIE

Il faut distinguer du phénomène assez fréquent des mouches volantes (*myodésopsie*), la formation dans le corps vitré d'opacités perceptibles pour le chirurgien et désignées habituellement sous le nom de corps flottants. Ces opacités indiquent toujours une inflammation antérieure des membranes profondes ou un ramollissement de l'humeur vitrée.

La sensation des *mouches volantes* est un phénomène subjectif, presque physiologique. Il suffit de regarder à travers un carton percé d'un trou d'épingle pour apercevoir un certain nombre de corpuscules globuleux, semi-opaques, disposés en chapelet ou affectant des formes irrégulières. Ces corpuscules sont les éléments du corps vitré dont l'image se projette sur la rétine. Chez certaines personnes, ils prennent des dimensions assez considérables pour constituer une gène et une préoccupation constantes. Le plus souvent, cependant, ils ne répondent à aucun état pathologique de l'œil et le meilleur conseil que l'on puisse donner aux individus qui s'en plaignent, est de tâcher de n'y pas faire attention et de porter des verres fumés qui, diminuant l'intensité de l'éclairage, rendent moins perceptibles les « mouches volantes ».

Les *corps flottants* ou opacités du corps vitré se présentent au chirurgien sous plusieurs formes. Souvent ce sont de fines poussières formant comme un tourbillon dans les mouvements de l'œil, une sorte de nuage au-devant de la papille. On constate cette apparence surtout dans la névro-rétinite syphilitique, dont elle constitue un signe presque pathognomonique.

Plus ordinairement les corps flottants se présentent sous la forme de flocons ou filaments, ou quelquefois de membranes. Les flocons et les filaments ont des formes irrégulières. Ils existent surtout dans les parties antérieures et postérieures du corps vitré. On les rencontre dans les cas de rétinite, de sclérochoroïdite postérieure, dans la myopie progressive, à la suite des hémorragies du corps vitré et des irido-choroïdites. Parfois leur présence se révèle à la suite d'un traumatisme, d'un effort, d'une quinte de toux. Ils témoignent, dans tous les cas, d'une inflammation antérieure, et leur mobilité indique une diminution dans la consistance du corps vitré.

Pour constater à l'ophtalmoscope la présence des corps flottants dans le corps vitré, il faut employer un éclairage peu intense et se servir de préférence du miroir plan, sans faire usage de la loupe. On voit alors, sur le champ rose de la pupille, se détacher des corpuscules de forme irrégulière et complètement opaques. Dans les mouvements de l'œil, ils se déplacent avec plus ou moins de rapidité, traversant brusquement le champ de la pupille, ou descendant avec lenteur vers les parties déclives du corps vitré, suivant le degré de ramollissement de celui-ci. Ils se présentent en nombre très variable et quelquefois il faut un examen prolongé pour en apercevoir quelques-uns, mais leur mobilité est absolument caractéristique.

Les troubles subjectifs résultant de la présence d'opacités dans le corps vitré

sont assez sérieux. Il y a d'abord, le plus souvent, diminution de l'acuité visuelle par le fait de l'affection qui a donné naissance à ces opacités. Ils déterminent, en outre, s'ils sont un peu volumineux, la perception de points noirs, ou de véritables scotomes dans le champ visuel. Ce phénomène se produit surtout lorsque le sujet regarde une surface blanche fortement éclairée. Il voit une ou plusieurs taches noires, à contours irréguliers, qui se déplacent lentement et qui troublent souvent assez la vision pour l'empêcher de lire ou de se livrer à un travail appliquant. Les malades cherchent par des mouvements brusques des yeux à chasser du champ visuel ces images importunes, et ces mouvements répétés arrivent à constituer une sorte de tic caractéristique.

Lorsqu'une opacité est plus volumineuse que les autres, elle ne tarde pas à être reconnue à sa forme par le patient dès qu'elle se présente dans le champ visuel; souvent alors il la dessine, en apporte le dessin au chirurgien et est véritablement obsédé par l'apparition incessante de cette image. A ce degré, la présence des corps flottants dans le corps vitré devient une affection sérieuse.

Dans la plupart des cas, fort heureusement, les phénomènes subjectifs sont beaucoup moins accentués; les malades se plaignent seulement de troubles vagues de la vision et les corps flottants ne sont reconnus que par l'examen ophtalmoscopique.

Le traitement consiste à prescrire l'usage des verres bleus ou fumés et le repos. On a cherché par l'emploi des eaux minérales purgatives et diurétiques à modifier la consistance du corps vitré. Dans le même but on a prescrit l'iodure de potassium et les injections sous-cutanées de pilocarpine. L'administration du sublimé, à l'intérieur, à la dose de 1 centigramme par jour, paraît avoir donné quelquefois un bon résultat et est recommandée par tous les auteurs. Enfin l'application des courants continus a été essayée avec succès par Giraud-Teulon et le professeur Le Fort.

Dans quelques cas, les paracentèses répétées de la chambre antérieure ont été suivies d'amélioration. On s'accorde à considérer aujourd'hui comme plutôt nuisibles les tentatives de discision des opacités faites par de Graefe.

DÉCOLLEMENT DU CORPS VITRÉ

Sur des yeux myopes et à la suite de traumatismes, la membrane hyaloïde a été trouvée séparée de la face interne de la rétine par l'accumulation d'un liquide séreux (Iwanoff); mais les signes de ce décollement sont mal connus, bien que Galezowski ait indiqué comme caractéristique, l'existence au voisinage de la papille, d'un croissant gris demi-circulaire, visible à l'ophtalmoscope. C'est à propos du décollement de la rétine que la signification de ce décollement de l'hyaloïde sera étudiée.

ENTOZOAIRES DU CORPS VITRÉ

Le cysticerque ladrique a été observé dans le corps vitré. Assez fréquent dans l'Allemagne du Nord, où de Graefe l'a rencontré dans la proportion de 1 sur 1000, il est beaucoup plus rare en Autriche et tout à fait exceptionnel en France, où l'on en connaît seulement une dizaine d'observations. Les plus récentes

sont dues à Poncet, Sichel fils, de Wecker et Landolt. Cette rareté du cysticerque ladrique en France, malgré l'usage fréquent de la viande de porc, dépend sans doute du contrôle auquel cette viande est soumise avant d'être livrée à la consommation.

Le cysticerque peut arriver directement dans le corps vitré par l'artère centrale de la rétine et, dans ce cas, il laisserait une cicatrice appréciable sur la papille ou au voisinage de celle-ci. Plus souvent il pénètre par les artères ciliaires et se développe d'abord au-dessous de la rétine, qu'il décolle avant de passer dans le corps vitré.

Autour du cysticerque parvenu dans le corps vitré, se forment souvent des opacités qui le cachent plus ou moins complètement.

L'examen ophtalmoscopique doit être pratiqué après dilatation de la pupille et avec une lentille faible d'environ 10 dioptries, pour obtenir par le procédé de l'image renversée un grossissement plus considérable.

Si le cysticerque est libre dans le corps vitré, il se reconnaît à la vésicule bleuâtre qui le constitue. Une observation suffisamment prolongée permet de distinguer le corps, le col, la tête de l'animal et les mouvements qu'il exécute. On voit même la vésicule se déplacer lorsqu'elle est libre dans le corps vitré.

Si le cysticerque s'est d'abord développé au-dessous de la rétine, les phénomènes observés sont ceux qui appartiennent au décollement de cette membrane; mais, au moment où le cysticerque passe dans le corps vitré, on voit généralement se produire une irido-choroïdite intense.

La présence du cysticerque dans le corps vitré ne détermine pendant un certain temps que des troubles subjectifs, notamment un scotome répondant à la situation de la vésicule, sans phénomènes inflammatoires. Mais bientôt il se forme des opacités autour du cysticerque et alors apparaissent de graves accidents inflammatoires.

La tension du globe oculaire est habituellement abaissée, ce qui permet de distinguer les phénomènes inflammatoires déterminés par le parasite de l'attaque aiguë de glaucome avec laquelle ils offrent de la ressemblance.

Fig. 125. — Cysticerque dans le corps vitré. (A. Sichel.)

Bien que le cysticerque finisse ordinairement par s'enkyster dans le corps vitré, sa présence comporte un pronostic très grave, en raison des accidents inflammatoires qu'elle détermine presque toujours à un moment ou à l'autre. La terminaison habituelle de l'affection est la phtisie du globe oculaire et les accidents sympathiques de l'œil opposé s'observent assez fréquemment.

Pour le traitement, il n'y a pas à compter sur l'action des médicaments antiparasitaires qui ont été quelquefois proposés. La piqûre de la vésicule à l'aide d'une aiguille introduite à travers les membranes de l'œil peut amener la mort

du cysticerque, mais laisse subsister les dangers auxquels expose la présence d'un corps étranger.

L'extraction est la seule méthode rationnelle de traitement. Si le cysticerque occupe la moitié postérieure du corps vitré, on aura recours à l'ophtalmotomie postérieure. S'il est situé dans la région ciliaire, on pourra, à l'exemple de de Graefe, faire d'abord une large iridectomie, puis extraire plus tard le cristallin et enfin, en dernier lieu, le cysticerque, par une incision linéaire faite à la cornée en un point diamétralement opposé.

Dans les deux cas, il importe de déterminer préalablement d'une manière exacte la position du parasite. On recommande aussi, au moment où on l'extrait avec les pinces, de saisir la tête ou le corps et non la vésicule, qui est très friable.

Si des phénomènes d'ophtalmie sympathique se sont déjà montrés, l'énucléation du globe de l'œil devra être pratiquée sans hésiter.

CHAPITRE VIII

MALADIES DE LA CHOROÏDE

M. Perrin, art. Choroïde du *Dict. encyclop. des sciences méd.*, 1re série, t. XVII, p. 15. — De Wecker, Erkrankungen des Uvealtractus. *Handbuch der Augenheilkunde von Alfred Graefe und Theodor Saemisch*, Bd. IV, Leipzig, 1876. — Panas, Leçons sur les maladies inflammatoires des membranes internes de l'œil. Paris, 1878. — Traités généraux de Abadie, Galezowski, E. Meyer, A. Sichel, De Wecker, Fuchs, Panas, Nimier et Despagnet, Truc et Valude.

I

ANOMALIES CONGÉNITALES

Comme anomalies congénitales de la choroïde on signale l'*absence de pigmentation* et le *coloboma*.

L'absence du pigment choroïdien caractérise essentiellement l'*albinisme*, dont nous avons déjà dit quelques mots. A l'examen ophtalmoscopique on reconnaît, chez les sujets qui en sont atteints, les plus fines ramifications des vaisseaux choroïdiens et tous les détails de leur disposition. Le fond de l'œil présente, sans l'emploi du miroir, une coloration rosée; l'iris est lui-même dépourvu de pigment, ainsi que tout le système pileux. Le nystagmus est habituel dans les hauts degrés d'albinisme, et il existe ordinairement de la myopie et de l'amblyopie.

L'usage de verres bleus ou fumés pour remédier à l'éblouissement causé par la lumière et la correction exacte de l'amétropie sont le seul traitement palliatif qu'il soit possible d'opposer à cette anomalie le plus souvent héréditaire.

Le *coloboma* de la choroïde résulte d'un arrêt de développement de la choroïde qui, dans les deux premiers mois de la vie intra-utérine, présente, comme on sait, une fente antéro-postérieure, située en bas. L'absence de réunion des bords

de cette fente choroïdienne constitue la fissure ou coloboma reconnu pour la première fois sur le cadavre par de Ammon et observée à l'ophtalmoscope par de Graefe.

Le coloboma choroïdien est plus fréquent chez l'homme que chez la femme. Il est souvent bilatéral, et s'il est unilatéral occupe de préférence le côté gauche. Il coïncide le plus ordinairement avec le coloboma de l'iris. Il est parfois aussi accompagné d'un certain degré de microphtalmie ou de déformation de la cornée. Enfin on a signalé, dans quelques cas, sur le bord du cristallin, une échancrure correspondant au siège de la fissure choroïdienne (Stellwag).

Le coloboma de la choroïde occupe la partie inférieure de cette membrane et a comme limites extrêmes, en arrière la papille au-dessus de laquelle il s'élève rarement, et en avant, l'iris le plus souvent échancré lui-même. Mais il n'occupe pas toujours tout cet espace et s'arrête alors en avant aux procès ciliaires plus ou moins rudimentaires ou reste limité au voisinage de la macula.

A l'ophtalmoscope, il se présente sous la forme d'une large surface ovale à grand diamètre antéro-postérieur, de couleur blanche, avec des reflets bleuâtres. Cette surface blanche est formée par la sclérotique, presque toujours ectatique à ce niveau. Les bords de la fente ovalaire sont nets et du pigment est accumulé dans leur voisinage. Au niveau de ces bords on voit les vaisseaux former un coude et se perdre sur la sclérotique, où ils ne sont représentés que par des ramifications atrophiées et irrégulières.

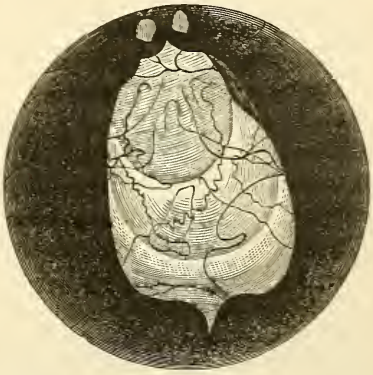

Fig. 124. — Coloboma de la choroïde.

A la partie supérieure de la fente ovalaire on reconnaît la papille. Elle est souvent déformée et elliptique, à grand axe horizontal. La rétine existe, mais plus ou moins altérée, au-devant du coloboma de la choroïde.

Cette anomalie qu'il faut savoir diagnostiquer à l'ophtalmoscope pour ne pas la confondre avec d'autres lésions acquises de la choroïde, entraîne certains troubles fonctionnels et en particulier une lacune dans le champ visuel, correspondant à la partie supérieure de celui-ci. Il existe souvent en même temps un certain degré d'amblyopie et de myopie, et si le coloboma est très étendu, la pupille présente un reflet particulier.

On possède un petit nombre d'observations de *coloboma de la macula*. La plaque ellipsoïde ou triangulaire de la région maculaire est facilement confondue avec un staphylome.

II

LÉSIONS TRAUMATIQUES

La choroïde est atteinte lorsqu'une plaie pénétrante produite par un corps piquant, tranchant ou contondant porte sur les deux tiers postérieurs du globe oculaire. Nous avons déjà parlé de ces blessures et signalé la gravité particulière

des lésions du corps ciliaire et du séjour des corps étrangers dans cette région.

Il nous reste à étudier les *ruptures* de la choroïde qui surviennent en dehors des conditions indiquées ci-dessus. Elles ont été signalées pour la première fois en 1854, par de Graefe. Elles se produisent dans les contusions du globe de l'œil, sans effraction des autres enveloppes et peuvent même être le résultat de la commotion qui accompagne une fracture des parois orbitaires, ou la pénétration d'un projectile dans le sinus maxillaire.

Leur siège habituel est le voisinage du pôle postérieur de l'œil. Saemisch pense que la pénétration des artères ciliaires postérieures dans cette région et la fixité plus grande qui en résulte pour la choroïde expliquent la fréquence des ruptures en ce point. De Wecker croit qu'il faut tenir compte surtout de la contraction simultanée des muscles droits, au moment de l'ébranlement accompagnant une fracture de l'orbite. Enfin O. Becker a invoqué un mécanisme spécial; il admet que dans une contusion de la partie antérieure du globe de l'œil, il y a une sorte d'enfoncement du nerf optique à l'intérieur de la coque oculaire et rupture de la choroïde, au pourtour de ses insertions.

L'existence d'épanchements sanguins dans le corps vitré masque fréquemment la rupture de la choroïde dans les premiers instants. Dans les cas où l'examen ophtalmoscopique a été possible, on a vu la déchirure sous forme d'une traînée d'un jaune rougeâtre, à bords lisérés d'une infiltration sanguine et aboutissant le plus souvent à un épanchement de sang à l'une de ses extrémités.

Lorsque la rupture est déjà ancienne, on voit la déchirure étroite, irrégulière, formant une traînée blanchâtre avec des extrémités effilées, quelquefois bifurquées et des irradiations sur ses bords qui sont entourés d'un liséré de pigment. La déchirure siège à une petite distance de la papille, qu'elle contourne souvent en arc de cercle. Sa longueur dépasse rarement deux ou trois fois le diamètre de la papille. Elle existe parfois entre celle-ci et la macula. On reconnaît que la rétine est intacte à ce que les vaisseaux de cette membrane passent ininterrompus au-devant de la cicatrice choroïdienne. Mais au voisinage il peut exister un décollement choroïdien (Saemisch).

Les troubles fonctionnels ne sont pas toujours très accusés ou dépendent surtout des lésions concomitantes ou des inflammations consécutives aux épanchements sanguins qui se sont faits dans le corps vitré. Toutefois les ruptures de la choroïde qui se sont produites entre la papille et la macula entraînent des conséquences sérieuses pour la vision.

Le traitement a peu de chances d'agir efficacement sur la lésion même de la choroïde. Les auteurs, cependant, recommandent les injections sous-cutanées de sulfate de strychine comme ayant un effet utile.

III

LÉSIONS VITALES ET INFLAMMATOIRES DE LA CHOROÏDE

L'étendue, la structure et surtout la grande vascularité de la choroïde la prédisposent d'une manière évidente aux inflammations. Celles-ci sont en effet fréquentes, mais lorsqu'elles sont généralisées à toute la membrane, il en résulte des troubles tellement profonds de tout l'appareil oculaire que les moyens

ordinaires d'exploration, et en particulier l'ophtalmoscope, ne peuvent être employés. En outre, presque toutes les inflammations généralisées de la choroïde retentissent en même temps sur l'iris. De là une physionomie spéciale de ces inflammations.

Au point de vue anatomique, la choroïde comprend une région antérieure appelée zone ou cercle ciliaire, formée par le muscle et les procès ciliaires et une région postérieure ou choroïde proprement dite.

Nous étudierons d'abord les inflammations qui portent plus spécialement sur la zone antérieure de la choroïde et sont englobées sous le nom d'*irido-choroïdites*. Nous donnerons ensuite la description des inflammations localisées à la région postérieure de la choroïde et des altérations atrophiques qui en sont la conséquence.

a. — *IRIDO-CHOROÏDITE. — CYCLITE*

Les inflammations localisées à la région antérieure de la choroïde doivent être décrites sous le nom d'irido-choroïdites parce qu'elles atteignent à la fois l'iris et la choroïde. Le terme de *cyclite* a aussi été employé pour les désigner, mais il suppose une limitation des phénomènes inflammatoires à la seule région du cercle ciliaire.

Les inflammations irido-choroïdiennes dépendent de *causes générales* et de *causes locales*. Les deux diathèses qui les produisent sont le rhumatisme et la syphilis. On a signalé aussi chez la femme la période et les troubles de la ménopause comme prédisposant à ces inflammations.

Les causes locales ont une influence des plus évidentes sur leur production. En première ligne, il faut citer les adhérences ou synéchies iriennes, qu'elles existent en arrière, avec la capsule du cristallin (*synéchies postérieures*), ou en avant, avec la face postérieure de la cornée par enclavement dans un leucome de cette membrane (*synéchies antérieures*). Ces adhérences agissent sur l'iris et le tractus uvéal par les tiraillements qui en résultent dans les mouvements de la pupille, et l'obstacle qu'elles apportent à la communication de la chambre antérieure avec la chambre postérieure. Enfin dans les cas où l'iris est enclavé dans une cicatrice de la cornée, on a admis que des germes infectants peuvent pénétrer dans les milieux de l'œil par l'intermédiaire du tissu irien.

Les corps étrangers sont encore une cause fréquente d'irido-choroïdite, qu'ils viennent du dehors, apportant avec eux des éléments infectieux, ou qu'ils soient constitués par le cristallin déplacé, par un cysticerque. Le contact des corps étrangers avec la région ciliaire expose particulièrement au développement de ces inflammations.

Nous verrons, à propos de l'ophtalmie sympathique dont les lésions sont souvent celles de l'irido-choroïdite, comment on explique l'influence exercée sur l'œil sain par son congénère malade.

Comme pour les inflammations de l'iris, on admet trois formes d'irido-choroïdites, la forme *séreuse*, la forme *plastique* et la forme *suppurative*. Ces trois formes ont pour caractères communs l'injection des vaisseaux périkératiques, les douleurs et la sensibilité à la pression de la région ciliaire, sur laquelle a particulièrement insisté de Graefe ; enfin des troubles de la vision extrêmement variables.

Dans la *forme séreuse*, l'injection périkératique est faible, l'iris est altéré dans sa couleur, la chambre antérieure est augmentée de profondeur, l'humeur aqueuse est trouble et il existe un fin pointillé à la face postérieure de la cornée; il y a généralement une légère dilatation de la pupille. Le corps vitré présente de petites opacités floconneuses dans ses parties antérieures. Tous ces phénomènes exsudatifs, qui ont été considérés comme résultant d'une sorte de lymphangite oculaire, augmentent la tension de l'œil et ne sont pas sans analogie avec ceux du glaucome. A la longue on voit parfois se produire une véritable hydrophtalmie.

Dans la *forme plastique*, l'injection périkératique est plus prononcée; l'iris est plus altéré dans sa couleur, la pupille est dilatée s'il n'existait pas antérieurement d'adhérences et le champ pupillaire est occupé par des dépôts pseudo-membraneux. Des flocons, des exsudats existent dans le corps vitré, mais leur présence n'est pas toujours facile à constater à l'éclairage oblique, en raison du trouble de l'humeur aqueuse et de l'obstruction de la pupille. Les douleurs oculaires et péri-orbitaires sont vives; l'acuité visuelle est considérablement diminuée. Après des alternatives diverses de poussées aiguës et de périodes de repos relatif, cette forme d'irido-choroïdite aboutit le plus souvent, si elle n'est pas traitée, à l'atrophie de l'œil. Elle ne donne pas lieu à l'augmentation de tension du globe, comme la forme précédente, mais plutôt à l'hypotonie.

La troisième *forme* ou *suppurative* est caractérisée par une injection périkératique très vive avec production de chémosis et apparition du pus dans la chambre antérieure. Les exsudats iriens, le trouble de l'humeur aqueuse et du corps vitré sont plus marqués que dans les formes précédentes et le cristallin s'opacifie parfois. La suppuration se manifeste sous forme d'hypopyon dans les parties déclives de la chambre antérieure; mais la quantité du pus reste parfois minime et, à certains moments, on voit même l'hypopyon disparaître pour réapparaître ensuite.

Les douleurs oculaires et péri-orbitaires sont extrêmement vives; il y a de l'insomnie et souvent quelques symptômes généraux.

Si l'irido-choroïdite suppurative n'est pas arrêtée dans sa marche, on voit se produire une véritable panophtalmite; l'œil suppure et se perfore. Dans le cas où cette terminaison est évitée, l'atrophie lente du globe de l'œil est le résultat habituel de l'irido-choroïdite suppurative.

La *durée* de l'irido-choroïdite est toujours longue. Sauf le cas où, comme on le voit dans la forme suppurative, il se produit une panophtalmite, on observe des poussées aiguës qui se répètent après un certain temps de calme et peuvent se prolonger pendant des années.

La *terminaison* se fait souvent par atrophie de l'œil, pour la forme plastique. Dans la forme séreuse on voit parfois se produire une hydrophtalmie terminale.

Le *diagnostic* de l'irido-choroïdite n'offre pas de difficultés en général, lorsqu'on peut assister aux différentes phases de la maladie. Ce qu'il est plus malaisé de reconnaître, c'est la part plus ou moins considérable que la choroïde ou l'iris ont prise au début, dans le développement des phénomènes inflammatoires. Dans les périodes avancées de la maladie, on ne peut faire que soupçonner les complications qui se produisent dans la profondeur de l'œil, telles que le décollement rétinien, les hémorragies intra-oculaires.

D'une manière générale, on peut dire que lorsque l'irido-choroïdite débute par l'iris, on constate des troubles plus marqués, adhérences, bosselures,

atrophie de cette membrane, avec un moindre trouble de la vision. Lorsque le début se fait par la choroïde, les opacités du corps vitré et l'affaiblissement considérable de la vision sont les phénomènes dominants.

Le glaucome peut être confondu avec l'irido-choroïdite à une certaine période. Nous indiquerons plus loin les caractères qui permettent d'éviter l'erreur.

Le *pronostic* de l'irido-choroïdite est toujours sérieux. Dans le cas de corps étranger et dans la forme plastique, il est particulièrement grave.

Le *traitement* de cette affection varie suivant la forme, suivant la cause et suivant la nature des accidents. Si le rhumatisme seul paraît responsable des accidents, on prescrit le salicylate de soude à l'intérieur et l'on fait des injections sous-cutanées d'une solution de nitrate de pilocarpine.

Le soupçon seul d'une syphilis antérieure devra faire prescrire immédiatement les frictions quotidiennes avec l'onguent napolitain. On donnera en même temps l'iodure de potassium à la dose de 2 à 5 grammes par jour. On a aussi la ressource des injections sous-conjonctivales d'une solution de sublimé a 1 pour 1000.

Dans le cas où il y a un corps étranger, l'extraction immédiate est indiquée, toutes les fois qu'elle est possible. Contre les douleurs vives, l'antipyrine, à la dose de 2 grammes par jour, est généralement d'un bon effet. Si les phénomènes inflammatoires s'accentuent, s'il y a du chémosis, on fait appliquer sur les paupières des compresses trempées dans l'eau boriquée glacée, ou un sac de baudruche rempli de glace.

Mais, presque toujours, il faut en arriver à une intervention opératoire. Une simple paracentèse de la chambre antérieure suffit parfois dans la forme séreuse, ou dans la forme suppurative au début. Mais, c'est en général à l'iridectomie qu'il faut recourir. Cette opération présente, il est vrai, des difficultés particulières, en raison de l'état antérieur de l'iris. De Graefe a conseillé d'y joindre l'extraction du cristallin dans la forme plastique. Il faut alors, avec le couteau étroit, passer en arrière de l'iris, pour le détacher à son insertion, en exécutant la section de la cornée.

Lorsque l'irido-choroïdite suppurative a envahi tout l'œil, l'énucléation est indiquée, même pendant la période aiguë des accidents.

b. — *CHOROÏDITE PLASTIQUE, DISSÉMINÉE*

Dans cette forme de choroïdite, les lésions existent par plaques et n'atteignent jamais toute l'étendue de la choroïde. Il se forme dans l'épaisseur du stroma des amas de petites cellules qui laissent, après avoir évolué, une cicatrice et déterminent une atrophie de la choroïde se révélant sous la forme de plaques blanches entourées de pigment. La choroïdite disséminée peut donc être considérée comme une choroïdite éruptive, laissant après elle des cicatrices indélébiles, comme le font certaines éruptions cutanées.

La rétine est habituellement intacte au niveau des amas cellulaires qui se forment dans le stroma choroïdien ; mais, à la période d'atrophie, elle se trouve entraînée et déprimée au niveau des plaques.

La choroïdite disséminée se divise en *simple* et *syphilitique*.

Les causes de la choroïdite *simple* sont mal connues. On signale l'influence, chez la femme, de la ménopause, des troubles utérins et de la grossesse. L'ar-

thritisme paraît jouer un rôle dans sa production. Enfin, on la voit parfois se développer sur les yeux atteints de myopie avec staphylome postérieur.

La choroïdite *syphilitique* se montre à une période intermédiaire aux accidents secondaires et aux accidents tertiaires. De Wecker la dit fréquente dans les syphilis contractées après quarante ans, et en particulier chez les officiers. Elle a été observée dans des cas de syphilis héréditaire (Hutchinson).

Relativement au siège, la choroïdite simple diffère de la choroïdite syphilitique. Tandis que les lésions de la choroïdite simple sont accumulées surtout vers l'équateur de l'œil, dans la choroïdite syphilitique, elles ont une tendance fâcheuse à se grouper au voisinage du pôle postérieur et de la macula.

Förster a décrit sous le nom de *choroïdite aréolaire* une choroïdite éruptive, liée à la syphilis et qui ne diffère de la forme ordinaire que parce que les lésions

Fig. 125 — Choroïdite exsudative et atrophique.

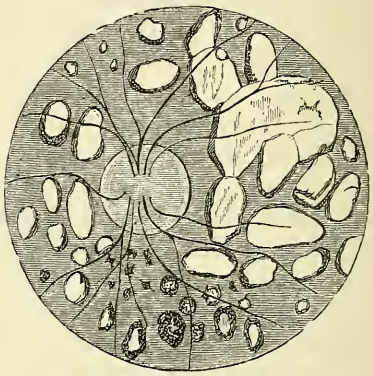

Fig. 126. — Choroïdite aréolaire. (Förster.)

groupées autour de la macula débutent par des taches pigmentaires, sont plus nettement arrondies et ont une évolution plus lente.

Dans la variété désignée sous le nom de *chorio-rétinite centrale*, le siège des altérations au voisinage immédiat de la macula est seul à retenir, car la rétine ne participe pas d'une manière sensible aux lésions de la choroïde. Les troubles fonctionnels sont seulement plus accusés.

A l'*examen ophtalmoscopique*, on observe, s'il est pratiqué tout à fait au début, des taches rouges avec coloration grise au centre, dans les points qui sont le siège de l'éruption; on constate que du pigment s'accumule autour de ces points qui répondent aux amas de cellules dans le stroma choroïdien. Plus tard, on voit les taches devenir blanches et, lorsque l'atrophie est complète, elles ont un reflet nacré ou bleuâtre, et l'on peut même constater une dépression à leur niveau. Un cercle de pigment noir les entoure et des amas irréguliers de pigment existent dans leur voisinage, de telle sorte que la choroïde prend une apparence tigrée.

Dans la choroïdite simple, les plaques sont plus nombreuses et plus étendues dans les régions équatoriales. L'inverse a lieu pour la choroïdite syphilitique; dans celle-ci, les taches se voient surtout au voisinage de la papille et de la macula; elles sont plus petites et moins nombreuses vers l'équateur. Mais ce qui caractérise surtout cette variété, c'est l'existence, dans les parties les plus profondes du corps vitré, de fines granulations se déplaçant sous forme de poussière dans les mouvements de l'œil. Cette apparence est presque pathogno-

monique. En même temps, on observe, dans les parties avoisinantes de la rétine, une teinte grisâtre, une sorte de halo autour de la papille. Quelquefois, il s'y joint de petites taches hémorragiques, et, dans les formes graves, de vastes hémorragies qui sont le point de départ d'une désorganisation complète du fond de l'œil, avec atrophie consécutive de la papille.

Les *troubles fonctionnels* sont très variables. Dans la choroïdite simple, ils sont souvent très peu marqués. La vision est à peine atteinte, ce qui dépend du siège périphérique des lésions et de l'intégrité de la rétine à leur niveau. L'acuité visuelle est cependant diminuée ; il y a quelques scotomes et parfois des mouches volantes. Dans la choroïdite syphilitique, les troubles fonctionnels sont beaucoup plus accusés. Il y a un scotome central plus ou moins étendu, mais la vision périphérique est moins atteinte. Les malades ont fréquemment de l'héméralopie, avec sensation de flammes devant les yeux, au moment où ils pénètrent dans un endroit obscur. Quelquefois aussi ils ont de la micropsie. Enfin, lorsque le traitement n'enraye pas l'affection, ils arrivent à la perte totale de la vision.

La *marche* de la choroïdite disséminée est essentiellement chronique. Elle met toujours plusieurs mois à évoluer et procède par poussées successives avec exacerbations aiguës. Lorsque les lésions paraissent arrêtées, il se produit souvent des récidives, de telle sorte que l'affection se prolonge pendant des années.

Le *diagnostic* ne peut être établi que par l'examen ophtalmoscopique. Les exsudats rétiniens se distinguent des taches choroïdiennes par leur situation plus superficielle, par l'apparence striée de leurs contours, par leur couleur plus blanche et plus uniforme, et par ce fait que les vaisseaux de la rétine disparaissent à leur niveau, au lieu de passer au-devant, comme ils le font pour les plaques choroïdiennes.

La distinction de la choroïdite simple et de la choroïdite syphilitique repose sur la localisation des lésions de cette dernière au pôle postérieur, sur l'existence du trouble dans le corps vitré et de l'aspect nuageux de la rétine au pourtour de la papille. Nous y avons suffisamment insisté.

Le *pronostic* est toujours sérieux. Cependant la choroïdite disséminée simple n'entraîne, dans bien des cas, qu'une diminution peu marquée de l'acuité visuelle. La choroïdite syphilitique non traitée est d'un pronostic très grave.

Le *traitement* de la choroïdite consiste essentiellement dans l'emploi des sudorifiques et des dérivatifs lorsqu'il s'agit de la forme simple. Les injections sous-cutanées de nitrate de pilocarpine, les purgatifs répétés sont prescrits dans ce cas. Dans la forme simple comme dans la forme syphilitique, on essaiera en même temps les injections sous-conjonctivales de la solution de sublimé à 1 pour 1000. Si le rhumatisme paraît en cause, on donne le salicylate de soude à l'intérieur. Comme moyen local, on a beaucoup usé des applications de ventouses à la tempe. Leur efficacité n'est pas démontrée. Giraud-Teulon et le professeur Panas ont fait usage des courants continus faibles, appliqués d'une tempe à l'autre ou du front à l'occiput.

Dans le cas de choroïdite syphilitique, on prescrit immédiatement le traitement spécifique, sous forme de frictions mercurielles répétées chaque jour ou d'injections sous-cutanées de sublimé ou de peptonate de mercure. On administre en même temps l'iodure de potassium à la dose de 2 à 5 grammes par jour. Ce traitement doit être repris chaque fois qu'il se produit une poussée nouvelle.

[*E. DELENS.*

c. — *TUBERCULISATION DE LA CHOROÏDE*

La constatation de nodules tuberculeux sur la choroïde de sujets ayant succombé à la phtisie et particulièrement à la phtisie granuleuse aiguë est déjà ancienne. Autenrieth (1808), Gueneau de Mussy (1857), Ed. Jäger, Manz, en ont donné des observations. Conheim, en 1867 (*Virchow's Archiv*), a fait connaître l'anatomie pathologique de la lésion.

Galezowski (*Arch. génér. de méd.*, sept. 1867), de Graefe et Leber (*Archiv. f. Ophtalm.*, XIV, 1, p. 185) en ont relaté des cas observés sur le vivant. Bouchut et Frænkel ont montré l'importance que la constatation des tubercules choroïdiens a dans les cas douteux de méningite tuberculeuse. Parmi les nombreux travaux auxquels a donné lieu la question intéressante de la tuberculisation de la choroïde, nous citerons le mémoire de Panas et Vasseaux (*Archives d'ophtalmologie*, 1887), et la communication de Valude au Congrès de Heidelberg de 1887.

La tuberculisation de la choroïde se montre presque toujours avant vingt ans et chez des sujets déjà affaiblis présentant des lésions tuberculeuses évidentes des viscères ou une granulie aiguë. Elle se voit en particulier après les fièvres éruptives, principalement la rougeole. Quelquefois, elle succède à une contusion du globe de l'œil. Dans les cas où il n'y avait pas de tuberculisation viscérale, on a signalé l'existence d'ulcérations cutanées qui étaient, sans doute, la porte d'entrée de l'infection.

Tout à fait exceptionnellement, la tuberculisation de la choroïde se montre comme manifestation primitive de la tuberculose; mais, même alors, d'après Valude, elle résulte d'une infection générale.

Les tubercules choroïdiens se présentent sous la forme de nodules isolés jaunâtres, de 1 à 2 millimètres de diamètre. Ils prennent naissance dans la couche chorio-capillaire et repoussent en avant la rétine.

On les observe surtout dans le segment postérieur de l'œil et sous forme de tuberculisation miliaire. C'est la forme *disséminée* qui coïncide habituellement avec la méningite tuberculeuse. La forme *circonscrite* se développe plutôt dans le segment antérieur et dans les procès ciliaires.

A côté des nodules tuberculeux on voit aussi des plaques grises de foyers tuberculeux, siégeant au voisinage de la macula. Poncet (de Cluny) a décrit (*Gazette médicale*, 1875) une infiltration diffuse avec épaississement général de la choroïde qui pourrait être considérée comme une choroïdite tuberculeuse.

Le microscope montre les granulations formées de follicules pauvres en vaisseaux et constitués par des cellules géantes, autour desquelles sont des cellules embryonnaires stratifiées. On y trouve des bacilles de Koch. Ceux-ci cependant peuvent être rares, ou manquer lorsque les lésions sont très avancées; mais, même alors, les inoculations donnent toujours un résultat positif.

Le nerf optique est rarement atteint par la tuberculisation et la propagation de celle-ci se fait par les gaines seules vers les méninges.

Lorsque la tuberculisation de la choroïde se produit au cours d'une granulie aiguë ou d'une méningite tuberculeuse, les phénomènes oculaires sont peu marqués et n'ont pas le temps d'évoluer. L'ophtalmoscope montre seulement les nodules de couleur jaune pâle ou rosée faisant saillie à la surface de la cho-

roïde. Leur nombre varie de un à cinquante (Conheim): ils sont disséminés autour de la papille et dans la région de la macula. Ils ne sont pas entourés par un cercle de pigment et leur présence ne paraît pas provoquer d'inflammation de la choroïde. Rarement il y a des signes de papillite.

Dans la forme chronique, les symptômes oculaires sont beaucoup plus accentués. Il y a des obnubilations périodiques de la vue et quelquefois des accès de de photopsie, avec douleurs, au début. Si la tuberculisation siège dans le segment antérieur de l'œil, on observe de l'injection épisclérale, et, plus tard, tous les signes d'une panophtalmite avec formation de pus dans la chambre antérieure.

En dernier lieu, la sclérotique peut se perforer. La perforation se produit le plus habituellement à l'union de la sclérotique et de la cornée, en haut et en dehors.

Le développement des tubercules de la choroïde se fait presque toujours dans les deux yeux à la fois.

Le *diagnostic* de cette lésion est facilité par les signes indiquant l'existence d'une tuberculisation généralisée. Dans quelques cas, cependant, la constatation ophtalmoscopique des nodules choroïdiens a été le premier signe par lequel s'est révélée une méningite tuberculeuse (Bouchut, Frænkel). Il peut arriver même que l'on constate l'existence de tubercules choroïdiens, en dehors de toute autre manifestation tuberculeuse. Les taches de la choroïdite disséminée, pourraient seules alors être confondues avec les nodules tuberculeux, mais elles en diffèrent parce qu'elles ne forment pas une saillie arrondie demi-sphérique comme les tubercules, et qu'elles n'ont pas la teinte rosée ou jaunâtre qui caractérise ces derniers.

Le *pronostic* de la tuberculisation choroïdienne est très grave; car lorsque la lésion existe, elle suppose une infection générale, alors même que les autres manifestations ne se sont pas produites.

On comprend cependant que la question d'une intervention chirurgicale ait quelquefois été posée. L'énucléation de l'œil dans le cas où on constate un seul tubercule choroïdien, sans autre signe de tuberculose, a été discutée en 1878, à la Société de chirurgie (*Bulletin de la Soc. de chir.*, 1878, p. 755), à propos d'un fait communiqué par Théophile Anger. Diversement appréciée à cette époque, par Giraud-Teulon, Terrier, Panas, la question de l'utilité de l'énucléation dans ce cas n'est pas encore tranchée.

d. — *SCLÉRO-CHOROÏDITE POSTÉRIEURE. — STAPHYLOME POSTÉRIEUR*

Chez les myopes d'un degré un peu élevé, et d'une façon à peu près constante à partir de 7 dioptries, on a depuis longtemps signalé l'existence d'un croissant blanchâtre entourant le côté *externe* de la papille. Ce croissant ou *staphylome postérieur*, facile à voir à l'ophtalmoscope, apparaît au côté interne de la papille quand l'examen est fait à l'image renversée. Quelquefois il est placé en bas, mais presque jamais à la partie supérieure. Sa largeur excède rarement le diamètre de la papille: sa limite périphérique est nette et bordée d'un liséré de pigment. Dans quelques cas, il forme un anneau presque complet autour de la papille ou prend une forme dentelée rappelant la figure d'un trèfle; mais, il a

toujours pour caractère distinctif d'être nettement tranché sur ses bords et de rester stationnaire.

L'existence du staphylome postérieur a été constatée au moment de la naissance sur les yeux de quelques enfants par Jaeger. I existe chez les jeunes sujets au moment où apparaissent les premiers signes de myopie. La coloration blanche du staphylome postérieur est due à l'atrophie ou à l'absence de la choroïde qui laisse voir la substance blanche de la sclérotique au pourtour de la papille.

L'étiologie du staphylome postérieur a été très controversée. Les causes qui produisent la myopie influent sur son développement et, par suite, l'hérédité, le travail trop prolongé dans de mauvaises conditions d'éclairage, ont une action incontestable. Quant au mécanisme qui amène la disjonction ou l'atrophie de la choroïde au bord externe de la papille, on a invoqué l'existence d'un coloboma choroïdien rudimentaire, dans les cas où le staphylome est congénital, ou encore une insertion vicieuse du nerf optique. Pour le staphylome acquis, on a surtout accusé les tiraillements exercés par les muscles sur la coque oculaire pendant les efforts de convergence et d'accommodation. Giraud-Teulon accordait la plus grande part à l'antagonisme des muscles obliques et du droit interne. Emmert pense que le muscle droit externe, en se contractant, agit par pression sur la partie correspondante du nerf optique. L'opinion la plus rationnelle est celle qui attribue la principale action aux tiraillements produits sur la choroïde pendant les efforts d'accommodation coïncidant avec ceux de la convergence, par le muscle ciliaire, dont les fibres antéro-postérieures sont, comme on sait, anormalement développées chez le myope.

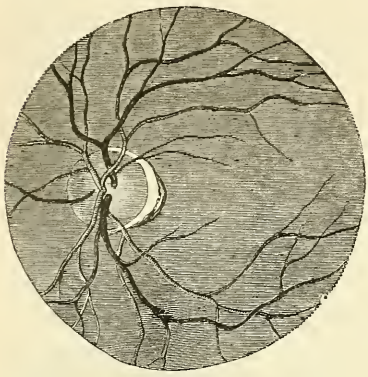

Fig. 127. — Staphylome postérieur.

L'existence d'un staphylome postérieur n'entraîne pas de troubles fonctionnels marqués, en dehors de ceux qui sont le fait de la myopie. Il n'empiète pas, en effet, sur la macula, et a seulement pour résultat d'exagérer les dimensions du scotome physiologique correspondant à la papille dans l'expérience de Mariotte.

Scléro-choroïdite postérieure. — Il n'arrive que trop souvent de voir, à un certain moment, le staphylome postérieur, jusque-là stationnaire, prendre tout à coup un développement envahissant. Alors se produisent les lésions de la scléro-choroïdite postérieure, forme particulière de choroïdite atrophique, avec tous les troubles fonctionnels qu'elle entraîne et qui se confondent avec ceux de la myopie progressive. Cette complication se produit plus fréquemment chez la femme que chez l'homme et surtout après quarante ans.

Lorsqu'on examine à l'ophtalmoscope le fond d'un œil atteint de scléro-choroïdite postérieure, on aperçoit autour de la papille une surface d'un blanc nacré analogue à celle du staphylome, mais généralement beaucoup plus étendue, et surtout plus irrégulière. Ses limites sont moins nettes, plus ou moins festonnées, et le bord n'en est plus marqué par un liséré de pigment. Des îlots de plaques blanches se sont formés au voisinage de la tache principale, et du pigment s'est accumulé en certains points. Dans les parties de la choroïde qui

avoisinent les plaques d'atrophie complète, on constate un amincissement évident de cette membrane dont la coloration est plus pâle.

Presque toujours la sclérotique, mise à nu dans les points où la choroïde atrophiée a disparu, est en même temps ectasiée, et les irrégularités de ses bosselures sont indiquées par la variété et l'intensité différente des reflets de l'éclairage ophtalmoscopique. Sur la surface blanche de la sclérotique, se détachent quelques vestiges des vaisseaux choroïdiens, mais ceux-ci finissent par disparaître. Au contraire, les vaisseaux de la rétine persistent et passent au-devant. Sur les limites des taches, ils forment un coude appréciable lorsqu'il existe une ectasie de la sclérotique.

Fig. 128. — Scléro-choroïdite postérieure au début.

La papille paraît hypérémiée sur le fond nacré qui l'entoure; elle est souvent ovale, à grand diamètre vertical, et parfois excavée.

Sur les parties de la choroïde non atteintes par l'atrophie, on voit quelquefois de petites taches hémorragiques, mais on ne constate pas d'hypérémie. La marche envahissante du processus s'accomplit sans réaction inflammatoire. Une complication particulièrement grave est l'apoplexie de la macula, qui entraîne l'abolition brusque de la vision centrale.

Dans des cas exceptionnels, la scléro-choroïdite postérieure se développe sans qu'il y ait eu antérieurement de staphylome. C'est, alors, presque toujours au voisinage de la macula qu'apparaissent les plaques d'atrophie, et les troubles fonctionnels sont, dès le début, plus marqués.

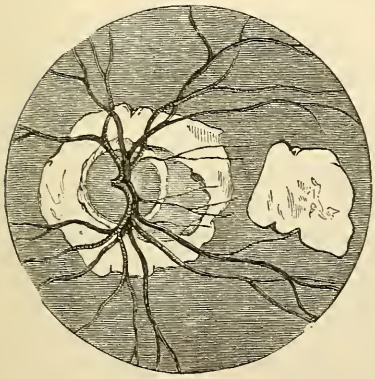
Fig. 129. — Scléro-choroïdite postérieure à un stade avancé.

En même temps que ces modifications s'accomplissent dans la choroïde, d'autres troubles, non moins profonds, se manifestent dans les autres milieux de l'œil. Cependant ils ne sont pas constants et doivent être considérés comme des complications.

Le corps vitré se ramollit, des flocons opaques s'y forment et s'y déplacent au moindre mouvement, donnant lieu au phénomène des corps flottants que l'ophtalmoscope constate, et aux troubles fonctionnels qui en résultent. Le cristallin s'opacifie quelquefois au voisinage de son pôle postérieur. Enfin il n'est pas très rare de voir se produire un décollement rétinien. Dans quelques cas exceptionnels apparaissent des phénomènes de glaucome atypique.

Les *troubles fonctionnels* consistent dans une augmentation progressive de la myopie, qui oblige d'abord les sujets à prendre des verres plus forts, dans

l'apparition des mouches volantes qui les fatiguent et dans une diminution marquée de l'acuité visuelle. La vision centrale est abolie lorsque la macula se trouve envahie. Il y a un scotome central positif et quelquefois de la métamorphopsie dans ce cas. Si la macula est épargnée, les scotomes correspondant aux plaques d'atrophie choroïdienne sont beaucoup moins gênants, et l'on est parfois étonné de constater une vision assez bonne avec les lésions les plus étendues du fond de l'œil.

Cependant les malades ne peuvent se livrer à un travail appliqué sans éprouver une sensation de tension oculaire, de pesanteur, de congestion dans la moitié correspondante de la tête. Le grand jour les blesse, et ils ont aussi parfois de la photopsie (sensation d'éclairs, d'étincelles). Enfin il s'y joint dans certains cas de véritables névralgies péri-orbitaires.

Lorsqu'il existe une ectasie considérable de la sclérotique à la partie postérieure, le globe de l'œil est moins mobile, par suite de son allongement excessif. La contracture des muscles droits internes entraîne quelquefois l'œil en dedans ou, au contraire, par suite de leur insuffisance, un strabisme externe se produit.

Le *diagnostic* de la scléro-choroïdite postérieure et du staphylome repose sur la limitation très nette des bords de ce dernier, qu'entoure un liséré de pigment, et sur l'absence de troubles fonctionnels marqués. Dans quelques cas, la marche envahissante de la scléro-choroïdite ne peut être bien appréciée qu'en répétant l'examen du fond de l'œil à des intervalles un peu éloignés et en prenant chaque fois un croquis des lésions.

Le *pronostic* de cette affection est grave. Il se confond avec celui de la myopie progressive sur laquelle nous reviendrons. Dans certains cas cependant, on observe des arrêts dans l'extension des lésions. Le plus souvent, la marche est régulièrement continue ou ne présente que des interruptions périodiques et de peu de durée.

Le *traitement* préventif est celui de la myopie, qui sera exposé plus loin. Lorsque la scléro-choroïdite postérieure se développe, il faut faire cesser tout travail, et prescrire aux patients de porter des conserves à verres bleus ou fumés. En paralysant l'accommodation par des instillations longtemps continuées d'atropine, on met l'œil dans un état de relâchement favorable, et l'on combat la crampe accommodative qui existe quelquefois. On a renoncé aux injections de pilocarpine, conseillées encore il y a quelques années, pour donner la préférence à l'administration des mercuriaux (frictions, injections sous-cutanées). Les courants continus vantés par Giraud-Teulon seraient sans action réelle (Panas).

S'il se produit des phénomènes de tension douloureuse de l'œil, on fait appliquer à la tempe des ventouses Heurteloup, et l'on maintient ensuite pendant vingt-quatre heures les malades dans l'obscurité. L'apparition de troubles glaucomateux ou d'un décollement rétinien peut obliger à pratiquer une iridectomie.

e. — *SCLÉRO-CHOROÏDITE ANTÉRIEURE. — STAPHYLOME ANTÉRIEUR*

De même que la scléro-choroïdite postérieure, la scléro-choroïdite antérieure est constituée par une atrophie partielle de la choroïde avec amincissement de la sclérotique. C'est l'ectasie de cette dernière membrane qui constitue le staphylome que sa situation sur le segment antérieur de l'œil rend directement appréciable sans le secours de l'ophtalmoscope.

La scléro-choroïdite antérieure se montre surtout chez les jeunes sujets, de huit à vingt ans. De Wecker signale sa plus grande fréquence chez les filles. Le lymphatisme et la scrofule paraissent jouer un rôle dans son développement et peut-être aussi la syphilis (Panas). Chez les sujets d'un certain âge, on accuse plus souvent le rhumatisme goutteux.

Les lésions de la scléro-choroïdite antérieure consistent en plaques d'atrophie choroïdienne, présentant la couleur blanche et le liséré pigmenté des bords, que nous avons décrits dans la scléro-choroïdite postérieure. Mais, à moins d'occuper l'équateur de l'œil, elles ne sont pas constatables à l'ophtalmoscope, et même, dans ce cas, le trouble des milieux empêche presque toujours d'en reconnaître la présence. On a signalé la coïncidence d'un staphylome postérieur avec les lésions de la scléro-choroïdite antérieure.

Les altérations de la sclérotique sont très évidentes; sa minceur, au point où la choroïde est atrophiée, peut aller jusqu'à celle d'une feuille de papier : de là les dilatations irrégulières, les saillies ectatiques qu'elle présente. Suivant le siège occupé par ces saillies, on les a désignées sous le nom de staphylome *intercalaire* (Schiess-Gemuseus), *ciliaire* ou *équatorial*. Le staphylome intercalaire occupe la région la plus voisine de la cornée.

Les signes par lesquels se révèle la scléro-choroïdite antérieure sont objectifs ou subjectifs; mais leur intensité varie beaucoup suivant la marche de l'affection qui peut être aiguë, subaiguë ou chronique.

Dans la *forme aiguë* et *subaiguë*, on observe des phénomènes d'injection périkératique plus ou moins limités à la région où le tissu cellulaire sous-conjonctival présente une rougeur vineuse analogue à celle de l'épisclérite. En même temps l'iris est altéré dans sa couleur, ses mouvements sont paresseux et souvent une légère déformation du bord pupillaire existe dans le point le plus rapproché de l'injection sclérale. L'humeur aqueuse est louche, des synéchies se forment et la tension oculaire augmente. La cornée est troublée dans sa transparence et présente une opacification lente, résultat d'une sclérose. Le corps vitré se ramollit, des corps flottants s'y forment.

Ces phénomènes objectifs s'accompagnent de douleurs plus ou moins marquées, quelquefois de véritables névralgies ciliaires, avec sensibilité de l'œil au toucher. Les patients se plaignent de voir sans cesse des mouches volantes, quelquefois des éclairs, des étincelles. Ils accusent aussi des scotomes et l'on peut parfois constater un rétrécissement irrégulier du champ visuel. La myopie peut enfin résulter de l'allongement antéro-postérieur de l'œil, lorsqu'elle n'existait pas préalablement.

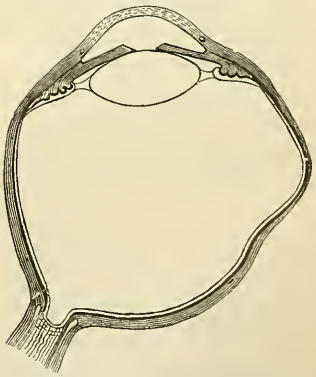

Fig. 150. — Saillie ectatique de la scléro-choroïdite antérieure.

A la longue la sclérotique se déforme. Elle cède dans les points où elle présentait l'injection la plus marquée. Elle forme une ou plusieurs saillies arrondies, des bosselures qui, plus tard, prennent une teinte bleuâtre, ardoisée, due à ce que le pigment choroïdien apparaît par transparence à travers la sclérotique amincie; à l'éclairage oblique, ces bosselures laissent passer la lumière et apparaissent transparentes. Si les saillies sont multiples et

se confondent, la dilatation peut porter sur presque tout le segment antérieur de l'œil.

Dans la *forme chronique* les ectasies sclérotícales se forment lentement, sans douleur, sans être précédées de phénomènes inflammatoires. Cette forme s'observe surtout chez les tout jeunes enfants qui ont eu des perforations de la cornée.

La *marche* de l'affection dans ses formes aiguë et subaiguë n'est pas continue: elle présente des poussées d'exacerbation et des périodes de rémission.

Les complications qu'on observe dans le cours de la scléro-choroïdite antérieure résultent de la rupture possible de la zone de Zinn entraînant des déplacements du cristallin. On a signalé, dans quelques cas exceptionnels, la rupture du staphylome par distension. Cette rupture est suivie de l'issue du corps vitré, d'hémorragies intra-oculaires et de l'atrophie du globe de l'œil.

La scléro-choroïdite antérieure non arrêtée dans sa marche aboutit fréquemment à la difformité connue sous le nom d'hydrophtalmie ou de buphtalmie.

Pour le *diagnostic*, on ne peut que très rarement se servir de l'ophtalmoscope. Les signes objectifs tirés de l'examen direct du segment antérieur de l'œil et l'apparition des ectasies de la sclérotique suffisent pour reconnaître la scléro-choroïdite antérieure.

Le *pronostic* est grave; cette affection tend à se généraliser et aboutit souvent après des poussées successives à la perte totale de la vision.

Le *traitement* de la scléro-choroïdite consiste, au début, dans les formes aiguë et subaiguë, dans l'administration du mercure, soit par la voie dermique ou hypodermique, soit sous la forme d'injections sous-conjonctivales de la solution de sublimé à 1 pour 1000. Le salicylate de soude ou de lithine est prescrit si l'influence du rhumatisme est évidente. Comme collyre, on se bornera à instiller le chlorhydrate de cocaïne, de préférence à l'atropine.

Si la tension de l'œil s'accroît, une iridectomie pourra arrêter, au début, les accidents. Plus tard, elle présente quelques dangers et des difficultés d'exécution.

Des sclérotomies répétées et l'application réitérée de pointes de feu galvaniques sur le staphylome s'adressent surtout aux cas où la cornée tend à se scléroser (de Wecker).

Si l'affection est ancienne et si la déformation oculaire s'accompagne de perte de la vision, on devra pratiquer l'exentération du globe oculaire ou son énucléation, de préférence à l'excision des staphylomes.

f. — *HÉMORRAGIES ET APOPLEXIES DE LA CHOROÏDE*

Les hémorragies provenant des vaisseaux choroïdiens sont rares.

Quelquefois *spontanées*, elles sont le plus souvent *traumatiques*. Alt a figuré un vaste épanchement de sang consécutif à une contusion, qui avait séparé en deux feuillets cette membrane. Ces épanchements traumatiques coïncident parfois avec des déchirures de la rétine et des hémorragies dans le corps vitré. Les hémorragies spontanées de la choroïde sont attribuées à des altérations des vaisseaux, notamment à la sclérose des parois qui survient sous l'influence de l'albuminurie et des affections cardiaques. Elles se montrent quelquefois comme complication de la scléro-choroïdite postérieure dans la myopie forte.

Knapp admet aussi que l'embolie des artères ciliaires postérieures peut donner

lieu à des infarctus choroïdiens, dans le cours d'une endocardite rhumatismale et H. Müller a décrit des embolies des fines ramifications de ces mêmes artères, d'origine périphérique.

Les hémorragies choroïdiennes se présentent à l'ophtalmoscope sous la forme de taches arrondies, rouges, plus foncées au centre, occupant surtout le segment postérieur de l'œil et la région externe. Elles se distinguent des hémorragies rétiniennes disposées en flammèches le long des vaisseaux rétiniens qui se confondent avec elles et semblent interrompus à leur niveau. On voit, au contraire, parfois les vaisseaux rétiniens intacts passer au-devant de l'épanchement choroïdien.

Dans certains cas les désordres concomitants du corps vitré empêchent tout examen ophtalmoscopique. Le décollement de la rétine est parfois la conséquence de l'hémorragie choroïdienne. La résorption du sang épanché s'opère néanmoins, mais avec une grande lenteur, et il reste plus tard, comme trace de l'épanchement, une plaque d'atrophie choroïdienne blanchâtre entourée de pigment.

Les troubles fonctionnels résultant de l'hémorragie circonscrite de la choroïde sont peu marqués à moins que celle-ci occupe la région de la macula, ou qu'il existe des complications du côté du corps vitré et de la rétine. Les scotomes ou lacunes du champ visuel dépendent habituellement des altérations concomitantes de la rétine.

La compression du globe de l'œil sera employée pour favoriser la résorption des hémorragies; on y joindra l'application des courants continus et les injections hypodermiques de strychnine.

g. — *DÉCOLLEMENT DE LA CHOROÏDE*

Le décollement de la région ciliaire de la choroïde s'observe assez fréquemment, à la suite des irido-choroïdites qui entraînent l'atrophie de l'œil. La séparation de la choroïde et de la sclérotique dans les autres régions est, au contraire, tout à fait exceptionnelle. Elle a été étudiée par de Graefe (*Archiv f. Opht.*, IV, II, p. 228) et par Iwanoff (*ibid.*, XI, p. 191).

Le décollement choroïdien est *traumatique* ou *spontané*. Au traumatisme il faut rapporter les épanchements sanguins observés à la suite de contusions, et le décollement qui s'est produit quelquefois à la suite d'opérations de la cataracte avec issue considérable du corps vitré ou de l'excision du staphylome cornéen (de Wecker). Les décollements spontanés sont plus difficiles à expliquer. Ils résultent, sans doute, de la production d'hémorragies sous-choroïdiennes. Iwanoff, dans un cas de décollement complet et ancien, a trouvé un liquide analogue à celui qui constitue le décollement rétinien.

La rétine, altérée dans sa transparence, reste longtemps intimement unie à la choroïde décollée; à la longue cependant elle s'en sépare.

Le décollement choroïdien se reconnaît, à l'ophtalmoscope, à la saillie dans le corps vitré d'une masse formant un relief sphérique, régulier, de couleur rouge brunâtre, quelquefois grisâtre ou jaune. A la surface existent parfois des taches hémorragiques ou du pigment. On reconnaît les vaisseaux rétiniens et si la rétine n'est pas devenue opaque, on distingue même la disposition des vaisseaux choroïdiens (Liebreich).

Le décollement de la choroïde peut être confondu avec celui de la rétine. Mais celui-ci est irrégulier, présente des plis, et un tremblotement qui n'a pas été signalé dans le décollement choroïdien; il a en outre une coloration grise avec reflet bleuâtre qui est caractéristique. Le diagnostic est donc, en général, facile. Celui des tumeurs choroïdiennes, en particulier du sarcome ou du mélano-sarcome, est beaucoup plus difficile. L'apparence ophtalmoscopique est souvent la même; mais, dans le cas de tumeur, il y a des douleurs et une augmentation de tension qui n'existent pas dans le décollement choroïdien, où la tendance à l'atrophie est marquée.

Les troubles visuels du décollement sont considérables et la vision se perd bientôt complètement.

La terminaison par atrophie de l'œil, consécutivement à une irido-choroïdite, est la règle.

Le traitement a jusqu'ici été considéré comme inefficace. Les essais d'injections irritantes tentés pour la cure du décollement rétinien pourraient cependant être essayés contre le décollement de la choroïde.

IV

TUMEURS DE LA CHOROÏDE

La plupart des tumeurs de la choroïde sont des *sarcomes* ou des *mélano-sarcomes*. On a observé aussi, très exceptionnellement, des *myomes*, des *fibromes*, des *granulomes*, des angiomes caverneux et même des *ossifications* de cette membrane.

Avant de passer à l'étude des tumeurs sarcomateuses, nous devons dire quelques mots d'un état particulier décrit par H. Müller sous le nom d'excroissances verruqueuses. Cette lésion de la lame vitrée de la choroïde est le résultat d'une altération sénile. Les élevures transparentes qui la constituent, entourées d'un cercle de pigment, siègent le plus souvent vers l'*ora serrata*. On les voit aussi parfois au voisinage de la papille, au début de la cataracte. Elles ne causent pas de troubles fonctionnels notables, mais paraissent précéder parfois l'ossification de la choroïde.

Les tumeurs sarcomateuses qu'on observe le plus communément ne sont pas très rares. Fuchs évalue leur fréquence à 1 pour 1500 cas. On les a rencontrées plus souvent chez l'homme que chez la femme. Elles sont rares avant trente ans; cependant on les voit se développer quelquefois chez les sujets au-dessous de dix ans. Les yeux fortement pigmentés en sont plus particulièrement affectés et le traumatisme semble jouer un rôle dans leur production. On les a vues aussi apparaître sur des yeux anciennement atrophiés et réduits à l'état de moignons.

Les *sarcomes* et les *mélano-sarcomes* sont bien limités; ils sont même souvent pourvus d'une sorte d'enveloppe fibreuse. Les sarcomes purs (sarcomes blancs, leuco-sarcomes) non pigmentés sont de beaucoup les plus rares. Les sarcomes mélaniques, par suite de la distribution irrégulière du pigment, ont quelquefois un aspect marbré ou granité.

Comme variétés de ces tumeurs on a décrit des myxo-sarcomes, des cysto-

sarcomes, des ostéo-sarcomes (?), mais la seule distinction importante à retenir résulte de la forme des cellules qui les constituent. Les sarcomes à cellules rondes et petites sont infiniment plus malins que les sarcomes à cellules fusiformes.

Les sarcomes prennent plus souvent naissance dans la région ciliaire. On les observe aussi vers la région équatoriale de la choroïde et au voisinage du pôle postérieur. Le début est ordinairement insidieux.

A la *première période*, lorsque la tumeur siège dans la région ciliaire, elle se manifeste par une saillie brunâtre qui refoule l'iris, déplace le cristallin et envahit ultérieurement soit le corps vitré, soit la chambre antérieure.

Si la tumeur débute par le segment postérieur, l'ophtalmoscope fait reconnaître, lorsque la rétine a conservé sa transparence, une masse arrondie lisse ou bosselée, de couleur grisâtre ou rouge brunâtre qui la soulève. Mais le plus souvent la rétine est décollée au-devant de la tumeur et elle a subi une dégénérescence graisseuse qui lui donne une teinte jaunâtre. Le siège du décollement rétinien à la partie supérieure, le peu de plis qu'il présente et l'absence de déplacement de ces plis peuvent alors faire soupçonner l'existence de la tumeur.

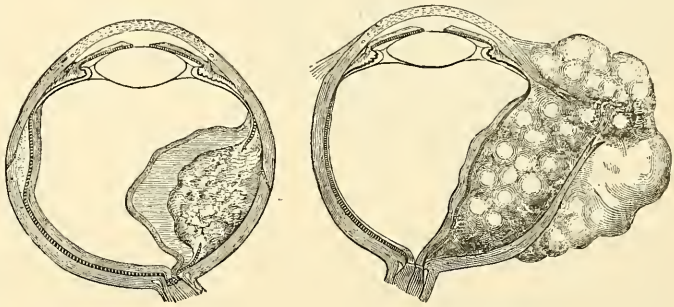

Fig. 131. Fig. 132.

Fig. 131. — Sarcome de la choroïde, à la première période. (A. Sichel.)
Fig. 132. — Sarcome de la choroïde à la deuxième période. (A. Sichel.)

A. Sichel a indiqué, en outre, l'existence d'un *réseau vasculaire spécial*, sous-rétinien, appréciable à l'ophtalmoscope et qui n'appartient qu'aux tumeurs. Lorsqu'il peut être constaté, il est pathognomonique.

Avant l'apparition des phénomènes glaucomateux, le seul trouble fonctionnel résultant de la présence d'une tumeur de la choroïde est le rétrécissement du champ visuel et la diminution de l'acuité visuelle.

L'augmentation de la pression intra-oculaire, l'injection des veines sous-conjonctivales, l'insensibilité de la cornée, l'aplatissement de la chambre antérieure, la dilatation et l'immobilité de la pupille, tels sont les signes par lesquels se révèle la présence de la tumeur. Dans certains cas, il y a des douleurs vives, irradiées dans le front avec des exacerbations et parfois de véritables accès de glaucome aigu.

Dans une *deuxième période*, la tumeur franchit la coque oculaire. Elle apparaît au dehors par ulcération de la cornée ou par perforation de la sclérotique. Dans quelques cas elle se porte en arrière le long du nerf optique et détermine de l'exophtalmie.

La perforation de la cornée est parfois suivie d'une panophtalmite. Mais plus souvent, la tumeur, ayant franchi les limites des enveloppes de l'œil, prend un développement considérable et il se forme des tumeurs secondaires dans l'orbite.

Enfin, à la *troisième période*, se manifestent les signes de la généralisation du

côté du cerveau et des méninges ou de la formation de foyers métastatiques dans le foie ou dans la rate. On a noté la rareté de l'envahissement des poumons et du rein.

Le *diagnostic* du siège précis de la tumeur au début n'est possible que si l'exploration ophtalmoscopique n'est pas gênée par un décollement ou une dégénérescence de la rétine. De Wecker recommande l'emploi de la lumière électrique pour explorer la région où la tumeur fait saillie, et tous les détails du soulèvement rétinien. On peut en effet confondre le sarcome de la choroïde avec le gliome de la rétine. Ce dernier, toutefois, est plus fréquent dans l'enfance, tandis que le sarcome de la choroïde s'observe surtout de quarante à soixante ans (Fuchs).

La rapidité d'évolution et l'inflammation vive qui l'accompagne ne permettront pas de confondre une tumeur gommeuse de la région ciliaire, avec un sarcome dont le développement est beaucoup plus lent.

Le *pronostic* des sarcomes de la choroïde est des plus graves. Il est rare que les malades, à moins d'une intervention précoce, aient plus de deux à trois années de survie. La mort survient souvent plus tôt, par généralisation des tumeurs.

Le seul *traitement* des sarcomes choroïdiens, dès que le diagnostic en est fait, consiste dans l'énucléation de l'œil. On doit chercher à faire la section du nerf optique aussi loin que possible de son insertion, et de Graefe a proposé l'emploi d'un instrument spécial pour couper le nerf en se rapprochant du sommet de l'orbite. Si la tumeur a franchi déjà la coque oculaire, il ne faut pas hésiter à vider l'orbite. Dans quelques cas on peut même être amené à ruginer le périoste des parois orbitaires. Le thermo-cautère est alors nécessaire pour arrêter l'hémorragie lorsqu'elle provient du sommet de la cavité.

CHAPITRE IX

MALADIES DE LA RÉTINE

Warlomont et Duwez, art. Rétine du *Dict. encycl. des sc. méd.*, 3e série, t. IV, p. 101. — Panas, art. Rétine du *Dict. de méd. et de chir. prat.*, t. XXXI, p. 597, et Leçons sur les rétinites. Paris, 1878. — Th. Leber, art. Rétine. *Handbuch der Augenheilkunde von Alfred Graefe und Theod. Saemisch.* Bd. V, p. 521. Leipzig, 1880. — Traités généraux d'Abadie, Galezowski, E. Meyer, A. Sichel, De Wecker, Panas, Fuchs, Nimier et Despagnet, Truc et Valude.

I

ANOMALIES CONGÉNITALES

Parmi les anomalies congénitales de la rétine, une seule mérite une description isolée, parce qu'elle se révèle à l'examen ophtalmoscopique par une apparence qui pourrait facilement être prise pour un état pathologique acquis.

Nous voulons parler de la persistance des fibres nerveuses avec leur gaine de myéline. A l'état normal, on sait que la gaine de myéline n'accompagne pas dans leur épanouissement les fibres nerveuses au delà du nerf optique, et que celles-ci restent transparentes.

Mais, dans quelques cas, la gaine de myéline persiste pour ces fibres, à une certaine distance au delà de la papille, et la présence de cette gaine se révèle par la formation de taches blanches, nacrées, que H. Müller a le premier signalées en 1856. Cette disposition, rare chez l'homme, est normale chez le lapin, sur les yeux duquel on peut observer des irradiations de fibres opaques autour de la papille, dans toutes les directions, mais principalement suivant le diamètre horizontal.

Fig. 155. — Fibres nerveuses à gaine myélinique autour de la papille.

Chez l'homme, les plaques d'un blanc éclatant, nacré, se présentent sous la forme de flammèches, d'aigrettes qui divergent autour de la papille ; très rarement, elles l'entourent complètement ; le plus souvent il y a deux faisceaux, un supérieur et un inférieur, quelquefois on en voit quatre à peu près disposés en croix.

Exceptionnellement on observe des îlots ou des plaques à distance. Jamais les fibres à double contour ne se rencontrent dans la région même de la macula.

Outre leur couleur d'un blanc nacré, ces taches ont pour caractère de présenter des bords dentelés, frangés, déchiquetés, dont les prolongements suivent la direction des fibres nerveuses. Les vaisseaux rétiniens sont tantôt apparents à la surface de ces taches et tantôt disparaissent momentanément dans leur épaisseur pour reparaître plus loin.

Ces détails, pour être bien étudiés, ont besoin d'être vus par le procédé de l'image droite.

Cette anomalie n'entraîne pas de troubles fonctionnels appréciables ; le plus souvent les sujets qui en sont atteints possèdent une vision parfaitement normale. Le seul phénomène par lequel la présence de fibres myéliniques puisse se révéler lorsqu'on le recherche, est l'agrandissement du *punctum cæcum* dans l'expérience de la tache de Mariotte.

II

LÉSIONS TRAUMATIQUES

Les *plaies* et les déchirures de la rétine accompagnent dans la plupart des cas celles de la choroïde et de la sclérotique dans les plaies pénétrantes du globe de l'œil, et se compliquent fréquemment de la présence de corps étrangers. Nous n'insisterons pas sur ces traumatismes déjà étudiés.

[*E. DELENS*.]

Dans les *ruptures* par contre-coup ou par commotion, la solution de continuité de la rétine se rapproche comme celle de la choroïde du pôle postérieur de l'œil. Souvent elle est incomplète et ne porte pas sur la couche la plus interne, celle des fibres nerveuses qui résiste avec la membrane limitante interne. On voit, en effet, les vaisseaux rétiniens intacts passer au-devant de la lésion. Mais, après résorption du sang épanché au-dessous, la formation de tissu cicatriciel entraîne l'abolition de la sensibilité rétinienne et des troubles fonctionnels persistants. Dans d'autres cas, on observe des déchirures complètes et des hémorragies primitives des vaisseaux rétiniens dans le corps vitré.

La *commotion* de la rétine a été étudiée par Berlin et Leber. Elle se produit soit dans les contusions du globe de l'œil, soit dans les ébranlements portant sur toute la tête. Elle entraîne une diminution de l'acuité visuelle et parfois une cécité passagère ou des troubles fonctionnels consistant en éblouissements, perception de flammes, d'éclairs. Dans quelques cas, on a vu se développer ultérieurement, sans lésion appréciable, une atrophie de la rétine et du nerf optique. D'après Berlin et Leber, la commotion rétinienne se traduirait au pourtour de la papille par un œdème fugace de la rétine reconnaissable à la formation dans cette région d'une sorte de halo grisâtre. Elle s'accompagne aussi de spasme de l'accommodation avec myosis ou au contraire de mydriase.

La rétine peut encore subir des traumatismes d'un autre ordre, par suite d'une action trop vive ou trop prolongée de son excitant naturel, la lumière. On observe ces accidents chez les individus qui sont restés longtemps exposés à l'action du soleil dans les sables du désert et surtout au milieu des neiges. La contemplation prolongée des phénomènes d'une éclipse solaire a donné lieu aussi à des troubles de la vision qui ont été décrits comme une *rétinite maculaire*.

Czerny, par des expériences sur les animaux, a montré qu'il y avait, dans ces cas, une sorte de brûlure de la rétine. Sous l'influence de la lumière électrique, on peut même voir se développer une inflammation externe, une véritable *ophtalmie* bien étudiée par F. Terrier (De l'ophtalmie électrique, *Archives d'ophtalmologie*, 1888, t. VIII, p. 1).

III

LÉSIONS VITALES ET INFLAMMATOIRES DE LA RÉTINE

Nous étudierons dans ce chapitre : 1° les troubles circulatoires et les lésions vasculaires; 2° les inflammations de la rétine ou rétinites; 3° le décollement rétinien.

1° Troubles circulatoires et lésions vasculaires.

Les troubles circulatoires observés dans la rétine sont l'*hypérémie* et l'*ischémie*. Comme lésions vasculaires nous décrirons les hémorragies ou *apoplexies* de la rétine et l'*embolie de l'artère centrale*.

Nous mentionnons seulement les observations d'*anévrysmes de l'artère cen-*

trale de la rétine encore peu nombreuses, mais qui démontrent la possibilité de l'existence sur cette artère des différentes variétés d'anévrysmes spontanés ou traumatiques ainsi que de l'anévrysme artério-veineux et cirsoïde.

a. Hypérémie. — L'hypérémie de la rétine n'est qu'un symptôme qui se rencontre dans un certain nombre d'affections oculaires ou sous l'influence de troubles généraux de la circulation. A l'état normal, la coloration et l'aspect de la papille du nerf optique sont extrêmement variables, suivant l'âge, la cou-

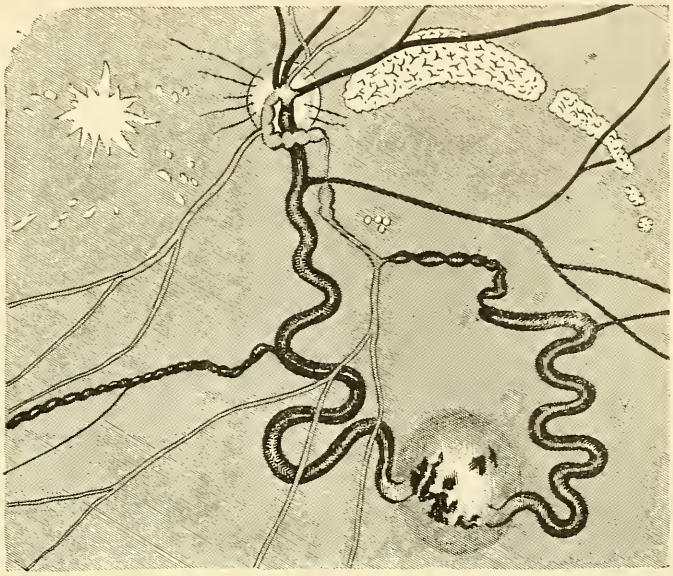

Fig. 154. — Anévrysme de l'artère centrale de la rétine (d'après Fuchs).

leur de l'iris. On ne peut donc se fonder seulement sur la couleur plus ou moins rosée de la papille pour diagnostiquer l'hypérémie de la rétine. Le volume apparent et la coloration des vaisseaux rétiniens vus à l'ophtalmoscope a plus de valeur.

Dans l'hypérémie *artérielle* ou *active*, les artères, qui normalement sont moins volumineuses et plus pâles que les veines, arrivent à égaler celles-ci comme diamètre et comme couleur.

L'hypérémie *veineuse* ou *passive* se traduit par l'augmentation de volume, la coloration plus foncée et les tortuosités des veines dans le plan antéro-postérieur.

Les causes générales de l'hypérémie rétinienne sont nombreuses. Elle existe dans la chloro-anémie et le nervosisme. Les femmes hystériques la présentent souvent. Elle dépend quelquefois de troubles menstruels.

Les troubles circulatoires tenant à une affection cardiaque déterminent surtout l'hypérémie veineuse, et la perméabilité du trou de Botal s'accompagne d'une véritable *cyanose* de la rétine.

Le goitre exophtalmique la produit, mais d'une façon non constante.

Parmi les causes locales, nous citerons toutes les inflammations oculaires qui présentent de l'injection périkératique, ainsi que les tumeurs de l'orbite qui gênent la circulation en retour. De Graefe a montré que les tumeurs du cerveau entraînent les mêmes conséquences.

[*E. DELENS*]

L'hypérémie résulte quelquefois aussi de l'action réflexe exercée par une dent cariée, une blessure du sourcil.

Enfin, les causes physiologiques amènent d'une façon manifeste l'hypérémie de la rétine lorsque leur action est exagérée. Le travail prolongé, s'il existe un vice de réfraction de l'œil et en particulier une hypermétropie, l'action d'une lumière trop vive, de la lumière électrique en particulier, déterminent cette hypérémie.

L'hypérémie rétinienne se traduit par une sensation de fatigue douloureuse de l'œil, avec éblouissements et photophobie. Il y a quelquefois perception de phosphènes et véritable photopsie. L'acuité visuelle serait, dit-on, exagérée dans l'hypérémie active et diminuée dans la congestion passive.

Le *traitement* consiste, la cause étant reconnue, à la supprimer s'il est possible. On prescrira la cessation de tout travail appliquant, le séjour dans une pièce obscure, l'usage de conserves à verres fortement fumés.

Les ventouses à la tempe, les purgatifs, le sulfate de quinine contribuent à amener la décongestion de la rétine et l'application des courants continus est également utile. Dans les cas où le nervosisme domine, l'administration du bromure de potassium à l'intérieur est indiquée.

b. Ischémie. — L'ischémie ou anémie de la rétine provient de l'afflux insuffisant du sang dans l'artère centrale de la rétine. Elle a pour effet la décoloration de la papille qui apparaît pâle et comme lavée, avec amincissement des artères et des veines. Les premières sont parfois réduites à une simple ligne grisâtre tranchant à peine sur la coloration du fond de l'œil. Lorsque la circulation, bien qu'affaiblie s'y fait encore, on observe le phénomène du *pouls artériel.*

Comme l'hypérémie, l'ischémie de la rétine n'est qu'un symptôme qui se rencontre dans un certain nombre d'états différents.

Parmi les causes générales, la suspension de la circulation qui accompagne la syncope produit l'ischémie momentanée des artères rétiniennes; on l'observe dans le choléra et au début de l'attaque d'épilepsie.

Dans l'anémie pernicieuse, à l'ischémie s'ajoutent un œdème et des hémorragies rétiniennes.

Le spasme des tuniques artérielles, qui produit l'asphyxie locale des extrémités dans la maladie de Raynaud, détermine aussi l'ischémie passagère de la rétine. Il en est de même des hautes doses de sulfate de quinine.

Parmi les causes locales, la compression des vaisseaux avant leur entrée dans le globe oculaire et l'embolie de l'artère centrale de la rétine au début sont à peu près les seules à amener l'ischémie rétinienne. Une simple pression exercée sur le globe avec le doigt, suffit à la produire.

L'anémie rétinienne se traduit par une diminution de l'acuité visuelle, et une obnubilation générale de la vision qui peut aller jusqu'à la cécité complète, comme on l'observe dans la syncope.

Le traitement est celui de la cause qui l'a produite.

c. Embolies des artères rétiniennes. — Jæger, en 1854, a donné une observation imparfaite de cette affection. De Graefe est le premier qui l'ait bien étudiée en 1859. Depuis, Schweigger a eu l'occasion de faire l'examen anatomique d'un œil et de mettre hors de doute la réalité de la lésion.

L'oblitération embolique peut porter sur le tronc même de l'artère centrale de la rétine ou sur l'une de ses branches.

Embolie de l'artère centrale. — Le caillot embolique a été trouvé par Schweigger dans l'artère à 1 millimètre en arrière de la lame criblée (fig. 155).

Les causes de l'embolie sont, avant tout, les lésions valvulaires du cœur, l'anévrysme de l'aorte ou de la carotide primitive (Knapp), l'endocardite rhumatismale et puerpérale. Cette dernière s'accompagne parfois de choroïdite suppurative dont Virchow a reconnu la cause dans la présence d'un caillot embolique. On a signalé encore dans l'étiologie, l'albuminurie, le diabète, la pneumonie, la scarlatine, les oreillons et même la syphilis, chez les sujets jeunes.

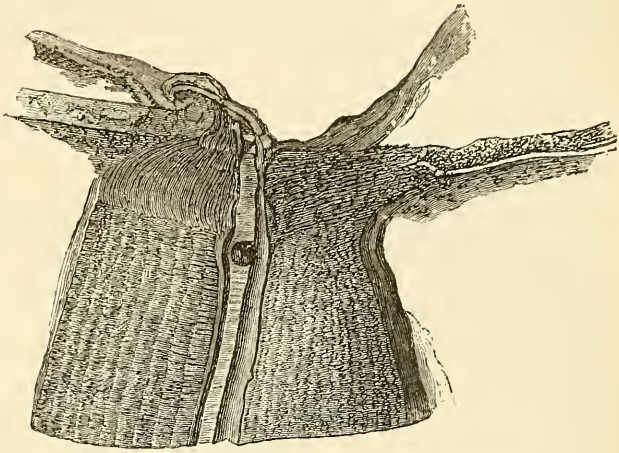

Fig. 155. — Embolie de l'artère centrale de la rétine.

L'embolie de l'artère centrale, accident d'ailleurs rare, a son maximum de fréquence de vingt à soixante ans.

L'embolie de l'artère centrale s'annonce par une cécité brusque, instantanée, qui n'est pas précédée par l'apparition de phosphènes. La perte de la vision se fait de la périphérie au centre. Il reste parfois cependant à la périphérie du champ visuel, surtout en haut et en dehors (de Wecker) une perception imparfaite des images. Il y a aussi quelquefois des alternatives d'amélioration, mais il se produit toujours, en définitive, une atrophie ultime de la rétine et du nerf optique et une cécité irrémédiable.

L'examen ophtalmoscopique, pratiqué dès les premiers instants, montre les artères vides, réduites à un simple filament grisâtre; les veines sont diminuées de volume. La papille est pâle, anémiée. La pression du globe de l'œil ne détermine plus le phénomène du pouls artériel, mais en observant attentivement les vaisseaux, on voit dans les veines, à certains moments, des oscillations de la colonne sanguine semblant indiquer une tendance au rétablissement de la circulation. Un phénomène analogue s'observe quelquefois dans les artères.

Au niveau de la macula, on remarque une tache rouge répondant exactement à ses limites et qui pourrait facilement être prise pour une hémorragie. Ce n'est en réalité que la coloration de la choroïde vue par transparence. En effet, au bout de vingt-quatre ou quarante-huit heures, il se produit constamment dans la rétine, au pourtour de la macula, un œdème avec opacification grisâtre qui explique cette apparence.

L'embolie de l'artère centrale est caractérisée par une cécité brusque et généralement définitive.

L'apoplexie de la gaine du nerf optique ou la compression de ce nerf peuvent seules donner lieu à une semblable cécité.

Le pronostic de l'embolie de l'artère centrale de la rétine est extrêmement grave. La terminaison constante est l'atrophie de la papille et de la rétine. On comprend que le cercle de Haller soit insuffisant pour rétablir par les artères ciliaires postérieures la circulation dans les vaisseaux rétiniens. Il ne faut pas

oublier non plus que l'existence même des individus atteints d'embolie de l'artère centrale de la rétine est souvent menacée par la possibilité d'un accident analogue du côté des centres nerveux.

Le traitement n'a pas donné en général de résultat ; les paracentèses, la sclérotomie, l'iridectomie pratiquées pour diminuer la pression intra-oculaire sont restées sans effet. Mauthner a rapporté toutefois un exemple de succès par le massage de l'œil.

On se contentera d'instituer un régime approprié en vue de modifier l'affection principale (lait, diurétiques, digitaline). L'iodure de potassium peut aussi être prescrit à titre de dissolvant.

Embolie d'une branche de l'artère centrale. — Les causes et le mécanisme, dans ce cas, sont les mêmes que pour l'embolie du tronc, mais les effets en sont moins graves.

La cécité est brusque, mais seulement partielle. Il se fait dans une moitié du champ visuel, en haut ou en bas, suivant la branche oblitérée, un scotome ou une lacune complète (hémianopsie). Elle n'existe quelquefois que dans un quart du champ visuel. Si la macula n'est pas comprise dans le département de la branche oblitérée, l'acuité centrale reste intacte.

A l'ophtalmoscope, on constate une anémie localisée. Une des branches artérielles est amincie, décolorée, réduite à l'état de simple cordon, dès son émergence de la papille ou à une petite distance de ses bords. L'œdème de la rétine se produit, dans la région correspondante, et ultérieurement une atrophie, limitée aussi à une portion de la papille, rend définitive l'abolition de la vision dans une partie du champ visuel. Au début, en même temps que se fait la réduction de volume de l'artère, on observe sur les veines du voisinage la production d'infarctus hémorragiques, formant des taches apoplectiques. Ces infarctus témoignent des efforts faits pour le rétablissement d'une circulation collatérale. Les traces de ces hémorragies finissent ordinairement par disparaître.

d. Hémorragies. — Rétinite hémorragique. — Les hémorragies ou apoplexies de la rétine s'observent comme accidents dans le cours d'inflammations de la rétine (rétinite albuminurique, diabétique, leucémique). Dans d'autres cas, elles constituent la lésion principale, ce qui a permis de décrire une *rétinite hémorragique* ou apoplectique.

Les *causes* des hémorragies rétiniennes sont rarement un traumatisme direct. Quelquefois la diminution brusque de la pression intra-oculaire les produit, comme on le voit, après l'iridectomie pratiquée dans le glaucome.

Le plus souvent, les hémorragies rétiniennes sont la manifestation d'une altération du sang ou d'une lésion antérieure des vaisseaux. C'est ainsi qu'on les observe dans le scorbut, le purpura, le diabète, l'albuminurie, l'ictère, la leucocythémie, la fièvre typhoïde. Les affections cardiaques (hypertrophie du ventricule gauche avec altérations des valvules), celles de l'aorte (rétrécissement) donnent naissance à ces hémorragies. Mais les causes les plus habituelles sont les altérations des vaisseaux, l'artério-sclérose ou l'athérome. Les anévrysmes miliaires des artères de la rétine décrits par Liouville sont, dans certains cas enfin, par leur rupture, la cause de l'hémorragie. Des observations récentes de Haab et Édouard Meyer doivent faire admettre comme cause d'hémorragies l'existence d'une *artérite syphilitique* dans laquelle les artères sont bordées d'un liséré blanchâtre.

Ces hémorragies sont aussi quelquefois le résultat de la gêne de la circulation

occasionnée par la compression des vaisseaux due à une tumeur du cou ou à une tumeur orbitaire.

L'effort, les vomissements en ont été parfois la cause occasionnelle.

Toute cause appréciable échappe dans certains cas. De Wecker signale les hémorragies survenant chez les jeunes gens d'une vingtaine d'années et des deux sexes, sans qu'on ait noté l'existence de troubles antérieurs.

D'une manière générale, les hémorragies rétiniennes s'observent chez les individus d'un âge avancé.

Les hémorragies rétiniennes sont fournies par les artères ou par les veines. Lorsqu'elles proviennent de ces dernières, elles doivent être rapportées à une thrombose préalable. Elles siègent, en effet, au voisinage immédiat des vaisseaux. Rarement elles sont très abondantes et se réduisent habituellement à de simples taches, quelquefois à un pointillé. Exceptionnellement, elles sont constituées par de véritables flaques et, dans ces cas, elles se font dans les couches les plus externes de la rétine et se confondent avec les hémorragies provenant de la choroïde. Il est rare de voir les hémorragies rétiniennes décoller l'hyaloïde ou envahir le corps vitré.

Les hémorragies de la rétine affectionnent deux régions principales, la région de la macula et la région équatoriale. Leur forme est en rapport avec leur siège dans l'épaisseur de la rétine; celles qui se font le long des vaisseaux dans la couche des fibres nerveuses sont en flammèches, avec des bords striés, en rapport avec la disposition rayonnante des fibres nerveuses. Celles qui se produisent dans les couches externes de la rétine tendent à s'étaler en plaques.

L'apparition des apoplexies rétiniennes est quelquefois précédée d'éblouissements, de vertiges, mais l'invasion est brusque. Toutefois les troubles fonctionnels sont très différents suivant la région atteinte. Si c'est celle de la macula, la vision centrale est plus ou moins affaiblie, quelquefois abolie; il y a un scotome central. Si les parties périphériques sont seules envahies, les troubles de la vision sont presque nuls, et il faut une étude très attentive du champ visuel pour y trouver quelques lacunes, à moins que l'hémorragie n'ait des dimensions exceptionnelles.

Dans le cas d'envahissement de la région maculaire, outre le scotome central, on a signalé de la métamorphopsie.

A l'*ophtalmoscope*, les hémorragies rétiniennes se reconnaissent à leur couleur d'un rouge plus ou moins sombre. Elles occupent le voisinage des vaisseaux, et ceux-ci sont souvent interrompus au niveau de la tache. La disposition en flammèche des taches est la plus fréquente; elles ont alors de faibles dimensions, des bords striés. Elles sont plus ou moins nombreuses, souvent groupées dans une région. Les hémorragies en pointillé se voient surtout autour de la macula. Les grandes plaques paraissent plus fréquentes dans la région temporale. Un léger degré d'œdème rétinien existe parfois au voisinage des hémorragies.

Les hémorragies se résorbent lentement; celles qui n'ont que de très petites dimensions peuvent disparaître en quelques jours; pour les autres, il faut plusieurs semaines ou plusieurs mois. Les moins volumineuses disparaissent souvent sans laisser de traces. Habituellement il reste une tache blanche ou grisâtre, plus ou moins mélangée de pigment. La tache blanche résulte d'une dégénérescence scléreuse de la rétine au point où s'est faite l'hémorragie ou encore d'une transformation graisseuse. Lorsque l'hémorragie a été très éten-

due, on peut même voir se former de véritables cicatrices de tissu conjonctif sous forme de traînées ou de plaques blanches. Dans d'autres cas, la rétine subit consécutivement une atrophie complète.

Ces transformations des hémorragies rétiniennes peuvent être suivies à l'ophtalmoscope. On constate parallèlement une amélioration dans les troubles fonctionnels, mais les lacunes du champ visuel ne disparaissent complètement que dans des cas exceptionnels.

Le *diagnostic* des hémorragies rétiniennes est facile à faire avec l'ophtalmoscope. Elles se distinguent de celles de la choroïde par leur situation au voisinage des vaisseaux rétiniens qui sont souvent interrompus, tandis qu'ils passent intacts au-devant des hémorragies de la choroïde, dont les dimensions sont habituellement plus grandes et les contours plus nets. Toutefois, les hémorragies des couches les plus externes de la rétine présentent aussi ces caractères et se confondent avec celles de la choroïde.

Le *pronostic* des hémorragies est variable. Les récidives sont fréquentes; il se fait des poussées nouvelles d'apoplexies. Cependant la vision est rarement compromise d'une manière complète, sauf le cas où il survient ultérieurement une atrophie de la rétine.

Le *traitement* doit s'adresser surtout à la maladie générale qui a causé l'hémorragie. On prescrira le repos complet de l'organe, avec le bandeau compressif. L'ergotine, la pilocarpine en injections sous-cutanées ont été conseillées ainsi que le sublimé (de Wecker). Les saignées locales et les applications de ventouses à la tempe sont moins usitées qu'autrefois.

Le traitement général consiste, suivant les cas, à administrer les diurétiques, la digitale ou les toniques et les solutions acides. L'usage des eaux minérales purgatives est généralement indiqué.

2° Inflammations de la rétine. — Rétinites.

Les inflammations de la rétine ou *rétinites* se présentent sous des formes diverses, qui aujourd'hui sont le plus souvent rattachées à des maladies générales et facilement reconnaissables à des caractères propres. L'inflammation simple de la rétine, ou rétinite idiopathique, est au contraire mal connue. Anatomiquement elle peut être définie, mais, en clinique, on n'a que peu d'occasions de l'observer à l'état isolé.

Après avoir dit quelques mots de la rétinite simple, nous décrirons les diverses espèces de rétinites symptomatiques ou secondaires, les rétinites *syphilitique*, *albuminurique*, *diabétique* et *leucémique*, et en dernier lieu la rétinite *pigmentaire* qui peut être considérée comme une rétinite scléreuse.

1° *RÉTINITES SIMPLES*

D'après les descriptions des auteurs, on observerait la rétinite simple sous la forme *séreuse* et sous la forme *parenchymateuse*.

Rétinite séreuse. — On l'a désignée sous le nom d'œdème de la rétine. Cet œdème ne doit pas être confondu avec l'altération décrite par Iwanoff (*Archiv*

für Ophtalmologie, t. XV, chap. II, p. 88), dans laquelle il se forme dans la couche granuleuse externe de la rétine une série de kystes. Cette dégénérescence *cystoïde* de la rétine n'affecte pas la marche d'une inflammation; elle s'observe chez les vieillards et paraît se lier souvent au développement de la cataracte.

La rétinite séreuse affecte, au contraire, une allure inflammatoire. Elle se développerait quelquefois sous l'influence d'un refroidissement (rétinite rhumatismale), de la fatigue causée par un travail excessif des yeux dans des conditions défectueuses. Le plus souvent aucune cause n'est appréciable.

On constate à l'ophtalmoscope une perte de transparence de la rétine attribuée à une transsudation séreuse. Ce trouble existe surtout autour de la papille dont les limites sont confuses et présentent des stries rayonnant dans la direction des fibres nerveuses. La macula apparaît avec une teinte rouge sombre. Les veines sont tortueuses, dilatées; les artères ne sont pas augmentées de volume et quelquefois même sont amincies. La papille est fortement hypérémiée. A mesure que l'on s'éloigne du pôle postérieur, la rétine recouvre sa transparence normale.

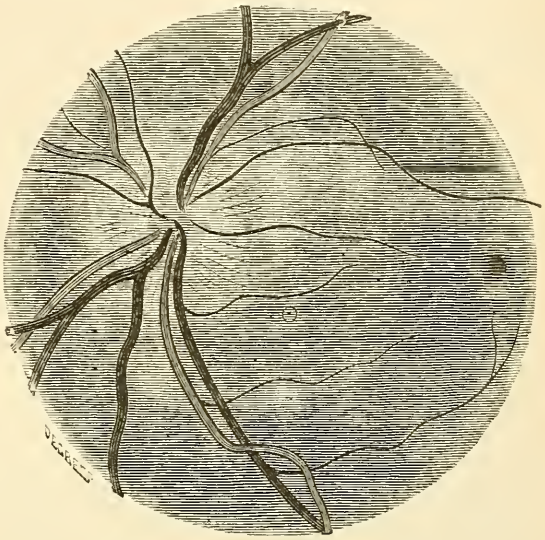

Fig. 156. — Rétinite séreuse.

Les troubles fonctionnels consistent en un nuage répandu sur les objets environnants, avec rétrécissement du champ visuel et diminution de la vision centrale.

Ces troubles peuvent disparaître complètement à la longue, ou bien la rétinite devient parenchymateuse et les lésions s'aggravent.

Rétinite parenchymateuse. — On a décrit deux formes de rétinite parenchymateuse, la forme *diffuse* et la forme circonscrite ou *périvasculaire*. Dans la forme diffuse, il y a tendance à l'organisation de tissu conjonctif entre les éléments dissociés de la rétine. C'est dans la couche des fibres nerveuses que les lésions sont le plus marquées, et ces fibres finissent par être atrophiées par compression. Il se fait des exsudats à la surface de la rétine et quelquefois des excroissances condylomateuses (Iwanoff). On a signalé aussi des hémorragies. Toutes ces lésions semblent pouvoir être aujourd'hui rapportées soit à la rétinite albuminurique, soit à la rétinite syphilitique avec laquelle la rétinite parenchymateuse paraît avoir été souvent confondue.

Dans d'autres cas, la rétinite coexiste avec une inflammation de la choroïde et les lésions ne peuvent être distinguées soit à cause du trouble des milieux, soit parce qu'elles siègent dans les régions antérieures de l'œil.

Dans la forme périvasculaire, les lésions se localisent au pourtour des vais-

seaux dont la membrane adventice est le siège d'une prolifération active de tissu conjonctif. Les artères et les veines se présentent alors à l'ophtalmoscope amincies et comme étouffées entre les traînées blanchâtres qui les limitent de chaque côté.

2° *RÉTINITES SYMPTOMATIQUES*

Cette classe de rétinites, la plus intéressante et la mieux connue aujourd'hui, comprend la rétinite *syphilitique*, la rétinite *albuminurique*, la rétinite *diabétique* et la rétinite *leucémique*.

Quelques autres variétés rares (rétinite oxalurique, rétinite de l'anémie pernicieuse, rétinite ictérique) méritent d'être mentionnées.

a. — RÉTINITE SYPHILITIQUE

La rétinite syphilitique s'observe à la période intermédiaire entre les accidents secondaires et les accidents tertiaires. Elle coexiste avec des reliquats d'iritis, des synéchies postérieures. Le plus souvent elle se complique de choroïdite et constitue alors une *chorio-rétinite syphilitique*.

La rétinite syphilitique se manifeste à l'ophtalmoscope par un trouble nébuleux, localisé surtout au niveau du pôle postérieur de l'œil et au voisinage de la papille. Ce trouble a un reflet grisâtre et quelquefois bleuâtre; il dépend surtout de la présence dans les parties profondes du corps vitré, de fines granulations formant comme une poussière se déplaçant parfois sous forme de nuage. La papille est hypérémiée, ses contours ont perdu leur netteté et sa surface paraît voilée. Les veines rétiniennes sont congestionnées, tortueuses. On n'a signalé, malgré cette congestion intense, que très rarement des hémorragies de la rétine.

De Graefe a décrit une forme particulière, observée aussi par Dehenne, dans laquelle les lésions sont localisées au pourtour de la macula. La papille, dans ces cas, ne présente pas les lésions indiquées ci-dessus. Cette forme est très rare.

La participation de la choroïde à l'inflammation de la rétine est, au contraire, fréquente, et l'existence habituelle de lésions du corps vitré (corps flottants) fait que l'expression de chorio-rétinite syphilitique mérite d'être employée le plus habituellement.

Les *troubles fonctionnels* consistent dans la sensation d'un brouillard plus ou moins épais au-devant de l'œil. L'acuité visuelle est toujours diminuée et tombe souvent très bas. La vision périphérique est relativement meilleure que la vision centrale. Il y a quelquefois un scotome central et fréquemment sensation de mouches volantes répondant aux opacités du corps vitré. Le sens des couleurs n'est pas notablement altéré, au début du moins.

La *marche* de la rétinite syphilitique est lente et les rechutes sont fréquentes. Les deux yeux sont le plus souvent atteints, quoique à des degrés différents.

La *terminaison* varie. Lorsque l'affection est reconnue et traitée au début, la guérison complète peut être obtenue. Le plus souvent, il reste des traces de la maladie, et dans les cas où la choroïde a participé à l'inflammation, on constate plus tard des plaques d'atrophie choroïdienne blanches et brillantes avec des

dépôts irréguliers de pigment. En même temps, on trouve les signes d'une atrophie de la papille, avec pâleur du disque et amincissement des vaisseaux. L'atrophie peut aussi se produire alors que la rétine seule a été atteinte.

Le *pronostic* est donc toujours grave lorsque l'on constate l'existence d'une rétinite syphilitique, en raison des récidives et de la terminaison possible par atrophie. Il prend une gravité particulière dans la forme décrite par de Graefe sous le nom de rétinite récidivante. Dans cette forme, les lésions portant sur la macula, il se produit un scotome central et les récidives sont nombreuses.

Le *traitement* consiste à prescrire sans retard les préparations mercurielles et iodurées. On fera faire des frictions quotidiennes avec l'onguent napolitain et l'on prescrira l'iodure de potassium en commençant par la dose de 2 grammes et en augmentant progressivement jusqu'à 5 grammes et plus. On peut substituer aux frictions les injections sous-cutanées de sublimé, de peptonate de mercure ou d'huile grise.

Les instillations de collyre à l'atropine sont utiles, en raison de la fréquence des complications iriennes. Tout travail appliquant sera interdit, et l'œil sera préservé d'une lumière trop vive par l'usage de conserves à verres teintés.

b. — RÉTINITE ALBUMINURIQUE

La rétinite *albuminurique*, encore appelée *néphrétique*, occupe la première place parmi les rétinites secondaires. Elle a été observée directement pour la première fois par Türck, mais antérieurement les troubles oculaires liés à l'albuminurie avaient été signalés par Bright (1836), par Christison, Rayer, Landouzy (*Annales d'oculistique*, 1849, t. XXII). Lécorché, Liebreich, Förster, de Graefe ont consacré des mémoires importants à sa description.

Étiologie. — La fréquence de la rétinite albuminurique a été diversement appréciée. Tandis que Landouzy a rencontré les troubles oculaires 13 fois sur 15 chez les albuminuriques, Lécorché pense qu'elle existe dans la proportion de 21 pour 100 et Förster n'admet que le chiffre de 6 à 7 pour 100.

Ce sont les néphrites chroniques, surtout la forme amyloïde, qui s'accompagnent le plus fréquemment de rétinite albuminurique, et, dans ces cas, il est difficile de dire quelle part revient aux troubles mécaniques de la circulation ou à l'intoxication du sang dans la production des lésions rétiniennes. Les néphrites consécutives à l'intoxication saturnine et aux fièvres intermittentes graves peuvent lui donner naissance. Enfin la grossesse, les tumeurs abdominales et la scarlatine, sont une cause fréquente de rétinite albuminurique dès qu'elles se compliquent de lésions rénales. Parfois, on l'a vue survenir à la suite de la néphrite catarrhale *a frigore*.

Anatomie pathologique. — L'examen de la rétine a pu être fait dans quelques cas, au microscope. Au début, la rétine est infiltrée par un exsudat séro-albumineux: plus tard, les lésions portent sur le tissu cellulaire rétinien qui a été trouvé hypertrophié et sclérosé ou en dégénérescence graisseuse. Les fibres nerveuses présentent un état hypertrophique variqueux particulier (Leber). Les parois des vaisseaux sont sclérosées et l'endothélium dégénéré obstrue leur calibre, déterminant la formation d'embolies périphériques. Lorsque la rétine est

atrophiée, elle prend par places un aspect cicatriciel et adhère intimement à la choroïde.

Symptômes. — Au début, l'examen ophtalmoscopique du fond de l'œil montre une congestion de la papille, avec suffusion séreuse au pourtour. Cet œdème rétinien péripapillaire donne un aspect grisâtre aux parties de la rétine avoisinant la papille. L'hypérémie de celle-ci est quelquefois assez prononcée pour faire songer à une névrite, et son apparence rappelle celle de la papille étranglée avec stase.

Les artères ont un volume peu considérable. Les veines sont, au contraire, tortueuses, dilatées.

Les lésions caractéristiques de la rétinite albuminurique, qui quelquefois ne s'accuse que par ces troubles circulatoires, consistent dans l'apparition d'hémorragies et de taches blanches.

Les *hémorragies* se font sur le trajet des vaisseaux, elles sont considérables, en forme de flammèches, striées sur leurs bords. Les *taches blanches*, plus ou moins nombreuses, se groupent à une petite distance de la papille. Autour de la macula, elles sont plus petites et affectent une disposition étoilée et rayonnante caractéristique. Cette disposition radiée est en rapport avec celle des fibres nerveuses dans cette région.

Fig. 137. — Rétinite albuminurique.

Un examen attentif permet généralement de reconnaître que les taches blanches occupent une situation différente dans l'épaisseur de la rétine. Les unes sont plus superficielles; elles sont striées à leur périphérie et se trouvent sur le trajet des vaisseaux qui disparaissent momentanément au milieu d'elles. Ces taches sont formées par l'altération variqueuse des fibres nerveuses et occupent par conséquent les parties internes de la rétine. Les autres taches, de forme plus arrondie, occupent une situation plus profonde et plus indépendante des vaisseaux, elles sont dues à l'altération granulo-graisseuse du tissu cellulaire rétinien. Les unes et les autres sont nacrées et réfléchissent fortement la lumière.

A mesure qu'on s'éloigne du pôle postérieur, les lésions s'atténuent et elles font généralement défaut dans les régions équatoriales.

Les troubles fonctionnels par lesquels se traduit la rétinite albuminurique portent toujours sur les deux yeux; mais de même que les lésions sont ordinairement plus prononcées sur l'un des yeux, le trouble de la vision est rarement égal des deux côtés. Il consiste en un abaissement plus ou moins marqué de l'acuité visuelle. Celle-ci tombe rapidement à 1/3 et dans les formes graves au-dessous de 1/10. Parfois la cécité est presque complète, ce qu'explique l'en-

vahissement de la macula. On ne constate pas de rétrécissement inégal du champ visuel et le sens des couleurs n'est pas spécialement atteint.

A titre de complications tout à fait exceptionnelles de la rétinite albuminurique, nous devons citer les hémorragies du corps vitré et les hémorragies dans la capsule de Tenon (Wharton Jones) ou sous la conjonctive, qui ont été quelquefois observées.

Marche. — Durée. — Terminaison. — A n'envisager que les lésions de la rétine constatées par l'ophtalmoscope on peut distinguer trois phases dans la rétinite albuminurique, la première de congestion, la seconde de dégénérescence et la troisième de régression. Ces trois phases d'ailleurs ne s'observent pas toujours et les lésions restent parfois bornées aux troubles congestifs.

La marche clinique de la rétinite albuminurique est variable, toujours lente, avec des alternatives d'amélioration et d'aggravation. Elle est en rapport avec la cause de la maladie principale à laquelle elle se rattache. Dans l'albuminurie de la grossesse, de la scarlatine, l'évolution est plus rapide : l'amélioration survient avec la disparition de l'albumine après l'accouchement ou la convalescence et l'on peut suivre, à l'ophtalmoscope, la disparition des troubles circulatoires lorsque les lésions de dégénérescence ne se sont pas encore produites. Les plaques blanches qui résultent de la transformation granulo-graisseuse du tissu cellulaire rétinien peuvent même, à la longue, disparaître.

Dans les formes chroniques de néphrites, l'évolution est beaucoup plus lente et l'on ne peut espérer une amélioration persistante, encore moins un retour complet de la vision. Le plus souvent, les troubles oculaires persistent jusqu'à la mort des malades, par suite de l'atrophie de la rétine. Dans quelques cas, on voit même se produire comme lésion ultime un décollement rétinien.

Le *pronostic* de la rétinite albuminurique, relativement favorable dans les cas liés aux altérations aiguës des reins, est donc toujours grave dans les formes chroniques.

Diagnostic. — La coïncidence de l'albuminurie et des troubles de la vision suffit pour affirmer le diagnostic de la rétinite albuminurique, lorsque l'ophtalmoscope a permis de constater les lésions congestives de la papille. Lorsque les plaques blanches et les hémorragies avec les caractères que nous avons indiqués, ont été reconnues, il ne saurait subsister de doutes. Le groupement annulaire des taches autour de la papille et la disposition étoilée des lésions au pourtour de la macula ne se rencontrent que dans cette forme de rétinite.

Le diagnostic pourrait même être porté, dans le cas où les lésions affectent cette apparence, alors que l'albumine manquerait momentanément dans l'urine, comme cela peut arriver.

D'autre part, les troubles de la vue survenant dans le cours d'une néphrite chronique ne se rattachent pas forcément à la rétinite albuminurique. L'intoxication urémique, produit quelquefois un obscurcissement subit de la vision (*amaurose urémique*) qui disparaît après l'accès et ne s'accompagne pas de lésions ophtalmoscopiques.

Parmi les altérations de la rétine, qui se lient à un état général déterminé, la rétinite diabétique et la rétinite leucémique présentent seules avec la rétinite albuminurique des analogies qui méritent d'être signalées pour le diagnostic différentiel.

Ces analogies sont d'autant plus grandes pour la rétinite *diabétique* que celle-ci s'observe surtout chez les individus dont l'urine renferme à la fois du sucre et de l'albumine. Dans la rétinite diabétique toutefois, les hémorragies sont plus nombreuses, plus larges; les plaques blanches sont, au contraire, plus discrètes et disséminées sans affecter la disposition signalée autour de la papille et de la macula.

La rétinite *leucémique* se distingue surtout par la coloration jaune orangé du fond de l'œil et par de petites taches d'un blanc grisâtre au voisinage des veines, entourées d'une zone hémorragique. Ces taches sont dues à des extravasations de leucocytes. Autour des parois veineuses se remarquent aussi des traînées de même couleur.

Traitement. — Traiter l'albuminurie est à peu près la seule indication thérapeutique. Le régime lacté sera donc prescrit dans la plupart des cas. L'iodure de potassium à faibles doses sera quelquefois utile. Contre l'intoxication urémique, de Graefe conseillait aussi l'usage de l'acide chlorhydrique.

On a beaucoup employé, dans ces dernières années, les injections sous-cutanées de nitrate de pilocarpine, mais les résultats obtenus ne paraissent pas répondre aux espérances qui avaient été conçues au début.

Les applications de ventouses à la tempe sont utiles lorsqu'il existe des troubles congestifs du côté de la tête.

C. — RÉTINITES DIABÉTIQUE, LEUCÉMIQUE, ETC.

Rétinite diabétique. — La rétinite des diabétiques qui sont en même temps albuminuriques se rapproche beaucoup de la rétinite albuminurique proprement dite. Elle n'en diffère que par la plus grande abondance des hémorragies rétiniennes.

Lorsque la glycosurie existe sans mélange d'albumine, on observe une rétinite hémorragique avec quelques caractères particuliers. Il y a un certain nombre de foyers apoplectiformes associés à des taches de dégénérescence; mais celles-ci ne sont pas prédominantes et l'on n'observe pas leur groupement autour de la papille et de la macula. Les hémorragies se font surtout au niveau et au voisinage des veines; les artères restent normales. La papille présente une injection très vive et elle n'est plus guère reconnaissable que par l'émergence des vaisseaux rétiniens. Ce qui domine, c'est la congestion veineuse et la tendance hémorragique.

Les troubles visuels sont analogues à ceux de la rétinite albuminurique, mais généralement moins marqués. On a signalé comme appartenant à la rétinite diabétique, la conservation relative de la vision périphérique avec abaissement considérable de la vision centrale (A. Sichel). Les aggravations sont fréquentes par suite de la production de nouvelles hémorragies et le pronostic grave, d'une manière générale, est lié surtout à celui de la forme du diabète. On peut espérer une amélioration de la vue lorsque le traitement général agit efficacement sur la production du sucre.

Rétinite leucémique. — Elle a été décrite pour la première fois par Liebreich. On n'en possède qu'un petit nombre d'observations, vu la rareté de la leucocythémie qui lui donne naissance.

Elle atteint les deux yeux et produit un œdème de la rétine et des hémorragies qui, en raison de la composition spéciale du sang où les globules blancs dominent, présentent des apparences particulières. Les foyers hémorragiques sont en effet d'une coloration grisâtre ou blanchâtre; ils existent surtout au voisinage de la macula. Ce sont des amas de leucocytes entourés d'un liséré rouge, les globules rouges ayant de la tendance à se masser à la périphérie. Tout le fond de l'œil présente à l'ophtalmoscope une teinte orange ou rose sale. Cette teinte est plus accentuée encore lorsqu'on éclaire le fond de l'œil avec la lumière solaire. Les veines ont une coloration rouge clair; les artères sont jaunâtres, peu visibles. Il y a souvent des leucocytes infiltrés dans la paroi des vaisseaux et leur présence se révèle par l'existence d'un double liséré sur les bords de ceux-ci.

Rétinite oxalurique. — *Rétinite ictérique.* — L'oxalurie étudiée par Bouchardat s'accompagne parfois de troubles visuels. Dans les cas où l'on a pu examiner le fond de l'œil, on a trouvé des apoplexies de la rétine coïncidant avec des épanchements sanguins du corps vitré.

Dans l'ictère des individus atteints d'affection hépatique et de cirrhose, les troubles de la vision et en particulier la *xanthopsie*, ont été rapportés à une altération rétinienne, mais l'existence d'une rétinite, dans ces cas, n'est pas démontrée.

L'anémie pernicieuse se complique quelquefois d'hémorragies rétiniennes qui présentent quelques ressemblances avec celles de la rétinite leucémique. La papille est, dans ces cas, extrêmement pâle.

RÉTINITE PIGMENTAIRE

La présence d'amas pigmentaires dans l'épaisseur de la rétine ne suffit pas pour caractériser la rétinite dite pigmentaire. Il est reconnu aujourd'hui que cette affection est constituée essentiellement par une transformation scléreuse des éléments de la rétine. L'infiltration de pigment en est la manifestation habituelle, mais non nécessaire. Cette forme de rétinite a encore été appelée *rétine tigrée*.

Anatomie pathologique. — Un des caractères de la rétinite pigmentaire est que les lésions de la sclérose marchent de la périphérie au centre et affectent les deux yeux à la fois. Il se fait d'abord, dans les parties équatoriales de la rétine et dans ses couches les plus externes, un travail de prolifération lente du tissu conjonctif, travail qui s'accompagne de migration et d'infiltration du pigment. La couche pigmentaire habituellement décrite comme appartenant à la choroïde, doit être, comme on sait aujourd'hui, rattachée à la rétine. C'est d'elle que proviennent les cellules de pigment qui s'infiltrent dans l'épaisseur même de la rétine dont les couches conductrices restent longtemps intactes. L'infiltration du pigment se fait presque exclusivement le long des vaisseaux rétiniens ; elle constitue même parfois une gaine complète à ceux-ci. En même temps les parois vasculaires subissent des altérations, consistant en un épaississement qui diminue leur calibre. A la longue les branches vasculaires de moindre volume arrivent à s'oblitérer et la rétine est de moins en moins vascularisée. Les parois des veines toutefois ne subissent pas d'altérations.

[*E. DELENS.*]

Les changements que subit la rétine ont pu être avec justesse comparés à ceux que présentent certains viscères (foie, rein) lorsqu'ils sont atteints de cirrhose. L'accumulation de pigment est une analogie de plus. Pour la rétine, on a admis que le pigment accumulé le long des vaisseaux pouvait aussi provenir du sang. Mais on a fait justement remarquer que ce pigment ne présente pas les réactions du pigment hématique.

Les éléments nerveux de la rétine subissent à la longue une atrophie qui se transmet aux fibres du nerf optique. On a signalé enfin la production de saillies verruqueuses sur la rétine.

Le cristallin est atteint d'opacités le plus souvent limitées au pôle postérieur (cataracte polaire postérieure), dans les périodes ultimes de cette affection, et l'on observe quelquefois alors, des troubles floconneux du corps vitré.

Étiologie. — La rétinite pigmentaire est presque toujours congénitale, mais elle ne se manifeste que vers l'âge de six à dix ans d'une manière appréciable, et les lésions vont ensuite en s'accentuant jusqu'aux périodes avancées de la vie. Elle est plus fréquente dans le sexe masculin.

Les deux causes dont l'influence paraît le mieux établie sont l'*hérédité*, signalée par de Graefe, et la consanguinité (Liebreich). Th. Leber a observé l'influence héréditaire dans un peu plus du quart des cas. Souvent tous les enfants d'une même famille sont atteints; quelquefois la transmission se présente avec des alternances. Liebreich, Mooren, Hutchinson ont constaté la *consanguinité* chez les ascendants, dans une proportion qui varie du quart à plus de moitié. Les vices de conformation (microcéphalie, polydactylie, bec-de-lièvre), la surdimutité, l'idiotie, observés chez un certain nombre de sujets atteints de rétinite pigmentaire, confirment l'idée de l'influence des mariages consanguins. Cependant A. Sichel dit avoir eu très rarement occasion de la vérifier sur un grand nombre de cas.

La *syphilis héréditaire* a été considérée aussi comme une des causes de la rétinite pigmentaire. Th. Leber a cité des faits dans lesquels il existait, avec les signes d'une amaurose congénitale des amas de pigment dans la rétine. Mais les lésions étaient unilatérales et se rapportaient plutôt à une chorio-rétinite syphilitique. L'influence de la syphilis héréditaire sur la production de la rétinite pigmentaire est donc au moins douteuse.

Symptômes. — La rétinite pigmentaire se traduit par la présence de taches pigmentaires sur la rétine, par la diminution de la sensibilité ou torpeur rétinienne (héméralopie) et par le rétrécissement du champ visuel. Les troubles fonctionnels doivent être considérés comme caractéristiques et l'on admet aujourd'hui une forme fruste de l'affection, c'est-à-dire une forme dans laquelle fait défaut la pigmentation qui, à l'origine, a valu son nom à la maladie.

L'*examen ophtalmoscopique* fait constater au fond de l'œil la présence de taches pigmentaires. La forme, la disposition et le siège de ces taches sont typiques. Elles sont étoilées, déchiquetées, irrégulières et ont été avec raison comparées aux ostéoplastes ou corpuscules osseux. Elles s'anastomosent par leurs prolongements comme ces derniers. Elles sont toujours au voisinage des vaisseaux dont elles suivent la direction; souvent elles sont situées à leur bifurcation et quelquefois leur forment une sorte de gaine.

Les taches pigmentaires, reconnaissables à leur couleur complètement noire, ne se voient, en nombre un peu considérable, dans les cas ordinaires, que dans

les régions équatoriales. Elles sont de plus en plus espacées à mesure qu'on se rapproche de la papille et n'envahissent jamais la macula. Leur marche est centripète et, dans les cas très anciens, elles arrivent à couvrir presque tout le fond de l'œil, ne respectant que le voisinage immédiat du pôle postérieur. Le stroma de la choroïde est habituellement très visible dans l'intervalle des amas de pigment. Dans quelques cas, on constate des verrucosités de la rétine sous la forme de gouttelettes disséminées.

Des changements importants se produisent dans les vaisseaux rétiniens et dans la papille. Les vaisseaux sont diminués de volume : on ne peut suivre leurs branches à une distance un peu considérable de la papille, ou du moins elles ne sont plus reconnaissables qu'à une traînée de pigment. La papille présente en outre une teinte mate, gris jaunâtre, témoignant d'un commencement d'atrophie.

Fig. 158. — Rétinite pigmentaire.

Les *troubles fonctionnels* sont très accusés. La torpeur rétinienne ou diminution du sens lumineux est le phénomène qui attire d'abord l'attention. Les patients s'aperçoivent qu'ils ne peuvent plus distinguer nettement les objets dès que le jour baisse. Aux approches du crépuscule, ils sont atteints d'une demi-cécité ou d'une cécité presque complète. C'est là ce qu'on a appelé l'*héméralopie*, phénomène d'ailleurs indépendant du moment de la journée et qui se reproduit dès que le sujet se trouve dans une pièce obscure.

Le rétrécissement du champ visuel accompagne la diminution de sensibilité de la rétine. Il se fait concentriquement et progressivement pour la lumière blanche comme pour les différentes couleurs. L'acuité centrale au début est intacte : les sujets peuvent lire les plus fins caractères. Mais le rétrécissement de leur champ visuel les oblige à exécuter avec les yeux des mouvements répétés lorsqu'ils veulent embrasser du regard les objets volumineux et ils sont souvent affectés d'une variété de nystagmus attribuable à cette cause. Ils se trouvent par suite, quelquefois incapables de se diriger malgré une acuité centrale encore passable. On a comparé, dans ce cas, leur situation à celle d'un individu obligé de se conduire en regardant à travers un tube étroit ou par la petite extrémité d'un entonnoir. A mesure que la maladie progresse, l'acuité centrale diminue : elle tombe à 1/10 ou au-dessous, et la cécité devient en dernier lieu définitive.

Exceptionnellement on a signalé un scotome annulaire occupant le champ visuel. Ce scotome répond à une disposition analogue que l'ophtalmoscope constate parfois dans la disposition des amas pigmentaires groupés en couronne à une faible distance du pôle postérieur.

[*E. DELENS*]

Marche. — Pronostic. — Les sujets atteints de rétinite pigmentaire commencent en général à s'apercevoir de l'insuffisance de leur vue, vers six ou dix ans. A cette époque, l'examen ophtalmoscopique ne montre que peu de lésions. Vers la puberté, les troubles fonctionnels s'accentuent et c'est de vingt à trente ans qu'on voit ordinairement les individus atteints de rétinite pigmentaire se présenter à l'examen. La vision va, chez eux, en s'affaiblissant de plus en plus et, de quarante à soixante ans, ils arrivent à un état de cécité à peu près complète. Le pronostic de cette affection est donc mauvais, car le traitement ne l'arrête pas dans sa marche.

Diagnostic. — La présence du pigment au fond de l'œil ne suffit pas pour permettre de porter le diagnostic de rétinite pigmentaire. La chorio-rétinite présente aussi des taches dues à l'accumulation du pigment; mais ces taches en diffèrent en ce qu'elles sont moins régulières, plus larges, non déchiquetées sur les bords. Elles ne sont pas non plus disposées le long des vaisseaux et elles ont en outre presque toujours leur maximum au voisinage du pôle postérieur où elles sont entremêlées de taches blanches atrophiques ou d'exsudats. Les caractères inverses appartiennent aux taches de la rétinite pigmentaire.

Enfin nous avons dit que cette affection avait une forme fruste, dans laquelle les taches pigmentaires manquent. Dans ce cas, l'héméralopie et le rétrécissement concentrique du champ visuel suffisent pour établir le diagnostic, lorsque ces signes datent de la jeunesse ou de l'enfance et qu'ils existent des deux côtés simultanément.

Traitement. — Le traitement de la rétinite pigmentaire a rarement donné de résultats. C'est une affection à marche presque fatalement progressive. Dans les cas où la syphilis héréditaire a été reconnue, les injections de sublimé ont pu améliorer la vision : mais il s'agissait peut-être de faits de chorio-rétinite plutôt que de véritable rétinite pigmentaire. Néanmoins, dans le doute, on doit toujours soumettre les sujets atteints de rétinite pigmentaire à un traitement hydrargyrique (frictions, injections sous-cutanées de sublimé ou d'huile grise).

Les injections de strychnine à la région temporale et l'emploi des courants continus sont aussi utilisés. On conseille en même temps un traitement tonique.

Comme moyens palliatifs, on fera porter aux malades des conserves bleues lorsqu'ils sont exposés à une lumière vive, pour amoindrir les effets fâcheux sur leur vision du passage brusque à une demi-obscurité. L'emploi des verres concaves, en dehors même des cas de myopie véritable, a paru améliorer quelquefois la vision.

3° Décollement de la rétine.

Le décollement de la rétine résulte de la séparation de cette membrane et de la choroïde, avec interposition d'un liquide entre elles.

Étiologie. — Le décollement de la rétine est traumatique ou spontané.

Le décollement *traumatique* est celui qui se produit à la suite de contusions du globe de l'œil ou de plaies de ses enveloppes déterminant un épanchement sanguin entre la choroïde et la rétine. Dans quelques cas, l'évacuation brusque

d'une partie du corps vitré détermine aussi un décollement de la rétine qui peut être considéré comme d'origine traumatique.

Les causes du décollement *spontané* sont, en première ligne, les lésions de la myopie progressive. Les inflammations de la choroïde et de la rétine sous la dépendance de la syphilis, les tumeurs nées de l'une ou de l'autre membrane, enfin les hémorragies et les tumeurs de la cavité orbitaire, sont aussi des causes de décollement de la rétine.

En dehors de ces causes locales et de voisinage on a signalé (A. Sichel) les affections du foie et l'albuminurie de la grossesse.

Sauf le cas où le décollement est d'origine traumatique ou produit par une tumeur, il s'observe presque toujours dans la seconde moitié de la vie. Poncet (de Cluny) a trouvé que sur 555 cas, le décollement s'était montré 256 fois entre 50 et 70 ans. Les hommes y sont plus exposés que les femmes dans la proportion de 5 à 3.

Anatomie pathologique et pathogénie. — Le mécanisme du décollement rétinien a été rapporté à trois modes différents : le *soulèvement*, la *distension* et l'*attraction* de la rétine. Lorsqu'un épanchement sanguin traumatique se fait entre la choroïde et la rétine, on comprend aisément que la rétine se décolle et fasse saillie du côté où elle trouve le moins de résistance, c'est-à-dire vers le corps vitré : de même lorsqu'une tumeur née de la choroïde détermine la production d'un épanchement séreux qui soulève la rétine. Il est moins facile de s'expliquer pourquoi, en dehors de ces cas, se forme l'épanchement séreux sous-rétinien. On a admis que dans la myopie progressive, la sclérotique et la choroïde cèdent plus facilement à la distension qui accompagne l'allongement antéro-postérieur de l'œil et que la rétine moins élastique résiste. Fixée en arrière au pourtour du nerf optique, en avant à l'*ora serrata*, elle ne suivrait pas le mouvement d'expansion des deux autres membranes, et en arrière d'elle il tendrait à se former un vide que comblerait un liquide séreux.

On a cherché enfin à expliquer le décollement de la rétine par l'attraction qu'exerceraient sur elle la diminution de volume du corps vitré et les brides cicatricielles qui se développent dans ce milieu. C'est Iwanoff surtout qui a insisté sur le rôle de la rétraction du corps vitré dans la production du décollement rétinien. De Wecker, se fondant sur l'existence presque constante de déchirures de la portion décollée de la rétine, admet que l'épanchement séreux se fait d'abord entre le corps vitré rétracté et la rétine et ne passe en arrière de celle-ci qu'à la faveur de cette déchirure. En injectant dans le corps vitré des solutions de chlorure de sodium, Raehlmann a réalisé les conditions qui paraissent présider, dans cette hypothèse, au décollement de la rétine et est, en effet, arrivé à le produire.

Panas admet (*Traité des mal. des yeux*, I, p. 661) deux conditions pour qu'un décollement de la rétine se forme : 1° la destruction pathologique du névro-épithélium rétinien, donnant lieu à une exsudation séreuse sous-rétinienne ; 2° la rétraction du vitré et la formation d'un épanchement sous-hyaloïdien.

Le décollement de la rétine est quelquefois *total*. La membrane n'est plus alors fixée qu'au niveau du nerf optique et de l'*ora serrata* : elle affecte la forme d'un entonnoir, d'une fleur de convolvulacée et, dans les cas extrêmes, d'un parapluie fermé. Le corps vitré a, dans ce dernier cas, à peu près disparu. La séparation de la rétine et de la choroïde se fait de telle sorte que la couche de

pigment qui en réalité appartient à la rétine reste adhérente à la face interne de la choroïde. L'intervalle entre les deux membranes est comblé par du liquide.

Le plus souvent le décollement est *partiel* et siège alors de préférence à la partie inférieure s'étendant des parties équatoriales vers l'insertion du nerf optique et s'élevant peu au-dessus de celle-ci. A la partie supérieure, les limites du décollement prennent la forme d'un croissant à concavité tournée en haut.

Le liquide qui soulève la rétine peut être formé par du sang ou du pus, mais le fait est exceptionnel. Dans la grande majorité des cas, il est de nature séreuse et renferme de l'albumine coagulable. Sa coloration est jaunâtre ou brunâtre suivant la proportion de la matière colorante du sang ou du pigment qui y est mélangée. On y a trouvé, au microscope, des leucocytes, des globules rouges, de la graisse, des cellules pigmentaires, quelquefois de la cholestérine et souvent des cônes et des bâtonnets provenant des couches externes de la rétine.

La rétine, dans les décollements anciens, a subi elle-même des altérations évidentes, surtout appréciables dans la couche des cônes et des bâtonnets. Elle présente une apparence œdémateuse et quelquefois des traînées cicatricielles qui suivent le trajet de vaisseaux. Fréquemment on y trouve une déchirure vers la périphérie du décollement. Cette déchirure en forme de triangle allongé serait constante, d'après Leber et de Wecker. On a signalé, dans quelques cas, une dégénérescence cystoïde de la rétine.

Symptômes. — En dehors des cas de traumatisme l'apparition de décollement rétinien n'est accompagnée ni de douleur, ni de réaction inflammatoire. Les troubles fonctionnels débutent plus ou moins subitement, précédés seulement, dans les cas de myopie progressive qui sont les plus fréquents, par la perception plus marquée de mouches volantes ou par de la photopsie.

Le malade constate d'abord un trouble général de la vue, puis il s'aperçoit que ce trouble n'occupe qu'une partie du champ visuel; plus souvent, le décollement se faisant à la partie inférieure de la rétine, c'est dans la partie supérieure du champ visuel qu'existe la lacune. Il voit, dans cette région, les objets comme on les voit lorsque, en plongeant, on ouvre les yeux sous l'eau; ils lui paraissent vagues, déformés, ondulants. Si le décollement est étendu, les objets volumineux semblent coupés en deux et une moitié seulement est perçue. L'acuité visuelle est toujours affaiblie et, lorsque la région de la macula est envahie, la vision centrale est abolie; il n'y a plus qu'une perception excentrique.

La vision des couleurs est défectueuse, surtout pour le vert et le bleu qui sont facilement confondus, le rouge continuant plus longtemps à être perçu.

La tension de l'œil est normale ou diminuée, jamais augmentée.

L'examen ophtalmoscopique permet de constater le siège et les limites du décollement. Dans quelques cas seulement de décollements très anciens de la rétine ayant envahi les parties les plus antérieures, on peut, à l'éclairage direct ou à l'éclairage oblique, voir la rétine soulevée formant dans le champ pupillaire une masse grisâtre, plissée, parcourue par des vaisseaux.

L'examen ophtalmoscopique doit être fait d'abord avec le miroir seul, la pupille étant dilatée. Pour la perception des détails on emploie le procédé de l'image renversée et au besoin de l'image droite.

La portion décollée de la rétine apparaît sous la forme d'une surface grisâtre, cendrée, avec un reflet bleuâtre ou verdâtre qui tranche sur le fond rose de l'œil; dans certains points la teinte du décollement devient ardoisée. On recon-

naît que cette surface n'est pas sur le même plan que les autres parties de l'œil et ses limites sont plus ou moins nettes. Elle est bosselée, plissée, onduleuse ; à sa surface, on distingue les vaisseaux rétiniens tortueux et de couleur foncée. Ces vaisseaux semblent interrompus lorsqu'ils disparaissent entre deux replis. A la limite du décollement, ils se continuent avec les vaisseaux émergeant de la papille, mais forment un coude à ce niveau. Dans les mouvements de l'œil on observe un tremblotement ou un flottement (mouvement de drapeau) de la rétine décollée. Cette mobilité tout à fait caractéristique manque rarement.

En continuant, surtout à l'image droite, l'examen de la rétine décollée, on constate quelquefois de petits foyers d'hémorragie vers la limite et une déchirure de forme triangulaire, entre les lèvres de laquelle on aperçoit la coloration rouge de la choroïde. Les corps flottants du corps vitré fréquents chez les myopes n'appartiennent pas, en réalité, à la séméiologie du décollement rétinien.

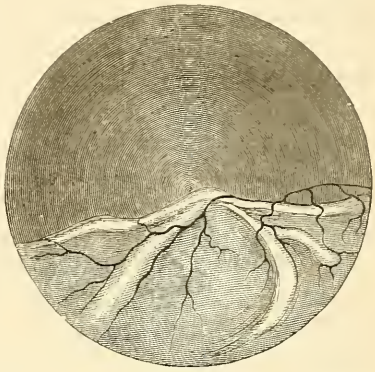

Fig. 139. — Décollement de la rétine.

C'est seulement par un examen prolongé, en variant les modes d'exploration, qu'on arrive à percevoir tous les détails du décollement rétinien. Les cas les plus favorables sont ceux de moyenne étendue, alors que le décollement occupe la moitié inférieure de la rétine (moitié supérieure à l'image renversée) et forme par sa limite supérieure une courbe en croissant ne s'élevant pas au-dessus de la papille du nerf optique.

Les décollements très circonscrits ou très étendus sont d'un diagnostic moins facile.

Marche. — Terminaison. — Le décollement de la rétine a une marche chronique. Bien que la guérison puisse être obtenue dans quelques cas, et qu'elle soit même parfois spontanée, la tendance naturelle de cette affection est progressive : le décollement arrive au bout d'un temps généralement assez long à être total. On voit alors survenir de la douleur ; une irido-choroïdite chronique se développe ; le cristallin devient le siège d'une cataracte corticale molle et finalement l'œil s'atrophie.

Le pronostic est donc très grave, puisque l'œil est menacé de se perdre complètement et que, dans les cas de myopie progressive, l'autre œil est très souvent atteint à son tour. Le décollement consécutif aux rétinites et aux abcès de l'orbite est d'un pronostic moins grave. Lorsque la guérison survient, elle se fait par résorption spontanée ou par rupture.

Diagnostic. — Le décollement rétinien est quelquefois confondu avec une hémorragie du corps vitré ; mais, dans ce cas, la coloration plus sombre, le manque de vaisseaux à la surface, et surtout l'absence du tremblotement caractéristique, permettent, en général, de faire le diagnostic. Il est beaucoup plus difficile de distinguer le décollement rétinien proprement dit, du soulèvement produit par une tumeur intra-oculaire ou par un cysticerque. Cependant, dans les cas de tumeur intra-oculaire, on trouve la tension oculaire accrue, tandis

que, dans le décollement de la rétine, elle est le plus souvent diminuée. La disposition du réseau vasculaire de la tumeur diffère, en outre, de celle des vaisseaux rétiniens. Ce signe a une grande valeur. L'existence de douleurs intra-oculaires a été donnée comme caractérisant la présence d'un cysticerque; ces douleurs font défaut dans le décollement spontané de la rétine.

Traitement. — La gravité de l'affection explique le grand nombre de moyens qui ont été proposés pour le traitement du décollement de la rétine.

Le traitement *médical* donne parfois des résultats encourageants et doit toujours être essayé. Il consiste à maintenir pendant plusieurs semaines le malade couché, dans le décubitus dorsal, et à exercer, à l'aide d'un bandeau, une compression permanente sur l'œil malade. Des purgations sont prescrites de temps en temps, et l'on y ajoute l'administration de l'iodure de potassium à l'intérieur et les frictions mercurielles continuées pendant quinze jours ou trois semaines. L'emploi simultané de ces moyens donne parfois des succès (de Wecker).

Les injections sous-cutanées de pilocarpine, préconisées surtout par Dianoux, ne paraissent pas avoir donné les résultats annoncés au début. Celles d'ergotine mériteraient la préférence. L'arsenic administré à l'intérieur a paru dans quelques cas agir favorablement. Chibret a préconisé le salicylate de soude.

Le traitement *chirurgical* comprend l'iridectomie et les différents moyens d'évacuation du liquide accumulé au-dessous de la rétine.

L'*iridectomie*, essayée autrefois, a été recommandée dans ces dernières années par Galezowski et Dransart. Elle aurait donné de bons résultats dans les cas de décollements récents. Mais ces résultats n'ont pas été généralement confirmés par ceux des autres opérateurs.

Le *drainage* avec un fil d'or ou une petite canule d'or, essayé par de Wecker et Masselon, a été abandonné, bien que facilement toléré, grâce à l'emploi des précautions antiseptiques.

L'*évacuation* du liquide accumulé sous la rétine a été proposée par Sichel père. Pratiquée à travers le corps vitré avec une aiguille à cataracte, par de Graefe, ou avec deux aiguilles par Bowmann, elle n'a pas donné de bons résultats. Il est préférable de faire avec le couteau de de Graefe une incision à la sclérotique et à la choroïde, dans les régions équatoriales de l'œil, pour donner issue au liquide. On fait au besoin la suture de la sclérotique, et l'on établit une compression de l'œil. Cette incision scléroticale a été désignée sous le nom d'*ophtalmotomie postérieure*, et Galezowski, qui l'a préconisée, a même tenté de fixer à la sclérotique, par un ou plusieurs points de suture, la rétine décollée (capitonnage de la rétine).

De Wecker s'est servi d'un instrument aspirateur particulier pour évacuer le liquide par simple ponction. Il a essayé l'évacuation du liquide en ponctionnant la sclérotique et la choroïde avec le galvano-cautère, mais se contente aujourd'hui de faire des applications répétées de pointes de feu, avec cet instrument, sur les parties de la sclérotique voisines du décollement.

Ces diverses interventions chirurgicales ont donné quelques succès, mais échouent dans le plus grand nombre des cas.

L'injection de teinture d'iode dans le corps vitré, pratiquée par Schœler (*Soc. de méd. de Berlin*, 6 février 1889), à la dose de six gouttes, paraît avoir donné quelques succès, mais elle a entraîné, dans plusieurs cas, la fonte de l'œil. En prenant des précautions antiseptiques minutieuses et en réduisant à une ou

deux gouttes la quantité de teinture injectée, non plus dans le corps vitré, mais au-dessous de la rétine décollée, Abadie est arrivé à rendre ces injections plus inoffensives et plus efficaces. Ce mode de traitement mérite d'être essayé, mais, comme les précédents, n'est applicable qu'aux cas de décollement étendu.

Schœler, qui paraît avoir renoncé aux injections irritantes, a employé, depuis, l'*électrolyse*. Il s'est servi de deux aiguilles d'un modèle spécial introduites dans l'œil, l'une au niveau du méridien vertical, l'autre au niveau du méridien horizontal. Cette dernière était reliée au pôle positif. Il a fait passer pendant moins d'une minute le courant de trois éléments, et obtenu, sans réaction notable, au bout de quelques jours, la guérison d'un décollement rétinien datant d'une semaine.

IV

TUMEURS DE LA RÉTINE

Les seules tumeurs prenant naissance primitivement dans la rétine sont des *gliomes*, analogues à ceux qui se développent aux dépens de la substance cérébrale. Robin les a le premier étudiés histologiquement et a montré qu'ils ne rentrent pas, par leur structure, dans la classe des cancers vrais. Jusque-là, ils étaient décrits sous le nom de cancer médullaire et encéphaloïde ou de fongus hématode. Ce sont, en effet, des tumeurs essentiellement malignes.

Anatomie pathologique. — Virchow, Schweigger (*Arch. f. Ophtalmologie*, VI, II, p. 324), Iwanoff (*Ibid.*, XV, II, p. 69), ont donné des descriptions histologiques de ces tumeurs. Ils ont reconnu qu'elles se développent aux dépens des noyaux du tissu conjonctif analogue à celui de la névroglie qui existe dans certaines couches de la rétine. Mais, tandis que, pour Virchow et Schweigger, le néoplasme naîtrait ordinairement dans la couche granuleuse interne, Knapp en place le siège dans la couche granuleuse externe, et Iwanoff pense qu'il peut se développer au milieu de la couche des fibres nerveuses. La tumeur elle-même est formée d'un amas de petites cellules réunies par un réticulum à mailles serrées provenant des prolongements des noyaux conjonctifs. Elle est de couleur blanc jaunâtre, et les vaisseaux y sont assez développés.

Fig. 140. — Gliomes de la rétine. (Virchow.)

Un décollement plus ou moins étendu de la rétine résulte de la présence de la tumeur dans l'œil. Suivant qu'elle a pris naissance dans les couches externes ou dans les couches internes de la rétine, elle tend à proéminer vers la choroïde ou vers le corps vitré. Plus tard, elle franchit les enveloppes de l'œil, envahit les parties voisines de l'orbite et se propage au cerveau et à la moelle. Elle donne lieu fréquemment à une généralisation dans les viscères, le foie spécialement, ou dans les os (parois crâniennes, clavicule, côtes, humérus). Elle se comporte donc comme le cancer. Cependant, la transformation du gliome en glio-sarcome a été rarement observée.

[*E. DELENS*]

Étiologie. — Le gliome de la rétine ne se développe que chez les jeunes sujets et presque exclusivement *chez les enfants.* On l'observe quelquefois au moment de la naissance et jamais au delà de 15 ou 16 ans. Les tumeurs intra-oculaires, chez les jeunes gens vers la vingtième année, sont des sarcomes nés de la choroïde. Hirschberg, sur 58 cas, a compté 34 garçons et 24 filles.

La seule cause dont l'influence ait été reconnue est l'*hérédité.* Sichel père a vu le gliome rétinien chez quatre enfants d'une même famille. Virchow cite aussi une famille où, sur sept enfants, quatre en ont été atteints.

Assez souvent les deux yeux sont envahis.

Symptômes. — Les phénomènes du début et surtout les troubles fonctionnels sont difficilement appréciables, en raison de l'âge des sujets. Au point de vue de la marche, on peut admettre trois périodes : dans la première, la tumeur contenue dans l'œil ne se révèle que par des signes variables et peu caractéristiques ; dans la seconde, se montrent des accidents glaucomateux ; enfin, dans la troisième, la tumeur franchit les enveloppes de l'œil et se généralise.

A la *première période*, lorsqu'on a eu l'occasion de faire l'examen ophtalmoscopique dès le début, on a trouvé des plaques blanches sur la rétine ; ces plaques font quelquefois saillie en avant et les vaisseaux rétiniens passent au-devant d'elles ou sont masqués à leur niveau. De Wecker a vu, à cette période, une masse d'aspect cotonneux, à contours indécis, avec des plaques plus brillantes. Bientôt la rétine se soulève ; il se produit un décollement constant.

La tumeur, vue à l'ophtalmoscope, offre alors des bosselures ; elle a une couleur blanc jaunâtre ou jaune doré plus facilement appréciable lorsqu'on emploie la lumière solaire (Knapp). A sa surface, on voit un réseau vasculaire fin et serré ; il n'y a pas de traces de pigment.

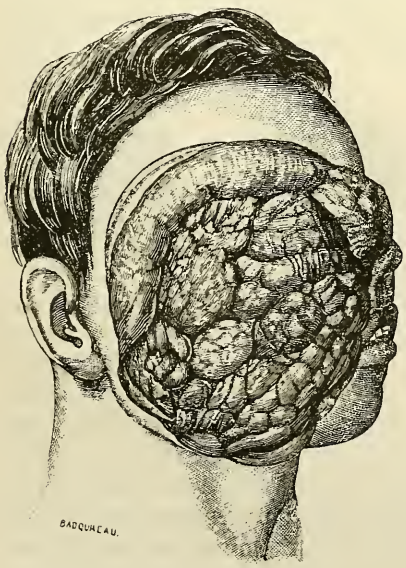

Fig. 141. — Récidive d'un gliome de la rétine. (D'après J. Sichel.)

La pupille est un peu dilatée, mais la transparence des milieux est encore conservée, et l'examen à la lumière directe ou à l'éclairage oblique permet souvent de constater une teinte particulière, un éclat métallique de la pupille et quelquefois la couleur blanc jaunâtre de la tumeur proéminant derrière le cristallin. C'est là ce que Beer avait désigné sous le nom d'*œil de chat amaurotique.*

A cette période, il y a certainement des troubles fonctionnels, et la vision est déjà très compromise, mais il est rare que les enfants puissent fournir au sujet de ces troubles des renseignements suffisants. Aux périodes suivantes, la vision se perd tout à fait.

Lorsque se produisent les accidents glaucomateux de la *deuxième période*, les douleurs et les signes d'inflammation qui, jusque-là, faisaient défaut, ne tardent pas à se montrer. L'œil devient d'une dureté très grande ; la cornée se trouble, prend un aspect dépoli, devient insensible ; le cristallin s'opacifie. En même

temps, il existe une congestion veineuse de la conjonctive et souvent un peu de chémosis. Les douleurs ciliaires apparaissent et deviennent bientôt atroces.

La tumeur rétinienne envahit de bonne heure le nerf optique et fait saillie au pôle postérieur de l'œil, produisant alors un certain degré d'exophtalmie et gênant les mouvements du globe.

A la *troisième période*, la tumeur se fait jour à l'extérieur et se montre à travers une perforation de la cornée ou de la sclérotique. A ce moment, les douleurs diminuent d'intensité, mais le néoplasme, n'étant plus gêné dans son développement, prend des proportions considérables. Il change d'aspect, devient rouge, se vascularise et mérite le nom de fongus sous lequel il a été décrit autrefois.

A partir de ce moment, les tissus voisins sont envahis ; si la propagation se fait du côté du cerveau, il survient des vomissements, des convulsions. Dans les cas où les parois de l'orbite sont atteintes, la face se déforme et prend un aspect hideux. L'œil, depuis longtemps détruit, est remplacé par une masse végétante volumineuse; des hémorragies se produisent, et la mort survient par épuisement, lorsqu'elle n'est pas amenée par des complications cérébrales.

La durée de l'évolution des gliomes de la rétine lorsque, comme c'est le cas le plus fréquent, ils ne peuvent être arrêtés dans leur marche, varie de quinze mois à deux ans environ. Hirschberg a cité un cas où la maladie a duré trois ans et demi ; mais c'est un fait exceptionnel.

Diagnostic. — Le décollement de la rétine est l'affection qui peut être le plus facilement confondue avec le gliome: il s'en distingue par la coloration, qui n'est pas jaune doré, mais bleuâtre ou verdâtre, par les ondulations de sa masse et par l'aspect des vaisseaux rétiniens, qui ne forment pas un réseau à la surface comme dans le gliome. En outre, au lieu de trouver le globe de l'œil augmenté de consistance, comme c'est la règle dans le cas de tumeur intra-oculaire, le décollement s'accompagne d'un certain degré d'hypotonie.

Un abcès du corps vitré à la suite d'un traumatisme, surtout lorsqu'il y a un corps étranger enkysté, pourrait aussi simuler un gliome, mais les commémoratifs et l'évolution plus rapide des accidents permettraient d'éviter l'erreur.

La choroïdite plastique, qui accompagne les affections cérébrales chez les enfants, présente à l'ophtalmoscope des apparences semblables à celles que nous avons indiquées pour le gliome au début; cependant, les plaques ont une couleur plus grisâtre que les nodosités du gliome, et surtout les phénomènes cérébraux ont accompagné ou précédé leur apparition, tandis qu'ils ne se montrent dans le gliome qu'à une époque tardive, alors que la tumeur a franchi les limites de la coque oculaire et que l'erreur n'est plus possible.

Le pronostic du gliome est de la plus grande gravité. Il entraîne la mort dans la plupart des cas. Cependant Lagrange (*Arch. d'opht.*, oct. 1890) a soutenu qu'à côté de la variété maligne du gliome de la rétine, il existe une variété curable par une intervention précoce. Mais Panas élève des doutes sur ces conclusions et sur celles de Lawford et Collins, qui ont rapporté aussi des cas de guérison.

Traitement. — Lorsque le diagnostic peut être fait dès le début, l'énucléation de l'œil doit être pratiquée sans hésiter. Malheureusement le chirurgien n'observe, le plus souvent, les enfants qu'à une période où le développement avancé de la tumeur diminue beaucoup les chances de succès.

[*E. DELENS.*]

Lorsqu'on pratique l'énucléation, il faut faire la section du nerf optique le plus loin possible. De Graefe a recommandé de l'exécuter en attirant fortement l'œil avec une pince et avant de l'avoir isolé. Cette manœuvre est difficile. Mieux vaut sectionner d'abord le muscle droit externe, comme dans le procédé de Tillaux.

Si les parties molles de l'orbite sont déjà envahies, il faut faire l'exentération de la cavité et ruginer le périoste des parois dans toute leur étendue. On se sert du thermo-cautère pour arrêter l'hémorragie, s'il est nécessaire.

CHAPITRE X

MALADIES DU NERF OPTIQUE

Duwez. art. Nerf optique du *Dict. encycl. des sciences méd.*, 2e série, t. XVI, p. 227. — Th. Leber, art. Nerf optique. *Handbuch der Augenheilkunde von Alfred Graefe und Theod. Saemisch.* Bd. V, p. 521. Leipzig. 1877. — Panas, Leçons sur les rétinites. Paris, 1878. — Traités généraux d'Abadie, Galezowski, Ed. Meyer, A. Sichel, De Wecker, Fuchs, Panas, Nimier et Despagnet, Truc et Valude.

I

ANOMALIES CONGÉNITALES

Il ne sera pas question ici des anomalies du tronc nerveux dans sa portion orbitaire, ni au niveau du chiasma et encore moins à son origine. Nous n'avons en vue que les anomalies de l'extrémité intra-oculaire du nerf optique, perceptibles à l'ophtalmoscope, c'est-à-dire de la papille.

Ces anomalies sont nombreuses et leur importance est réelle parce qu'elles exposent, dans la pratique, à confondre avec une lésion pathologique une malformation qui, le plus souvent, n'entraîne pas de troubles fonctionnels.

A l'état normal, la papille optique varie beaucoup dans son apparence, sa coloration, le mode de distribution des vaisseaux rétiniens. Il faut aussi, comme nous l'avons dit, tenir grand compte, dans l'appréciation de sa couleur, de la pigmentation générale du sujet, appréciable surtout à la couleur des cheveux et de l'iris.

Dans quelques cas, la papille présente une *décoloration congénitale* qui lui donne une teinte bleuâtre ou blanchâtre semblable à celle que l'on observe dans l'atrophie.

Il existe aussi de très grandes différences dans le degré d'*excavation physiologique* de la papille, et chez certains sujets l'excavation, habituellement limitée au point d'émergence des vaisseaux rétiniens, s'exagère au point de simuler un état pathologique.

Le coloboma de la choroïde s'accompagne fréquemment, comme nous l'avons vu, d'une *déformation* de la papille dont l'axe transversal l'emporte beaucoup

sur l'axe vertical. Dans les cas de staphylome congénital, la papille présente également une forme elliptique à grand diamètre horizontal, le croissant staphylomateux congénital occupant la partie inférieure. On sait que le staphylome acquis est, au contraire, à la partie latérale et externe du nerf.

L'absence de la gaine de myéline des fibres nerveuses, au moment de leur épanouissement dans la rétine, donne à la papille une apparence particulière. Nous en avons parlé à propos des anomalies de la rétine. Masselon a décrit, dans quelques cas, des *prolongements de la lame criblée* à la surface de la papille; ils ne peuvent être considérés comme d'origine pathologique et coïncident avec une vision normale. On observe aussi au-devant du disque papillaire des plaques irrégulières résultant de la présence du tissu conjonctif, ou de petites taches brunâtres qui proviennent d'une distribution anormale du pigment et non d'hémorragies anciennes.

Toutes ces anomalies laissent, en général, l'acuité visuelle intacte.

II

LÉSIONS TRAUMATIQUES

Le nerf optique, dans son trajet depuis le trou optique jusqu'à son insertion oculaire, peut être, bien que rarement, atteint par des traumatismes divers (contusions, plaies, arrachements, pénétration de corps étrangers).

Les *contusions* résultent parfois de l'action directe d'un corps mousse qui a pénétré au fond de l'orbite en glissant entre les parois et le globe de l'œil; plus souvent elles accompagnent les fractures de ces parois, et surtout celles du trou optique. Outre la désorganisation plus ou moins profonde des fibres nerveuses, ces contusions produisent des épanchements dans les gaines du nerf.

La section du nerf par instruments tranchants, ne paraît pas avoir été observée en dehors des opérations d'énucléation. Mais l'*arrachement* se voit dans les avulsions traumatiques du globe de l'œil dont nous avons déjà parlé. On l'a aussi observé dans une tentative opératoire d'élongation (A. Pamard).

L'arrachement s'opère quelquefois au point d'insertion du nerf à la sclérotique; mais, plus souvent, au niveau du trou optique. Les adhérences de la gaine fibreuse à la paroi osseuse expliquent ce siège de prédilection.

La *section* complète du nerf, dans son parcours orbitaire, résulte parfois de l'action d'une balle traversant la face d'une région temporale à l'autre.

On voit des grains de plomb pénétrer dans le nerf optique, sans intéresser l'œil lui-même. Il peut arriver même que le corps étranger aille blesser le nerf optique du côté opposé à celui par lequel il a pénétré. Plus rarement on observe la pénétration du corps étranger dans le nerf à travers les milieux de l'œil.

Toutes les lésions traumatiques du nerf optique présentent une grande gravité. Les contusions profondes, les épanchements sanguins dans la gaine produisent le plus souvent une cécité instantanée et définitive. Si la fonction n'est pas abolie au premier moment, il survient ultérieurement une atrophie.

L'ophtalmoscope permet de reconnaître l'infiltration sanguine des gaines à la présence des hémorragies au pourtour de la papille. Dans le cas de section du nerf optique l'apparence est différente, suivant que la solution de continuité

a porté en arrière ou en avant du point où l'artère centrale de la rétine pénètre dans le nerf.

Dans le premier cas, on constate une ischémie immédiate de la papille; au bout de cinq à six jours, il y a une tendance au retour de la vascularisation, puis les signes de l'atrophie définitive ne tardent pas à se montrer. Si le nerf a été sectionné vers le sommet de l'orbite, il n'y a pas tout d'abord de changements notables dans la vascularisation; mais l'atrophie survient néanmoins. Elle commence en général vers la quatrième semaine par le côté temporal et, malgré la conservation longtemps prolongée des vaisseaux, devient définitive.

III

LÉSIONS INFLAMMATOIRES ET VITALES DU NERF OPTIQUE

1° *HYPÉRÉMIE ET ANÉMIE*

Nous avons, à propos de l'aspect ophtalmoscopique de la papille, signalé les variations très grandes que présente sa vascularisation à l'état normal. Certaines papilles ont une coloration rosée manifeste, indice d'une injection notable, et cet état n'influe cependant en rien sur l'acuité visuelle. Dans d'autres cas, cet état d'injection coïncide avec une diminution de la sensibilité rétinienne et persiste pendant longtemps sans aboutir jamais à une inflammation véritable. Ce sont ces cas qui ont été décrits sous le nom d'*hypérémie* de la papille. Nous ne parlons pas ici des cas dans lesquels la papille présente une cyanose véritable, résultant de la persistance du trou de Botal.

Il est très difficile de reconnaître à un premier examen si l'injection dont la papille est le siège n'est pas le premier degré d'une névrite. Si, comme le veut de Wecker, l'inflammation entraîne forcément l'idée d'une infection microbienne, l'hypérémie s'en distinguerait par l'absence de l'élément infectieux; mais ce caractère anatomo-pathologique encore hypothétique ne peut servir en rien au diagnostic.

L'*anémie* de la papille s'observe aussi chez un certain nombre de sujets et se rattache à l'existence d'un état cachectique général. Elle se caractérise par la décoloration de la papille, et par la diminution du volume des artères et des veines sur tout leur parcours. En même temps, la couleur des veines tend à se rapprocher de celle des artères. La teinte plus claire du sang veineux indique un ralentissement dans la désoxygénation du sang, sur lequel Giraud-Teulon a appelé l'attention.

2° *INFLAMMATIONS. — NÉVRITES OPTIQUES*

L'inflammation de l'extrémité oculaire du nerf optique a été décrite pour la première fois en 1860 par de Graefe. Il en signala deux formes distinctes. Dans la première, les phénomènes inflammatoires semblent localisés à la papille seule, qui est gonflée, œdémateuse, avec des artères filiformes et des veines distendues et comme variqueuses. C'est à cette forme que de Graefe donna le nom

de *Stauungspapille*, pour bien indiquer la prédominance de la stase sanguine. Les auteurs anglais emploient l'expression *shoked disc* pour désigner le même état. De Wecker a proposé le terme de *neuro-papillite*.

La deuxième forme a été décrite par de Graefe sous le nom de névrite *descendante*. Elle résulte d'une inflammation simple portant sur tout le tronc du nerf optique, et elle se traduit sur la papille par l'injection et la rougeur, sans phénomènes de stase.

Pathogénie. — De Graefe signala tout d'abord les relations qui unissent les inflammations de la papille aux affections cérébrales, et établit en particulier que les tumeurs cérébrales donnent lieu aux phénomènes de la stase papillaire. Il admit que la gêne de la circulation veineuse intra-crânienne occasionnée par la présence d'une tumeur retentissait sur les branches de la veine centrale de la rétine, parce que l'orifice inextensible de la sclérotique au niveau de la terminaison du nerf optique, produit un véritable étranglement de la papille. De nombreuses objections ont été faites à cette théorie. L'augmentation de la pression intra-crânienne n'a pas été démontrée dans tous les cas de tumeurs. En outre les larges anastomoses de la veine ophtalmique avec les veines de la face au niveau de l'angulaire ne permettent guère d'admettre le retentissement de cette augmentation de pression sur la veine centrale de la rétine.

Schwalbe a expliqué la compression du nerf optique à sa terminaison par l'accumulation de liquide dans la gaine sous-vaginale du nerf, gaine qui communique avec l'espace sous-arachnoïdien. C'est aussi à la présence d'un épanchement séreux ou sanguin dans la gaine du nerf que Panas attribue la compression, et il a constaté anatomiquement, à la suite des traumatismes de la base du crâne, l'existence de ces épanchements. La compression du sinus caverneux déterminerait de simples phénomènes de stase; l'épanchement liquide dans la gaine produirait l'inflammation de la papille.

Pour Parinaud, la compression résulterait d'un œdème lymphatique siégeant au-dessous de la gaine du nerf optique et se rattachant à l'existence d'une hydropisie ventriculaire du cerveau.

Ces théories admettent toutes l'existence d'une augmentation de pression qui est loin d'être démontrée. D'autres auteurs, Benedikt, Jackson, Brown-Sequard, ne voient dans l'inflammation du nerf optique que le résultat de troubles vasomoteurs réflexes. Enfin, s'est fait jour la théorie microbienne de l'infection qui pense expliquer tous les phénomènes mieux que les précédentes. Elle a été soutenue en Allemagne par Leber et Deutschmann, et de Wecker s'en est fait, en France, le défenseur. Deutschmann, en injectant sur les animaux, dans la gaine du nerf optique, une solution de chlorure de sodium contenant des staphylocoques, a produit la névrite optique. Les injections intra-vaginales antiseptiques ne la déterminent pas, et malgré la compression exercée, ne produisent pas la stase papillaire. Toutefois, malgré ce qu'elle a de séduisant, la théorie microbienne ne donne, pas mieux que les autres théories, la raison des différences qui existent entre la névrite optique avec stase et la névrite simple ou névrite descendante.

Étiologie. — L'inflammation du nerf optique se développe sous l'influence de causes *locales* et de causes *générales*.

Parmi les premières se rangent les affections des centres nerveux, les maladies

de l'orbite et les traumatismes. Aux secondes se rattachent la syphilis et exceptionnellement certaines intoxications, telles que celles causées par le plomb, l'alcool et le tabac. Panas a signalé (*Semaine médicale*, 31 déc. 1890) les névrites d'origine blennorragique.

Les tumeurs intra-crâniennes, surtout celles de la base, qui compriment le chiasma, sont une des causes les plus constantes de la névrite optique. Elle ne fait défaut que dans 4 à 5 pour 100 des cas.

La méningite tuberculeuse, la méningite cérébro-spinale, les hémorragies cérébrales, les ramollissements, les abcès du cerveau, la déterminent, mais d'une manière moins constante. La thrombose du sinus caverneux et les épanchements sanguins qui accompagnent les fractures de la base du crâne en sont aussi une cause fréquente.

Parmi les affections de l'orbite, il faut citer les tumeurs, la périostite des parois, le phlegmon, l'inflammation de la capsule de Tenon elle-même. Cependant les affections de l'orbite ne produisent qu'exceptionnellement la névrite optique, et celle-ci, on le comprend, reste unilatérale.

Symptômes. — A l'examen ophtalmoscopique on trouve dans la première forme (*Stauungspapille*) la papille d'un rouge grisâtre, turgescente, trouble, sans limites précises, avec un aspect strié des bords. Les artères sont devenues filiformes; les veines, au contraire, sont extrêmement dilatées, tortueuses. Elles sont parfois interrompues par places, par suite du développement d'exsudats. On voit aussi quelquefois des hémorragies au niveau de la papille et les parties les plus voisines de la rétine participent à l'inflammation.

La saillie de la papille est réelle dans cette forme de névrite et peut être mesurée approximativement à l'image droite, si l'on se rappelle qu'une différence de 3 dioptries dans les lentilles nécessaires pour voir nettement ses différentes parties correspond à peu près à une saillie de 1 millimètre. La névrite optique avec stase est en outre bilatérale.

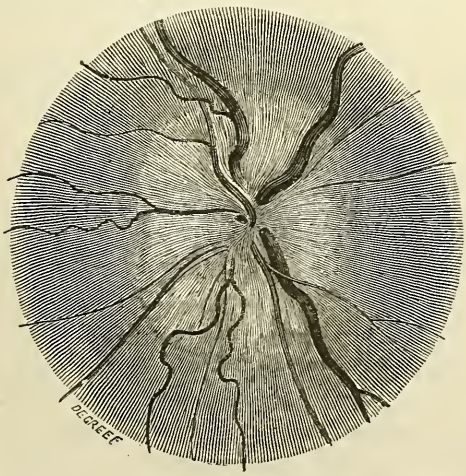

Fig. 142 — Névrite optique avec stase veineuse.

Dans la forme qui répond à la névrite *simple* ou *descendante*, la papille est beaucoup moins gonflée, moins rouge; les opacités et l'infiltration de la rétine dans le voisinage sont plus étendues; elles se propagent le long des vaisseaux et, dans la région de la macula, on constate parfois le groupement en étoiles des exsudats.

Les troubles fonctionnels sont variables et quelquefois peu marqués, alors que l'ophtalmoscope montre des lésions très évidentes. Dans d'autres cas, au contraire, ils aboutissent avec une grande rapidité à une cécité complète.

Ces troubles consistent d'abord dans la diminution de la sensibilité chromatique. La sensibilité centrale, ou acuité visuelle, est ensuite atteinte. Le sens lumineux persiste plus longtemps et le champ visuel diminue concentriquement,

sans qu'il s'y produise de scotomes. Dans le glaucome, au contraire, le rétrécissement du champ visuel du côté nasal est le phénomène initial.

Aucune douleur, aucun signe d'inflammation extérieure ne révèle les altérations profondes que l'on constate du côté de la papille. Les phénomènes généraux qui peuvent accompagner la névrite optique dépendent de la lésion primitive (tumeur cérébrale, méningite, contusion du cerveau, fracture de la base du crâne). Les phénomènes locaux, s'il en existe, se rattachent à l'existence d'une tumeur orbitaire ou d'une inflammation de la région.

Marche; terminaison. — La marche de la névrite est essentiellement variable et liée surtout à celle de l'affection qui lui a donné naissance. Généralement le début est brusque et les lésions s'accentuent rapidement dans les premiers jours, puis restent stationnaires pendant plusieurs semaines.

Dans quelques cas signalés par de Graefe, la vision a été abolie en quelques heures. Lorsque la névrite accompagne le développement d'une tumeur cérébrale, la marche des troubles fonctionnels est au contraire lente et progressive.

La terminaison ordinaire est l'atrophie. Cette atrophie, au début, conserve certains caractères qui ne permettent pas de la confondre avec l'atrophie primitive que nous étudierons dans le paragraphe suivant. Les veines restent tortueuses et la papille garde une couleur plus grise. A la longue cependant, la couleur devient tout à fait blanche et les vaisseaux prennent l'apparence filiforme. L'irrégularité des contours permet toutefois pendant longtemps de reconnaître l'atrophie consécutive à la névrite.

Le *pronostic* de la névrite optique est grave. Sauf le cas où la lésion est sous la dépendance de la syphilis, il est rare que l'affection rétrograde. La névrite consécutive aux affections de l'orbite est cependant susceptible de guérison et d'ailleurs moins grave, puisqu'elle est habituellement unilatérale. Inutile d'insister sur la gravité du pronostic de la névrite qui accompagne les tumeurs de la base du crâne et les autres affections cérébrales.

Diagnostic. — Les phénomènes ophtalmoscopiques sont souvent assez tranchés pour que le diagnostic de la variété de névrite soit facile. Il arrive cependant que les signes sont atténués de telle sorte qu'il est impossible de décider s'il s'agit de la névrite par stase papillaire ou de la névrite descendante. Parfois aussi, il est malaisé de reconnaître dans quelle mesure la rétine participe à l'inflammation et s'il existe une névro-rétinite ou seulement une névrite.

Mais il faut se garder de considérer toute papille rouge et anormalement vascularisée comme atteinte d'inflammation. L'hypérémie de la papille ne s'accompagne ni du gonflement, ni du trouble des parties voisines de la rétine, ni de la dilatation des veines qui caractérise l'inflammation. A plus forte raison n'observe-t-on ni les hémorragies ni les exsudats.

Le diagnostic de la cause de la névrite optique est des plus importants. La névrite avec stase doit faire songer à l'existence d'une lésion cérébrale, d'une tumeur cérébrale en particulier.

Lorsqu'un examen complet du malade permet d'éliminer toute lésion du cerveau ou de la base du crâne, et qu'il n'y a aucun signe de tumeur ou d'inflammation orbitaire, on devra songer à la syphilis ou à une intoxication générale. Pour le diagnostic de la névrite syphilitique on se reportera à ce que nous avons dit à propos de la rétinite spécifique qui l'accompagne habituellement.

[*E DELENS.*]

Traitement. — Le traitement doit, autant que possible, s'adresser à l'affection principale, cause de la névrite. Le simple soupçon de la syphilis devra faire prescrire un traitement immédiat par les frictions mercurielles et l'iodure de potassium administré à l'intérieur.

Dans le cas d'une affection cérébrale, on prescrira de petites doses de sublimé ou d'iodure de potassium. On pourra aussi avoir recours aux injections hypodermiques de pilocarpine dans les cas où les phénomènes de stase papillaire sont très accusés. Les vésicatoires, les sétons à la nuque, autrefois fort employés, sont aujourd'hui délaissés, mais on a encore recours aux émissions sanguines.

Enfin de Wecker a proposé et pratiqué l'incision de la gaine du nerf optique, dans les cas où la marche rapide des accidents peut faire supposer une compression du nerf par le liquide accumulé dans sa gaine. Il a même conseillé de faire suivre cette incision de l'injection d'une solution de sublimé à 1 pour 2000, destinée à détruire les microbes qui sont, pour lui, la cause de la névrite.

L'emploi des courants continus ne convient qu'à la période d'atrophie qui suit la période inflammatoire.

3° *HÉMORRAGIES ET APOPLEXIES DU NERF OPTIQUE.*

Les hémorragies du nerf optique se font le plus habituellement à la périphérie, au-dessous de la gaine. Elles s'observent dans les traumatismes, les fractures du sommet de l'orbite ou de la base du crâne, ou encore à la suite de troubles circulatoires dans la veine ophtalmique et dans le sinus caverneux. Les hémorragies cérébrales, la méningite hémorragique peuvent aussi produire une infiltration sanguine de la gaine. Dans des cas beaucoup plus rares, lorsqu'il existait une altération préalable des vaisseaux, on a vu survenir des apoplexies dans l'épaisseur même du tronc nerveux.

Les hémorragies vaginales donnent lieu à des troubles fonctionnels et à des phénomènes ophtalmoscopiques analogues le plus souvent à ceux que détermine l'embolie de l'artère centrale de la rétine; mais ils ont moins d'intensité et la vision peut quelquefois se rétablir.

Un phénomène commun aux hémorragies vaginales et aux apoplexies du nerf optique est l'apparition de pigment autour de la papille ou sur la lame criblée. Les dépôts pigmentaires ne se montrent qu'à une époque éloignée du début, mais, pour quelques ophtalmologistes, témoignent d'une façon certaine de l'existence d'hémorragies antérieures.

Abadie a surtout insisté sur ce signe. Il pense même que c'est à ces hémorragies qu'il faut rapporter ces faits de cécité soudaine avec atrophie consécutive du nerf que de Graefe a décrits sous le nom de *névrites rétro-bulbaires.*

Ces névrites, dans lesquelles le scotome central est constant, ont été étudiées par Leber et Samelsohn. Ce dernier a constaté l'atrophie du nerf au niveau du chiasma et dans le trajet intra-orbitaire. Il considère la névrite rétro-bulbaire comme une névrite interstitielle localisée au niveau du canal optique.

IV

ATROPHIE DU NERF OPTIQUE

L'atrophie du nerf optique est caractérisée par la disparition des éléments nerveux entraînant comme conséquence une diminution ou une abolition de la vision.

Cette lésion est le plus souvent symptomatique ou *secondaire*; elle est alors le résultat de lésions antérieures du nerf, du cerveau ou de la moelle, ou bien elle est produite par une intoxication.

On observe aussi des atrophies *essentielles* ou idiopathiques qui ne paraissent se rattacher à aucune maladie, générale ou locale.

Anatomie pathologique. — L'atrophie du nerf optique se présente sous deux formes : l'*atrophie blanche* et l'*atrophie grise*.

L'atrophie *blanche*, *simple* ou *cérébrale* tire son nom de la coloration que présente la papille vue à l'ophtalmoscope. Dans cette forme, toutes les parties constituantes du nerf sont intéressées, les tubes nerveux, les vaisseaux et la névroglie.

A l'œil nu, le tronc nerveux forme un cordon fibreux blanchâtre extrêmement diminué de volume, comme ratatiné et entouré par sa gaine plissée et trop large pour son contenu. Sur des sections transversales on voit que le tronc est formé par une multitude de loges vides.

L'examen histologique fait constater la disparition presque complète des éléments nerveux et du tissu cellulaire. Les vaisseaux sont presque toujours très réduits de volume et oblitérés. La myéline se fragmente d'abord, puis disparaît. Entre les travées fournies par le tissu conjonctif on voit les tubes nerveux complètement dégénérés, sans cylindre-axe ni myéline. Un grand nombre d'éléments finissent par subir la dégénérescence graisseuse ou amyloïde.

L'atrophie *grise*, encore appelée *tabétique* ou *spinale*, accompagne la sclérose des cordons postérieurs de la moelle et présente des lésions analogues à celles qu'on rencontre dans cette affection. Le tronc nerveux est moins diminué de volume que dans l'atrophie blanche. Il forme un cordon blanc grisâtre légèrement translucide, quelquefois un peu ramolli.

Les lésions sont parfois localisées en foyers, situés le plus ordinairement à la périphérie du nerf. Elles peuvent être suivies jusqu'au chiasma, sur les bandelettes optiques et parfois jusqu'aux corps genouillés. Elles portent sur un seul nerf ou sur les deux à la fois.

L'examen histologique montre une disparition des fibres nerveuses coïncidant avec une hyperplasie du tissu conjonctif. La myéline des tubes est fragmentée ou a disparu; les fibrilles nerveuses sont variqueuses, dépourvues de cylindre-axe. Cependant on retrouve toujours un certain nombre de tubes nerveux intacts.

Entre les éléments nerveux, il y a des noyaux et des corpuscules amyloïdes formant des amas granuleux.

On constate l'épaississement de la gaine lymphatique des capillaires, qui deviennent variqueux; la tunique des petits vaisseaux est parfois épaissie et leur paroi contient des corps granuleux et des granulations graisseuses.

[*E. DELENS.*]

Le tissu conjonctif forme des travées intertubulaires. Cependant l'hyperplasie du tissu conjonctif est peu considérable.

Ordoñez admettait que l'atrophie grise est constituée par une sclérose résultant d'une lésion primitive des vaisseaux. Virchow l'a décrite comme déterminée par une névrite interstitielle. Pour Vulpian et Charcot, c'est, au contraire, une sclérose parenchymateuse. Le tissu conjonctif est irrité secondairement par les tubes nerveux dégénérés formant en quelque sorte corps étranger. Suivant de Wecker, le tissu conjonctif ne subirait même aucune altération.

Étiologie. — L'atrophie du nerf optique, quelle qu'en soit la cause, s'observe surtout à l'âge moyen, entre trente et cinquante ans, et chez l'homme plus fréquemment que chez la femme. L'hérédité a une influence marquée sur son développement comme pour toutes les affections du système nerveux.

L'atrophie est quelquefois *idiopathique* ou essentielle, c'est-à-dire qu'elle ne peut être attribuée à aucune maladie générale et à aucune affection locale. Mais les faits de ce genre tendent à devenir de plus en plus rares.

Les atrophies *symptomatiques* sont celles que l'on rencontre le plus communément. Elles se rattachent soit à des affections du *système nerveux* cérébral, spinal ou périphérique, soit à des *intoxications*.

Les causes *cérébrales* de l'atrophie du nerf optique sont, en première ligne, les tumeurs de la base du crâne et les traumatismes de l'encéphale. Les tumeurs de la base du crâne (sarcomes, syphilomes, tubercules) agissent en déterminant d'abord les lésions de la névrite optique. D'autres altérations du cerveau, le ramollissement, la paralysie progressive, s'accompagnent aussi d'atrophie optique. Il en est de même dans l'épilepsie et dans l'idiotie. Mais ces causes n'agissent qu'exceptionnellement.

L'atrophie qui succède à la névrite dans ces diverses affections est l'*atrophie simple* ou *blanche*, appelée aussi quelquefois, pour cette raison, *cérébrale*.

Les lésions *spinales* sont de beaucoup les causes les plus fréquentes, et dans la majorité des cas, c'est au tabes, à l'ataxie, à la sclérose en plaques qu'est dû le développement de l'atrophie; souvent l'atrophie du nerf optique précède de longtemps l'apparition des premiers symptômes du tabes (Charcot). A la suite des lésions traumatiques de la moelle, des fractures du rachis et du mal de Pott, on voit aussi la myélite s'accompagner d'atrophie du nerf optique.

Dans ces divers cas, c'est l'*atrophie grise* dite aussi *spinale* que l'on observe.

Les lésions nerveuses *périphériques* donnent plus rarement lieu à l'atrophie. Tantôt le nerf optique semble n'être atteint que par suite d'une action réflexe, comme on le voit quelquefois à la suite de lésions dentaires. Plus souvent il est lésé directement par un traumatisme, comprimé par une tumeur orbitaire ou par une fracture à son passage dans le trou optique. Les affections inflammatoires de l'orbite déterminent parfois une atrophie par voisinage. Enfin toutes les névrites, les névro-rétinites spécifiques ou non, l'embolie de l'artère centrale de la rétine, peuvent se terminer par atrophie. L'érysipèle de la face, est aussi une cause d'atrophie lorsqu'il détermine une suppuration du tissu cellulaire de l'orbite.

Parmi les *intoxications* qui entraînent assez souvent l'atrophie du nerf optique, l'alcoolisme et le nicotinisme sont le plus ordinairement associés. L'intoxication quinique peut aussi exceptionnellement être suivie d'atrophie.

Symptômes. — Le mode de début diffère suivant qu'il s'agit de l'atrophie

simple ou blanche, laquelle succède à une névrite, ou de l'atrophie grise qui n'est pas précédée de phénomènes inflammatoires.

Mais, dans les deux cas, la lésion atrophique se révèle par des signes objectifs et par des troubles fonctionnels.

Les *signes objectifs* de l'atrophie du nerf optique sont reconnaissables à l'ophtalmoscope.

Dans l'*atrophie blanche*, ce qui frappe c'est la décoloration de la papille et la diminution de volume des vaisseaux.

La décoloration de la papille résulte de l'atrophie des capillaires qui lui donnent à l'état normal sa teinte rosée. Au début, la décoloration n'est pas très accusée, mais l'aspect de la papille est plus mat, moins transparent. Plus tard la coloration blanche devient très nette et à une période avancée elle est éclatante, nacrée; elle a l'aspect brillant que présentent les tendons. Au centre de la papille, la lame fenêtrée, devenue visible, donne à cette partie l'apparence de la moelle de jonc.

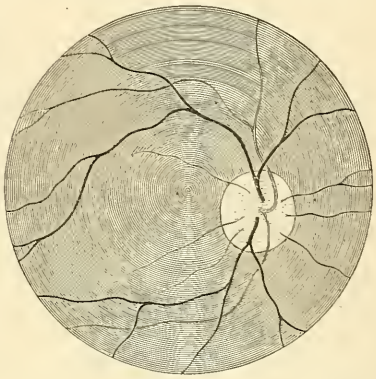

Fig. 143. — Atrophie simple de la papille.

Les altérations sont généralement plus accentuées dans la moitié temporale que dans la moitié interne de la papille.

Le calibre des vaisseaux rétiniens est souvent diminué, mais non d'une façon constante. La diminution de volume est dans quelques cas extrêmement marquée; les artères et les veines sont devenues filiformes; mais l'atrophie n'arrive à ce degré que dans les cas très anciens.

Il se produit aussi à la longue une excavation de la papille, plus considérable lorsque, antérieurement, il existait déjà une excavation physiologique, mais elle n'est jamais comparable à celle que l'on observe dans le glaucome.

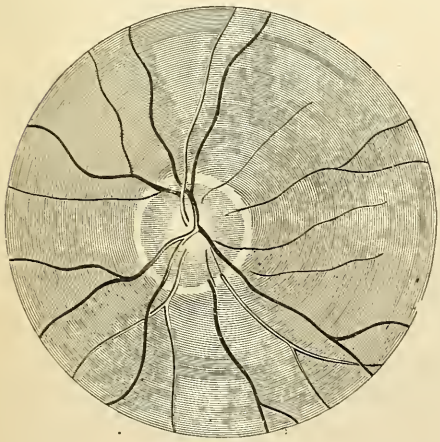

Fig. 144. — Atrophie avec excavation de la papille.

Les bords de la papille ont souvent conservé leur netteté parfaite dans l'atrophie blanche. Mais, lorsque celle-ci a succédé à une névrite franche, ils sont, au contraire, irréguliers, dentelés, échancrés et limités par des dépôts de pigment. Le diamètre de la papille ne paraît pas subir une diminution notable. Celle-ci peut cependant devenir évidente, lorsqu'on compare une des papilles atrophiées à celle de l'autre œil restée saine.

Dans l'*atrophie grise*, les changements de coloration sont les premiers appréciables. La papille pâlit et se décolore; elle perd sa transparence, devient plus mate et semblable à de la cire. En même temps, elle tend à prendre une coloration grise ou plutôt légèrement bleuâtre dans les cas anciens.

[*E. DELENS.*]

La partie centrale de la papille présente surtout ces altérations et la lame criblée y devient souvent très apparente. Les contours de la papille restent nets et franchement accusés par l'anneau sclérotical. Les altérations des vaisseaux rétiniens sont très rares dans l'atrophie grise. Ils ont habituellement conservé leur volume. L'excavation de la papille ne s'observe pas, ou du moins est très exceptionnelle dans l'atrophie grise.

Les troubles fonctionnels diffèrent sensiblement, suivant qu'il s'agit de l'atrophie blanche ou de l'atrophie grise.

Dans l'*atrophie blanche*, les pupilles sont généralement dilatées et l'acuité visuelle va en diminuant jusqu'à disparaître complètement. Le champ visuel se rétrécit concentriquement, mais d'une manière irrégulière, de telle sorte que les tracés qu'on en recueille présentent des échancrures périphériques.

Dans l'*atrophie grise*, on observe souvent au début un myosis double. Plus tard, il y a plutôt inégalité des pupilles (Charcot). Gowers a signalé des alternatives de dilatation et de contraction de la pupille dans la période préataxique. L'absence du réflexe pupillaire sous l'action de la lumière, avec conservation du réflexe accommodateur (signe d'Argyll-Robertson) est fréquent, mais non constant dans cette forme d'atrophie.

Le rétrécissement de la fente palpébrale (myosis palpébral), les spasmes de l'orbiculaire, le larmoiement, les secousses cloniques des muscles oculaires et les paralysies de ces mêmes muscles sont des phénomènes assez fréquents dans le tabes. Sans rentrer dans la symptomatologie proprement dite de l'atrophie optique, ils doivent être recherchés et servent à établir le diagnostic.

Les troubles fonctionnels sous la dépendance directe de l'atrophie se traduisent par la diminution de l'acuité visuelle, le rétrécissement du champ visuel et les altérations du sens chromatique.

L'acuité visuelle est toujours diminuée. Au début, les malades supportent difficilement la lumière et se plaignent de voir des mouches volantes, puis ils accusent l'interposition d'un voile entre l'œil et les objets extérieurs. Peu à peu l'acuité visuelle diminue. Elle devient inférieure à 1/10e et finit par n'être plus mensurable.

La dyschromatopsie est presque constante. Elle débute ordinairement par la couleur verte; elle s'étend ensuite au rouge, puis au jaune et enfin au bleu, dont le champ reste plus longtemps intact.

Le champ visuel se rétrécit d'une façon irrégulière. Il y a des encoches profondes à la périphérie; elles sont plus marquées du côté temporal et généralement symétriques sur les deux yeux. Très exceptionnellement on a observé la forme hémianopsique consistant dans l'abolition de la sensibilité d'une moitié de la rétine. Il est rare également de constater un scotome central.

Marche. — L'atrophie grise, presque toujours liée au tabes ou à l'existence d'une affection spinale, est habituellement bilatérale, bien qu'elle ne se développe pas toujours simultanément sur les deux yeux. L'atrophie blanche est plus souvent unilatérale, surtout lorsqu'elle est le résultat d'un traumatisme ou déterminée par une lésion orbitaire. Dans les cas rares où elle résulte d'une embolie de l'artère centrale de la rétine, elle reste limitée à un seul œil.

La marche de l'atrophie est lente. Elle présente parfois des temps d'arrêt prolongés, mais elle ne rétrograde presque jamais, et sa terminaison habituelle

est la cécité. Celle-ci survient rarement au bout de quelques mois; le plus souvent elle ne se produit qu'après plusieurs années.

Diagnostic. — Nous avons indiqué les signes ophtalmoscopiques qui servent à distinguer l'atrophie blanche et l'atrophie grise. Il faut reconnaître cependant que la distinction de ces deux formes n'est pas toujours facile, même à l'examen à l'image droite, qu'il faut toujours pratiquer dans les cas douteux. On doit aussi faire varier l'intensité d'éclairage, et certaines lésions deviennent apparentes avec un éclairage faible, tel que celui fourni par l'ophtalmoscope à trois plaques réfléchissantes de de Wecker.

Il est même quelquefois difficile, lorsqu'on a varié les modes d'exploration, d'affirmer que l'on est en présence d'une atrophie. Chez certains individus qui jouissent de l'intégrité de leur vision, la papille offre des apparences qui feraient diagnostiquer une atrophie si l'observateur n'était prévenu de l'intégrité de la fonction.

Dans le diagnostic de l'atrophie, il faut donc apporter une grande réserve, et s'appuyer toujours sur l'ensemble des troubles fonctionnels, en même temps que sur les résultats de l'examen ophtalmoscopique.

L'atrophie tabétique est celle que l'on a le plus communément l'occasion d'observer. Dès qu'on la soupçonnera, on recherchera soigneusement les autres signes du tabes, notamment l'affaiblissement ou l'absence des réflexes patellaires, l'existence des douleurs fulgurantes, les troubles de la miction. Le strabisme paralytique et la diplopie sont des manifestations oculaires du tabes qui pourront également servir à confirmer le diagnostic. Mais on n'oubliera pas que l'atrophie des nerfs optiques précède parfois l'apparition des autres signes du tabes. Charcot a attiré l'attention sur ce fait, et il pense que l'amaurose par atrophie des nerfs optiques s'observe assez souvent chez des individus destinés à ne présenter que de longues années après les autres signes du tabes.

Benedikt a fait en outre la remarque que les tabétiques qui sont amaurotiques deviennent rarement *ataxiques*. Il a admis un certain antagonisme entre l'atrophie papillaire et l'incoordination des mouvements. Il pense que l'atrophie papillaire, non seulement arrête le tabes dans son évolution ultérieure, mais qu'elle peut faire rétrocéder les troubles de la coordination des mouvements. Déjerine a vérifié la première conclusion sur un grand nombre de malades à Bicêtre; mais il n'a jamais vu, lorsque les troubles de l'ataxie s'étaient déjà montrés, le développement d'une atrophie papillaire les faire rétrocéder.

Galezowski a signalé l'existence autour des branches de l'artère centrale de la rétine, d'un liséré blanchâtre indiquant une périartérite et une endartérite qu'il a observée dans un certain nombre de cas d'atrophie tabétique. Dans ces cas, les contours de la papille sont très légèrement diffus et la couleur du disque est blanche.

Pronostic. — De tout ce qui précède il résulte que le pronostic de l'atrophie du nerf optique est des plus graves, quelle que soit la cause qui l'a produite. Elle aboutit presque fatalement à la cécité; mais la cécité n'est souvent complète qu'au bout d'un assez grand nombre d'années. De Graefe a fait remarquer que, lorsque avec des lésions ophtalmoscopiques déjà très accentuées, on constate que le champ visuel ne présente qu'un rétrécissement peu

notable, le pronostic est beaucoup meilleur que, lorsque avec des lésions peu appréciables du fond de l'œil, l'acuité visuelle est très diminuée et le champ visuel fortement rétréci.

Il est donc important pour le pronostic de constater les progrès du rétrécissement du champ visuel, et d'en recueillir de temps en temps des tracés pour les comparer entre eux. Pour que la comparaison ait toute sa valeur, il est essentiel que les observations soient faites dans des conditions identiques d'éclairage.

Traitement. — Les médications les plus variées ont été employées pour arrêter la marche de l'atrophie de la papille, quelle qu'en soit la cause. Il faut reconnaître cependant que les résultats obtenus jusqu'ici sont à peu près nuls.

En raison des relations aujourd'hui reconnues du tabes et de la syphilis, un traitement général hydrargyrique devra presque toujours être institué lorsqu'on se trouvera en présence d'une atrophie optique, bien qu'on sache le peu d'effet qu'il a généralement sur l'affection médullaire.

On a essayé les *révulsifs*, les vésicatoires à la tempe, à la nuque, les sétons, sans avantages marqués. Les sudations provoquées par les bains de vapeur ont paru quelquefois un peu plus efficaces. Les injections sous-cutanées de sulfate de *strychnine* à la région temporale ont été longtemps en honneur, sans qu'on puisse citer des faits bien authentiques prouvant leur utilité.

On a eu recours aux injections hypodermiques de nitrate de *pilocarpine* jusqu'à production de salivation.

Parmi les médicaments administrés à l'intérieur, le *nitrate d'argent* a été usité autrefois dans le traitement de l'atrophie grise, mais il est généralement abandonné. Les préparations de *phosphore* ont été essayées plus récemment sans plus de succès. Boé a préconisé le lactate de zinc. L'*iodure de potassium* a aussi été administré à cause des relations qui unissent le tabes à la syphilis. Le seul médicament qui paraisse avoir eu quelque efficacité est l'*antipyrine* à fortes doses, prise à l'intérieur ou employée en injections hypodermiques à la dose de 1 gramme par jour. Les améliorations, d'après Galezowski, s'observeraient dans la forme d'atrophie qui s'accompagne de périartérite et d'endartérite.

Les *courants continus* sont d'un usage assez général dans le traitement de l'atrophie papillaire, et leur application est au moins rationnelle.

Il nous reste à dire un mot des deux modes de traitement qui, dans ces dernières années, ont le plus attiré l'attention : l'élongation nerveuse et la suspension.

L'*élongation du nerf optique* a été pratiquée comme celle des autres troncs nerveux dans l'ataxie. Elle ne paraît pas avoir donné des résultats assez encourageants pour que les dangers auxquels elle expose puissent être oubliés.

La *suspension*, appliquée au traitement de l'ataxie en général, a été essayée aussi, dans le cas particulier d'atrophie du nerf optique, avec des effets variables. C'est un moyen auquel on peut recourir, mais sur lequel il ne faut pas beaucoup plus compter que sur les autres modes de traitement successivement préconisés. L'atrophie papillaire est une affection dont on ne voit la marche s'arrêter que dans des cas absolument exceptionnels.

V

TUMEURS DU NERF OPTIQUE

Il existe quelques rares observations de *tuberculisation* du nerf optique (Cruveilhier, Brailey, Hjort, Sattler); l'observation de Sattler est particulièrement intéressante, en ce que l'infiltration tuberculeuse du nerf formait, en arrière du globe de l'œil, une tumeur de près de 2 centimètres de diamètre. Elle fut énucléée, et l'enfant qui en était atteint succomba plusieurs mois après à une méningite tuberculeuse.

Les tumeurs proprement dites du nerf optique sont rares. Elles ont été bien étudiées par R. Jocqs, dans sa thèse (*Des tumeurs du nerf optique*. Paris, 1887), dont nous donnons ici le résumé. Jocqs a pu réunir 62 cas de ces tumeurs généralement complètes au point de vue clinique, mais souvent insuffisantes pour l'anatomie pathologique.

L'*étiologie* est obscure. Un seul fait est bien établi, c'est le jeune âge des sujets; dans plus de 64 pour 100 des cas, elles ont été observées au-dessous de vingt ans, et quelquefois elles ont paru congénitales. L'hérédité et le traumatisme n'influent pas sur leur développement d'une façon manifeste.

Ces tumeurs prennent naissance dans le nerf lui-même ou ses enveloppes; elles sont encapsulées et ne dépassent que tout à fait exceptionnellement la lame criblée pour envahir l'œil. La plupart de ces tumeurs sont des *sarcomes*; les *myxomes* purs sont rares, mais le *myxo-sarcome* est fréquent. Les fibromes, les gliomes, et en dernier lieu les psammomes et les endothéliomes, ont été observés. Les cas de squirrhe et de névromes purs sont douteux.

Le volume de la tumeur a atteint une fois celui d'un œuf d'oie; le volume moyen est celui d'un œuf de pigeon. Il n'y a jamais de pédicule.

Au début, la tumeur se développe soit dans le nerf lui-même, soit dans l'espace intervaginal, mais envahit rapidement la totalité du nerf, détruisant les tubes nerveux qui n'existent plus qu'atrophiés à la périphérie. Lorsque la tumeur s'est propagée à l'intérieur du crâne, elle a généralement débuté par la portion orbitaire du nerf. Elle envahit alors le chiasma et même la substance cérébrale. Enfin elle peut gagner le nerf optique du côté opposé. Lorsque la tumeur est très volumineuse, elle comprime le globe et en amène la destruction, mais elle ne l'envahit pas. Sauf le cas de gliome, dont l'origine dans la rétine est alors probable, les enveloppes de l'œil opposent une résistance marquée à l'extension du néoplasme.

Les *symptômes* résultant de la présence d'une tumeur sur le nerf optique consistent surtout dans le déplacement de l'œil. Il y a exophtalmie plus ou moins directe, avec conservation relative des mouvements. La compression du globe oculaire produit au début de l'hypermétropie. Lorsque la tumeur est très volumineuse, elle déborde l'œil et peut être alors constatée par le palper.

La douleur est irrégulière et non constante, mais les troubles de la vision (amblyopie et quelquefois diplopie) apparaissent de bonne heure. Plus tard, l'amaurose devient complète. A l'ophtalmoscope, on trouve les signes d'une stase papillaire ou d'une neuro-papillite; ces signes sont ceux que produisent

aussi les tumeurs de l'orbite indépendantes du nerf optique et ils précèdent l'atrophie terminale de la papille.

La *marche* de ces tumeurs est variable, et la durée de leur évolution est surtout en rapport avec leur nature. Comme elles sont généralement enlevées dès que leur présence est reconnue, on a rarement l'occasion de les suivre dans leur évolution complète. Jocqs indique qu'après avoir marché vite au début, elles ont de la tendance à rester ensuite stationnaires. Les limites les plus habituelles de la durée sont de deux à cinq ans. Chez quelques enfants, la durée a été réduite à moins d'un an. Dans un certain nombre de cas, elle a excédé cinq ans.

Pour le *diagnostic*, la conservation des mouvements du globe de l'œil a plus d'importance que la propulsion directe que de Graefe considérait presque comme pathognomonique. La précocité des troubles de la vision est le phénomène peut-être le plus caractéristique des tumeurs du nerf optique. Reconnaître qu'une tumeur siège sur le nerf optique est un diagnostic déjà délicat; en déterminer la nature est presque impossible. La rapidité du développement peut donner quelques indications; mais alors même que le néoplasme devient directement accessible à la palpation, les différences de consistance ne sont pas assez tranchées pour permettre d'en préciser la nature.

Le *pronostic* est grave, puisqu'il entraîne la perte de l'œil et que certaines tumeurs ont de la tendance à se propager par le nerf jusque dans le crâne. La récidive, en outre, s'observe assez fréquemment après l'ablation de la tumeur. Cependant, en raison de l'encapsulement habituel, la généralisation est exceptionnelle.

Le seul *traitement* est l'ablation. Elle entraîne à peu près forcément le sacrifice de l'œil, malgré le non-envahissement de celui-ci par le néoplasme. La conservation de l'organe gêne beaucoup l'extirpation de la tumeur et n'a aucun résultat pour la fonction. On ne doit pas hésiter à l'enlever. La section du nerf optique doit être faite, aussi loin que possible, au niveau même du trou optique. Si l'hémorragie est abondante, on parvient généralement à l'arrêter par l'emploi du thermo-cautère.

CHAPITRE XI

MALADIES AFFECTANT LE GLOBE OCULAIRE TOUT ENTIER

Dans ce chapitre, nous réunissons les affections qui portent sur le globe oculaire tout entier, ou que du moins il est difficile de localiser à une seule de ses parties.

Nous étudierons successivement : 1° le *glaucome*; 2° l'*ophtalmie sympathique*; 3° le *phlegmon* de l'œil; 4° l'*hydrophtalmie*; 5° le *cancer* de l'œil; 6° les *entozoaires*; 7° l'*atrophie* du globe de l'œil.

En terminant, nous décrirons l'*ablation* de l'organe devenu inutile ou dangereux et nous dirons quelques mots de la *prothèse* oculaire.

I

GLAUCOME

Cusco et Abadie, art. Glaucome du *Dict. de méd. et de chir. prat.*, t. XIV, p. 425. — Gayet, art. Glaucome du *Dict. des sc. méd*, 4e série, t. IX, p. 117. — Herm. Schmidt, art. Glaucome, *Handbuch der Augenheilkunde von Alfred Graefe und Theod. Saemisch*, Bd. V, p. 1, Leipzig, 1877. — Panas, Leçons sur les maladies inflammatoires des membranes internes de l'œil, p. 94. Paris, 1878. — De Wecker, Traité complet d'ophtalmologie, t. II, p. 608. — Traités généraux de Fuchs, Panas, Nimier et Despagnet, Truc et Valude.

La définition anatomique du glaucome ne peut être donnée, dans l'état actuel de nos connaissances. Cliniquement il doit être défini une affection caractérisée par l'augmentation de la pression intra-oculaire avec lésions atrophiques des membranes de l'œil et excavation mécanique de la papille du nerf optique.

L'idée que le glaucome est produit par une choroïdite séreuse a longtemps été admise. Mais elle est contredite par ce fait que l'on n'a jamais constaté de lésions inflammatoires de cette membrane et que l'évolution du glaucome peut se faire sans qu'à aucun moment se manifeste aucun signe d'inflammation. Il n'est pas douteux cependant que la choroïde ne soit la source principale de la sécrétion des liquides intra-oculaires; mais si la quantité de ces derniers se trouve augmentée dans le glaucome, l'hypersécrétion n'est pas de nature inflammatoire; elle se rapprocherait plutôt de celle qui cause les hydropisies des cavités séreuses. Nous verrons d'ailleurs, plus loin, qu'il n'est pas nécessaire de faire intervenir l'idée d'une hypersécrétion pour expliquer l'augmentation de la pression intra-oculaire. Un obstacle siégeant sur le trajet des voies normales d'excrétion suffit pour la produire, si, comme cela a lieu chez l'adulte et le vieillard, la sclérotique n'est pas susceptible de se laisser distendre. L'élasticité plus grande de la sclérotique de l'enfant le met à l'abri des accidents glaucomateux, et le laisse d'autre part exposé aux conséquences de l'hydrophtalmie.

Étiologie. — La fréquence des affections glaucomateuses d'après la statistique de Esmérian est d'un peu plus de 1 pour 100, par rapport à l'ensemble des affections oculaires. La proportion chez les hommes et chez les femmes est à peu près égale, contrairement à l'opinion commune qui admet la plus grande fréquence chez la femme. L'œil gauche n'est pas plus souvent atteint que l'œil droit. Les deux yeux sont affectés simultanément dans les trois quarts des cas.

La pigmentation de l'iris ne constitue pas une prédisposition. Mais de Wecker a signalé, après Benedikt et Rosas, la grande fréquence du glaucome chez les israélites, et l'hérédité joue un rôle incontestable dans sa production, surtout pour les formes inflammatoires.

L'influence de la goutte, admise par Beer, ainsi que celle de l'arthritisme et de l'athérome artériel, est aujourd'hui généralement acceptée.

C'est de cinquante à soixante-dix ans que le glaucome se montre le plus souvent; il est rare chez les jeunes sujets et presque inconnu chez les enfants. La forme la plus fréquente est la forme chronique inflammatoire; le glaucome aigu s'observe plus souvent chez la femme que chez l'homme.

On a signalé comme causes occasionnelles du glaucome les émotions, les

excès, l'insomnie, toutes les conditions qui influent sur la santé générale, mais seulement chez les individus prédisposés. Ed. Meyer dit avoir observé le glaucome à la suite de contusion de l'œil. Les névralgies du trijumeau ne sont pas une cause de glaucome.

L'état antérieur de l'œil mérite d'attirer l'attention. L'hypermétropie est habituelle dans les yeux atteints de glaucome et la myopie ne se rencontre qu'exceptionnellement dans le glaucome primitif.

Les affections de l'iris et de la choroïde sont celles qui déterminent ordinairement le glaucome secondaire. En première ligne il faut citer : l'iritis séreuse, les synéchies postérieures étendues; l'irido-choroïdite qui succède chez les gens âgés à la discision ou à une plaie de la cristalloïde antérieure, à la luxation ou à l'abaissement du cristallin. Exceptionnellement on observe le glaucome à la suite de cicatrices ectatiques de la cornée, de kératite panneuse ou d'hémorragies rétiniennes. Il ne faut pas oublier que chez les individus prédisposés, l'instillation du collyre à l'atropine peut déterminer une attaque de glaucome.

Pathogénie. — Les anciens, frappés par l'aspect verdâtre que présentaient certains yeux atteints de glaucome, plaçaient dans le cristallin le siège de cette affection qu'ils ne savaient reconnaître qu'à sa dernière période. Au commencement du XVIIIe siècle, Maréchal et Brisseau localisèrent dans le corps vitré les lésions du glaucome. A une époque plus rapprochée de nous, Canstadt, Chelius (d'Heidelberg), admirent que le glaucome était le résultat d'une choroïdite, idée dont Sichel père s'est fait le défenseur en France.

Depuis la découverte de l'ophtalmoscope, les théories sur la pathogénie du glaucome ont eu une base à la fois clinique et anatomique. Il s'en faut malheureusement de beaucoup qu'on soit fixé sur la nature de cette affection, malgré le nombre de travaux qui ont été publiés.

La dureté que présente le globe oculaire a été pour la première fois signalée, il y a longtemps déjà, par Weller. Mais les conséquences que l'augmentation de tension intra-oculaire entraîne n'ont pas été reconnues par les premiers observateurs qui ont examiné le fond de l'œil à l'ophtalmoscope. Ed. Jæger, qui, en 1854, publia les premiers résultats de ses examens, admit que la papille du nerf optique fait une saillie à son entrée dans l'œil. De Graefe croyait aussi, dans les premières années, à l'existence de cette saillie. Ce sont les travaux de Förster et de Weber qui, en 1857, établirent l'existence de la dépression papillaire comme conséquence de l'augmentation de pression.

Depuis cette époque, l'augmentation de tension a toujours été considérée comme la caractéristique du glaucone, mais elle a été attribuée à des causes diverses. Les théories imaginées pour l'expliquer peuvent être rangées en deux groupes. Dans le premier, on admet que les enveloppes de l'œil se sont rétractées; dans le second, qu'il y a augmentation des liquides intra-oculaires.

L'idée que la cause de la dureté de l'œil provient d'une rétraction inflammatoire de la sclérotique, a été émise par Cusco et développée dans la thèse de A. Pamard (*Du glaucome*. Paris, 1876); Coccius a soutenu une théorie analogue. Mais aujourd'hui on s'accorde à reconnaître que l'augmentation absolue ou relative des liquides intra-oculaires est la véritable cause des accidents. La sclérotique ne paraît jouer qu'un rôle passif en raison de son inextensibilité chez les sujets d'un certain âge.

Dans le second groupe des théories du glaucome, nous signalerons celles de

l'hypersécrétion inflammatoire, celle de l'hypersécrétion nerveuse, celle de l'obstacle à la filtration normale en dehors des enveloppes.

L'hypersécrétion des liquides par inflammation de la choroïde a été soutenue par Chelius, par Sichel. De Graefe l'admettait ; pour lui, le glaucome était le résultat d'une choroïdite séreuse. De Wecker, dans les premières éditions de son *Traité*, avait aussi adopté cette opinion. L'objection principale qu'on peut lui adresser, c'est que cette choroïdite ne se manifeste par aucun produit inflammatoire.

La théorie de l'hypersécrétion nerveuse, soutenue par Donders, évite ce reproche, en admettant une simple irritation des nerfs sécréteurs d'origine centrale ou périphérique. L'œil est assimilé à une glande et l'irritation de ses nerfs sécréteurs produit l'hypersécrétion des liquides. Mais la physiologie ne nous a pas encore suffisamment édifiés sur l'existence même de ces nerfs sécréteurs et sur leur origine. On les a tour à tour placés sous la dépendance du grand sympathique et du trijumeau. Il est bien difficile de croire que ce dernier nerf intervienne par ses rameaux ciliaires, puisqu'on ne voit pas le glaucome se développer à la suite des névralgies de ses branches.

Panas pense que les troubles de la circulation intra-oculaire sont primitifs et dépendent de lésions athéromateuses des vaisseaux, aussi bien que de troubles sous la dépendance du trijumeau ou du grand sympathique. Au début, il y aurait ischémie de l'artère centrale de la rétine et stase veineuse produisant l'exsudation de sérosité, d'où augmentation de la tension intra-oculaire. Cette théorie vasculaire mixte, développée par Picqué (*Archives d'ophtalmologie*, 1889, t. IX, p. 60), prend place à côté de la théorie purement nerveuse de Donders.

C'est à l'idée d'un obstacle à la filtration extérieure des liquides sécrétés, que se rattachent aujourd'hui la plupart des oculistes. Les travaux de Leber, de Knies, ont montré qu'à l'état normal les sécrétions de la membrane vasculaire de l'œil, après avoir traversé la rétine et le corps vitré, trouvent en avant une voie d'excrétion à travers le tissu trabéculaire péri-cornéen, au voisinage de l'insertion de l'iris. Tout changement survenu dans cette région et notamment le refoulement en avant du corps ciliaire et de la périphérie de l'iris (Priestley Smith), gêne cette filtration, d'où augmentation de la tension. Ce que n'explique pas cette théorie, ce sont, pour les cas de glaucome primitif, les causes des changements anatomiques survenus dans la région péri-cornéenne : mais ce qu'elle a bien mis en évidence, c'est le défaut d'équilibre entre la sécrétion et l'excrétion des humeurs de l'œil, d'où découlent les principales indications thérapeutiques. Elle donne, en outre, mieux que les autres théories, l'explication des heureux effets de l'iridectomie et de la sclérotomie.

Anatomie pathologique. — On ne trouve pas dans le glaucome de lésions constantes auxquelles puissent être exclusivement rapportés les troubles fonctionnels observés. Mais il se produit, dans toutes les parties constituantes de l'œil, des altérations consécutives à l'augmentation de la pression intra-oculaire, altérations qui sont ordinairement de nature régressive.

La cornée présente une dissociation de sa couche épithéliale et souvent un œdème des couches sous-jacentes (Fuchs) qui expliquent la teinte louche observée pendant la vie. Exceptionnellement, on y a trouvé une dégénérescence graisseuse ou des dépôts calcaires.

La sclérotique subirait, d'après Cusco, un épaississement et une rétraction

qui expliqueraient l'augmentation de pression intra-oculaire. En réalité, on l'a trouvée plus souvent amincie, ectasiée même dans le segment postérieur. Coccius a signalé une dégénérescence de ses fibres et une atrophie des vaisseaux qui ne sont plus représentés que par des traînées de cellules graisseuses. Il a quelquefois, chez les goutteux, trouvé des dépôts de phosphates et d'urates calcaires.

L'iris a subi, dans les cas avancés, une atrophie évidente. Cette atrophie porte aussi sur le muscle ciliaire, ce qui explique la paralysie de l'accommodation dès le début du glaucome. La choroïde ne présente d'autres lésions qu'une atrophie plus ou moins marquée ; elle n'offre aucun signe d'inflammation, ce qui ne permet pas d'admettre que le glaucome soit une simple choroïdite séreuse.

Les lésions de la rétine sont aussi des lésions atrophiques. Quant à l'état de refoulement et d'excavation de la papille, il est la conséquence de l'augmentation de la pression intra-oculaire et entraîne à la longue l'atrophie du nerf.

Le corps vitré, intact au début, reste ordinairement transparent jusqu'à la fin, mais il peut subir une liquéfaction et même un retrait partiel par suite d'un décollement de la membrane hyaloïde, lorsque l'œil est arrivé à la période de phtisie glaucomateuse.

Le cristallin s'opacifie à un stade avancé de l'affection, mais les lésions de la cataracte glaucomateuse n'ont rien de spécial, malgré l'apparence particulière qu'elle présente.

Les lésions vasculaires méritent de fixer particulièrement l'attention. L'athérome artériel serait, d'après Panas, une des conditions habituelles de la production du glaucome. Les lésions des vaisseaux rétiniens ont été étudiées avec soin par Pagenstecher et Poncet (de Cluny), sur des yeux affectés de glaucome hémorragique. Poncet a vu des dilatations anévrysmales atteindre, en certains points, cinq à six fois le diamètre normal ; il a noté des dilatations variqueuses de la paroi devenue complètement amorphe et formée seulement par une membrane hyaline très mince. Pagenstecher a vu au contraire les parois, augmentées d'épaisseur, être le siège d'une dégénérescence graisseuse et oblitérer en partie le calibre des vaisseaux.

Symptomatologie. — Pour la description des symptômes du glaucome, on a généralement admis plusieurs formes dont les signes sont exposés séparément. C'est ainsi qu'on décrit un glaucome *aigu* et un glaucome *chronique*, l'un et et l'autre pouvant être *primitif* ou *secondaire*. Dans la variété chronique, on admet deux formes, l'une *simple*, l'autre *inflammatoire*, suivant la prédominance de tels ou tels symptômes.

Ces divisions répondent à des distinctions cliniques assurément justifiées, mais elles entraînent forcément des redites, et d'ailleurs les lignes de démarcation ne sont pas si nettes qu'on ne puisse voir ces différentes formes se succéder ou se confondre. En réalité, le glaucome est un, quelles que soient son origine et sa marche.

Nous décrirons dans la symptomatologie du glaucome deux périodes, l'une *prodromique*, l'autre de la maladie *confirmée*, la seconde ne succédant pas nécessairement à la première.

Dans le glaucome confirmé, nous admettons une forme aiguë et une forme chronique susceptibles de se combiner et de se continuer, la forme chronique présentant elle-même deux variétés, l'une *simple*, l'autre *inflammatoire*.

Période prodromique. — Les troubles qui caractérisent la période prodromique du glaucome ne conduisent pas nécessairement aux lésions de la maladie confirmée et se reproduisent souvent pendant de longues années à des intervalles variables, constituant ainsi une forme spéciale de la maladie qui a reçu le nom assez impropre de *glaucome prodromique*.

Ces troubles du début sont presque exclusivement fonctionnels ; ils sont occasionnés par la fatigue, les excès, et disparaissent après quelques heures ou quelques jours, sans que leur retour ait rien de périodique.

Le premier signe qui attire l'attention du malade est le trouble de la vision : il voit les objets comme à travers un nuage de *fumée*, un brouillard ; ce phénomène est plus accentué dans une demi-obscurité qu'au grand jour. L'acuité visuelle est à peu près intacte. En même temps la flamme des corps lumineux paraît entourée de cercles irisés concentriques qui s'étendent parfois à une assez grande distance.

A ce moment, si l'on palpe le globe oculaire, on le trouve plus dur qu'à l'état normal, mais après l'attaque il revient à sa consistance habituelle. L'appréciation de la tension oculaire exige une certaine délicatesse de toucher que donne seule la pratique.

L'apparence de l'œil est à peine modifiée pendant la durée des troubles prodromiques ; la cornée paraît seulement un peu trouble ; elle a un reflet grisâtre, dû à une altération légère de la couche épithéliale. L'humeur aqueuse reste limpide.

Si l'on pratique l'examen ophtalmoscopique, la seule altération qu'on constate est la production du pouls artériel visible sur les branches de l'artère centrale de la rétine et la congestion des branches veineuses correspondantes. Ces phénomènes disparaissent en même temps que les troubles de la vision.

Période du glaucome confirmé. — Si le glaucome ne s'arrête pas à cette première période, caractérisée par les troubles visuels se reproduisant à intervalles variables, il passe à la période confirmée et revêt deux formes différentes : la forme chronique simple et la forme chronique irritative appelée aussi inflammatoire.

a. *Forme chronique simple.* — Dans cette forme, le glaucome suit une marche uniformément progressive, sans poussée, et les lésions s'accentuent surtout dans le segment postérieur de l'œil. Le glaucome simple se montre assez souvent d'emblée. Il se traduit par des troubles *fonctionnels* et des signes *objectifs*.

Les troubles fonctionnels sont l'*anesthésie de la cornée*, la *réduction* ou l'abolition de l'*accommodation* et la *diminution du champ visuel*. Les signes objectifs consistent dans l'*augmentation de la tension oculaire* et l'*excavation de la papille* du nerf optique.

L'anesthésie de la cornée se reconnaît en touchant cette membrane avec l'extrémité d'un stylet ou d'un corps mousse ; cet attouchement ne détermine aucun mouvement réflexe des paupières.

La diminution du pouvoir accommodateur se traduit par les signes d'une presbytie survenue brusquement. Les sujets ne peuvent plus voir nettement les objets à courte distance sans l'emploi de verres convexes, lorsqu'ils sont emmétropes ; s'ils faisaient déjà usage de lunettes, ils sont obligés de changer le numéro des verres.

La diminution du champ visuel qui traduit une anesthésie rétinienne commençante, se constate surtout *du côté nasal*, en bas et en dedans (figure 145). Il est exceptionnel de voir le champ visuel se rétrécir d'abord du côté temporal, dans le glaucome. L'acuité visuelle centrale reste bonne pendant longtemps; mais, à la fin, lorsque le rétrécissement du champ visuel s'est fait progressivement jusqu'au voisinage de la macula, l'acuité centrale disparaît dès que celle-ci est atteinte, et l'abolition complète de la vision survient souvent brusquement. Lorsque la cécité est déclarée, le glaucome est dit *absolu*. La détermination du champ visuel a de l'importance pour le diagnostic du glaucome simple. On constate, en effet, que dans cette affection, le champ visuel des couleurs se rétrécit en même temps que celui de la lumière blanche, et concentriquement avec lui. Dans l'atrophie de la papille du nerf optique, on trouve toujours le champ des couleurs, notamment du vert, plus rétréci que celui de la lumière blanche.

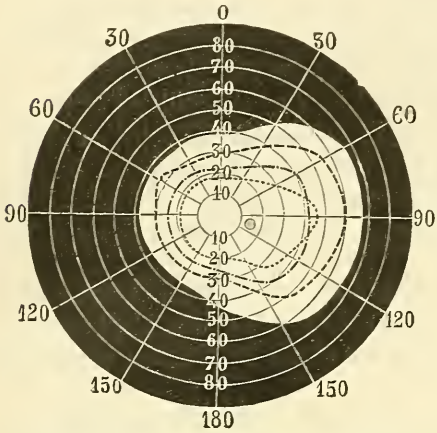

Fig. 145. — Champ visuel glaucomateux.

- - - - - - - - - - - - Bleu.
- - - - - - - - - - - - Rouge.
. . . . . Vert.

L'augmentation de la tension oculaire est généralement plus accentuée que dans la période prodromique. Elle se constate de la même façon par le toucher, mais elle se traduit en outre par un signe nouveau, visible seulement à l'ophtalmoscope, l'*excavation de la papille*.

L'excavation de la papille résulte du refoulement de l'extrémité du nerf optique à son entrée dans l'œil, par la pression accrue des humeurs. Cette excavation diffère de l'excavation physiologique qu'on rencontre quelquefois, en ce qu'elle est totale et abrupte sur ses bords. C'est par le trajet des vaisseaux à ce niveau, au point où ils émergent de la papille, que l'excavation de celle-ci peut être bien appréciée. On voit, en effet, les branches de l'artère et de la veine centrale de la rétine former un coude brusque au moment où ils passent de la papille sur la portion de la rétine doublée de la choroïde. Au niveau de ce coude, les veines notamment sont élargies par aplatissement.

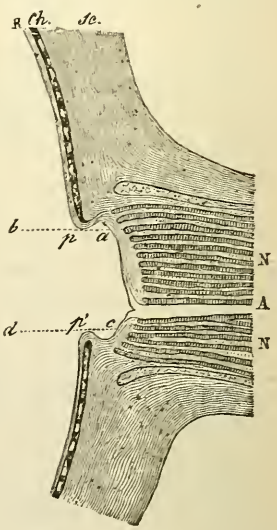

Fig. 146. — Coupe schématique d'une excavation du nerf optique.

Les vaisseaux étant situés sur deux plans différents, lorsqu'on les examine sur la papille ou au delà de celle-ci, ne sont pas perçus simultanément d'une manière nette. Dans les cas d'excavation profonde, la différence de niveau peut atteindre 2 millimètres et, dans l'examen à l'image droite, nécessaire pour bien percevoir les détails, il faut changer les lentilles de l'ophtalmoscope pour percevoir successivement la lame criblée et

les vaisseaux au delà des limites de la papille. Trois dioptries, en plus ou en moins correspondent approximativement à une différence de niveau de 1 millimètre.

Autour de la papille, on remarque une zone claire, qui a reçu le nom de halo glaucomateux ou d'aréole glaucomateuse, et qui répond à une atrophie de la choroïde au pourtour de l'insertion du nerf optique. On constate aussi que les branches des vaisseaux rétiniens sont plus ou moins refoulées dans la moitié nasale de la papille.

Ces détails ne se voient bien que dans les cas où l'excavation de la papille est très prononcée. Elle prend alors une teinte bleuâtre qui indique l'existence d'une atrophie du nerf.

Dans beaucoup de cas, l'excavation est très peu marquée, et il faut un examen attentif pour constater une légère inflexion des vaisseaux sur les limites de la papille.

On observe généralement aussi, à l'ophtalmoscope, le phénomène du *pouls artériel*. Les battements de l'artère centrale de la rétine à son point d'émergence, s'ils ne se produisent pas spontanément, sont, du moins, provoqués par la plus légère pression exercée sur le globe de l'œil pendant l'examen.

Fig. 147. — Excavation glaucomateuse.

La durée du glaucome chronique simple est variable. Le plus souvent, elle comprend plusieurs années; les deux yeux sont successivement atteints et la vue se perd peu à peu. Dans un certain nombre de cas, le glaucome chronique simple prend les caractères du glaucome irritatif ou inflammatoire. Exceptionnellement, on voit survenir dans le cours du glaucome simple une attaque de glaucome *aigu* ou *foudroyant*.

b. *Forme chronique inflammatoire*. — Le glaucome chronique à forme *inflammatoire* ou *irritative* de de Wecker, qui se refuse à voir dans ses manifestations les signes d'une inflammation véritable, est caractérisé par ce fait que les lésions portent surtout sur le segment antérieur de l'œil. On observe, en effet, dans cette forme, une injection périkératique, avec dilatation et varicosités des veines conjonctivales, phénomène qui manque dans le glaucome chronique simple. La cornée est plus dépolie, plus insensible, et l'humeur aqueuse semble trouble. La pupille présente une dilatation plus considérable; elle est immobile; le cristallin repousse en avant l'iris dont le tissu, vers la fin, offre les signes d'une atrophie complète.

Les autres signes sont ceux que nous avons déjà décrits.

La forme inflammatoire du glaucome succède à la forme simple dans un certain nombre de cas. Souvent aussi elle débute d'emblée, et les deux yeux se prennent simultanément ou à quelque temps d'intervalle. Dans la forme inflammatoire, plus souvent que dans la forme chronique simple, on observe l'attaque de glaucome aigu qui, après des douleurs péri-orbitaires prémonitoires, peut prendre la forme foudroyante et se terminer en peu d'heures par la perte complète de toute vision (*glaucome absolu*).

[*E. DELENS.*]

c. *Forme aiguë. — Attaque glaucomateuse.* — La forme aiguë du glaucome est parfois primitive et éclate sans phénomènes prémonitoires. Plus souvent, elle s'observe dans le cours d'un glaucome chronique, et surtout du glaucome à forme inflammatoire ou irritative.

Qu'elle soit primitive ou consécutive, elle présente, réunis à un haut degré, tous les signes indiqués comme caractérisant le glaucome chronique inflammatoire. En quelques heures, souvent au milieu de la nuit, l'œil rougit, devient larmoyant, l'injection périkératique se dessine; il survient un peu de chémosis; la cornée terne est insensible, la dilatation pupillaire atteint son maximum. En même temps, le malade éprouve des douleurs extrêmement intenses dans le globe de l'œil; ces douleurs s'irradient au front, à la tempe. Si l'on palpe le globe de l'œil, on le trouve remarquablement dur. L'examen ophtalmoscopique, s'il s'agit d'une attaque de glaucome aigu primitif, ne montre pas d'excavation papillaire, mais seulement une stase veineuse et des pulsations dans les branches de l'artère centrale de la rétine. Si l'attaque est survenue dans le cours d'un glaucome chronique, l'excavation de la papille est plus ou moins prononcée.

La vision se trouve compromise dès les premiers moments de l'attaque glaucomateuse. Dans les cas où l'attaque prend la forme *foudroyante*, elle peut être perdue en quelques heures d'une façon définitive.

Dans les cas plus heureux, les phénomènes s'atténuent puis disparaissent, et l'œil revient peu à peu, sinon à l'état normal, du moins à l'état qu'il présentait avant l'attaque.

Une première attaque est généralement suivie d'une seconde au bout d'un temps variable; les attaques surviennent ensuite à des intervalles de plus en plus rapprochés et, s'il s'agit de la forme aiguë primitive, l'œil ne tarde pas à présenter entre les poussées l'aspect du glaucome inflammatoire.

Marche. — Le glaucome peut affecter une marche *aiguë* ou une marche *chronique*. La forme aiguë s'observe dans quelques cas, sans qu'aucun phénomène l'ait précédée, et après des attaques successives, elle arrive à se transformer en glaucome chronique inflammatoire.

Le plus ordinairement, le glaucome prend d'emblée la marche chronique. S'il revêt la forme chronique simple, il la garde souvent jusqu'à la fin, sans que rien vienne en troubler l'évolution. S'il a pris la forme chronique inflammatoire, les attaques de glaucome aigu viennent alors l'interrompre et l'aggraver.

Nous avons vu que la durée d'une attaque de glaucome aigu pouvait n'être que de quelques heures. La durée du glaucome chronique se compte par mois et par années. Le glaucome chronique simple est celui dont l'évolution se fait le plus lentement.

Accidents. — Complications. — Dans le cours d'un glaucome chronique, l'apparition d'une attaque glaucomateuse aiguë peut être comptée comme un accident, en raison de l'aggravation brusque qui en résulte pour la situation du malade. Mais nous décrirons seulement comme complications les hémorragies qui se montrent parfois dans le cours du glaucome. C'est une complication rare, puisque sur 100 cas de glaucome on en compte à peine deux, d'après de Wecker. Cet accident a été considéré comme une forme particulière de glaucome (*glaucome hémorragique*).

Les hémorragies résultent ordinairement de la rupture des petits anévrysmes

miliaires qui ont été décrits par Liouville en 1868, et dont Laqueur a donné en 1869 une étude complète. Les hémorragies se font d'abord le long des vaisseaux rétiniens et se présentent avec l'apparence d'apoplexies rétiniennes. Elles traduisent leur présence par des scotomes centraux, lorsqu'elles se font au voisinage de la macula. Puis, sans prodromes, au bout de quelques semaines, se manifestent les signes du glaucome. C'est habituellement la forme aiguë qu'il revêt. Les douleurs ciliaires sont particulièrement vives, irradiées dans une grande étendue, et Panas les a vues affecter le caractère d'un tic douloureux de la face.

Les accidents prennent généralement une allure rapide; les deux yeux se perdent en peu de temps, et les hémorragies intra-oculaires qui se répètent, lorsque les lésions du glaucome chronique sont confirmées, ne peuvent plus être directement constatées en raison du trouble des milieux de l'œil. Elles se traduisent seulement par une aggravation subite des douleurs.

Terminaison. — Si la marche du glaucome chronique simple n'est pas enrayée par le traitement, la terminaison naturelle de la maladie est l'abolition complète de la vision par excavation de la papille et *atrophie du nerf optique*, mais l'œil ne subit pas ordinairement de désorganisation plus profonde.

A la suite du glaucome chronique inflammatoire, et surtout à la suite des attaques de glaucome aigu, on voit se produire, soit une atrophie du globe, soit une perforation de la cornée avec évacuation de son contenu.

L'atrophie de l'œil ou *phtisie glaucomateuse* s'accompagne d'une diminution des diamètres de la cornée, et plus spécialement du diamètre vertical. La sclérotique prend une teinte de plus en plus sombre et arrive à la coloration ardoisée: les veines ciliaires antérieures sont variqueuses; le cristallin opacifié, appliqué derrière la cornée, a une couleur verdâtre, et l'iris atrophié est réduit à une mince bandelette refoulée à la périphérie. A la dureté primitive du globe de l'œil succède alors le ramollissement; il tend à prendre une forme carrée sous la pression des muscles droits.

La terminaison par *sphacèle de la cornée* s'observe à la suite des attaques de glaucome aigu. La gangrène résulte alors de l'excès de pression intra-oculaire, et dès que la perforation s'est produite, il se fait une hémorragie accompagnée de l'expulsion du contenu de l'œil. Les douleurs vives ressenties jusque-là cessent alors brusquement, et peu à peu l'œil arrive à constituer un simple moignon.

Diagnostic. — L'augmentation de la tension intra-oculaire est la caractéristique du glaucome. En l'absence de ce signe, le diagnostic ne peut être sûrement porté. Dans quelques cas, il est vrai, la dureté du globe de l'œil est peu marquée et, dans le cours de l'affection, elle présente des oscillations qui peuvent laisser place au doute. L'excavation de la papille, signe d'une grande importance, permet, généralement alors, dans les formes chroniques, d'affirmer le diagnostic. Elle ne doit pas être confondue avec l'excavation *physiologique* et l'excavation *atrophique* de la papille, dont nous donnons deux spécimens.

La période prodromique, dans laquelle la dureté de l'œil n'est pas toujours constatable et dans laquelle l'excavation papillaire n'existe pas encore, se reconnaît surtout au nuage que les malades accusent, à la sensation de fumée répandue au-devant des objets et aux troubles de l'accommodation.

[*E. DELENS.*]

Le glaucome chronique simple et le glaucome chronique inflammatoire présentent réunis presque tous les signes de l'affection, avec les différences que nous avons indiquées, et le diagnostic en est ordinairement facile.

Le glaucome aigu primitif, survenant sous forme d'attaque, a été confondu au début avec une migraine : il s'accompagne, en effet, parfois de troubles gastriques et de vomissements, mais l'attaque de glaucome aigu survient surtout la nuit et

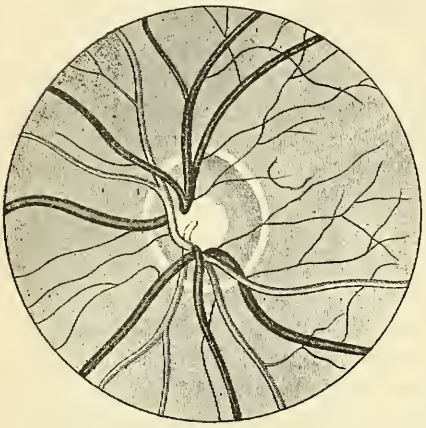

Fig. 148. — Excavation physiologique de la papille.

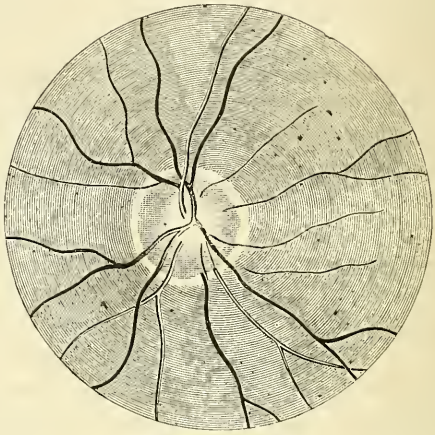

Fig. 149. — Excavation atrophique de la papille.

les douleurs ciliaires ont une intensité beaucoup plus grande que celles de la migraine, irradiées principalement au pourtour de l'orbite.

Pronostic. — La gravité du pronostic du glaucome n'a pas besoin d'être affirmée après ce que nous avons dit. Elle varie cependant beaucoup suivant la forme que revêt la maladie, et elle a notablement diminué depuis qu'on sait mieux la diagnostiquer et la traiter.

Le glaucome prodromique est la forme la moins grave, parce qu'il n'a pas toujours de tendance à se transformer en glaucome confirmé, et qu'un traitement simple, l'emploi de l'ésérine, suffit le plus souvent à en arrêter la marche. Il laisse cependant toujours suspendue la menace d'une transformation en glaucome aigu ou chronique.

Le glaucome chronique simple est moins grave en lui-même que le glaucome inflammatoire, mais le traitement opératoire par excellence, l'iridectomie, a moins d'efficacité pour en arrêter la marche.

Le glaucome aigu, surtout lorsqu'il revêt la forme foudroyante, est la forme la plus grave. En quelques heures la vision peut être compromise ou perdue, si le diagnostic n'est pas porté et si le traitement opératoire n'intervient pas immédiatement.

Nous avons signalé aussi la gravité particulière de la forme hémorragique et l'inefficacité habituelle du traitement.

Traitement. — Le traitement du glaucome a fait depuis trente ans d'incontestables progrès. On arrête aujourd'hui, dans un certain nombre de cas, l'évolution de cette grave affection ; parfois on réussit à rétablir la vision d'yeux qui, sans l'intervention chirurgicale, eussent été infailliblement perdus. Malheureu-

sement encore, bien des cas de glaucome ne bénéficient pas des progrès de la thérapeutique chirurgicale, soit parce qu'ils sont méconnus ou traités trop tardivement, soit encore parce que nous ne possédons pas d'indications suffisamment précises sur l'efficacité de telle ou telle méthode dans des conditions déterminées.

La *période prodromique* du glaucome peut être avantageusement traitée, sans intervention opératoire, par l'emploi continué des instillations du collyre à l'ésérine à 1 pour 100, répétées quatre ou cinq fois dans les vingt-quatre heures. C'est Laqueur qui a le premier bien mis en évidence (1877) l'action de cet alcaloïde sur la tension oculaire. Le professeur Panas a retiré de bons effets de ce traitement.

Les instillations du collyre de nitrate de pilocarpine à 2 pour 100 semblent pouvoir remplacer l'ésérine dans le traitement du glaucome prodromique. Elles ont l'avantage de ne pas déterminer de douleurs, comme le font quelquefois les instillations d'ésérine.

L'emploi des collyres à l'atropine doit être absolument proscrit du traitement du glaucome.

Le *glaucome aigu* primitif ou consécutif ne peut être arrêté dans sa marche et dans ses conséquences désastreuses que par une opération. A de Graefe revient l'honneur d'avoir, dès 1857, démontré que l'iridectomie était particulièrement efficace dans ces cas. Il étendit ensuite au glaucome chronique inflammatoire, et même au glaucome chronique simple, le bénéfice de l'iridectomie. Toutefois cette opération reste souvent inefficace contre le glaucome chronique simple.

Antérieurement à de Graefe, Desmarres avait eu recours aux ponctions sclérales et reconnu les heureux effets de l'abaissement de tension qui en résulte. Mais de Graefe a montré que l'iridectomie, largement pratiquée jusqu'à l'insertion du bord ciliaire de l'iris, était bien plus puissante. Il expliquait cette action par la diminution de la surface sécrétante résultant de la suppression d'une partie de l'iris. Cette explication n'est plus guère admise, mais les heureux effets de l'iridectomie dans le glaucome aigu et dans le glaucome chronique inflammatoire sont encore constatés tous les jours.

L'iridectomie, dans ces cas, doit être pratiquée le plus tôt possible, alors même que les phénomènes aigus sont le plus intenses. La section doit porter sur la partie supérieure et la plus périphérique du limbe scléro-cornéen; l'excision de l'iris être large et périphérique à la fois. On aura soin, au moment où l'on retire le couteau, de ne laisser écouler que lentement l'humeur aqueuse, pour éviter une détente trop brusque. Dans les conditions où l'on opère habituellement, l'iridectomie présente des difficultés sérieuses; la plus considérable provient de l'absence de chambre antérieure et du refoulement de l'iris à la périphérie. En outre, après la cicatrisation de l'incision, on voit souvent persister des cicatrices saillantes comprenant une partie de l'iris (cicatrices cystoïdes), qui exposent l'œil aux dangers d'une infection ultérieure. Néanmoins, l'iridectomie reste le véritable traitement du glaucome aigu et du glaucome inflammatoire.

Dans le glaucome hémorragique, au contraire, les dangers de l'iridectomie sont tels que tous les opérateurs y ont renoncé.

D'autres opérations ont été proposées pour remplacer l'iridectomie. De ce nombre est l'opération de Hancock ou section du muscle ciliaire, que ce chirurgien pratiquait à l'aide d'un instrument spécial. Il ne paraît pas que la section du muscle ciliaire ait une action spéciale. Toutes ces opérations semblent agir

en créant ce que de Wecker a appelé des *cicatrices filtrantes*: il se fait, en effet, au niveau des cicatrices portant sur la sclérotique, une filtration des liquides intra-oculaires qui s'oppose à l'augmentation de la tension. A leur niveau, la conjonctive prend un aspect laiteux qui les fait reconnaître. Lorsque la cicatrice cesse d'être filtrante, on voit les accidents réapparaître. Aussi a-t-on conseillé l'incision du tissu cicatriciel, opération qui a reçu le nom de *oulétomie* (Panas).

Cette idée a conduit Stellwag von Carion à proposer (1860) la *sclérotomie* pour remplacer l'iridectomie, dans les cas où cette dernière se montre le moins efficace, c'est-à-dire dans ceux de glaucome chronique simple. Elle est également applicable aux cas de glaucome prodromique et de glaucome hémorragique. De Wecker, qui, depuis 1867, a exécuté un nombre considérable de fois cette opération, la pratique aussi comme opération préparatoire à l'iridectomie.

Pour faire la sclérotomie, il faut préalablement avoir instillé dans l'œil le collyre à l'ésérine pour déterminer la contraction du sphincter irien. Les paupières étant écartées et l'œil maintenu par la pince fixatrice, le chirurgien fait, à 1 millimètre en arrière du limbe cornéen, avec un couteau de de Graefe, une ponction à la partie supérieure, comme s'il voulait tailler un lambeau de 2 millimètres de hauteur. Lorsque le couteau a pénétré dans la chambre antérieure, la contre-ponction est faite au point opposé. Mais, au lieu d'achever la section du lambeau, on se contente d'agrandir un peu la plaie de la ponction et de la contre-ponction, en laissant un pont intermédiaire formé par le tissu de la sclérotique. Les dimensions de ce pont doivent être égales à celles de chacune des incisions latérales. En retirant le couteau, de Wecker incise en outre légèrement avec la pointe, la face inférieure de ce pont, dont l'épaisseur se trouve ainsi diminuée.

Dans le glaucome chronique simple, la sclérotomie peut être répétée plusieurs fois. Elle peut aussi être pratiquée dans la cicatrice d'une iridectomie antérieure; elle n'est plus alors qu'une simple *oulétomie*.

Dans le glaucome prodromique la sclérotomie s'est montrée efficace, et a sur l'iridectomie l'avantage de ne pas entraîner de mutilation. Appliquée aux cas de glaucome hémorragique, elle n'expose pas aux accidents si graves qu'on a vu survenir à la suite de cette dernière.

Dianoux a combiné la malaxation de l'œil à la sclérotomie, de manière à obtenir une évacuation plus abondante de l'humeur aqueuse qui vient soulever la conjonctive autour des lèvres de l'incision.

L'incision de la sclérotique a été pratiquée dans d'autres régions que la région voisine du limbe de la cornée. Elle constitue alors la *sclérotomie équatoriale* dont on retrouve les traces dans la pratique de Guérin (de Lyon) (1769) et de Mackenzie (1850).

La sclérotomie équatoriale a été recommandée par Luca en 1871. Le professeur Le Fort en vantait les heureux effets, et Masselon, en 1886, a montré le parti qu'on en peut tirer. On l'exécute en incisant la sclérotique, suivant un des méridiens de l'œil, et dans le voisinage de la région équatoriale, en général entre le muscle droit supérieur et le droit externe. Le couteau ne doit pas pénétrer à plus de quelques millimètres, débridant la sclérotique, la choroïde et la rétine sans pénétrer profondément dans le corps vitré. Parinaud, en retirant le couteau, lui fait subir une rotation qui incise une des lèvres de la plaie de manière à donner à celle-ci l'aspect étoilé de la morsure de sangsue.

L'élongation du nerf nasal externe a été appliquée par Badal au traitement du glaucome (A. Trousseau, *De l'élongation du nerf nasal externe dans le traite-*

ment du glaucome. Thèse de Paris, 1855), mais ne paraît pas avoir donné les résultats que les premières tentatives avaient fait espérer.

II

OPHTALMIE SYMPATHIQUE

Nuel, art. Ophtalmie sympathique du *Dict. encycl. des sc. méd.*, 2e série, t. XVI, p. 1. — Gosselin et Longuet, *Dict. de méd. et de chir. prat.*, t. XXIV, p. 581. — Panas. Leçons sur les maladies inflammatoires des membranes internes de l'œil, p. 78. Paris, 1878. — A. Louvet, Pathogénie et formes cliniques de l'ophtalmie sympathique. Thèse de Paris, 1888-1889. — H. Jeulin, Étude sur les corps étrangers intra-oculaires et sur l'ophtalmie sympathique consécutive. Thèse de Paris, 1893-1894.

Par ophtalmie sympathique, il faut entendre l'inflammation d'un œil jusque-là sain, sous l'influence de son congénère, le plus habituellement traumatisé (Panas).

De tout temps on a constaté que certaines inflammations oculaires, notamment l'irido-cyclite, peuvent après être restées localisées à un œil éclater tout à coup sur l'œil opposé et y déterminer les lésions les plus graves. Mackenzie le premier, en 1814, décrivit ces cas sous le nom d'iritis ou d'ophtalmie sympathiques. Wardrop les étudia peu après et en indiqua le traitement. Depuis cette époque la question de l'ophtalmie sympathique a exercé la sagacité des oculistes et des chirurgiens et de nombreuses théories se sont produites pour expliquer la transmission des accidents d'un œil à l'autre.

Il est forcément arrivé que des accidents tout à fait indépendants de ceux qui avaient atteint le premier œil ont été mis à tort sur le compte de la sympathie. C'est ainsi qu'on a considéré le glaucome, l'atrophie simple de la papille, le décollement de la choroïde, la cataracte, la kératite et la conjonctivite même, comme des manifestations sympathiques alors qu'elles résultaient de causes accidentelles ou d'une prédisposition générale antérieure.

L'ophtalmie sympathique vraie se manifeste presque exclusivement par une irido-cyclite plastique ou séreuse. Les lésions du fond de l'œil ne sont pas la règle (Panas), bien que la papillo-rétinite s'observe dans un certain nombre de cas.

Étiologie et pathogénie. — L'adulte et le vieillard sont surtout exposés à l'ophtalmie sympathique, rare chez les enfants. L'existence d'une irido-cyclite sur un des yeux est la condition habituelle du développement de l'affection, principalement lorsque l'inflammation entretient des douleurs ciliaires prolongées. Toutes les blessures de l'iris et du corps ciliaire, toutes les plaies septiques, mais surtout le séjour des corps étrangers dans la région ciliaire, exposent à l'ophtalmie sympathique. Les éclats de capsule, les paillettes de fer, les grains de plomb atteignent, en effet, parfois cette région et s'y fixent. Le cristallin déplacé, détermine lui-même, souvent une irido-choroïdite, et cet accident, jadis fréquemment observé après l'abaissement de la cataracte, entraînait parfois non seulement la perte de l'œil opéré, mais celle de l'œil opposé.

On voit des corps étrangers, enkystés depuis longtemps dans l'œil, déterminer tout à coup des phénomènes douloureux et des accidents dans l'autre œil. Ces accidents peuvent se produire après dix, vingt ou trente ans. De vieux moignons irrités par une cause accidentelle, par le contact d'un œil artificiel ou par

l'existence de masses calcaires à leur intérieur, deviennent ainsi la cause d'ophtalmies sympathiques.

Dans quelques cas même, c'est à la suite d'une opération pratiquée sur la région cilaire d'un des deux yeux que les accidents ont éclaté. Les enclavements de l'iris dans une cicatrice sont, à cet égard, particulièrement à redouter.

Le mécanisme par lequel se transmet l'inflammation d'un œil à l'autre a beaucoup préoccupé les chirurgiens. Le terme de *sympathie* constate le fait de la transmission sans rien expliquer, mais aussi sans rien préjuger, et à cause de cela peut-être mérite d'être conservé. On a d'abord pensé que l'inflammation se transmettait par les vaisseaux. Cette théorie, émise par Mackenzie, par Himly, reprise par O. Becker, est difficilement acceptable.

On a surtout invoqué la transmission par le système nerveux. Le nerf optique et les nerfs ciliaires ont été tour à tour incriminés. Contre la transmission par le chiasma on a pu objecter, il est vrai, que le nerf optique était presque toujours atrophié sur l'œil primitivement atteint; Pagenstecher l'a même trouvé rompu. Ce ne sont pas là des conditions très favorables à la transmission. En outre, les lésions sur l'œil secondairement atteint débutent rarement par le nerf optique et la rétine, bien que de Graefe ait, dans quelques cas, constaté ce mode de début. On ne peut nier cependant que les altérations du nerf optique transmises aux centres nerveux ne puissent, par une marche descendante, être réfléchies sur l'œil opposé.

C'est, en effet, à l'action réflexe par l'intermédiaire des nerfs ciliaires qu'on a attribué, à une époque encore récente, le développement de l'ophtalmie sympathique. Se fondant sur les expériences analogues de Magendie, de Cl. Bernard, on admettait que l'irritation partie des nerfs ciliaires de l'œil primitivement atteint, se réfléchissait par les centres nerveux sur les nerfs ciliaires du côté opposé. Cette théorie paraissait d'autant plus admissible que H. Müller avait constaté la conservation d'un certain nombre de nerfs ciliaires sur l'œil sympathisant.

Knies s'est efforcé d'établir que la propagation d'un œil à l'autre se fait par les espaces lymphatiques de la gaine intra-vaginale du nerf optique en passant par le chiasma, et les expériences de Deutschmann sur les animaux ont apporté leur appui à ce mode de propagation. Les germes partis d'un œil suivraient la gaine du nerf optique et le chiasma pour parvenir à l'autre œil. Ces germes sont des microcoques, suivant Snellen, Leber et Deutschmann. Sattler suppose même que ce sont des cocci de nature spéciale, non encore déterminée.

Le nom d'ophtalmie *migratrice* devrait donc, si cette théorie était confirmée, être substitué à celui d'ophtalmie sympathique. C'est sous ce titre, en effet, que Deutschmann a publié son travail (*Ueber die Ophtalmia migratoria*. Leipzig, 1889, p. 145). Mais la théorie migratrice de Deutschmann, après avoir été généralement acceptée, pendant plusieurs années, est aujourd'hui fortement ébranlée et l'on tend à revenir aux théories anciennes. Panas regarde comme nécessaire au développement de l'ophtalmie sympathique : 1° l'action réflexe de l'œil sympathisant sur l'œil sympathisé, par les nerfs optico-ciliaires, mettant ce dernier en état de réceptivité morbide; 2° une infection préalable de l'œil sympathisé auquel les germes sont apportés par la circulation générale.

Symptômes. — L'ophtalmie sympathique se produit sous deux formes principales, l'irido-choroïdite séreuse et l'irido-choroïdite plastique. Cette dernière

est beaucoup plus grave. On a aussi admis une forme nerveuse (névrose sympathique) plus rare et moins dangereuse (Ed. Meyer).

Le début a lieu par les troubles fonctionnels de l'œil sympathisé, plusieurs semaines, plusieurs mois et souvent plusieurs années après la manifestation des accidents primitifs sur l'œil sympathisant. Ces troubles consistent en névralgies ciliaires accompagnées de sensibilité de tout l'appareil oculaire. Il y a du larmoiement, de la photophobie. Les patients accusent la sensation de phosphènes, d'éclairs; l'accommodation est souvent paralysée. Il y a un certain degré d'amblyopie et le champ visuel est rétréci.

En même temps, apparaît de l'injection périkératique, et, si la transparence des milieux le permet, on observe à l'ophtalmoscope un trouble nuageux de la papille. Ce signe n'a pas encore été très fréquemment rencontré. Bien constaté, il viendrait à l'appui de la théorie migratrice soutenue par Deutschmann. Dans deux ou trois cas exceptionnels, de Graefe a trouvé les signes d'une chorio-rétinite.

Lorsque l'affection revêt la forme de l'irido-choroïdite séreuse, on voit apparaître les troubles de l'humeur aqueuse signalés dans la description de cette maladie. Cette forme est, de l'aveu de tous les auteurs, beaucoup moins grave que la forme plastique qu'elle précède quelquefois. C'est la période de lymphangite (Deutschmann). Dans la forme plastique, l'iris apparaît, tendu, décoloré, quelquefois bosselé. Il adhère, par la plus grande partie de sa face postérieure, à la cristalloïde. La chambre antérieure est diminuée de profondeur; la pupille est obstruée par des dépôts qui cachent le trouble du corps vitré. Le cristallin s'opacifie quelquefois.

La rétraction cicatricielle des dépôts plastiques qui se font au niveau du corps ciliaire a pour effet le tiraillement de l'iris à sa périphérie. Sous l'influence de cette traction, on a vu le corps ciliaire se détacher de la sclérotique. Le décollement de la rétine est aussi un accident ultime de cette forme grave.

La tension oculaire est quelquefois momentanément augmentée dans le cours de l'ophtalmie sympathique, mais elle finit toujours par diminuer, et l'atrophie du globe est la terminaison habituelle de la maladie.

L'existence d'une lésion ancienne, ou d'un simple moignon de l'autre œil, alors même que celui-ci ne donne pas lieu à des douleurs ou à des signes d'irritation actuelle, devra toujours mettre en garde, lorsque apparaissent des douleurs et des troubles fonctionnels de l'œil resté sain jusque-là. Ces troubles, cependant, sont loin d'aboutir fatalement aux graves lésions qui viennent d'être décrites. Ils justifient l'admission d'une forme nerveuse et peu grave de l'ophtalmie sympathique. La forme séreuse ou lymphangitique est beaucoup moins grave que la forme plastique, mais il ne faut pas oublier qu'elle la précède quelquefois.

Traitement. — Au début, lorsque les troubles fonctionnels ne font qu'apparaître et que le diagnostic n'est pas encore fixé d'une manière certaine, on peut chercher à les combattre par des applications de compresses chaudes, incessamment renouvelées, et par les instillations d'atropine. En même temps on prescrit les frictions mercurielles.

Les injections sous-conjonctivales de la solution de sublimé, à la dose de deux à dix gouttes, préconisées par Abadie et Darier, trouvent dans ce cas une de leurs applications les plus justifiées.

Abadie avait injecté d'abord, dans les milieux mêmes de l'œil blessé, deux

gouttes d'une solution de sublimé à 1 pour 1000 et à 1 pour 500, et arrêté ainsi dans l'autre œil le développement d'une ophtalmie sympathique. Dans un cas même, il réussit à rétablir la vision en injectant dans le seul œil qui restât, une goutte de solution de sublimé à 1 pour 1000. Actuellement, on donne la préférence aux injections sous-conjonctivales.

Si les accidents ont eu pour point de départ une plaie de l'œil, les lèvres de celle-ci seront cautérisées au galvano-cautère, avec l'espoir d'y détruire le foyer principal des germes infectieux.

L'iridectomie de l'œil sympathisé, lorsque l'irido-choroïdite est déclarée, a été proposée comme pouvant enrayer la marche de l'affection. Mais elle a plus souvent aggravé celle-ci. Elle ne pourrait être employée que dans les cas où tous les phénomènes inflammatoires auraient disparu depuis plusieurs mois, laissant après eux des synéchies iriennes, et pour empêcher le retour de nouveaux accidents.

Depuis Wardrop, on sait que le moyen le plus sûr d'arrêter les progrès de l'ophtalmie sympathique est de sacrifier l'œil primitivement atteint. Cette pratique a été empruntée par lui aux vétérinaires qui, depuis longtemps, détruisent par la chaux l'œil atrophié des chevaux pour empêcher la perte de l'autre œil.

Dès que l'on constate sur l'œil sympathisé les signes d'une irido-choroïdite, surtout s'il s'agit de la forme plastique, il ne faut pas hésiter à énucléer l'œil opposé antérieurement atteint. Cette énucléation doit être faite le plus tôt possible. Dans les cas où elle n'arrête pas les accidents, c'est, généralement, parce qu'on est intervenu trop tard.

L'*énucléation* doit être faite par la méthode de Bonnet. On aura soin de pratiquer la section du nerf optique le plus près possible du fond de l'orbite et de la faire suivre d'irrigations antiseptiques prolongées. On laissera en même temps à demeure une certaine quantité de poudre d'iodoforme dans la plaie, pour assurer sur place la destruction des germes infectieux.

On a voulu substituer à l'énucléation du globe d'autres opérations, telles que l'exentération et les sections nerveuses. Snellen a proposé la section des nerfs ciliaires, de Wecker y a joint l'excision du tissu cicatriciel, lorsqu'il existe une trace du traumatisme sur l'œil sympathisant.

L'*énervation de l'œil* (section du nerf optique et des nerfs ciliaires) a été proposée et faite sur les animaux par Boucheron. Schöler et Galezowski l'ont pratiquée sur l'homme.

Ces opérations, d'une exécution plus laborieuse que l'énucléation, donnent des résultats moins certains.

III

PHLEGMON DE L'ŒIL — PANOPHTALMITE

La panophtalmite ou phlegmon oculaire est l'inflammation suppurative des membranes et des milieux de l'œil aboutissant le plus ordinairement à la perforation et à l'atrophie de ce dernier. La suppuration, dans ces cas, se limite plus particulièrement à la choroïde; aussi a-t-on quelquefois décrit le phlegmon de l'œil comme une choroïdite parenchymateuse et suppurative; mais la rapide

extension de la suppuration et l'envahissement du corps vitré et des autres milieux empêchent de localiser les lésions à une seule membrane et doivent faire préférer la première de ces deux expressions.

La cause déterminante de la panophtalmite est la pénétration de germes infectieux dans les milieux de l'œil. La nature de ces germes varie, ainsi que leur mode de pénétration. Tantôt ils sont directement introduits dans l'œil à la faveur d'une plaie ou d'une solution de continuité quelconque; tantôt ils y parviennent apportés par la circulation lorsqu'il y a déjà infection générale de l'économie.

Les plaies accidentelles, en particulier celles de la région ciliaire, celles surtout que complique un corps étranger, les brûlures, servent de porte d'entrée à l'infection de l'œil. Les ulcérations de la cornée, toutes les lésions qui détruisent les couches superficielles de cette membrane, peuvent être suivies d'une migration microbienne dans l'intérieur de l'œil. Cette complication est fréquente à la suite des ophtalmies diphtéritique, varioleuse, érysipélateuse.

On l'observait communément autrefois, comme complication de l'opération de la cataracte, de l'excision des staphylomes, lorsqu'on ne prenait aucune précaution antiseptique. Les instruments malpropres ou les sécrétions altérées de la conjonctive introduisaient dans l'œil les germes d'infection.

Les maladies générales qui se compliquent le plus souvent de phlegmon de l'œil sont la fièvre typhoïde, les états septicémiques puerpéraux, la méningite. On le voit survenir aussi dans le cours de la variole, de l'érysipèle, sans lésion préalable de la cornée. Nous l'avons observé à la suite d'un cas de pneumonie infectieuse. On le signale comme se produisant dans le cours de la méningite cérébro-spinale; sa gravité serait alors moins grande.

C'est par la couche chorio-capillaire de la choroïde que paraissent débuter les lésions (Schweigger). Cette membrane est doublée, ou triplée d'épaisseur, infiltrée de pus. Il existe du pus en nappe entre elle et la rétine. Quelquefois, la rétine est soulevée par un amas gélatineux (Poncet). On rencontre aussi des traces d'hémorragies, de véritables caillots que Knapp considère comme résultant d'infarctus. Le corps vitré est infiltré de pus, quelquefois transformé en un véritable abcès. La sclérotique résiste longtemps à l'action destructive de la suppuration; lorsqu'elle se perfore, la perforation a lieu, ordinairement, au voisinage de l'insertion du muscle droit supérieur où elle est plus mince.

Symptômes. — Au début, un reflet verdâtre de la pupille annonce les changements déjà opérés dans le corps vitré. L'injection périkératique, le chémosis ne tardent pas à se montrer. L'œil est dur. La chambre antérieure se trouble, l'iris est propulsé en avant, la pupille dilatée. Bientôt les paupières, la supérieure surtout, se gonflent, deviennent rouges; le tissu cellulaire rétro-oculaire participe à l'inflammation, et il en résulte une légère propulsion du globe et une difficulté notable de ses mouvements.

La cornée ne tarde pas à s'opacifier; elle s'infiltre de pus; un hypopyon apparaît dans la chambre antérieure, et c'est généralement à travers la cornée perforée que se fait l'évacuation du contenu de l'œil.

Les troubles fonctionnels sont, au début, du larmoiement, de la photophobie, un trouble profond de la vision. Les douleurs se montrent rapidement, d'abord localisées dans l'œil; elles sont très vives, pulsatives, souvent atroces; elles ont été comparées à celles du panaris.

Bientôt elles s'irradient dans la moitié correspondante de la tête, à la région

sus-orbitaire, à la tempe, à la mâchoire supérieure, dans toutes les parties innervées par les branches du trijumeau. Le malade accuse parfois des sensations lumineuses sous forme de flammes, d'éclairs. Vers la fin, la vision est tout à fait abolie.

En même temps on observe des phénomènes généraux, mais ceux-ci dépendent souvent de la maladie principale, dont le phlegmon de l'œil n'est qu'une complication. Néanmoins, la sécheresse de la langue, l'élévation de la température, les frissons, le délire même, peuvent être le résultat du développement du phlegmon oculaire.

La *terminaison* par perforation de l'enveloppe oculaire est la règle. C'est presque toujours la cornée qui s'ulcère et livre passage au pus, rarement la sclérotique. Cette perforation se produit parfois au bout de quelques jours ; plus souvent elle demande une à deux semaines. Elle est suivie d'une détente remarquable et d'une cessation complète des douleurs. Dans quelques cas, cependant, on voit la perforation se fermer momentanément et les douleurs reparaître.

A partir du moment où s'est faite la perforation, après l'évacuation du corps vitré infiltré de pus et quelquefois du cristallin opaque, on voit l'œil s'atrophier. Plus tard, il ne constitue plus qu'un moignon irrégulier, du volume d'une noisette, absolument impropre à toute perception lumineuse, mais gardant encore ses mouvements par suite de la conservation des insertions musculaires. Chez les sujets encore jeunes, l'atrophie de l'œil est accompagnée d'un arrêt de développement et d'un rétrécissement ultérieur de la cavité orbitaire.

Diagnostic. — Le phlegmon de l'œil peut être confondu avec le phlegmon de l'orbite ou la phlébite de la veine ophtalmique. Ce qui domine, dans ces deux dernières affections, c'est l'exophtalmie, souvent très prononcée. Le phlegmon de l'œil ne s'accompagne, au contraire, que d'une protrusion médiocre du globe, dont les mouvements sont, en outre, beaucoup moins gênés que dans le phlegmon orbitaire. On reconnaît aussi, facilement, que les milieux de l'œil ont conservé leur transparence, malgré la vivacité des phénomènes inflammatoires développés du côté de la conjonctive et des paupières.

L'ophtalmie purulente ne sera pas confondue avec le phlegmon de l'œil qui la complique parfois. L'abondance de la sécrétion purulente distingue, dès le début, la première de ces deux affections, et la perforation de la cornée qui en est le résultat trop fréquent n'entraîne pas l'évacuation de tout le contenu de l'œil et l'atrophie consécutive, lorsque la panophtalmite n'est pas venue s'ajouter à la conjonctivite purulente.

Pronostic. — La gravité du *pronostic* du phlegmon oculaire résulte de la description qui vient d'en être faite. La terminaison naturelle de cette affection est la perte de l'organe et le traitement n'a que bien rarement une influence favorable sur son évolution. La propagation du phlegmon oculaire au tissu rétro-orbitaire, le développement d'une phlébite de la veine ophtalmique et d'une méningite, ajoutent encore à la gravité du pronostic, ces complications pouvant entraîner la mort du malade.

Traitement. — Les applications permanentes de glace sur les paupières, les scarifications de la conjonctive, les lavages antiseptiques, les onctions d'onguent mercuriel belladoné au pourtour de l'orbite, modèrent au début la violence de l'inflammation extérieure, sans avoir d'action certaine sur la marche de la maladie.

On doit peu compter sur l'efficacité du calomel donné à l'intérieur, pour amener rapidement la salivation. On donnera la préférence aux injections sous-conjonctivales d'un sel hydrargyrique largement pratiquées. On peut injecter, dans ces cas, une demi-seringue de Pravaz d'une solution de cyanure à 1 pour 2000.

On cherchera en même temps à diminuer la violence des douleurs par des injections de morphine, et l'on donnera le sulfate de quinine à haute dose contre l'infection générale.

Dès que le pus apparaîtra dans la chambre antérieure, on fera une ponction de la cornée, et s'il y a des signes de suppuration du corps vitré, un large débridement de la sclérotique.

Cette intervention évitera rarement, d'ailleurs, l'énucléation ultérieure du globe de l'œil. Mieux vaut alors la pratiquer immédiatement. Avec les grands lavages antiseptiques et l'emploi de l'iodoforme, on n'a plus à craindre la propagation du phlegmon au tissu cellulaire de l'orbite. Dès que l'œil est totalement envahi par la suppuration, il faut donc ne pas hésiter à l'enlever par la méthode de Bonnet. On évite ainsi au patient des douleurs prolongées et l'on abrège beaucoup la durée de la maladie. L'exentération du globe oculaire a aussi été pratiquée dans le même but, mais n'a pas d'avantages sur l'énucléation.

IV

HYDROPHTALMIE

La distension régulière des enveloppes du globe oculaire par augmentation du volume de ses milieux constitue l'*hydrophtalmie*. Les cas où l'œil prend un volume assez considérable pour causer une difformité très choquante et être difficilement recouvert par les paupières, sont désignés par l'expression de *buphtalmie* (œil de bœuf).

L'hydrophtalmie est parfois congénitale et résulte d'une irido-choroïdite intra-utérine. Elle ne se développe que chez les sujets jeunes et les enfants. Elle est *spontanée* ou *traumatique*. L'hydrophtalmie spontanée, d'après Abadie, doit être considérée comme de nature glaucomateuse; c'est le glaucome des enfants. Lorsqu'elle succède à une plaie scléro-cornéenne ayant produit un enclavement de l'iris, elle résulte de l'hypersécrétion des liquides intra-oculaires sous l'influence du tiraillement de la cicatrice irienne. La sclérotique chez les enfants peut, en effet, se laisser distendre régulièrement, d'où le volume exagéré de l'œil. Chez l'adulte et le vieillard, la sclérotique résiste et les lésions consécutives sont différentes.

L'hydrophtalmie se manifeste par l'augmentation des dimensions de la cornée. La chambre antérieure devient plus profonde; l'iris n'est pas modifié tout d'abord dans sa couleur, mais la pupille, un peu dilatée, réagit lentement sous l'action de la lumière. En même temps l'amincissement de la sclérotique au pourtour de la cornée donne à cette membrane une coloration bleuâtre qui s'accentue progressivement jusqu'à la teinte noirâtre. La cornée devient alors nuageuse; l'iris tiraillé à sa périphérie se décolore; la pupille se dilate et reste immobile. A mesure que les lésions s'accentuent et que le volume de l'œil augmente, il se produit des troubles plus profonds; le cristallin est souvent opacifié ou luxé

par suite de la rupture de la zone de Zinn distendue. Il se fait des décollements de la rétine; le corps vitré se trouble: des hémorragies intra-oculaires se produisent.

La tension oculaire est augmentée, comme on peut le constater par le toucher. L'œil se meut plus difficilement; les paupières ne le recouvrent plus qu'avec peine. La paupière inférieure étant repoussée en avant et en bas, la déviation des points lacrymaux amène du larmoiement.

La vision est altérée dès le début. De l'allongement antéro-postérieur de l'œil résulte de la myopie souvent compliquée d'astigmatisme. Plus tard, le trouble de la cornée, la diminution de la sensibilité rétinienne, déterminent une

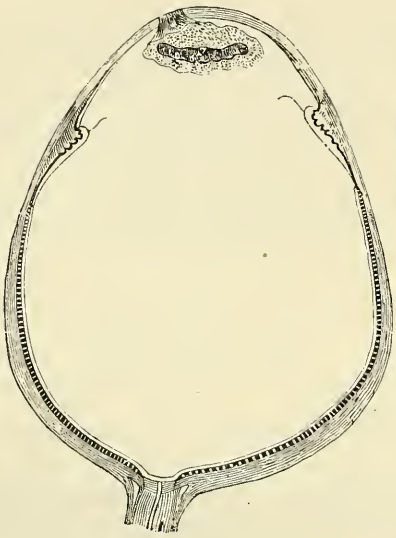

Fig. 150. — Hydrophtalmie avec ectasie portant sur le segment postérieur.

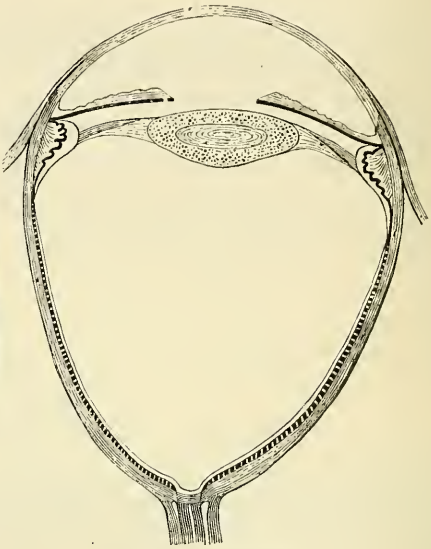

Fig. 151. — Hydrophtalmie avec ectasie portant sur le segment antérieur.

amblyopie marquée. Enfin, si la rétine se décolle, si le cristallin se déplace et s'opacifie, la vision est à peu près abolie.

Malgré les dimensions considérables que prend le globe de l'œil, dans l'hydrophtalmie, l'amincissement de la sclérotique n'entraîne pas la rupture, et, à partir d'un certain moment, l'œil cesse de s'accroître en volume.

Dans l'hydrophtalmie spontanée, tous ces phénomènes s'accomplissent lentement, progressivement et sans douleurs. Dans l'hydrophtalmie succédant à un traumatisme, il est assez fréquent d'observer des douleurs et de voir la tension oculaire augmenter brusquement. Ce sont de véritables attaques glaucomateuses qui se produisent. On observe aussi, dans ces cas, un retentissement sympathique sur l'œil opposé.

Le *diagnostic* de l'hydrophtalmie doit être fait avec l'exophtalmie et le kératoglobe ou cornée globuleuse.

Dans l'hydrophtalmie, il y a augmentation réelle du volume de l'œil, et lorsqu'on fait diriger l'œil fortement en dedans, on apprécie bien à travers la fente palpébrale l'accroissement des dimensions antéro-postérieures. Dans l'exophtalmie, l'augmentation des diamètres n'est qu'apparente, et le plan tangent au sommet de la cornée est reporté en avant; il n'y a pas non plus cette coloration bleuâtre de la sclérotique qui caractérise l'hydrophtalmie.

La cornée globuleuse présente une transparence parfaite et la saillie qu'elle forme est séparée par un angle rentrant manifeste de la surface sclérotícale. Dans l'hydrophtalmie, cet angle rentrant n'existe pas: la sclérotique et la cornée se continuent sans ligne de démarcation. L'iris et la pupille ont en outre leur aspect et leur mobilité habituels dans le kératoglobe.

Le *pronostic* de l'hydrophtalmie est grave. Cette affection ne rétrocède pas spontanément et ne s'arrête dans son développement que lorsque l'œil a subi une désorganisation complète qui le rend impropre à la vision.

Les ponctions répétées de la chambre antérieure avec application du bandeau compressif ne donnent généralement que des résultats temporaires.

L'iridectomie, dans quelques cas, a réussi à enrayer la maladie. Elle doit donc être tentée, mais elle présente souvent des difficultés particulières d'exécution. On a à craindre surtout la luxation du cristallin et l'issue du corps vitré résultant de la rupture fréquente de la zone de Zinn.

Lorsque tout espoir de rendre un peu de vision à l'œil est perdu, et qu'il constitue une difformité très choquante, on peut chercher à en amener l'atrophie. Bonnet a réussi dans un cas à l'obtenir par l'injection de quelques gouttes de teinture d'iode. Ce moyen, qui a été utilisé pour le traitement des décollements de la rétine, est préférable aux sétons dont on traversait autrefois la sclérotique pour produire une choroïdite suppurative. Mais l'énucléation de l'œil par la méthode de Bonnet est encore le moyen le plus rapide et le plus sûr de débarrasser le malade de sa difformité.

V

CANCER DE L'ŒIL

Bien qu'à propos des affections de la conjonctive, de la choroïde et de la rétine, les tumeurs malignes naissant de ces membranes aient été déjà décrites, nous pensons devoir présenter quelques considérations sur ce qu'on désignait autrefois sous le nom de cancer de l'œil sans attacher à cette expression l'idée d'une localisation anatomique spéciale.

Les tumeurs malignes doivent être distinguées suivant qu'elles naissent du segment antérieur de l'œil ou du segment postérieur. Les premières sont d'emblée appréciables à certains signes extérieurs; les secondes ne se révèlent que tardivement.

a. Tumeurs de l'hémisphère antérieur. — Nous avons vu que le cancer primitif de la cornée était extrêmement rare. On en cite un fait douteux de Stellwag von Carion, et Galezowski en a publié un avec examen de Cornil et Ranvier. Lagrange (*Arch. d'ophtalm.*, juillet 1884) et Panas admettent que le développement du cancer dans cette région a toujours lieu aux dépens de la conjonctive, sous forme d'épithélioma et de mélano-sarcome. Le mélano-sarcome de la conjonctive naît habituellement au voisinage du limbe sclérocornéen, quelquefois au niveau des culs-de-sac; il offre cette particularité de présenter souvent un pédicule. La tumeur s'étale quelquefois au-devant de la cornée, et il faut la déplacer avec un stylet pour constater qu'elle n'est pas

[*E. DELENS.*]

implantée sur cette membrane. Ces tumeurs envahissent la sclérotique et, si elles ne sont pas enlevées à temps ou si elles récidivent, elles arrivent à perforer l'œil et à envahir les parties voisines de l'orbite.

L'iris, comme la cornée, n'est le siège primitif de tumeurs malignes que dans des cas tout à fait exceptionnels.

b. Tumeurs de l'hémisphère postérieur. — Elles se développent aux dépens de la choroïde, de la rétine ou du nerf optique. Les tumeurs de la choroïde précédemment étudiées sont presque toujours des *sarcomes*, en particulier des mélano-sarcomes; elles se voient surtout chez l'adulte. Les tumeurs de la rétine sont presque toujours des *gliomes*, et on ne les observe guère que chez les enfants.

Ces tumeurs, au début, ne sont pas appréciables extérieurement. Au point de vue de la *marche*, on peut y distinguer trois périodes : dans la première, la tumeur prend naissance au fond de l'œil et ne se manifeste que par des troubles fonctionnels de la vision; dans la seconde, elle donne lieu à des signes d'irritation glaucomateuse et déforme déjà le segment antérieur de l'œil; dans la troisième, elle apparaît au dehors par rupture des enveloppes.

A ces trois périodes on en ajoute quelquefois une quatrième : c'est celle de la généralisation de la tumeur et de l'apparition de néoplasmes secondaires.

L'évolution de ces tumeurs est généralement assez rapide. Brière, analysant 50 cas de tumeurs sarcomateuses, a trouvé comme durée une moyenne de deux à trois ans. La marche du gliome de la rétine, propre aux enfants, est plus rapide.

Pour le *diagnostic*, nous renvoyons à ce que nous avons dit à propos des tumeurs de la choroïde et de la rétine.

Nous indiquerons seulement ici les caractères les plus importants qui permettent de reconnaître l'existence d'une tumeur maligne d'origine intra-oculaire.

A la *première période* on constate des troubles fonctionnels, consistant surtout dans des lacunes plus ou moins étendues du champ visuel. Beer a indiqué aussi l'apparence particulière que présente la pupille. Elle a un reflet bleuâtre ou verdâtre qu'il désignait sous le nom d'*œil de chat amaurotique*. Cette apparence dépend en général d'une projection de la rétine soulevée par la tumeur. On observe souvent aussi, dès cette période, quelques varicosités des veines sous-conjonctivales, dénotant un embarras de la circulation des membranes profondes. L'ophtalmoscope permet de reconnaître l'existence d'une saillie plus ou moins volumineuse généralement jaunâtre. La présence d'une vascularisation propre de cette saillie, sur laquelle ont insisté Becker, Sichel, Brière, permet de distinguer la tumeur du simple décollement rétinien.

La *seconde période* est caractérisée par l'augmentation de la tension intra-oculaire avec les phénomènes glaucomateux qu'elle entraîne, les douleurs ciliaires, l'injection périkératique, la diminution considérable de l'acuité visuelle. L'iris est propulsé en avant, la pupille dilatée; la cornée insensible a perdu en partie sa transparence; le cristallin est opacifié et présente une teinte gris-verdâtre particulière. Bientôt la cécité est complète. En même temps se manifestent de véritables accès douloureux de glaucome aigu, qui ne cessent que lorsque la tumeur a perforé la coque oculaire.

Avant la *troisième période* ou période d'apparition de la tumeur à l'extérieur, une certaine déformation du segment antérieur de l'œil permettait le plus

souvent de reconnaître le point menacé de perforation. Lorsque la rupture de la sclérotique ou de la cornée a eu lieu, le néoplasme prend rapidement un grand développement; il s'échappe au dehors sous forme d'une tumeur fongueuse, ulcérée, qui écarte les paupières et sécrète un liquide sanieux. Les paupières elles-mêmes sont distendues, sillonnées de grosses veines; elles deviennent bientôt insuffisantes pour recouvrir la tumeur et se renversent à sa base. Les ganglions pré-auriculaires et sous-maxillaires s'engorgent lorsque les paupières sont elles-mêmes envahies par le néoplasme. L'aspect présenté par la région malade est alors véritablement hideux.

Dans une *quatrième* et *dernière période*, on voit se produire la généralisation de la tumeur dans les viscères, en même temps que la destruction des parties molles et des parois osseuses de l'orbite se poursuit.

La généralisation aux viscères a été observée aussi à une époque beaucoup plus rapprochée du début, dès la seconde période, dans quelques cas.

La mort survient soit par cachexie, soit par le fait d'une hémorragie ou d'une méningite.

Le *pronostic* des tumeurs malignes de l'œil est, comme on le voit, d'une extrême gravité, puisqu'elles entraînent non seulement la perte complète de l'organe, mais compromettent la vie de l'individu.

Le *traitement* consiste dans l'énucléation de l'œil aussi hâtive que possible. Dès que le diagnostic est porté, il ne faut pas hésiter à sacrifier l'organe alors même que la vision n'est pas encore compromise d'une façon grave. C'est à ce prix seulement qu'on a quelques chances d'éviter la récidive. Si la tumeur a déjà rompu les enveloppes de l'œil, à l'énucléation il faut ajouter l'ablation de toutes les parties molles de l'orbite et, au besoin, la rugination du périoste, comme nous l'avons dit à propos des sarcomes de la choroïde.

VI

PARASITES DE L'ŒIL — OPHTALMOZOAIRES

La filaire de Médine aurait, dit-on, été observée sur l'œil humain dans les régions intertropicales. Elle aurait été vue dans la chambre antérieure, dans le corps vitré et jusque dans le cristallin. Cependant les observations ne sont pas à l'abri de toute objection. Chez le cheval, au contraire, elle paraît assez fréquente. On a signalé encore, mais tout à fait exceptionnellement, le développement, dans l'œil humain, de monostomes et de distomes.

Le seul entozoaire que l'on ait eu fréquemment l'occasion d'étudier est le cysticerque du tænia solium (*Cysticercus cellulosæ*). Il se développe sous la conjonctive, dans la chambre antérieure ou dans le corps vitré.

Nous avons donné les principaux caractères du cysticerque *sous-conjonctival*; nous renvoyons au chapitre des affections de la conjonctive pour ce qui le concerne (voy. p. 117).

La description des cysticerques *intra-oculaires* a été faite également à propos des maladies de la chambre antérieure (voy. p. 177) et de celles du corps vitré (voy. p. 225).

[*E. DELENS.*

VII

ATROPHIE DU GLOBE DE L'ŒIL

L'*atrophie* de l'œil, encore appelée *phtisie oculaire*, *ophtalmomalacie*, est caractérisée par le ramollissement avec diminution de volume du globe. C'est un état toujours consécutif à une autre affection, bien que de Graefe ait décrit, sous le nom de *phtisie transitoire*, une forme curable que les autres observateurs n'ont pas rencontrée depuis.

C'est à la suite des inflammations du tractus uvéal, des cyclites, des irido-choroïdites que l'on observe l'atrophie oculaire. Elle est la terminaison habituelle de la choroïdite suppurative, de la panophtalmite, quelle qu'en soit la cause; mais elle s'observe surtout à la suite de la pénétration des corps étrangers dans l'œil. Les blessures de la région ciliaire en sont une cause particulièrement fréquente.

L'*anatomie pathologique* a montré que les déformations de l'atrophie portent surtout sur l'hémisphère antérieur, quoique les lésions envahissent tous les milieux et toutes les membranes. La sclérotique cependant souffre peu et ne présente qu'un simple épaississement; la cornée est diminuée dans ses dimensions: la membrane de Descemet est plissée, mais, malgré l'apparence de stries et de tractus opaques dans l'épaisseur de la cornée, on ne constate pas de tissu cicatriciel, ni d'infiltration véritable. La chambre antérieure n'existe plus; l'iris est atrophié, doublé de dépôts pseudo-membraneux. La rétine est décollée, plissée, disposée en entonnoir autour du corps vitré, et a pu être comparée au calice des convolvulacées ou à un parapluie fermé. Un liquide brunâtre ou jaunâtre la sépare de la choroïde; on retrouve, dans ce liquide, les éléments altérés du sang et des cristaux de cholestérine; ce sont des résidus d'hémorragies anciennes. La choroïde est épaissie, devenue fibreuse ou calcaire: elle forme quelquefois comme une véritable coque oculaire sous-jacente à la sclérotique, et dans quelques cas, elle devient le siège d'une ossification véritable avec production de corpuscules osseux.

Le signe capital de l'atrophie est la diminution de la tension intra-oculaire, au début. Elle est appréciable au toucher et souvent très prononcée; elle mérite alors d'être exprimée par la notation T — 3 de Bowmann. Il peut, du reste, y avoir des oscillations dans la diminution de la tension suivant le moment où on l'observe.

Bientôt on note une diminution dans les diamètres de la cornée, qui se rapetisse. Le diamètre vertical est celui qui diminue le plus. Puis la cornée subit un plissement et perd une partie de sa transparence. Bientôt, la diminution de volume du globe devient appréciable; il tend à prendre, sous l'action de la pression des muscles droits, une forme *cuboïde*. Des sillons se creusent au niveau des insertions de ces muscles, et entre elles la sclérotique est plus saillante. Ces sillons se prolongent à la longue sur la cornée et y déterminent, au bout d'un certain temps, la production de deux stries blanchâtres, l'une verticale, l'autre horizontale, se croisant au centre de la cornée, où elles forment par leur intersection une tache opaque et blanche. Dans l'intervalle de ces bandelettes, la cornée présente un plissement et des stries plus ou moins opaques; mais, en

réalité, son tissu n'a pas subi une altération véritable de structure. Le plissement de la membrane est la principale cause de ce défaut de transparence.

A la dernière période, la réduction du volume de l'œil est telle qu'il ne forme plus qu'un petit moignon irrégulier, soumis encore aux contractions des muscles de l'œil. Il est alors devenu dur, de mou qu'il était au début. La fente palpébrale se resserre transversalement; les cartilages tarses se déforment et il y a tendance à l'entropion. Si le sujet est jeune, la cavité orbitaire ne se développe pas normalement et subit même un mouvement de retrait.

Outre la perte progressive de la vision qui accompagne l'atrophie oculaire, on constate certains troubles subjectifs jusqu'au moment où l'atrophie est devenue complète et la cécité absolue. Ce sont des douleurs ciliaires plus ou moins vives, accompagnées souvent de sensibilité à la lumière (photophobie), ou de sensations lumineuses (photopsie). Ces douleurs sont quelquefois nocturnes. La pression les réveille, surtout si l'atrophie résulte de la présence d'un corps étranger dans l'œil.

La *marche* de l'atrophie est lente et tous les changements indiqués ne s'accomplissent ordinairement qu'au bout de plusieurs années. Pendant ce temps, il est fréquent de voir survenir des poussées inflammatoires, surtout lorsqu'il y a un corps étranger dans l'œil. A. Sichel a observé ce fait vingt-trois ans après la pénétration du corps étranger.

L'ophtalmie sympathique est une complication également fréquente, lorsqu'il existe soit un corps étranger, soit une ossification de la choroïde. A. Sichel a vu l'ophtalmie sympathique se montrer trente-sept ans après une blessure de la région ciliaire qui avait déterminé l'atrophie d'un des yeux.

Une fois que le ramollissement atrophique de l'œil a été constaté, on ne peut plus espérer de retour à un état normal. C'est dire toute la gravité du pronostic. A. de Graefe a cependant décrit une phtisie transitoire et curable, mais de Wecker et la plupart des ophtalmologistes disent ne l'avoir jamais observée.

Le *traitement* de l'atrophie se réduit à parer aux accidents inflammatoires et douloureux qui se montrent dans le cours de l'affection. L'extraction des corps étrangers, même lorsqu'ils ne sont reconnus que tardivement, doit être faite en vue d'éviter l'ophtalmie sympathique. Dans ce cas encore, l'énucléation de l'œil atrophié mérite la préférence. Si l'on ne se décide pas à pratiquer cette énucléation, on ne doit permettre au malade de porter un œil de verre que lorsque le moignon oculaire ne présente plus depuis longtemps aucun signe d'irritabilité ni d'inflammation.

APPENDICE

DE L'EXTIRPATION DU GLOBE OCULAIRE

a. Énucléation. — L'extirpation du globe oculaire ou *énucléation* est indiquée toutes les fois que cet organe devenu complètement impropre à la vision constitue une difformité choquante. Elle est encore indiquée lorsqu'une tumeur ou la suppuration l'a envahi dans sa totalité. Enfin, dans certains cas, l'énucléation est le seul moyen de préserver le patient d'une ophtalmie sympathique.

Bonnet a le premier décrit une méthode simple d'extirpation de l'œil qui

porte son nom et permet d'enlever le globe sans détruire sa capsule et sans ouvrir la loge orbitaire.

Pour pratiquer l'énucléation par la *méthode de Bonnet*, le malade doit être chloroformé. Les culs-de-sac de la conjonctive sont lavés à l'aide d'une solution antiseptique (sublimé à 1 pour 1000 ou cyanure de mercure à 1 pour 1500). Les paupières sont maintenues écartées à l'aide de l'ophtalmostat à ressort ou des écarteurs à main. Avec une pince à dents de souris, on saisit un pli de la conjonctive très près du limbe de la cornée et on l'incise avec des ciseaux à pointe mousse, courbés sur le plat. La section de la conjonctive est continuée tout autour de la cornée, en se rapprochant autant que possible de sa circonférence; en même temps, avec l'extrémité des ciseaux on détache le tissu cellulaire sous-conjonctival; on isole alors successivement avec un crochet à strabisme l'insertion scléroticale de chacun des muscles droits et on en opère la section, de telle sorte que le globe de l'œil n'étant plus fixé que par les muscles obliques et le nerf optique, devient très mobile dans sa capsule.

Pour pratiquer la section du nerf optique, on peut procéder de différentes façons. Si l'on se sert d'écarteurs à main, par une pression de ceux-ci on luxe l'œil en avant, de manière qu'un coup de ciseaux coupe facilement le nerf au ras de l'insertion scléroticale. On se contente ordinairement de saisir à la partie externe avec les mors d'une pince un pli de la sclérotique (fig. 152) et d'attirer fortement l'œil en dedans, de manière à amener le pôle postérieur en dehors; l'extrémité des ciseaux courbes glissée dans l'angle externe de la plaie peut alors sectionner sans peine l'insertion du nerf. Comme il est souvent difficile de prendre la sclérotique avec les mors d'une pince, lorsque l'œil a conservé sa tension normale, on a conseillé de conserver le tendon du muscle droit externe au moment où l'on détache celui-ci. Ce tendon est alors saisi par les mors de la pince.

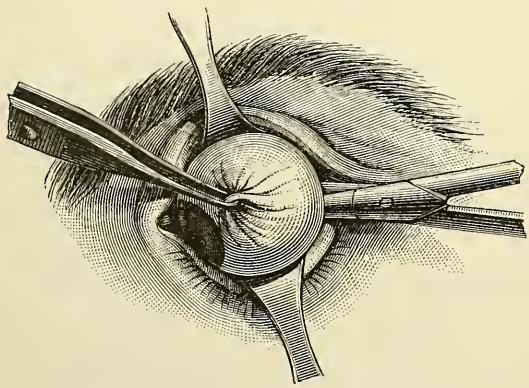

Fig. 152. — Énucléation du globe oculaire.

Pour rendre plus aisée la luxation de l'œil et la section du nerf optique, qui présentent toujours quelques difficultés, on peut aussi faire usage d'instruments spéciaux, tels que la cuiller de Trélat.

Lorsque le nerf optique est coupé, le globe de l'œil n'est plus retenu que par quelques adhérences provenant de l'insertion des muscles obliques. Elles sont sectionnées d'un coup de ciseaux.

La modification suivante a été proposée par Tillaux pour l'énucléation de l'œil. Il coupe d'abord l'insertion du muscle droit externe, fait exécuter à l'œil un quart de rotation en dedans qui amène en avant l'insertion du nerf optique, et la sectionne d'un coup de ciseaux. Saisissant avec la pince le segment postérieur de l'œil, il le luxe en avant à travers l'ouverture de la conjonctive et coupe alors successivement les insertions des muscles droits et des deux obliques, dont la section est rendue facile par leur renversement.

La présence d'une tumeur intra-oculaire impose parfois certaines modifications au manuel opératoire de la méthode de Bonnet, mais le grand principe est de ménager toujours l'aponévrose de Tenon.

Dès que le globe est extrait, on arrête par la compression l'écoulement de sang, ordinairement peu considérable, et l'on fait un lavage avec la solution antiseptique. Il ne reste plus qu'à réunir par deux ou trois points de suture, avec un fil de soie noire et aseptique, les lèvres de la plaie conjonctivale. On peut aussi avoir recours à la suture en bourse de la conjonctive. Le mode de réunion n'a qu'une médiocre importance, et lorsqu'on s'abstient de pratiquer la suture, les résultats ne sont pas sensiblement différents. L'essentiel est d'assurer l'antisepsie. La poudre d'iodoforme ou de salol et une petite boulette de gaze iodoformée, placées entre les paupières, suffisent pour assurer la réunion primitive. Par-dessus les paupières rapprochées on dispose plusieurs doubles de gaze à l'iodoforme et une forte couche d'ouate aseptique. Un bandeau compressif maintient le pansement qui, à moins d'hémorragie, doit rester en place cinq ou six jours.

Lorsqu'on renouvelle le pansement, on trouve la conjonctive réunie et les points de suture peuvent être enlevés.

L'énucléation de l'œil faite par la méthode de Bonnet, en usant des précautions indiquées, n'expose plus aux accidents de phlébite et de méningite. Ces complications sont, du moins, devenues extrêmement rares.

b. Exentération. — L'*exentération* oculaire consiste à enlever le contenu de l'œil, en ménageant l'enveloppe scléroticale. Par la conservation de la sclérotique on obtient un moignon plus volumineux et plus régulier, et en n'ouvrant pas la séreuse rétro-oculaire on se met à l'abri des complications post-opératoires qui peuvent résulter de l'ouverture des nombreuses voies lymphatiques dont cette séreuse est l'aboutissant. Cependant l'exentération, préconisée par Alfred de Graefe, a perdu une partie de ses avantages depuis que les précautions antiseptiques ont rendu beaucoup plus sûre l'énucléation par la méthode de Bonnet. De Wecker pense néanmoins qu'elle est supérieure à l'énucléation dans les cas de suppuration de l'œil où son exécution est particulièrement aisée.

Pour pratiquer l'exentération, on détache la conjonctive oculaire autour de la cornée dans une étendue de 1 à 2 millimètres seulement. La cornée est ensuite incisée suivant son diamètre transversal et ses deux moitiés réséquées circulairement avec des ciseaux au niveau de son insertion à la sclérotique. Avec une cuiller spéciale à bords mousses, introduite à l'intérieur de l'œil, en rasant la face interne de la sclérotique, on arrive à détacher la choroïde et à l'extraire avec la rétine, le corps vitré et le cristallin. L'ouverture de la sclérotique, après irrigation prolongée de la cavité avec une solution de sublimé, est fermée par une suture en bourse. Le pansement extérieur est le même que pour l'énucléation.

Il ne paraît pas que l'exentération soit suivie d'accidents sérieux, mais elle provoque une réaction inflammatoire souvent vive et des douleurs qu'on n'observe pas après l'énucléation.

Protuèse oculaire. — L'adaptation d'un œil artificiel en émail entre les paupières a non seulement pour but de masquer l'absence de l'organe, après l'énucléation, l'exentération, ou lorsque l'atrophie l'a réduit à un simple

moignon, mais elle remédie encore à certains inconvénients qui résultent de la stagnation des larmes et des sécrétions chez les individus privés d'un œil.

Les pièces prothétiques sont aujourd'hui très perfectionnées pour ce qui concerne l'exacte imitation de l'œil sain dont elles reproduisent l'apparence et la couleur; mais elles doivent être choisies de manière à ne pas blesser par leurs bords les culs-de-sac de la conjonctive. Il faut aussi avoir soin de ne faire porter, au début, que des pièces peu volumineuses, dont le volume est ensuite augmenté progressivement. Avec cette précaution, un œil artificiel peut être toléré pendant quelques heures chaque jour deux ou trois semaines après l'énucléation.

Il arrive parfois que les culs-de-sac conjonctivaux manquent de profondeur et que l'œil artificiel glisse et ne peut être maintenu entre les paupières. Dans ces cas on peut chercher à donner plus de profondeur aux culs-de-sac par une opération de greffe muqueuse. Le succès définitif est d'ailleurs toujours incertain dans ces sortes d'opération.

La plus grande propreté doit être recommandée pour empêcher l'irritation de la conjonctive par la pièce artificielle et les sécrétions qui s'accumulent derrière elle. L'œil d'émail doit être soigneusement lavé chaque jour dans une solution d'acide borique et conservé pendant la nuit dans du coton.

CHAPITRE XII

AMAUROSES ET AMBLYOPIES

R. Liebreich, art. Amaurose et Amblyopie du *Dict. de méd. et de chir. prat.*, t. I, p. 785 et 791. — Follin, *Dict. encycl. des sc. méd.*, Ire série, t. III, p. 517 et 548. — Traités généraux de Abadie, Galezowski, Ed. Meyer, De Wecker et Landolt, Fuchs, Panas, Nimier et Despagnet, Truc et Valude.

Les anciens ophtalmologistes désignaient par le mot d'*amaurose* la cécité ou l'affaiblissement considérable de la vision que n'explique aucun obstacle à l'accès des rayons lumineux sur la rétine. Toutes les lésions de la rétine, de la choroïde et du nerf optique, qui se traduisent par des troubles fonctionnels très accusés, rentraient pour eux dans la catégorie des amauroses.

Bien que l'ophtalmoscope, en nous éclairant sur l'existence et la nature de ces lésions, ait beaucoup réduit la classe des amauroses, le mot cependant doit être conservé et s'applique encore aux cas dans lesquels la vision est profondément troublée sans que nous puissions rattacher ce trouble à une lésion déterminée.

L'amaurose est complète, *absolue*, si le malade ne distingue pas la lumière des ténèbres et a perdu toute sensation lumineuse. L'amaurose est *incomplète* s'il y a perception quantitative de la lumière. Le sujet, dans une chambre éclairée, reconnaît encore la situation de la fenêtre; il indique le moment où la main du chirurgien, passant devant son œil, intercepte les rayons lumineux; mais il ne distingue aucune forme et est hors d'état de se conduire.

L'*amblyopie* est cet état moins grave, dans lequel la vision est seulement

très diminuée. La forme des objets volumineux est encore perçue : le patient peut se conduire lui-même, mais il est incapable de se livrer à un travail quelque peu appliquant.

Dans l'amblyopie, comme dans l'amaurose, les lésions ophtalmoscopiques font défaut. A mesure cependant que les moyens d'investigation se perfectionnent on arrive à reconnaître certaines altérations de la papille qui précèdent le plus souvent une atrophie du nerf optique.

Dans ce chapitre, nous réunissons un certain nombre d'affections assez dissemblables, se traduisant par un affaiblissement de la vision et rentrant plus ou moins dans la classe des amblyopies. De ces affections les unes sont caractérisées par la perte de la vision, dans une partie seulement du champ visuel (*hémiopie*), les autres par une diminution du sens lumineux (*héméralopie, nyctalopie*), d'autres enfin par l'altération du sens des couleurs (*dyschromatopsie*). A côté de ces formes bien tranchées viennent se ranger toute une série d'amblyopies dans lesquelles le sens lumineux et le sens chromatique sont plus ou moins atteints simultanément (*amblyopies proprement dites*).

Nous donnerons une description succincte de ces différentes affections et nous terminerons en indiquant les moyens propres à faire reconnaître la *simulation de l'amaurose*.

I

HÉMIOPIE

L'*hémiopie* ou *hémianopsie* se traduit par la suppression de la vision pour une moitié du champ visuel binoculaire. Elle se produit quelquefois dans un seul œil et résulte alors de causes variables telles qu'un décollement rétinien. Nous ne parlerons ici que de l'hémiopie portant sur les deux yeux et se rattachant à une lésion de l'appareil nerveux.

L'hémiopie est dite *latérale* ou *homonyme*, lorsqu'elle affecte la moitié droite ou la moitié gauche du champ visuel binoculaire. Dans ce cas, elle résulte de l'anesthésie des deux moitiés *opposées* de chaque rétine.

L'hémiopie peut aussi être *externe* ou temporale, et *interne* ou nasale. Toutefois cette dernière est extrêmement rare.

Les cas dans lesquels l'hémiopie porte sur la moitié supérieure ou inférieure du champ visuel sont tout à fait exceptionnels. Nous nous contenterons de les mentionner.

Pour comprendre le mécanisme de l'hémiopie, il faut se rappeler la manière dont se produit la décussation des nerfs optiques, en se raportant à la figure que nous reproduisons (fig. 155).

On voit que la bandelette droite s'épanouit dans la moitié externe de l'œil droit et dans la moitié interne de l'œil gauche. La bandelette gauche a une distribution inverse. Toute lésion portant sur la bandelette en arrière du chiasma pourra donc produire une anesthésie homonyme. Une lésion portant sur la partie moyenne du chiasma déterminera une anesthésie de la moitié interne des deux rétines (*hémiopie temporale*). Pour qu'une hémiopie interne ou *nasale* se produise, il faut que le chiasma ou les bandelettes optiques soient atteints

symétriquement par une double lésion siégeant sur leur partie externe, condition qui se réalise rarement.

Mandelstamm, il est vrai (*Ueber Sehnervenkreuzung und Hemiopie. Arch. f. Opht.*, 1873, Bd. XIX, Abt. 2, p. 39-58), a combattu la doctrine de la semi-décussation complète. Mais son opinion n'a pas prévalu généralement et le professeur Charcot a montré (*Leçons sur les localisations dans les maladies du cerveau*. Paris, 1876) que l'hypothèse de la semi-décussation permettait d'expliquer tous les faits d'hémiopie. Pour lui, l'hémiopie résulterait de lésions portant sur le chiasma ou les bandelettes optiques. Il n'admet pas que les lésions centrales en foyer produisent autre chose qu'une *amblyopie croisée*, se manifestant sur un seul œil, du côté opposé à la lésion. De Graefe, au contraire, a soutenu que lorsqu'il existe une lésion centrale, telle qu'une hémorragie cérébrale ou un foyer de ramollissement, il n'y a jamais de cécité d'un des yeux sans participation de l'œil du côté opposé.

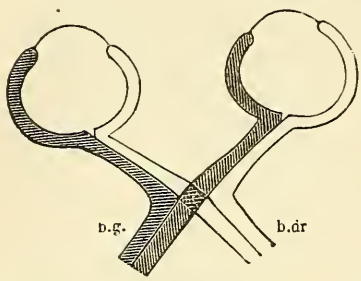

Fig. 155. — Décussation des bandelettes optiques.

Dans l'*hémiopie homonyme* ou *latérale*, la ligne de démarcation entre la partie atteinte et la partie conservée du champ visuel est verticale et passe en dehors de la *macula*; il en résulte que l'acuité visuelle n'est pas atteinte ou n'est que peu affaiblie. Elle ne descend pas au-dessous de 1/3 ou 1/2. Mais toute une moitié du champ visuel est supprimée pour le patient. Il ne voit plus les objets situés à sa gauche ou à sa droite. Lorsque la suppression de la vision porte sur la moitié droite, l'orientation est plus gênée; la lecture devient plus difficile.

Le sens chromatique reste intact dans la partie conservée du champ visuel.

Dans quelques cas, l'hémiopie ne présente pas une limite verticale nette; le champ visuel n'est aboli que suivant un secteur plus ou moins étendu.

L'hémiopie *externe* ou *temporale* est produite par l'anesthésie de la moitié *interne* de chacune des deux rétines. Le champ visuel est supprimé à gauche et à droite pour le patient, mais il est conservé dans la partie médiane.

Dans l'hémiopie *interne* ou *nasale*, tout à fait exceptionnelle et dont l'existence même a été contestée, la lacune occupe la partie médiane du champ visuel, par suite de l'anesthésie de la moitié externe des deux rétines. Les parties latérales droite et gauche du champ visuel sont respectées.

Généralement, le début de l'hémiopie est brusque. Dans l'hémiopie homonyme ou latérale, la lacune du champ visuel reste habituellement stationnaire, et l'acuité visuelle est encore bonne.

L'ophtalmoscope ne montre pas de lésions appréciables. De Graefe cependant dit avoir constaté l'hémiatrophie des papilles.

Dans l'hémiopie temporale, l'acuité visuelle est toujours assez profondément atteinte et la lacune du champ visuel tend à progresser. Cette forme d'hémiopie comporte un pronostic beaucoup plus grave que la précédente. Elle aboutit souvent à une cécité complète par atrophie des nerfs optiques.

D'autre part, si l'hémiopie latérale homonyme a un pronostic relativement favorable, en ce sens qu'elle reste le plus souvent stationnaire, il faut savoir qu'elle guérit rarement.

HÉMIOPIE TEMPORAIRE. — SCOTOME SCINTILLANT

Cette forme d'hémiopie diffère de celles dont nous venons de parler parce qu'elle n'est que temporaire, revenant par accès, et qu'elle s'accompagne de sensations lumineuses dans la moitié correspondante du champ visuel.

L'hémiopie temporaire, appelée aussi *scotome scintillant*, *irisalgie* a été bien décrite par Dianoux (Thèse de doctorat. Paris, 1875).

Le scotome scintillant résulte de troubles vasculaires portant sur les bandelettes optiques ou les hémisphères cérébraux. Dianoux admet qu'il se produit une anémie temporaire par constriction des vaisseaux sous l'action des nerfs vaso-moteurs.

Le scotome scintillant affecte les deux yeux, sous forme d'une anesthésie rétinienne *homonyme*. Il occupe par conséquent la moitié droite ou la moitié gauche du champ visuel binoculaire.

Le début est brusque. Un nuage se forme dans l'une des moitiés du champ visuel et s'étend du centre vers la périphérie. Dans cette dernière région, il se termine par un bord dentelé, en demi-cercle. C'est en ce point que se produisent les vibrations lumineuses, le scintillement caractéristique. Javal a présenté à la *Société d'ophtalmologie* de Paris de curieuses images, œuvre d'un peintre bien connu, reproduisant toutes les apparences que prennent les sensations lumineuses subjectives qui, chez cet artiste, accompagnent le scotome scintillant.

Les accès reviennent d'une façon très irrégulière, sans que rien permette d'en prévoir le retour. Souvent séparés par un intervalle de plusieurs mois, de plusieurs semaines, ils ne se reproduisent presque jamais plusieurs fois dans la même journée. Leur durée est assez courte, un quart d'heure environ.

Aucune modification ophtalmoscopique n'est appréciable au moment de l'accès. Le point de fixation est ordinairement en dehors du scotome et la vision se rétablit de la périphérie vers le centre.

Le scotome scintillant s'accompagne quelquefois de maux de tête, d'une aphasie momentanée et même de quelques vertiges ou de fourmillements dans les membres, mais la vision reste intacte en dehors des accès. Le pronostic n'est donc pas grave.

Dans quelques cas, tous les phénomènes que nous venons d'indiquer se produisent, mais les sensations lumineuses subjectives manquent. Ces cas doivent être rapprochés de la *migraine ophtalmique* décrite par Piorry et que Charcot et Féré ont de nouveau étudiée.

Les accès de migraine ophtalmique s'observent surtout chez les femmes nerveuses. Le début est brusque, sans périodicité : il y a hémiopie passagère, puis vomissements et douleurs dans toute une moitié du crâne. L'accès dure de douze à vingt-quatre heures.

Le *traitement* du scotome scintillant consiste dans l'emploi de l'hydrothérapie et l'administration des toniques et des ferrugineux. On prescrit aussi le bromure de potassium, l'antipyrine et le sulfate de quinine. Dans quelques cas, on a remarqué qu'une petite quantité de liquide alcoolique prise au début de l'accès le faisait avorter. L'impression de l'air froid, la position déclive de la tête ont quelquefois produit le même effet.

[*E. DELENS.*]

II

HÉMÉRALOPIE — NYCTALOPIE

Héméralopie. — Ce trouble fonctionnel, désigné sous le nom de *cécité nocturne*, consiste dans un affaiblissement considérable de la vision dès que l'éclairage cesse d'être très intense. Les individus qui en sont atteints deviennent incapables de distinguer les objets et même de se conduire lorsque le jour baisse, ou lorsqu'ils sont dans une chambre peu éclairée.

On a attribué l'héméralopie à un état de torpeur de la rétine, qui ne pourrait plus être impressionnée que par des excitations vives. Les expériences de Reymond semblent plutôt devoir faire admettre un défaut d'adaptation de la sensibilité rétinienne aux différentes intensités des excitations lumineuses. Il a vu, en effet, l'acuité visuelle des héméralopes tomber brusquement après s'être maintenue intacte dans des conditions d'éclairage où elle était égale à celle d'un œil normal.

Il faut distinguer l'héméralopie essentielle de l'héméralopie symptomatique, qui accompagne la rétinite pigmentaire (*voy.* p. 259). L'héméralopie *essentielle* s'observe de préférence au printemps et souvent à l'état épidémique, chez les soldats, les prisonniers, les marins. Elle reconnaît pour causes, dans ces cas, les mauvaises conditions d'hygiène et d'alimentation, le surmenage. Elle coïncide parfois chez les marins avec le scorbut, et dans la Russie méridionale on la voit se développer à l'époque des jeûnes du carême.

L'exposition prolongée à une lumière vive en est aussi la cause occasionnelle. Parinaud a signalé l'influence de l'ictère sur l'apparition de l'héméralopie et Charpentier celle des maladies hépatiques qui ne s'accompagnent pas d'ictère. Billot l'a vue coïncider avec le développement des plaques nacrées du xérosis conjonctival.

L'impossibilité de distinguer les objets et même de se diriger dès que le jour baisse, caractérise l'héméralopie. Les mêmes troubles se produisent dans une pièce mal éclairée. Le matin, au petit jour, malgré l'éclairage encore imparfait, la vision, dit-on, serait au contraire bonne.

Il existe chez l'héméralope un peu de dilatation pupillaire, une légère paresse de l'accommodation, et l'ophtalmoscope montre parfois un certain degré d'hyperémie de la papille.

Le champ visuel est normal comme étendue, mais on y constate souvent de petits scotomes vers les régions centrales. Il y a en même temps un certain degré de dyschromatopsie centrale qui porte principalement sur le bleu.

L'héméralopie essentielle apparaît en général brusquement, surtout lorsqu'elle est épidémique. On a cru à tort, en raison de la périodicité des accidents, que l'héméralopie se rattachait à l'intoxication paludique.

L'affection peut durer plusieurs semaines et même plusieurs mois.

Le *pronostic*, cependant, n'en est pas grave, car elle disparaît rapidement lorsqu'on supprime les causes qui lui ont donné naissance. Elle récidive, il est vrai, facilement par le retour de ces mêmes causes. L'héméralopie liée à la rétinite pigmentaire comporte, au contraire, un pronostic grave. Le pronostic de l'héméralopie des affections hépatiques est également sérieux.

Le *traitement* de l'héméralopie essentielle consiste tout d'abord à modifier les conditions hygiéniques mauvaises qui l'ont produite. Il exige aussi l'administration des reconstituants (quinquina, ferrugineux). Le séjour prolongé dans une pièce obscure (traitement par les *cabinets ténébreux*) a été conseillé par Netter. Lorsque les patients circulent au grand jour, ils doivent porter des lunettes à verres fumés et bombés. Lorsque, par l'emploi de ces moyens, la guérison tarde à se faire, on peut y ajouter les injections sous-cutanées de sulfate de strychnine à la tempe.

Nyctalopie. — Contrairement à ce qui se produit pour l'héméralopie, la nyctalopie est caractérisée par l'abaissement de la faculté visuelle pendant le jour, et son amélioration pendant la nuit, ou avec un éclairage peu intense.

Ce trouble fonctionnel a été observé chez les voyageurs qui ont eu à parcourir par un grand soleil de vastes étendues de neige, et chez les individus qui ont observé des éclipses de soleil à travers des verres insuffisamment préservateurs. On a signalé aussi la nyctalopie chez les mineurs qui passent brusquement de l'obscurité de la mine au grand jour.

La nyctalopie dépend d'une *hyperesthésie rétinienne*, produite par une excitation trop intense ou trop prolongée. Elle s'accompagne de myosis et de crainte de la lumière. En raison de ce dernier caractère, elle peut être considérée comme une variété de photophobie.

De Wecker rapproche de la nyctalopie l'*asthénopie rétinienne* qu'on observe chez les hystériques, les névropathes et qui leur rend tout travail impossible.

Le traitement de la nyctalopie consiste à maintenir les sujets pendant quelque temps dans une chambre obscure et à les habituer progressivement au retour de la lumière. On leur fait ensuite porter des verres fumés ou des verres jaunes pour les préserver de l'éclat du grand jour.

III

DYSCHROMATOPSIE — DALTONISME

Les troubles dans la perception des couleurs portent le nom générique de *dyschromatopsie*. Ce mot sert aussi à désigner spécialement la difficulté que certains yeux ont à reconnaître les nuances. Dans le *daltonisme*, il y a cécité véritable pour certaines couleurs, la vision des autres couleurs restant intacte. Enfin, dans l'*achromatopsie*, aucune couleur n'est perçue : les sensations fournies par la rétine se réduisent à la perception du blanc et du noir et des teintes intermédiaires. L'achromatopsie est d'ailleurs extrêmement rare. La dyschromatopsie et le daltonisme sont au contraire assez fréquents.

Il faut distinguer, dans la perception des couleurs, la perception centrale et la perception périphérique. Nous avons dit que le champ visuel pour les couleurs est fréquemment atteint dans les affections de la rétine et du nerf optique.

Le *daltonisme*, bien décrit par le physicien Dalton, qui était atteint de cette infirmité, est presque toujours congénital et héréditaire. Il est plus fréquent chez l'homme (3,5 sur 100) que chez la femme (moins de 1 sur 100) et se ren-

contre souvent chez plusieurs membres d'une même famille. Il se transmet par les femmes, qui en sont cependant le plus souvent exemptes.

On a cité des cas de daltonisme acquis à la suite de blessures de la tête (Wilson, Tyndall), de commotions de l'œil, de fatigue exagérée de la vue (Favre). Il est alors généralement temporaire.

La dyschromatopsie et l'achromatopsie congénitales sont souvent ignorées par les sujets qui en sont atteints, jusqu'au jour où une circonstance fortuite vient les avertir de leur infirmité.

La dyschromatopsie est assez fréquente, mais n'entraîne que peu d'inconvénients. L'achromatopsie partielle porte surtout sur le rouge et le vert. Elle est très rare pour le bleu. Nous avons dit que l'achromatopsie totale était absolument exceptionnelle.

L'intensité de l'éclairage influe beaucoup sur la distinction des couleurs. Les individus atteints seulement de dyschromatopsie arrivent, avec un bon éclairage et de l'attention, à distinguer des couleurs qu'ils confondent dans les conditions opposées. Les personnes mêmes dont le sens chromatique est intact, ne peuvent plus distinguer les nuances à la chute du jour. C'est une expérience que chacun a pu faire.

D'une manière générale, les daltoniens ne perçoivent pas *une* couleur, ni la couleur complémentaire. Dalton voyait le rouge-sang de la couleur du vert foncé des bouteilles, et le vert, au jour, lui semblait peu différent du rouge. Le jaune et l'orangé avaient, au contraire, pour lui la même valeur que pour tout le monde.

Le diagnostic de la dyschromatopsie et de l'achromatopsie partielle ou daltonisme se fait, comme nous l'avons déjà indiqué, par plusieurs méthodes. La vision centrale pour les couleurs peut être déterminée en faisant examiner des tableaux portant des carrés diversement colorés, trier des pains à cacheter, ou assembler des écheveaux de laines de différentes nuances (*Méthode d'Holmgren*). On fait usage aussi des *chromoptomètres* imaginés par Parinaud, Charpentier, Chibret.

Il ne suffit pas de constater qu'un individu ne reconnaît pas toutes les couleurs pour le déclarer atteint de daltonisme. Il faut rechercher si la dyschromatopsie est congénitale ou acquise.

Certaines dyschromatopsies se rattachent à des états pathologiques. La dyschromatopsie est très fréquente au début des atrophies du nerf optique; dans l'amblyopie hystérique. Dans ces divers états, toutefois, la vision centrale des couleurs est moins atteinte que la vision périphérique ; dans l'amblyopie alcoolique, c'est, au contraire, la dyschromatopsie centrale qu'on observe. Il faut donc faire une étude attentive des limites du champ visuel de chaque couleur dans ces cas. L'ingestion de la santonine altère aussi temporairement la perception de la couleur jaune et du violet, et dans certains ictères, on observe un trouble dans la perception des couleurs résultant de la teinte jaune répandue sur tous les objets.

Lorsqu'on examine le sens chromatique pour l'admission dans les administrations où la distinction des couleurs est indispensable (compagnies de chemin de fer, marine) en raison de l'usage des signaux colorés, il faut avoir le soin de répéter à plusieurs reprises les examens en faisant varier les conditions de l'éclairage.

Le daltonisme n'entraîne pas de conséquences graves, mais il interdit cer-

taines professions à ceux qui en sont atteints. Quelques peintres cependant arrivent, avec un certain degré de daltonisme, à reconnaître par l'habitude les couleurs dont ils doivent faire usage.

Il ne paraît pas, malgré les essais qui ont été tentés dans ce sens, qu'on puisse améliorer, par les exercices répétés, la perception des couleurs chez ceux qui sont atteints de cette forme d'amblyopie congénitale. Mais on peut remédier aux inconvénients qu'elle entraîne par l'emploi de verres colorés, qui permettent la distinction de certaines couleurs. Delbœuf, Spring et Javal ont montré le parti qu'on peut tirer, dans ce but, des couleurs de fuchsine.

IV

AMBLYOPIES PROPREMENT DITES

Dans l'étude générale des amblyopies, il faut distinguer les amblyopies *congénitales* et les amblyopies *acquises*. Parmi ces dernières, il en est qui se rattachent à une lésion du *système nerveux central*, et d'autres qui sont sous la dépendance d'une *intoxication* ou d'une *altération du sang*. Quelques-unes enfin échappent à l'analyse et sont d'origine inconnue. Nous dirons quelques mots de chacune de ces amblyopies.

a. Amblyopie congénitale. — Certains sujets naissent avec une vision très imparfaite de l'un des yeux. Du moins il y a tout lieu de croire que leur infirmité date de la naissance, bien qu'elle se révèle parfois assez tardivement et par le fait d'une circonstance fortuite.

Cette amblyopie se rencontre surtout chez les strabiques. Il est rare que l'œil dévié dans le strabisme fonctionnel ait une acuité égale à celle de l'œil non strabique, et quelquefois l'acuité est réduite au point de ne pouvoir être mesurée.

On a expliqué par l'existence de cette amblyopie l'absence de diplopie dans le strabisme fonctionnel. De Graefe, il est vrai, a émis l'idée que l'œil strabique arrivait par l'habitude à neutraliser l'image perçue.

Le défaut d'usage d'un des yeux suffirait, suivant certains auteurs, à déterminer l'amblyopie (*amblyopie ex anopsia*). C'est ainsi que, chez les enfants atteints de cataracte congénitale, l'œil présente souvent une amblyopie plus ou moins marquée qui persiste après l'opération de la cataracte. On a dit aussi que, chez les enfant strabiques, l'amblyopie de l'œil dévié résultait du défaut d'usage. Cette cause toutefois n'agirait que sur les sujets jeunes, car les individus qui deviennent strabiques à un certain âge, ne perdent généralement rien de l'acuité de leur œil dévié. De même, lorsque après avoir maintenu pendant plus d'un an les paupières suturées, on vient à les désunir, on ne remarque pas de diminution de la sensibilité rétinienne.

Il semble que l'amblyopie congénitale se rattache le plus souvent à une cause cérébrale. Ce serait alors la manifestation d'une tare nerveuse et le fait que cette forme d'amblyopie est assez souvent héréditaire donne une grande vraisemblance à cette opinion.

Dans l'amblyopie congénitale, la vision centrale est plus atteinte que la vision périphérique. L'acuité est de 1/3 ou au-dessous, alors que la vision périphérique paraît presque intacte. Le sens chromatique est généralement conservé.

[*E. DELENS.*]

Rien dans l'apparence de l'œil ne décèle l'amblyopie et l'ophtalmoscope ne fait découvrir aucune lésion. Abadie cependant a cru remarquer que les fibres nerveuses sont plus abondantes dans la moitié externe de la papille des yeux atteints d'amblyopie congénitale, et il a émis l'idée que ces fibres en nombre anormal, en passant au-devant de la macula, deviendraient un obstacle à la vision centrale.

On voit généralement l'amblyopie congénitale se compliquer d'un vice marqué de la réfraction. La myopie et l'astigmatisme sont fréquents. L'hypermétropie s'observe surtout dans les cas d'amblyopie accompagnant le strabisme interne.

Aucun traitement ne réussit à améliorer l'amblyopie congénitale, sauf peut-être celle qui coïncide avec le strabisme et qui paraît quelquefois diminuer lorsque l'opération a rétabli l'harmonie des axes visuels.

b. Amblyopies acquises. — Amblyopies de cause cérébrale. — Les lésions cérébrales en foyer produiraient, d'après certains auteurs, une hémiopie latérale homonyme. C'est du moins l'opinion soutenue en 1860 par A. de Graefe, et que Schoen a défendue de nouveau.

Nous avons déjà dit que Charcot admet que les lésions de la partie postérieure de la capsule interne ou du pied de la couronne rayonnante ne déterminent qu'une *amblyopie croisée*.

L'*amblyopie hystérique*, assez fréquente, se rapproche par ses caractères de l'amblyopie cérébrale croisée.

D'après Charcot, elle est généralement unilatérale comme l'amblyopie résultant de lésions en foyer et elle siège du côté correspondant à l'hémianesthésie cutanée.

Elle procède par accès, souvent précédés d'une aura. Il y a un rétrécissement du champ visuel pour le blanc et pour les couleurs. Il est régulièrement concentrique et porte d'abord sur le bleu et le violet. La vision du vert et du rouge persiste pendant très longtemps. Par là l'amblyopie hystérique se distingue nettement de l'amblyopie alcoolique dans laquelle l'ordre de disparition de la perception des couleurs est précisément inverse. En dehors de l'hystérie spontanée ou traumatique, Déjerine et Tuiland n'ont rencontré que dans la syringomyélie cet ordre de disparition des couleurs.

L'absence de lésions du fond de l'œil et la constatation des autres signes de l'hystérie facilitent le diagnostic de l'amblyopie hystérique.

Les *amblyopies réflexes* s'observent lorsque l'une des branches du trijumeau a été lésée ou se trouve soumise à une cause permanente d'irritation. Nous aurons l'occasion de citer et de discuter les cas dans lesquels une cicatrice cutanée, comprimant le nerf frontal, a déterminé une amaurose de l'œil correspondant.

On voit quelquefois aussi une *névralgie dentaire*, entretenue par une carie, s'accompagner d'amblyopie de l'œil du côté malade ou même des deux yeux.

Enfin, on a cité des cas d'amblyopies déterminées par des *affections utérines* et par la *présence de vers intestinaux*.

Nous verrons, à propos des traumatismes de la région sourcilière et péri-orbitaire, que les amauroses qui leur sont imputées peuvent s'expliquer par l'existence de fractures irradiées jusqu'au sommet de l'orbite et par des lésions du nerf optique dans le canal osseux. Dans les cas où ces lésions n'existent pas, l'am-

blyopie peut être attribuée quelquefois à un *état hystérique* révélé par le traumatisme.

Amblyopies par intoxication. — Nous rangeons sous ce titre les amblyopies qui se rencontrent dans le saturnisme, l'alcoolisme, le nicotinisme que l'on a si fréquemment l'occasion d'observer, et les amblyopies plus rares qui résultent de l'action généralement accidentelle de certains poisons tels que l'opium, l'atropine, la quinine.

L'*amblyopie saturnine* est depuis longtemps signalée. Dans certains cas, en effet, où l'intoxication saturnine est démontrée, on observe des troubles visuels, sans que l'ophtalmoscope constate aucune lésion. A côté de ces faits d'amblyopie sans lésion, il y en a d'autres dans lesquels l'amblyopie n'est que le symptôme d'une névrite optique. Hutchinson, Stricker ont étudié ces faits. Il ne faut pas oublier enfin que l'existence de l'albuminurie et de l'urémie suffit à expliquer les troubles visuels chez un certain nombre de saturnins.

Amblyopie alcoolique et nicotinique. — En raison de sa fréquence, l'amblyopie alcoolique mérite une description à part, mais elle ne peut être séparée de l'amblyopie nicotinique, la double intoxication par l'alcool et le tabac existant presque toujours simultanément, et les symptômes ayant d'ailleurs une grande analogie.

L'amblyopie alcoolique s'observe à peu près exclusivement chez l'homme dans la période de trente à soixante ans. L'abus des alcools de mauvaise qualité, l'usage d'un tabac riche en nicotine, et surtout l'habitude de chiquer en sont les causes déterminantes habituelles. Comme causes prédisposantes, on y peut joindre le surmenage et le refroidissement (Panas).

L'amblyopie ne s'observe qu'après un long abus de l'alcool et du tabac, et se manifeste progressivement. Il faut, le plus souvent, plusieurs mois pour que les individus qui en sont atteints se décident à consulter. Dans quelques cas, tout à fait exceptionnels, on a constaté une forme suraiguë se montrant après des excès alcooliques.

Le premier symptôme par lequel se manifeste l'amblyopie alcoolique est l'abaissement progressif de l'acuité visuelle. Il y a un *scotome central*, mais la vision périphérique est intacte, de telle sorte que les malades, devenus incapables de se livrer à leurs travaux habituels, continuent à pouvoir se conduire et circuler sans difficultés.

L'acuité visuelle diminue progressivement : elle tombe à 1/4 et arrive à n'être plus que 1/15 et 1/20, mais la cécité complète ne se produit pas. La *dyschromatopsie* est caractéristique. Le vert, le rouge, le jaune sont difficilement distingués au début et bientôt ne sont plus reconnus. La perception du bleu persiste la dernière. Pour constater cette dyschromatopsie centrale, il suffit de présenter au malade un disque coloré de petites dimensions que l'on fait mouvoir, sur l'arc du périmètre, de la périphérie vers le point de fixation. Panas signale que, dans cette expérience, la sensibilité pour la couleur blanche est également très diminuée.

L'examen ophtalmoscopique du fond de l'œil montre la papille congestionnée et les veines rétiniennes augmentées de volume. Toute la surface de la papille ne présente pas, néanmoins, l'apparence hypérémique et l'on a noté une décoloration de la moitié temporale, indice d'un commencement d'atrophie qui ne se complète que dans des cas tout à fait exceptionnels.

Samelsohn et d'autres observateurs après lui ont pu, en effet, examiner histologiquement les nerfs optiques d'individus ayant succombé après avoir présenté, durant leur vie, tous les signes de l'amblyopie alcoolique. Les lésions reconnues par eux ont consisté en une atrophie des faisceaux centraux des nerfs et les lésions portaient surtout sur le stroma conjonctif.

Le *diagnostic* de l'amblyopie alcoolique, outre les signes que nous venons d'indiquer, se fait en tenant compte des autres signes généraux, qui dénotent les habitudes invétérées d'alcoolisme et de nicotinisme chez les individus qui se plaignent de troubles de la vue. L'odeur spéciale de l'haleine, l'injection de la face, le tremblement des mains, les cauchemars et les hallucinations, les troubles gastriques au réveil constituent un ensemble bien connu qui dénonce les habitudes alcooliques.

Dans l'état actuel de nos connaissances, la distinction de l'amblyopie alcoolique et de l'amblyopie nicotinique n'est pas encore possible. On les confond dans la pratique.

Le *pronostic* est relativement favorable, en ce sens que si l'on obtient la cessation des causes d'intoxication, la vision s'améliore assez rapidement.

Le *traitement* général est celui qui a le plus d'importance pour la guérison de l'amblyopie alcoolique. Il faut obtenir par tous les moyens possibles que les malades renoncent à leurs habitudes. On les soumet, en même temps, à un régime tonique auquel on peut joindre l'hydrothérapie. On a vanté les bons effets de la solution d'iodure de potassium à la dose de 2 à 5 grammes par jour, et on a même prescrit les frictions mercurielles. Cette thérapeutique nous paraît peu justifiée, du moins en ce qui concerne les frictions. L'emploi du bromure de potassium à l'intérieur et l'administration des préparations opiacées sont, au contraire, très rationnels. C'est à ces médicaments qu'on devra surtout avoir recours. Les injections sous-cutanées, à la tempe, d'une solution de sulfate de strychnine et l'usage des courants continus ont été également conseillés.

L'amblyopie résultant de l'action de l'*opium* s'accompagne du rétrécissement de la pupille et du spasme du muscle ciliaire. Celle qui se lie à l'intoxication par la *belladone* ou par l'atropine présente les phénomènes inverses : la mydriase et la paralysie de l'accommodation.

L'intoxication par les *sels de quinine* mérite une attention particulière parce qu'elle a été, dans quelques cas, suivie de l'atrophie de la papille (Knapp).

L'amblyopie quinique ne se produit que lorsqu'on administre de fortes doses de sulfate de quinine généralement supérieures à 1 gr. 50. Elle s'accompagne du rétrécissement des vaisseaux rétiniens et de la pâleur de la papille. En même temps, l'acuité visuelle est très diminuée et le champ visuel fort rétréci.

Le *salicylate de soude* à doses élevées est susceptible de produire des accidents analogues.

Amblyopies par altération du sang. — Dans cette classe d'amblyopies, nous rangeons celles qui se rattachent aux maladies générales graves, au diabète et aussi aux hémorragies abondantes. Sauf dans ce dernier cas, l'affaiblissement de la vision peut être considéré comme résultant d'une intoxication.

L'amblyopie, dans le *diabète*, s'observe sans que le fond de l'œil présente aucune des altérations qui caractérisent la rétinite diabétique dont nous avons parlé et dont les hémorragies le long des vaisseaux sont le signe distinctif.

Elle se manifeste par une dyschromatopsie centrale, comme l'amblyopie

alcoolique, mais le champ visuel est ordinairement plus rétréci que dans cette dernière. La décoloration de la papille existe aussi dans la moitié temporale.

Les *hémorragies abondantes*, les *anémies graves* produisent une amblyopie se rattachant à l'insuffisance de nutrition des centres nerveux. L'amblyopie qui précède ou suit la *syncope* en est le type.

V

DE LA SIMULATION DE L'AMAUROSE

Il importe de savoir déjouer la simulation dont se rendent coupables certains individus, dans un but intéressé, le plus souvent pour tenter d'échapper au service militaire. Quelques femmes hystériques cherchent aussi à tromper le chirurgien pour se rendre intéressantes.

La simulation de l'amaurose double est celle qu'il est le plus difficile de reconnaître. Cependant, en l'absence de toute lésion du fond de l'œil, si les pupilles réagissent normalement à l'action de la lumière quand on fait agir celle-ci simultanément ou isolément sur chacun des yeux, la simulation est probable. Mais le plus ordinairement elle ne pourra être rendue évidente que par une observation attentive du sujet, prolongée pendant un temps souvent fort long. On arrivera, à un moment donné, à le prendre en défaut, lorsqu'il ne se croira pas surveillé.

Il y a plusieurs moyens pour déjouer la simulation lorsque l'amaurose n'existe, au dire du sujet, que pour un seul œil.

Les principaux moyens consistent dans l'emploi des *prismes* et du *stéréoscope*; que nous mentionnons seulement, et dans celui des *tableaux de Stilling*, dont nous dirons quelques mots.

Les tableaux de Stilling portent, comme les tableaux optométriques de Snellen, des lettres de grandeur décroissante, mais ces lettres sont vertes ou rouges sur un fond noir.

Le sujet à examiner déclarant ne pas voir de l'œil *droit*, par exemple, alors que la vision est conservée du côté gauche, est placé à quelques mètres du tableau dont les lettres sont en rouge. Sous prétexte de constater d'abord l'état de la vision du côté sain, c'est-à-dire de l'œil gauche, on place dans la monture d'essai un verre *vert* au-devant de l'œil gauche et un verre *rouge* au-devant de l'œil droit. Si le patient lit les lettres du tableau, la simulation est certaine, car le verre vert a supprimé totalement pour l'œil sain la vision des caractères rouges qui n'ont pu être reconnus que par l'œil droit prétendu amaurotique. Si les caractères les plus fins ont été lus sans hésiter à 5 mètres, on a en outre la preuve que l'acuité est normale pour l'œil droit.

Il faut avoir, au préalable, constaté par soi-même que, dans les conditions d'éclairage où l'on a placé le sujet, les verres colorés neutralisent complètement la couleur des caractères.

On peut varier l'épreuve de plusieurs façons, comme l'a indiqué Bravais, en traçant par exemple des caractères rouges et noirs sur un fond blanc. Si, sur un carton blanc, on trace en rouge une ligne de caractères et en noir une ligne au-dessous de la première, l'œil sain, à travers un verre rouge, ne pourra lire

que la ligne de caractères noirs; l'œil prétendu amaurotique, avec un verre vert, lira les deux lignes qui lui paraîtront toutes deux noires. Donc si le sujet, ayant un verre rouge au-devant de l'œil sain et un verre vert devant l'œil soi-disant aveugle, lit les deux lignes, c'est qu'il simule l'amaurose.

Au lieu d'écrire deux lignes de couleurs différentes, on peut tracer un mot dont les lettres sont alternativement rouges et noires. Certains mots sont composés de telle sorte, que les lettres rouges forment un sens et que les lettres noires en forment un autre. Tel est le mot ABLATION, qui donne ALTO ou BAIN, suivant que les lettres d'ordre pair ou impair sont seules perçues.

Pour l'étude complète des moyens de déjouer la simulation de l'amaurose, on consultera avec fruit le travail de S. Baudry (*Simulation de l'amaurose et de l'amblyopie. Des principaux moyens de la dévoiler*. Paris et Lille, 1889).

CHAPITRE XIII

ANOMALIES ET TROUBLES DE LA RÉFRACTION STATIQUE ET DYNAMIQUE

Les anomalies de la réfraction statique que nous étudions dans ce chapitre sont l'*hypermétropie*, la *myopie* et l'*astigmatisme*.

Comme troubles de la réfraction dynamique nous aurons à décrire la *presbytie*, la *paralysie* et le *spasme de l'accommodation*.

I

ANOMALIES DE LA RÉFRACTION STATIQUE

a. — *HYPERMÉTROPIE*

Dans l'œil *emmétrope*, c'est-à-dire normalement conformé, nous avons vu (*Notions préliminaires*, p. 4) que les rayons parallèles venant de l'infini se réunissent sur la rétine, sans intervention de l'accommodation.



Fig. 154. — Œil hypermétrope au repos. Le foyer se fait en arrière de la rétine.

L'œil *hypermétrope* est constitué de telle sorte que, dans les mêmes conditions, il ne réunit sur la rétine que des rayons convergents. Les rayons parallèles vont former leur foyer au delà de la rétine. L'œil hypermétrope est donc un œil doué d'un pouvoir réfringent insuffisant; il peut aussi être considéré comme un œil trop court.

L'hypermétropie est presque toujours due à la brièveté trop grande de l'axe antéro-postérieur de l'œil (*hypermétropie axile*). Parfois cependant l'hypermétropie résulte d'un défaut de courbure de la cornée ou de l'absence du cristallin (*aphakie*) qui prive l'œil d'une partie de sa réfringence.

Étiologie. — L'hypermétropie axile est ordinairement congénitale. L'hypermétropie par défaut de courbure ou par défaut de réfringence est presque toujours acquise. C'est ainsi que l'on observe l'hypermétropie dans certaines déformations avec aplatissement de la cornée, dans le glaucome et après l'extraction ou la luxation du cristallin.

L'hypermétropie représente l'état normal de l'œil des animaux et des races sauvages. Chez l'homme civilisé, c'est une anomalie moins fréquente que la myopie.

Le muscle ciliaire, chez l'hypermétrope, est atrophié dans ses fibres longitudinales et hypertrophié dans ses fibres annulaires, à l'inverse de ce qui existe chez le myope.

Symptômes. — Certains signes extérieurs permettent de soupçonner l'existence de l'hypermétropie. L'œil de l'hypermétrope est en général petit, mobile, enfoncé dans l'orbite. La face est ordinairement aplatie, la distance qui sépare les deux yeux est considérable : la conformation générale du crâne plus ou moins brachycéphale. Le strabisme convergent accompagne fréquemment l'hypermétropie. Cependant, sans strabisme véritable, l'hypermétrope, dans la vision au loin, présente une légère divergence apparente des axes visuels.

Le champ visuel est plus étendu pour l'hypermétrope que pour l'emmétrope. Mais, d'après Chauvel (*Archives de médecine militaire*, 1886), l'hypermétropie s'accompagne presque constamment d'un abaissement considérable de l'acuité visuelle.

L'hypermétropie se traduit surtout par des *troubles fonctionnels*. Si elle atteint un haut degré et qu'elle ne soit pas compensée par un pouvoir accommodateur suffisant, la vision est confuse de loin comme de près. Dans les degrés moins élevés, la vision nette à distance est possible grâce à l'intervention de l'accommodation, mais pour la vision de près celle-ci devient insuffisante, et la perception des images des objets rapprochés est défectueuse.

Lorsque l'hypermétropie est peu considérable, la vision de près se fait encore d'une manière satisfaisante pendant un certain temps, grâce à l'intervention de l'accommodation ; mais bientôt celle-ci ne suffit plus à sa tâche. Le travail de près devient impossible et il survient des phénomènes douloureux désignés sous le nom d'*asthénopie accommodative*. Ils consistent en une fatigue particulière éprouvée à la région péri-orbitaire, avec accompagnement de maux de tête et quelquefois de photophobie et de larmoiement.

Diagnostic. — L'hypermétropie se reconnaît par la *méthode de Donders*, par l'emploi de l'*optomètre*, par l'examen ophtalmoscopique à l'*image droite* et par l'étude des ombres ou *kératoscopie*.

Nous avons suffisamment décrit ces différents moyens de diagnostic à propos de l'examen fonctionnel de l'œil pour n'être pas obligé d'entrer dans de nouveaux détails.

Par la méthode de Donders, l'hypermétropie est démontrée lorsque le sujet,

placé à 5 mètres devant les tableaux de Snellen, lit aussi bien ou mieux la dernière ligne avec interposition d'un verre *convexe*, que sans verre. Le verre le plus fort avec lequel la lecture est possible, mesure l'hypermétropie *manifeste*. Chez les sujets jeunes, l'accommodation dissimule souvent, en effet, une partie de l'hypermétropie, et, pour mesurer l'hypermétropie *totale*, il faut préalablement paralyser l'accommodation par l'usage des mydriatiques. On donne le nom d'hypermétropie *latente* à l'hypermétropie compensée par l'accommodation. Elle est mesurée par la différence que l'on obtient en retranchant le chiffre de l'hypermétropie manifeste de celui qui exprime l'hypermétropie totale.

Dans l'examen à l'image droite, le verre convexe *le plus fort* qui permet à l'observateur supposé emmétrope de voir nettement le fond de l'œil, donne la mesure de l'hypermétropie. Ce mode de détermination est surtout applicable aux enfants, dans les cas de strabisme interne habituellement lié à l'hypermétropie.

On ne doit pas oublier que, dans la recherche de l'image renversée, avec le miroir concave employé sans loupe, on peut aussi obtenir dans les degrés un peu élevés d'hypermétropie, à la distance ordinaire, une image *droite* du fond de l'œil. Cette image diffère de l'image renversée fournie par l'œil myope, dans les mêmes conditions, et se déplace dans le même sens que l'observateur.

Avec le miroir plan, dans la recherche des ombres (*kératoscopie*, *skiascopie*), l'œil hypermétrope donne une ombre marchant en sens direct. Le degré de l'hypermétropie se mesure comme nous l'avons indiqué. (Voy. *Notions préliminaires*, p. 32.)

Dans quelques cas, un spasme de l'accommodation peut produire une myopie temporaire dans un œil hypermétrope.

L'hypermétropie ne doit pas être confondue avec la *presbytie*. Celle-ci résulte de l'affaiblissement de l'accommodation qui survient avec l'âge et existe aussi bien pour l'œil emmétrope que pour l'œil myope, mais ses effets se font sentir plus ou moins tôt, suivant l'état antérieur de la réfraction.

L'œil hypermétrope, en raison du déficit de sa réfraction, est atteint beaucoup plus tôt que l'œil emmétrope par les effets de la presbytie. Dans la jeunesse, alors que le sujet dispose d'une amplitude d'accommodation considérable, il corrige facilement ce déficit pour la vision à distance et même pour la vision de près. Lorsque, par les progrès de l'âge, le pouvoir accommodateur diminue, la vision nette à distance devient impossible. L'œil emmétrope, au contraire, malgré la perte de son accommodation, reste adapté pour l'infini. Pour lui, la presbytie trouble seulement la vision de près et laisse intacte la vision à distance.

Traitement. — L'hypermétropie est corrigée par l'usage des verres convexes. Il ne s'ensuit pas, cependant, qu'on doive prescrire ces verres à tous les hypermétropes. Dans la jeunesse, les hypermétropes d'un degré faible ou moyen n'ont pas besoin de verres pour voir à distance. Pour le travail de près, ces verres ne leur sont nécessaires que lorsqu'il survient des phénomènes d'asthénopie accommodative. Après avoir déterminé par la méthode de Donders l'hypermétropie manifeste, on leur prescrira de porter toujours pour le travail de près le verre convexe qui mesure cette hypermétropie. Il est bon cependant, avant de fixer le numéro de ce verre, de s'assurer, par une lecture prolongée, qu'il ne détermine aucune fatigue. C'est seulement dans les degrés élevés d'hypermétropie qu'il y a lieu de faire porter des verres pour la vision à distance.

b. — *MYOPIE*

Dans l'œil myope, les rayons parallèles viennent former leur foyer en avant de la rétine. Les rayons divergents seuls peuvent se réunir sur la rétine. Les objets rapprochés, par conséquent, sont les seuls qui forment des images nettes dans l'œil myope.

On sait aujourd'hui que l'allongement de l'axe antéro-postérieur de l'œil (*myopie axile*) est la cause presque constante de la myopie. L'œil myope est un œil trop long, comme l'œil hypermétrope est un œil trop court. Exceptionnellement l'exagération de courbure de la cornée peut produire la myopie (*myopie par excès de courbure*). Plus rarement encore un excès de réfringence des milieux de l'œil, du cristallin en particulier, détermine la myopie, comme on l'observe quelquefois au début de la cataracte.

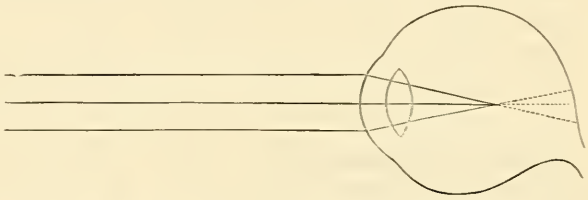

Fig. 155. — Œil myope. — Le foyer se fait en avant de la rétine.

La distance à laquelle se fait la vision distincte pour l'œil myope (*punctum remotum*), lorsque l'accommodation n'intervient pas, donne la mesure de la myopie. Le *punctum remotum* d'un myope de 5 dioptries est à 20 centimètres seulement et la myopie est corrigée par une lentille concave de 5 dioptries.

On distingue cliniquement les myopies en *faibles*, *moyennes* et *fortes*. La myopie faible ne dépasse pas 4 dioptries; la myopie moyenne est comprise entre 4 et 8 dioptries. La myopie forte est au-dessus de 8 dioptries et peut aller jusqu'à 20 dioptries et plus.

Une distinction non moins importante à établir est celle de la myopie simple *stationnaire* et de la myopie *progressive*.

Dans cette dernière, le degré de myopie va en s'élevant sans cesse, en même temps que s'aggravent les lésions du fond de l'œil qui tendent finalement à amener la perte de la vision.

Étiologie. — L'hérédité est la cause la mieux démontrée de la myopie, et celle-ci est parfois congénitale. Le plus souvent cependant, elle n'apparaît que vers l'âge de huit à dix ans et l'influence de causes que nous allons indiquer tend à la faire alors considérer comme acquise. L'influence héréditaire ne se transmet pas d'ailleurs fatalement : elle saute quelquefois une génération.

La myopie est l'attribut des races supérieures et de la civilisation : l'homme à l'état sauvage est hypermétrope. Elle coïncide le plus ordinairement avec la dolichocéphalie. Elle est plus fréquente chez l'habitant des villes que chez le campagnard.

Les statistiques ont établi la prédominance de la myopie chez les garçons, dans une proportion notable.

S'il faut généralement une prédisposition héréditaire pour que la myopie se développe, l'influence adjuvante de certaines causes est aujourd'hui admise par tous les ophtalmologistes.

Les plus efficaces de ces causes sont les conditions défectueuses dans

lesquelles les enfants se livrent dans les écoles au travail de près. Un éclairage insuffisant, des livres mal imprimés, l'habitude d'incliner fortement la tête sur la table pour lire et pour écrire, telles sont les causes qui ont été signalées. Il en résulte pour les enfants des efforts exagérés d'accommodation et une congestion habituelle de l'extrémité céphalique, qui retentit sur les membranes profondes de l'œil.

On a constaté que, dans les écoles, la proportion de la myopie va en augmentant à mesure que l'on s'élève dans les classes. Elle atteint son chiffre maximum dans les classes supérieures des Lycées et parmi les élèves des Facultés et des grandes écoles du gouvernement. Giraud-Teulon citait une promotion de l'École polytechnique dans laquelle la proportion des myopies fortes s'élevait à 35 pour 100.

Motais (d'Angers) s'est livré à des études statistiques sur la myopie dans les établissements d'instruction et a donné des chiffres démonstratifs à cet égard.

Anatomie pathologique. — L'œil myope présente un excès de longueur de son axe antéro-postérieur et prend la forme d'un ovoïde. L'enveloppe sclérotícale, par suite d'une moindre résistance dans sa moitié postérieure, se dilate. La choroïde tend, en outre, à se séparer du nerf optique au niveau de son insertion. C'est ce qui explique la formation du staphylome postérieur et l'augmentation de la distance qui sépare la papille du nerf optique de la macula. L'insertion du nerf est vicieusement reportée vers la partie interne de l'ovoïde.

Fig. 156. — Staphylome postérieur en croissant à la partie externe de la papille de l'œil myope.

Dans la myopie *progressive*, au staphylome postérieur siégeant au côté externe de la papille s'ajoute une sclérochoroïdite qui se rapproche de plus en plus de la macula, et un amincissement manifeste de la choroïde dans les régions voisines.

Le muscle ciliaire est généralement hypertrophié chez le myope, mais l'hypertrophie ne porte que sur les fibres longitudinales ; les fibres circulaires sont au contraire atrophiées.

On observe en outre, dans la myopie progressive, le ramollissement avec corps flottants du corps vitré, et comme lésion ultime le décollement de la rétine.

La déformation de l'enveloppe sclérotícale à sa partie postérieure et le détachement de la choroïde de la moitié externe de la papille, sont, dans la myopie, attribués à l'action du muscle ciliaire et à celle des muscles extrinsèques. On admet que les fibres longitudinales hypertrophiées du muscle ciliaire exercent sur la partie antérieure de la choroïde des tractions répétées qui tendent à la détacher de son insertion au pourtour du nerf optique. La contraction du muscle droit interne dans les efforts exagérés de convergence agit dans le même sens.

Symptômes. — La myopie se révèle à l'examen le plus superficiel, par certains signes objectifs qui cependant peuvent tromper. C'est ainsi que la

saillie du globe de l'œil est habituelle chez le myope. On remarque aussi une certaine tendance à la divergence des axes optiques, qui donne à la physionomie une expression particulière. Le clignement des paupières est fréquent; il a pour but de diminuer les dimensions de la pupille et par suite la grandeur des cercles de diffusion des images rétiniennes. La pupille est, en effet, le plus souvent dilatée, chez le myope.

Les troubles fonctionnels sont généralement bien indiqués par le myope, qui se plaint de ne pas voir nettement les objets éloignés, et distingue parfaitement les objets rapprochés. Cependant les sujets jeunes sont parfois incapables de rendre compte du trouble qu'éprouve leur vision. Ils accusent seulement les phénomènes de l'*asthénopie musculaire*. Celle-ci est causée par l'insuffisance des muscles droits internes. Elle se révèle, après un travail quelque peu prolongé, par une sensation de tension du globe oculaire et par une douleur sus-orbitaire. En même temps les caractères se brouillent, les lignes et quelquefois les pages se dédoublent, et la lecture devient impossible.

L'acuité visuelle est bonne dans la myopie stationnaire; elle est même quelquefois supérieure à la normale. Mais, dans la myopie progressive, elle baisse considérablement. A cet affaiblissement de l'acuité visuelle se joint la perception de mouches volantes et d'autres troubles sous la dépendance des lésions de la choroïde, de la rétine ou du corps vitré.

Diagnostic. — Le diagnostic exact de la myopie peut être établi par différentes méthodes qui se contrôlent réciproquement. Ces méthodes, dont nous avons déjà parlé à propos de l'examen de la réfraction (voy. *Notions préliminaires*, p. 29 et suiv.), sont : la *méthode de Donders*, l'examen à l'*image droite*, l'emploi de l'*optomètre* et l'étude des ombres ou *kératoscopie*.

La méthode *subjective* de Donders est celle à laquelle on a toujours recours, en dernière analyse, puisqu'elle fait connaître, en même temps que la mesure de la myopie, le verre qui doit être prescrit pour la corriger.

Elle consiste, comme on sait, à essayer successivement les verres concaves en commençant par les plus faibles. Le verre *le plus faible* avec lequel le sujet arrive à lire à 5 mètres la dernière ligne de l'échelle de Snellen donne la mesure de sa myopie.

Les indications de l'optomètre sont plus rapides que celles données par la méthode de Donders; mais, quoique généralement concordantes, elles ne dispensent pas de recourir à cette dernière.

Les *méthodes objectives* de détermination de la myopie par l'ophtalmoscope (procédé de l'*image droite* et étude des *ombres*) permettent de mesurer la myopie sans avoir à tenir compte des réponses du sujet. Elles sont surtout précieuses dans l'examen des enfants, des illettrés et des individus qui ont quelque intérêt à tromper le médecin.

La *kératoscopie* a pris depuis quelques années une grande place dans la pratique pour la détermination des amétropies, et elle mérite la préférence en raison de sa simplicité, de la rapidité de son exécution et de la netteté de ses résultats.

Nous rappelons que l'image renversée fournie par l'ophtalmoscope dans les myopies de 5 dioptries et au-dessus, est visible sans interposition de la loupe et qu'elle offre pour caractère essentiel de se déplacer en sens inverse des mouvements de l'observateur.

[*E. DELENS.*]

Le diagnostic de la myopie *progressive* est établi par les commémoratifs, par la diminution de l'acuité, et par les résultats de l'examen ophtalmoscopique qui montre le staphylome postérieur à bords dentelés, se rapprochant de la macula, et les plaques d'atrophie choroïdienne disséminées dans le voisinage de cette dernière région.

Parmi les causes d'erreur dans l'appréciation de la myopie, nous signalerons le spasme de l'accommodation qui en augmente le degré. Le spasme du muscle ciliaire s'accompagne généralement de myosis et s'observe surtout chez les jeunes sujets. Pour en neutraliser les effets, il faut avoir recours aux instillations du collyre à l'atropine.

Pronostic. — Le pronostic de la myopie *stationnaire* n'est pas grave. C'est une infirmité facile à corriger dans ses degrés faibles et moyens. Mais la myopie forte constitue une infirmité très gênante.

La myopie *progressive* comporte un pronostic grave. Nous avons signalé le ramollissement du corps vitré, les corps flottants et le décollement de la rétine comme des complications fréquentes de cette forme de myopie. Elle aboutit souvent à la perte presque totale de la vision.

Avec les progrès de l'âge, la myopie simple se modifie, par suite de la réduction du pouvoir accommodateur. On dit généralement que la vue des myopes s'allonge. En réalité, pour eux, les inconvénients de la presbytie se font sentir plus tard que pour les yeux emmétropes, et dans les degrés élevés de myopie ils n'existent jamais. Un myope de 5 dioptries ayant son *remotum* à 20 centimètres, n'a pas besoin de faire intervenir son accommodation pour lire à cette distance. Il ne ressentira donc à aucune époque de sa vie les effets de la presbytie. Un myope de 2 dioptries dont le *remotum* est à $0^m,50$, devra au contraire faire usage de verres convexes pour pouvoir lire à la distance de $0^m,50$, lorsqu'il ne possédera plus d'accommodation, c'est-à-dire quand il aura passé la soixantaine.

Traitement. — La prophylaxie de la myopie a préoccupé à juste titre les ophtalmologistes depuis un certain nombre d'années. C'est en améliorant les conditions d'éclairage et d'installation dans les écoles et en surveillant attentivement la position des écoliers pendant le travail qu'on peut espérer diminuer le nombre toujours croissant des myopies acquises.

La lumière doit arriver largement et autant que possible du côté gauche. Les tables sur lesquelles les écoliers écrivent doivent être inclinées d'environ 30 degrés. Les livres imprimés en caractères trop fins seront rejetés. Si l'on constate un accroissement rapide de la myopie, on fera interrompre les études, et, pour paralyser l'accommodation, on instillera le collyre à l'atropine.

La correction de la myopie se fait par l'usage des verres concaves déterminés par la méthode de Donders. Le principe qui guide dans la prescription du numéro du verre nécessaire est que, d'une manière générale, la myopie ne doit pas être corrigée en totalité. Si la myopie est inférieure à 3 dioptries, il est inutile de faire porter des verres concaves pour la vision de près, et, pour la vision de loin, on se contentera de prescrire un numéro inférieur à celui qui mesure la myopie.

Dans les myopies moyennes on corrigera la moitié ou les deux tiers de la myopie pour la vision à distance et l'on prescrira l'usage des lunettes pour le travail de près.

Dans le cas d'insuffisance des muscles droits internes, il peut être nécessaire de faire porter des verres prismatiques à base interne combinés avec les verres concaves. Dans certains cas même, on est conduit à pratiquer une ténotomie restreinte des droits externes ou un avancement capsulaire des droits internes pour s'opposer au strabisme externe qui tend à se produire.

Lorsqu'on constate l'existence d'une myopie progressive, il faut surtout s'attacher à traiter les complications constatées du côté des membranes profondes et interdire tout travail. La correction de la myopie progressive par l'usage des verres concaves est purement palliative et de peu d'effet.

Traitement chirurgical de la myopie. — Des tentatives multipliées ont été faites dans ces dernières années pour améliorer par une opération chirurgicale, l'*extraction du cristallin*, la situation vraiment déplorable dans laquelle se trouvent les myopes de plus de 16 dioptries.

L'idée de cette extraction se trouve consignée dès 1786 dans le traité de l'abbé Desmonceaux, qui prétend l'avoir souvent vu pratiquer par Wenzel. Cependant les ouvrages de Wenzel n'en font aucune mention (Panas, *Archives d'ophtalmologie*, 1897, p. 65).

Fukala, de Vienne, est le premier oculiste qui ait réalisé, en 1880, l'opération indiquée cent ans auparavant par l'abbé Desmonceaux.

Vacher (d'Orléans), en 1891, fit connaître à la Société française d'ophtalmologie le résultat de 7 opérations pratiquées par lui et, en 1892, Bouchart rapporta dans sa thèse 19 cas de tentatives de ce genre faites en France. Depuis, les faits se sont beaucoup multipliés et les résultats, sans avoir été toujours bons, sont cependant assez encourageants pour qu'on soit aujourd'hui autorisé dans les cas de myopie extrême à proposer l'extraction du cristallin.

Voici, d'après Panas (*loco citato*), quelles en sont les indications :

L'intervention opératoire est justifiée dans les cas de myopie supérieure à 16 dioptries, lorsque l'acuité visuelle est suffisante.

Pour un même degré élevé de myopie, l'opération est d'autant plus indiquée que l'individu est jeune. D'ordinaire on fait précéder l'extraction du cristallin d'une ou plusieurs discisions destinées à rendre opaque la lentille. L'extraction est ensuite pratiquée avec ou sans iridectomie.

Dans un cas, chez un homme de trente ans et pour une myopie de 26 dioptries de l'œil gauche, nous avons extrait le cristallin, *sans discision préalable*, et le résultat a été très satisfaisant. Sur le même sujet, notre collègue Villemin fit, de la même manière, l'extraction du cristallin de l'œil droit myope de 22 dioptries, sans aucun accident. Après une extraction d'une membranule à droite, les deux pupilles sont transparentes, régulières, et la vision très améliorée.

Un fait remarquable, sur lequel a insisté Éperon (*Archives d'ophtalmologie*, 1895, p. 750), c'est que l'extraction du cristallin dans ces conditions enlève souvent aux opérés plus de 20 dioptries de réfraction alors que la valeur réfringente moyenne du cristallin est seulement de 14 à 15 dioptries. C'est ainsi qu'un œil myope de 22 dioptries a pu devenir hypermétrope de 1,25 dioptrie (Panas). D'après les calculs de Tscherning et Éperon, un œil myope de 30 dioptries ne garderait que 3 dioptries de myopie.

On a avancé que l'extraction du cristallin arrêtait la marche progressive de la myopie et des lésions choroïdiennes et mettait à l'abri du décollement rétinien. Il est encore prématuré de se prononcer sur ce point.

[*E. DELENS.*]

c. — *ASTIGMATISME*

On donne ce nom à un défaut de courbure des milieux réfringents de l'œil, d'où résulte la formation de deux ou plusieurs foyers pour les faisceaux lumineux, de telle sorte que les images restent toujours confuses.

L'astigmatisme a été constaté pour la première fois par Young sur lui-même (1800) et étudié par Brewster (1817), par Airy (1827). La théorie en a été donnée par Sturm en 1845; mais c'est seulement depuis l'invention de l'ophtalmomètre par Helmholtz et surtout l'important mémoire de Donders (1862) qu'il est bien connu.

Dans la majorité des cas, l'astigmatisme est dû à un défaut de courbure de la cornée; quelquefois il dépend de modifications dans la forme ou la situation du cristallin.

Normalement, la cornée est un ellipsoïde de révolution à trois axes inégaux; mais elle réalise rarement ce type d'une manière parfaite; elle présente presque toujours des irrégularités et ses différents méridiens ont des réfringences inégales. Le méridien dont la courbure est généralement plus forte est le méridien vertical, et celui dont la courbure est plus faible est le méridien horizontal. C'est cet état qu'on désigne sous le nom d'astigmatisme *conforme à la règle*.

L'astigmatisme est dit *régulier* lorsque les deux méridiens dont la courbure diffère sont réciproquement perpendiculaires l'un à l'autre, quelle que soit d'ailleurs leur direction. Les expressions astigmatisme *conforme à la règle* et astigmatisme *régulier* ne sont donc pas synonymes.

Dans l'astigmatisme *irrégulier*, les courbures diffèrent non seulement d'un méridien à l'autre, mais elles présentent des inégalités sur le trajet d'un même méridien.

L'astigmatisme irrégulier est d'origine pathologique : il est le résultat d'inflammations de la cornée, de taies, de traumatismes de cette membrane.

Tandis que l'astigmatisme cornéen régulier peut être corrigé par l'emploi des verres cylindriques, l'astigmatisme irrégulier n'est pas susceptible de correction par ces verres.

L'astigmatisme est parfois dû à des déplacements ou à des déformations du cristallin. Tscherning a signalé la fréquence d'un léger degré d'obliquité dans l'axe du cristallin, d'où résulte l'astigmatisme. Souvent aussi des contractions irrégulières du muscle ciliaire modifient les courbures du cristallin et produisent l'astigmatisme. On admet que ces déformations de la courbure du cristallin ont surtout pour effet de compenser les défauts de courbure de la cornée et de neutraliser l'astigmatisme produit par celle-ci. En paralysant par l'atropine le muscle ciliaire, on met, en effet, chez un certain nombre de sujets, en évidence un astigmatisme qu'ils corrigent habituellement par l'action de ce muscle.

C'est de l'astigmatisme cornéen seul qu'il sera question dans ce qui va suivre.

L'existence de deux méridiens principaux de courbure inégale a pour conséquence la formation de deux foyers dans l'œil. Si nous supposons que les rayons lumineux réfractés par l'un de ces méridiens vont réunir leurs images sur la rétine, les rayons réfractés par l'autre iront se réunir en deçà ou au delà de la rétine. Ce second méridien ne sera donc pas adapté : de là la formation d'images confuses.

On démontre par une figure géométrique qu'un point lumineux se peint sur la

rétine par un point suivant le méridien adapté et par une ligne suivant le méridien non adapté. On démontre aussi qu'une ligne, qui peut être considérée comme une série de points, n'est vue nettement que *lorsqu'elle est perpendiculaire au méridien adapté.*

On peut se rendre compte de ce fait en regardant à travers un verre cylindrique une croix formée, sur le papier, par une série de points. Si l'axe du cylindre est placé verticalement, l'œil est rendu astigmate avec prédominance de la courbure suivant le méridien *horizontal*. On constate que dans ces conditions les points déformés de la branche *horizontale* de la croix se confondent et donnent l'impression d'une ligne noire, diffuse seulement à ses extrémités. La branche verticale est vue trouble, mais chacun des points, déformé, allongé transversalement, reste isolé et ne se fusionne pas avec ceux qui sont placés au-dessus et au-dessous.

La déformation des images par le verre cylindrique dans cette expérience fait comprendre que l'on puisse corriger l'astigmatisme régulier par l'emploi rationnel des verres cylindriques. Ces verres sont obtenus par la section d'un cylindre creux ou plein suivant un plan parallèle à l'un de ses diamètres principaux. Ils sont concaves ou convexes.

Les rayons qui traversent le verre cylindrique suivant un plan parallèle à l'axe ne subissent pas de déviation. Ceux qui le traversent suivant un plan perpendiculaire à l'axe sont réfractés comme ils le sont par une lentille sphérique. Ces verres sont neutres suivant leur axe et sphériques dans le sens perpendiculaire à leur axe. Placés devant l'œil, ils peuvent donc agir en modifiant la marche des rayons lumineux dans une direction déterminée, et rester sans action sur leur marche dans la direction perpendiculaire à la première.



Fig. 157. — Production artificielle de l'astigmatisme.

B, apparence que prend pour un œil normal la croix A, vue à travers un verre convexe cylindrique de 10 dioptries à axe vertical.

L'astigmatisme régulier, le seul que puissent corriger les verres cylindriques, est *simple* ou *composé*.

L'astigmatisme est dit *simple* lorsqu'un seul des méridiens a son foyer en deçà ou au delà de la rétine, le méridien perpendiculaire ayant son foyer sur la rétine. On a ainsi la combinaison de deux foyers : l'un correspondant au méridien emmétrope; l'autre au méridien anormal myope ou hypermétrope.

L'astigmatisme est *composé* lorsqu'aucun des méridiens n'est emmétrope et que, par conséquent, aucun des foyers ne se fait sur la rétine, tous les deux étant en deçà ou au delà, c'est-à-dire hypermétropes ou myopes, bien qu'à des degrés différents.

Enfin l'astigmatisme est *mixte* lorsqu'aucun des méridiens n'étant adapté, l'un est myope et l'autre hypermétrope.

L'astigmatisme régulier porte habituellement sur les deux yeux, mais il est rarement de valeur égale sur chacun d'eux.

On a signalé les relations qui existent entre l'astigmatisme et la myopie.

[*E. DELENS.*]

Martin (de Bordeaux) a même cru pouvoir établir une relation entre le siège du staphylome postérieur et l'inclinaison des méridiens principaux de l'astigmatisme. Mais Chauvel (*Archives d'ophtalmologie*, 1888, p. 195), se basant sur des statistiques considérables, a montré que ce rapport ne se vérifie que tout à fait exceptionnellement. Il a seulement reconnu que l'astigmatisme, déjà fréquent dans les myopies faibles, existe plus souvent encore dans les degrés élevés de myopie.

Diagnostic et traitement. — Plusieurs méthodes sont applicables à la recherche de l'astigmatisme et à la détermination de son degré.

Méthodes objectives. — L'emploi de l'ophtalmoscope (procédé de l'*image droite* ou de l'*image renversée*), l'étude des ombres fournies par le miroir (*kératoscopie* ou *skiascopie*), permettent de reconnaître l'astigmatisme objectivement). Comme pour la myopie et l'hypermétropie, la *kératoscopie* mérite d'être employée de préférence aux autres méthodes dans la pratique courante.

Il existe aussi des instruments spéciaux à l'aide desquels on peut déterminer objectivement l'astigmatisme. Ces instruments sont les divers *astigmomètres* et l'*ophtalmomètre* de Javal et Schiötz. Nous décrirons sommairement les astigmomètres les plus usités. La description de l'ophtalmomètre de Javal et Schiötz, instrument d'une grande précision, ne saurait trouver place ici.

L'emploi des divers astigmomètres est basé sur ce fait que si l'on projette sur la surface de la cornée l'image d'une figure géométrique simple, un carré, un cercle, celle-ci est réfléchie sans déformation par une cornée normale. La cornée d'un œil astigmate donne au contraire une image déformée et l'étude de la déformation permet de reconnaître quels sont les méridiens défectueux.

Placido a proposé un instrument fort simple, essentiellement composé d'un disque de carton ou de zinc, sorte de cible supportée par un manche et percée à son centre d'une ouverture circulaire d'un centimètre de diamètre. Sur ce disque sont tracés des cercles concentriques alternativement blancs et noirs (fig. 158).

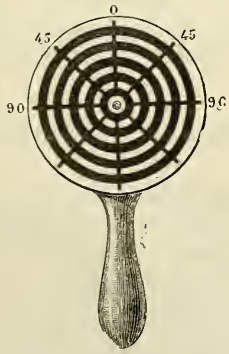

Fig. 158. — Kératoscope de Placido.

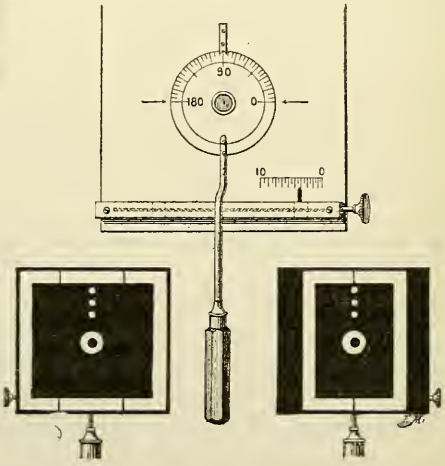

Fig. 159. — Kératoscope enregistreur de de Wecker et Masselon.

Le sujet à examiner, tournant le dos à une fenêtre bien éclairée, regarde le centre du disque. L'observateur est en face de lui et voit l'image des cer-

cles du disque réfléchie par la cornée. Si la cornée n'est pas astigmate, l'image réfléchie donne des cercles parfaits; si l'un des méridiens est astigmate, au lieu de cercles on a des ellipses, des ovales, et la déformation est d'autant plus marquée que la différence entre la courbure des méridiens de la cornée est plus grande.

De Wecker et Masselon ont fait construire un instrument dans lequel les cercles concentriques sont remplacés par l'image d'un carré se détachant en blanc sur un fond noir. Suivant l'état d'astigmatisme de la cornée, l'image réfléchie est un rectangle plus ou moins allongé ou un losange. A l'aide d'un mécanisme particulier, on ramène cette image à celle d'un carré parfait, et il suffit ensuite de lire derrière l'écran l'indication de la direction des deux méridiens principaux de la cornée et du degré du vice de réfraction.

Méthode subjective. — Le plus habituellement on détermine l'astigmatisme par la méthode subjective et par voie de tâtonnement à l'aide des verres cylindriques de la boîte d'essai.

Il faut, au préalable, avoir corrigé par les verres appropriés la myopie ou l'hypermétropie du sujet, comme nous l'avons indiqué précédemment. Au tableau portant l'échelle typographique, on substitue un tableau représentant une sorte de rose des vents ou mieux un cadran horaire dont les différents rayons ont une largeur déterminée. Si, à la distance de 5 mètres, tous les rayons sont vus avec la même netteté et parfaitement noirs, l'œil n'est pas astigmate. Si le sujet déclare voir nettes les lignes d'une direction déterminée, et troubles ou grises les autres lignes, il faut lui faire préciser avec exactitude la direction des unes et des autres.

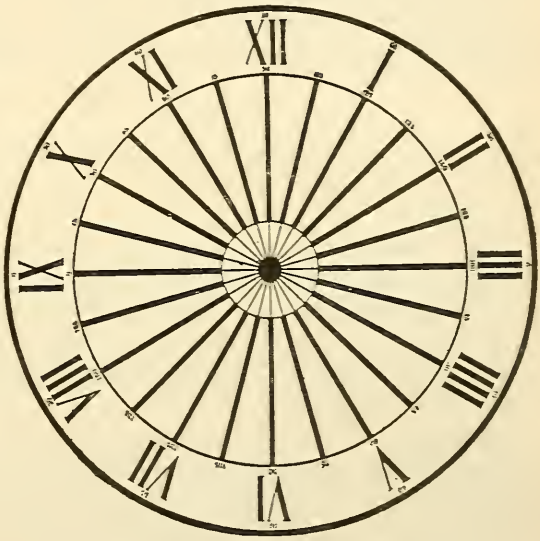

Fig. 160. — Cadran horaire pour la détermination de l'astigmatisme. (Parinaud.)

Cette indication est, il faut le reconnaître, souvent difficile à obtenir d'une manière exacte, même de la part des sujets les plus intelligents, ce qui paraît dépendre de contractions irrégulières du muscle ciliaire qui modifient parfois, au cours de l'examen, l'état d'astigmatisme. Si les lignes *verticales* sont vues nettes et les lignes horizontales grises, on en conclut que le méridien *non adapté* est le méridien *vertical*. Dans la monture d'essai et au-devant du verre sphérique qui corrige déjà, s'il y a lieu, la myopie ou l'hypermétropie, on place alors un verre cylindrique convexe ou concave faible. L'axe de ce verre cylindrique doit être placé de telle sorte qu'il soit perpendiculaire au méridien non adapté, c'est-à-dire horizontal, dans le cas que nous supposons. L'effet correcteur d'un verre cylindrique ne s'exerce, en effet, que dans le sens perpendiculaire à son axe. Or, d'après ce que nous avons dit plus haut, si les lignes verticales sont vues nettement, c'est que le méridien horizontal est seul adapté; il

n'a donc pas besoin d'être corrigé, et l'axe du verre cylindrique lui doit être parallèle.

Le plus souvent, le méridien défectueux est vertical ou horizontal, mais sa direction est parfois oblique. Il faut donc donner au verre cylindrique des inclinaisons différentes et chercher par tâtonnement quelle est celle qui procure la meilleure correction. Pour cela, la monture des lunettes d'essai porte un cercle mobile qui permet de faire varier la direction de l'axe du cylindre, et une série de divisions de 0 à 180 degrés qui donne l'inclinaison de cet axe.

En général, sur les montures d'essai, la graduation en degrés est tracée de telle sorte qu'elle progresse, pour le sujet examiné, de gauche à droite et de bas en haut, c'est-à-dire dans le sens du mouvement des aiguilles d'une montre. Le 0 se trouve ainsi, pour l'œil gauche, du côté de la tempe, et, pour l'œil droit, du côté du nez. Mais comme, malgré les efforts tentés par la *Société française d'ophtalmologie*, aucune formule générale pour la notation de l'astigmatisme n'a pu encore être adoptée, pour éviter toute erreur dans l'inclinaison des axes. il est utile de figurer par un schéma, sur l'ordonnance destinée à l'opticien, la situation qu'ils doivent avoir pour chaque œil.

On inscrit d'abord le nombre de degrés exprimant l'inclinaison de l'axe, puis le numéro du verre cylindrique concave ou convexe, et l'on fait suivre cette indication de celle du numéro du verre sphérique. On formulera par exemple :

OG. 30° + 2 cyl. + 1,50 sphér.

pour exprimer que l'œil gauche doit être muni d'un verre cylindrique de 2 dioptries convexes, incliné de 30 degrés et superposé à un verre sphérique convexe de 1 dioptrie 1/2.

Nous avons dit que le choix du verre cylindrique convexe ou concave, aussi bien que le numéro, était déterminé par le tâtonnement. C'est, en effet, par des essais successifs que l'on trouve le verre correcteur, et l'on ne s'arrête que lorsque le sujet déclare voir avec une égale netteté les lignes du cadran dans toutes les directions. Cette détermination, dans la pratique, ne laisse pas que d'être assez laborieuse.

Lorsqu'on se trouve en présence d'un cas d'astigmatisme *irrégulier*, la correction devient impossible. Le seul moyen d'améliorer la vue, dans ce cas, est d'essayer l'emploi de la fente sténopéique, mais la diminution d'éclairage qui en résulte ôte à ce moyen une partie de son efficacité.

II

TROUBLES DE LA RÉFRACTION DYNAMIQUE

a. — *PRESBYTIE*

La *presbytie* résulte de la diminution de l'amplitude de l'accommodation par les progrès de l'âge. Elle se traduit par l'impossibilité de voir nettement les objets rapprochés. C'est un trouble de la réfraction dynamique ou accommodative. Elle ne doit pas être confondue avec l'hypermétropie, qui est un vice de la réfraction statique d'origine presque toujours congénitale.

La vision distincte des petits objets exige que le *punctum proximum* soit à 25 centimètres environ. Pour l'œil emmétrope et dans la jeunesse, l'amplitude de l'accommodation est telle que la vision peut toujours se faire à cette distance, sans épuiser toute l'accommodation disponible et par conséquent sans fatigue. Il suffit de se reporter au schéma de Donders pour s'en convaincre. Mais, vers quarante-cinq ans, l'œil emmétrope ne dispose plus que de 3 dioptries 1/2 et ne peut plus ramener son *punctum proximum* à 25 centimètres, sans recourir à l'usage des verres.

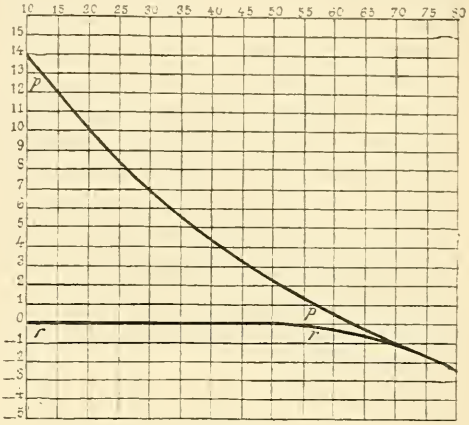

Fig. 161. — Schéma de Donders.
r. r, Courbe de la réfraction statique. — *p. p*, Courbe de la réfraction dynamique.

La diminution du pouvoir accommodateur ne résulte pas d'un affaiblissement du muscle ciliaire, ou du moins l'affaiblissement ne suffit pas pour expliquer à lui seul la presbytie. C'est à la diminution de l'élasticité propre du cristallin que doit être rapportée la presbytie. Avec les progrès de l'âge, cet organe se sclérose et ne prend plus une convexité suffisante, sous l'influence des contractions du muscle ciliaire.

La presbytie consiste dans l'impossibilité de voir nettement les petits objets, la vision à distance restant intacte. Elle s'annonce par des troubles et une fatigue dans le travail de près dont les patients ne s'expliquent pas tout d'abord bien la cause. Ces troubles sont ceux de l'*asthénopie accommodative* dont nous avons déjà parlé. Ils se produisent d'ailleurs d'une façon très variable, suivant l'état de la réfraction statique de l'œil et aussi suivant les professions. Les individus qui n'ont pas à exercer leur vision sur des objets rapprochés s'aperçoivent plus tardivement des effets de la presbytie.

L'emmétrope commence à éprouver les premières atteintes de la presbytie vers 45 ans. L'hypermétrope les ressent plus tôt suivant le degré de son hypermétropie. Les sujets myopes de 2 ou 3 D. ne deviennent presbytes que tardivement, et ceux qui ont une myopie de 6 D. ayant leur *punctum remotum* à 16 cent., ne sont jamais presbytes. Le presbyte et l'hypermétrope ont cela de commun que tous deux sont gênés pour la vision de près. Mais le presbyte voit encore nettement les objets situés à l'infini, et sa vision est troublée pour cette distance par l'interposition du verre convexe le plus faible. La vision à distance de l'hypermétrope est bonne, s'il a encore une amplitude d'accommodation suffisante, mais elle n'est pas troublée, ou elle est améliorée par l'interposition d'un verre convexe.

Le *traitement* de la presbytie consiste dans l'usage des verres convexes pour la vision de près. Ces verres sont déterminés par tâtonnement, et les presbytes doivent être prévenus que le numéro en devra être régulièrement augmenté avec les progrès de l'âge. A quarante-cinq ans, une demi-dioptrie convexe suffira pour un œil emmétrope; à cinquante ans, il faudra 1 dioptrie. L'augmentation est approximativement de 1/2 dioptrie tous les cinq ans. Il faut cependant toujours chercher par tâtonnement le numéro des verres avant d'en prescrire l'usage.

[E. DELENS.]

b. — *PARALYSIE DE L'ACCOMMODATION*

A propos de la *mydriase*, il a déjà été question de la paralysie du muscle ciliaire qui l'accompagne le plus habituellement. Cependant la paralysie de l'accommodation peut exister seule. Par la perte de son pouvoir accommodateur, l'œil se trouve réduit à sa seule réfraction statique. S'il était antérieurement emmétrope, il reste accommodé pour la vision à distance ; s'il était hypermétrope, il n'est plus accommodé pour aucune distance. L'œil myope a l'avantage de conserver son *remotum* à une distance limitée, et si la myopie atteint 4 dioptries, ce remotum se trouvant à 25 centimètres, la vision des objets rapprochés est encore possible en dehors de toute intervention de l'accommodation.

Les causes de la paralysie de l'accommodation sont générales ou locales. La *syphilis*, le *rhumatisme* et la *diphtérie* sont les trois causes générales que l'on rencontre le plus ordinairement. La syphilis et le rhumatisme agissent souvent sur un seul œil. La diphtérie porte son action sur les deux yeux et presque toujours en même temps sur l'un des muscles extrinsèques de l'œil et sur le voile du palais. L'atropine et la duboisine sont des paralysants énergiques de l'accommodation.

Au nombre des causes locales, on peut encore citer les traumatismes et les tumeurs qui agissent sur la région ciliaire.

La paralysie de l'accommodation s'accompagne presque toujours de dilatation avec immobilité de la pupille. Lorsque ce signe fait défaut, comme cela se voit dans les paralysies syphilitiques et rhumatismales où les mouvements de l'iris sont conservés, les troubles fonctionnels révèlent seuls la paralysie. Le défaut de vision nette pour les objets rapprochés est le phénomène le plus saillant lorsque la paralysie atteint un œil emmétrope ou hypermétrope. Il s'y joint aussi quelquefois de la *micropsie*.

Pour bien apprécier la paralysie de l'accommodation, on devra, si un seul œil est atteint, examiner l'autre œil comme terme de comparaison. Dans le cas contraire, on recherchera objectivement quelle est la réfraction statique, et l'on se reportera au schéma de Donders pour évaluer la perte du pouvoir accommodateur correspondant à l'âge du sujet examiné.

Le *traitement* est celui de la cause qui l'a produite. On traitera la syphilis et le rhumatisme par les médications appropriées, si leur influence est reconnue. Pour les paralysies diphtéritiques, on aura recours au traitement reconstituant.

Lorsque l'action des mydriatiques a déterminé la paralysie, on prescrit des instillations répétées d'un collyre à l'ésérine.

Si la paralysie résiste à ces moyens, on peut avoir recours aux courants continus.

c. — *SPASME DE L'ACCOMMODATION*

Le spasme du muscle ciliaire produit une augmentation de la convexité du cristallin. Il en résulte une augmentation de la réfringence de l'œil.

Par le fait du spasme de l'accommodation, l'œil emmétrope se trouve dans les conditions de l'œil myope : il ne réunit plus sur sa rétine les rayons venant de l'infini. L'œil hypermétrope lui-même peut présenter une myopie temporaire. Pour l'œil déjà atteint de myopie statique, le degré de cette myopie se trouve accru.

Le spasme de l'accommodation se rencontre surtout chez les jeunes gens qui

ont un muscle ciliaire développé et un cristallin très élastique. Il est souvent occasionné par l'insuffisance des muscles droits internes chez les myopes. Les efforts exagérés de convergence auxquels ils se livrent déterminent le spasme du muscle ciliaire en raison des relations intimes qui existent normalement entre la convergence et l'accommodation.

L'instillation du collyre à l'ésérine produit aussi, avec un myosis très marqué, un spasme accommodatif énergique. On a signalé enfin l'influence de certains traumatismes superficiels portant sur la région ciliaire.

Les signes par lesquels se révèle le spasme de l'accommodation sont un myosis plus ou moins prononcé et des phénomènes douloureux analogues à ceux de l'asthénopie musculaire. Cependant le myosis peut manquer, comme la mydriase dans la paralysie de l'accommodation. La vision à distance est plus ou moins troublée suivant l'état antérieur de la réfraction statique de l'œil. On a noté quelquefois comme signe de la *macropsie*.

Le spasme se produit dès que le sujet veut se livrer à un travail appliquant, et tout travail devient alors impossible. D'autres fois, le spasme est permanent.

Le *diagnostic* s'établit en tenant compte des signes que nous venons d'énumérer et en soumettant l'œil à une atropinisation qui détruit le spasme et permet de constater l'état de la réfraction statique.

Le *traitement* du spasme accommodatif consiste dans la cessation de tout travail et dans l'instillation répétée d'un collyre à l'atropine.

APPENDICE

EXTRAIT DE L'INSTRUCTION MINISTÉRIELLE DU 15 MARS 1894 SUR L'APTITUDE PHYSIQUE AU SERVICE MILITAIRE

I. Acuité visuelle. — 1° L'aptitude au service actif exige une *acuité visuelle binoculaire* supérieure ou tout au moins égale à 1/2 sans correction par des verres, excepté pour la *myopie*. D'autre part, l'acuité visuelle monoculaire ne doit descendre ni pour l'œil droit ni pour l'œil gauche au-dessous de 1/10.

2° Seront versés dans le service auxiliaire les jeunes gens qui ont une acuité visuelle entre 1/2 et 1/4 de l'un des yeux, à condition que l'acuité visuelle de l'autre œil ne soit pas inférieure à 1/10.

II. Myopie. — La myopie entraîne l'exemption du service actif et la réforme : 1° quand elle est supérieure à 6 dioptries; 2° quand la myopie étant égale ou inférieure à 6 dioptries, l'acuité visuelle n'est pas ramenée par des verres concaves aux limites indiquées au premier paragraphe de l'article Ier.

La myopie supérieure à 6 dioptries est compatible avec le service auxiliaire, à condition que l'acuité visuelle soit ramenée par des verres concaves aux limites indiquées dans le deuxième paragraphe et qu'il n'y ait pas de lésions choroïdiennes.

III. Hypermétropie et astigmatisme. — L'hypermétropie et l'astigmatisme entraînent l'exemption du service actif et la réforme lorsqu'ils déterminent un abaissement de l'acuité visuelle au-dessous des limites fixées dans le premier paragraphe de l'article Ier.

Sont versés dans le service auxiliaire les jeunes gens atteints d'hypermétropie et d'astigmatisme déterminant l'abaissement de l'acuité visuelle défini dans le paragraphe 2 de l'article Ier.

Affections des paupières. — Entraînent l'exemption : la destruction; — la division étendue; — les cicatrices vicieuses; — l'ankyloblépharon et le symblépharon étendus et gênants; — l'entropion et l'ectropion prononcés; — les tumeurs volumineuses ou de mauvaise nature; — la blépharite ciliaire ancienne et déformante; — le trichiasis avec pannus de la cornée; — le ptosis congénital ou paralytique; — le blépharospasme invétéré.

[*E. DELENS*]

La réforme ne sera prononcée pour ces affections que si elles ont résisté à un traitement rationnel.

Affections des voies lacrymales. — Rendent impropre au service : les tumeurs de la glande lacrymale ; — l'épiphora chronique et prononcé ; — la dacryocystite chronique et suppurée ; — la fistule lacrymale.

Affections de la conjonctive. — Les conjonctivites chroniques, en particulier la conjonctivite granuleuse, — le ptérygion atteignant le centre de la cornée, — les tumeurs volumineuses ou malignes de la conjonctive et de la caroncule lacrymale entraînent l'exemption et peuvent, si elles sont rebelles au traitement, nécessiter la réforme.

Affections de la cornée. — Les kératites anciennes, spécialement les kératites vasculaires panniformes étendues, — les ulcérations profondes des cornées, — les staphylomes transparent et opaque, — les taies ou opacités invétérées sont compatibles avec le service actif ou avec le service auxiliaire suivant le degré de l'acuité visuelle.

Affections de la sclérotique et de l'iris. — Entraînent l'exemption : le staphylome antérieur de la sclérotique ; — la sclérite et l'épisclérite anciennes ; — les vices de conformation de l'iris qui diminuent l'acuité visuelle au-dessous des limites fixées ; — les synéchies antérieures ou postérieures avec atrésie ou occlusion de la pupille ; — la mydriase paralytique ; — l'iritis chronique ; — les tumeurs de l'iris de nature maligne ou envahissante.

Affections du cristallin. — Les déplacements, l'opacité du cristallin et de sa capsule, l'absence de la lentille, si elles réduisent l'acuité au-dessous des limites fixées, entraînent l'exemption et la réforme.

Affections du corps vitré. — Les opacités du corps vitré sont dans le même cas.

Affections de la choroïde. — Le coloboma étendu, — l'absence de pigment (albinisme), — les tumeurs de la choroïde à marche progressive, — les choroïdites, — le glaucome entraînent l'exemption et nécessitent la réforme après un traitement infructueux.

Affections de la rétine et du nerf optique. — Les diverses variétés de rétinite, — le décollement de la rétine, — la neurorétinite et la névrite optique, — l'atrophie des nerfs optiques, quel qu'en soit le degré, nécessitent l'exemption et la réforme quand elles sont reconnues incurables.

Affections du globe oculaire. — Entraînent l'exemption et la réforme : la perte ou la désorganisation de l'œil ou des deux yeux ; — les tumeurs intra-oculaires ; — l'exophtalmie.

Affections des muscles de l'œil. — Le strabisme fonctionnel est compatible avec le service actif ou le service auxiliaire suivant le degré de diminution de l'acuité visuelle. Il entraîne l'exemption et la réforme si l'abaissement de l'acuité visuelle dépasse les limites fixées

La paralysie d'un ou de plusieurs muscles de l'œil nécessite l'exemption. La réforme ne sera prononcée qu'après l'échec d'un traitement rationnel.

Le nystagmus entraîne les mêmes conclusions dans les mêmes conditions.

Affections de l'orbite. — Les tumeurs progressives ou malignes de la cavité orbitaire, les ostéites chroniques avec déformations prononcées, adhérences étendues et gênantes nécessitent l'exemption et la réforme si elles sont incurables.

Sont compatibles avec le service auxiliaire :

1° Le *symblépharon* qui, sans amener une grande gêne dans le mouvement des paupières, n'est pas un obstacle à la fonction visuelle ;

2° La *blépharite cilaire ancienne* sans renversement des paupières ;

3° Les *opacités de la cornée*, les *exsudats de la pupille*, suivant le degré de l'acuité visuelle défini au paragraphe 2 de l'article Ier ;

4° La *myopie supérieure à 6 dioptries*, à condition que l'acuité visuelle soit ramenée par des verres concaves aux limites stipulées au paragraphe 2 de l'article Ier et qu'il n'y ait pas de lésions choroïdiennes étendues :

5° L'*hypermétropie et l'astigmatisme* lorsqu'ils déterminent l'abaissement de l'acuité visuelle défini dans le paragraphe 2 de l'article Ier ;

6° Le *strabisme fonctionnel*, si la diminution de l'acuité visuelle est telle qu'elle est définie au paragraphe 2 de l'article Ier.

MALADIES DES ANNEXES DE L'OEIL

CHAPITRE PREMIER

MALADIES DES SOURCILS

Limitée à l'espace recouvert par les poils qui constituent les sourcils, la région sourcilière repose sur la saillie de l'arcade orbitaire du frontal et ne comprend que des parties molles, peau, poils et glandes annexées.

Denonvilliers et Gosselin, *Compendium de chir. pratique*, III, p. 122. — E. Charvot, Art. Sourcils du *Dict. encycl. des sciences méd.*, 3e série, t. X, p. 645. — A. Desprès, Art. Sourcils du *Dict. de méd. et de chir. prat.*, t. XXXIII, p. 571.

I

ANOMALIES ET DIFFORMITÉS

Les difformités congénitales des sourcils n'ont qu'un médiocre intérêt pour le chirurgien. Holub, cité par Mackenzie, aurait vu les sourcils constitués par une double rangée de poils, et Walther a décrit sous le nom de *hétérotrichosis*, l'anomalie consistant dans l'existence simultanée de poils de couleurs différentes sur un même sujet.

A la suite des brûlures et des plaies, il est fréquent de voir les sourcils détruits ou fortement déviés par la rétraction cicatricielle. L'altération profonde qui résulte, pour la physionomie, de cette destruction ou de cette déviation, peut obliger à tenter une opération autoplastique. C'est ainsi que Duplay a, dans un cas, emprunté au cuir chevelu le lambeau destiné à suppléer à l'absence des poils du sourcil. Le plus ordinairement, d'ailleurs, la restauration du sourcil se confond avec celle de la paupière, presque toujours intéressée en même temps. Nous renvoyons donc au chapitre où sera traitée l'anaplastie des paupières.

II

LÉSIONS TRAUMATIQUES

Elles consistent en contusions et en plaies par instruments piquants, tranchants et contondants. Les fractures de l'arcade orbitaire avec ou sans enfoncement de la paroi du sinus frontal seront étudiées avec celles des parois de l'orbite.

Koenig, Étude historique et critique sur la nature des amauroses consécutives aux blessures de l'orbite. Thèse de Paris, 1874. — Bernède, Étude sur l'amaurose consécutive au

[E. DELENS.

traumatisme de la région préorbitaire. Thèse de Paris, 1882-1883. — Tardif. Contribution à l'étude des accidents consécutifs aux lésions du nerf sus-orbitaire. Thèse de Paris, 1884-1885.

Contusions. — Les contusions de la région sourcilière ont une fréquence qu'explique la proéminence de l'arcade osseuse qui la supporte. Elles résultent de coups ou de chutes sur la face et s'observent en particulier chez les ivrognes et chez les épileptiques. Tant que la contusion ne s'accompagne ni de plaie, ni de fracture, le pronostic est peu grave. Il y a bosse sanguine ou simple ecchymose, suivant le degré de la contusion. L'infiltration s'étend surtout du côté du tissu cellulaire des paupières dont la laxité favorise la diffusion du sang, et la teinte ecchymotique qui en résulte met de quinze jours à trois semaines à disparaître après avoir passé par la dégradation successive des teintes propres à la matière colorante du sang sorti des vaisseaux.

La terminaison habituelle est la résolution. La suppuration ne s'observe que si la contusion a été assez violente pour produire une eschare. Mais lorsque la périostite qui accompagne fréquemment les contusions de cette région se répète, elle se traduit par une augmentation persistante de volume de l'apophyse orbitaire externe du frontal. Méricamp a signalé l'existence de cette déformation spéciale chez les épileptiques à la suite des chutes sur la face.

Plaies. — Les plaies proprement dites présentent dans cette région quelques particularités qui méritent de fixer l'attention.

Les *plaies par instruments piquants*, dans quelques cas exceptionnels, ont des conséquences sérieuses et même graves.

La présence des ramifications nerveuses des branches de la cinquième paire explique les douleurs vives observées lorsque celles-ci sont atteintes par l'instrument. Dans un cas souvent cité de Dupuytren, non seulement la piqûre du nerf frontal donna lieu à des douleurs excessives que la section complète du nerf put seule faire cesser, mais il se produisit, consécutivement, une amaurose, et la cécité fut définitive. Nous aurons à revenir sur l'interprétation que comportent les faits de ce genre.

Plaies par instruments tranchants. — Elles ne présentent rien de spécial à cette région. Si elles ont des dimensions un peu considérables avec tendance à l'écartement des bords de la plaie, il y a lieu d'en réunir les lèvres à l'aide de quelques points de suture, après avoir eu soin de faire un lavage exact avec une solution antiseptique. Alors même que le périoste aurait été intéressé et l'os mis à nu, la réunion primitive s'effectue bien si le fond de la plaie a été débarrassé de tout corps étranger.

Dans un cas où la plaie produite par un éclat de verre présentait une obliquité extrême de la section de la peau, suivant l'épaisseur, nous nous sommes bien trouvé de l'emploi de longues bandelettes de taffetas d'Angleterre imbriquées en X ; elles permirent d'obtenir un affrontement plus exact que ne l'eussent fait des points de suture.

Lorsqu'une des branches nerveuses de la région a été divisée en même temps que la peau, on observe une anesthésie circonscrite des téguments ; mais cette anesthésie finit toujours par disparaître.

Plaies contuses. — Elles résultent parfois de l'action d'un corps dur et irrégulier, tel qu'une pierre venant frapper le sourcil et agissant sur la peau de

dehors en dedans, à la manière ordinaire. Plus souvent peut-être, ainsi que l'a montré Velpeau, elles sont produites de *dedans en dehors*, le bord mince et presque tranchant de l'arcade orbitaire sectionnant le derme de sa face profonde vers sa superficie, sous la pression d'un corps mousse.

Ces plaies sont fréquentes à la suite des rixes, des chutes occasionnées par l'ivresse.

De direction parallèle à l'arcade orbitaire et de peu d'étendue, la solution de continuité a souvent la netteté d'une plaie par instrument tranchant. Cette apparence doit toujours être présente à l'esprit du chirurgien lorsqu'il a à apprécier, au point de vue médico-légal, le mode de production de ces plaies. La contusion, en outre, est plus étendue qu'on ne le supposerait et les lèvres de la plaie sont infiltrées de sang, incrustées de sable, de terre, souillées par la présence de corps étrangers. Elles saignent en général médiocrement et, malgré la dénudation de l'os que le stylet fait reconnaître, si elles sont soigneusement lavées et recouvertes d'un pansement protecteur antiseptique, elles guérissent sans suppuration.

Mais très souvent on les voit se compliquer d'inflammation et de suppuration, soit qu'elles aient été infectées au moment même de l'accident, soit qu'elles l'aient été secondairement par un pansement non aseptique.

La tuméfaction s'étend alors au tissu cellulaire des paupières et toute la région prend une rougeur comme érysipélateuse. En même temps, il y a élévation de la température, quelques frissons, des troubles gastriques. Il est fréquent de confondre ces symptômes avec ceux du début d'un érysipèle. Mais si l'on examine la région à une époque encore rapprochée du début, on reconnaît qu'il s'est déjà formé de la suppuration dans le tissu cellulaire lâche de la paupière supérieure ou dans celui de la région temporale. La fluctuation existe, quoique parfois difficile à constater. Si on lave la plaie que recouvrent presque toujours, dans ces cas, des croûtes sanguines adhérentes, et si on en écarte les bords avec l'extrémité d'un stylet, on voit du pus s'écouler et le patient se trouve soulagé. Il ne faut pas cependant s'en tenir à cette évacuation généralement insuffisante; il faut pratiquer une incision dans un point plus déclive, la partie moyenne de la paupière supérieure, par exemple, et maintenir l'incision béante par un très petit drain. On voit alors, dans l'espace de vingt-quatre heures, la rougeur et la tuméfaction diminuer ou même disparaître; les phénomènes généraux s'amendent et il ne reste plus qu'à favoriser, par un pansement antiseptique humide, la cicatrisation de la plaie.

Les auteurs du *Compendium de chirurgie* signalent comme possible, à la suite des plaies que nous étudions, la suppuration du tissu cellulaire de l'orbite. Cette grave complication est heureusement exceptionnelle et ne peut guère se rencontrer en dehors des cas où il y a pénétration d'un corps étranger dans le tissu cellulaire de la loge orbitaire, ou fissure concomitante de la paroi supérieure de l'orbite avec déchirure du périoste.

Une complication qui a beaucoup préoccupé les chirurgiens depuis Hippocrate et à laquelle nous avons déjà fait allusion, c'est l'amaurose consécutive aux plaies du sourcil (*amaurose sympathique*).

Morgagni a cité deux faits empruntés à Camerarius et à Valsalva et y a ajouté une observation qui lui est personnelle. Vicq d'Azyr, Ribes, Beer, Sabatier, Mackenzie, Boyer et Dupuytren se sont occupés de cette grave complication. Malheureusement, les observations antérieures à la découverte

de l'ophtalmoscope ne peuvent guère éclairer la question et, depuis qu'on fait usage de cet instrument, les observations de ce genre sont devenues beaucoup plus rares.

Boyer et Dupuytren attribuaient l'amaurose dite sympathique à une lésion concomitante du cerveau et de ses membranes, telle qu'un épanchement de sang à l'intérieur du crâne. Cette explication est évidemment rationnelle. L'étude des fractures de la base du crâne a montré, en effet, la fréquence des fissures de la paroi supérieure de l'orbite intéressant le trou optique. Il suffit, en ce point, d'un épanchement sanguin ou d'une mince esquille comprimant le nerf optique pour expliquer les troubles survenus du côté de la vision. Berlin a développé cette idée avec preuves nécroscopiques à l'appui, comme on le verra plus loin au chapitre des *Fractures de l'orbite.*

Dans un cas cité par Hutchinson, l'examen ophtalmoscopique, pratiqué dès le début, ne montra rien d'anormal chez un jeune homme atteint de perte de la vision de l'œil gauche à la suite d'une contusion du sourcil. Mais, dix-huit mois plus tard, la papille fut trouvée atrophiée, excavée et portant à son bord interne une tache pigmentaire très remarquable, sans analogue dans l'autre œil. Il est légitime d'admettre avec Abadie (*Traité des maladies des yeux*, 2e édition, t. I, p. 77) qu'une fracture du sommet de l'orbite avait déterminé dans l'espace sous-vaginal du nerf optique une hémorragie dont l'apparition du pigment autour de la papille n'était qu'une manifestation tardive.

Dans d'autres cas, l'ophtalmoscope a révélé l'existence de décollements de la rétine ou d'hémorragies intra-oculaires, lésions qui rendent encore mieux compte de la perte de la vision. On ne doit pas oublier non plus que l'atrophie du nerf optique est quelquefois la conséquence d'un érysipèle de la face. Or l'érysipèle est une complication fréquente des plaies contuses de la région sourcilière. H. Noyes (*American med. Times*, 1862) a cité un fait de ce genre.

A mesure que les observations précises se multiplieront, il deviendra inutile de recourir aux anciennes hypothèses proposées pour expliquer les cas de cécité consécutive aux traumatismes de la région du sourcil. Ces hypothèses, introduites dans la science à une époque où l'on ne connaissait que très imparfaitement le mécanisme de l'action dite réflexe, avaient d'ailleurs le défaut de pécher même par la base anatomique. C'est ainsi que Sabatier supposait que l'irritation du nerf frontal lésé se propageait à son bout postérieur et de là aux nerfs ciliaires qu'elle paralysait. Ribes voulait qu'elle gagnât le nerf nasal et de là le ganglion ophtalmique qui transmet à la rétine des filets du sympathique. Vicq d'Azyr, cependant, dans ses expériences sur les animaux, n'avait pu, en irritant le nerf frontal, produire l'amaurose.

Il est plus rationnel d'admettre que le traumatisme a agi en même temps sur le nerf optique pour le comprimer par l'intermédiaire d'une esquille ou d'un épanchement sanguin sous-vaginal. L'idée d'un ébranlement de la rétine, suivi d'une abolition de ses fonctions, émise par Mackenzie et Tyrrell, serait, en tout cas, plus physiologique que les hypothèses de Sabatier et de Ribes.

D'ailleurs, les faits que ces hypothèses ont la prétention d'expliquer sont très disparates. Il y a des cas, en effet, où l'amaurose a été immédiate et complète, d'autres où elle est survenue tardivement. Dans quelques cas elle s'est produite lentement et progressivement. Enfin, si le plus souvent elle a été définitive, il est arrivé aussi qu'on l'ait vue disparaître au bout d'un certain temps. Il s'agissait alors très probablement, de faits d'hystéro-traumatisme.

III

LÉSIONS INFLAMMATOIRES DE LA RÉGION SOURCILIÈRE

La plupart des lésions non traumatiques de la région du sourcil relèvent de la dermatologie et n'intéressent que peu le chirurgien. Tels sont le pityriasis et l'alopécie des syphilitiques, qu'il suffit de rappeler.

Le *furoncle* mérite seul une mention spéciale. Il détermine dans cette région une douleur vive et s'accompagne fréquemment d'engorgement du ganglion pré-auriculaire. Après l'élimination du bourbillon, la destruction d'un certain nombre de follicules pileux laisse, en outre, une cicatrice persistante et apparente par suite de la non-reproduction des poils.

Exceptionnellement, on a observé des accidents graves et même mortels pendant l'évolution de furoncles du sourcil. Charvot (*Dict. encycl. des sciences médicales*, 3e série, t. X, p. 645, art. Sourcils) cite le fait d'un infirmier enlevé en douze heures par une phlébite suppurée des veines temporales et du sinus caverneux consécutive à un furoncle de la queue du sourcil.

Le pronostic des furoncles de cette région, comme celui des anthrax de la lèvre supérieure, doit donc être réservé.

IV

TUMEURS DE LA RÉGION SOURCILIÈRE

Régnier, Étude sur les kystes dermoïdes de la queue du sourcil. Thèse de Paris, 1869. — Lamps, Essai sur les kystes dermoïdes du sourcil. Thèse de Paris, 1874. — Larger, *Bull. de la Soc. de chir.*, 1886, p. 515. Discussion. — Le Lan, Des kystes dermoïdes de la queue du sourcil. Thèse de Montpellier, 1889.

Presque toutes les variétés de tumeurs des parties molles ont été observées à la région sourcilière. Nous mentionnerons les *angiomes*, les *lipomes*, les *fibromes*, qui prennent naissance dans le tissu cellulaire sous-cutané, sans oublier les méningocèles et les encéphalocèles venues de l'intérieur du crâne. La connaissance de ces différentes tumeurs a de l'importance surtout pour le diagnostic différentiel, mais il n'y a pas lieu de les décrire isolément, parce qu'elles ne présentent pas de caractères propres à cette région.

Il existe une autre catégorie de tumeurs qu'on y rencontre spécialement; nous voulons parler des *kystes* et parmi ces derniers, nous décrirons avec quelques détails les kystes dermoïdes. Les kystes que l'on rencontre au sourcil sont les kystes *hydatiques* qu'il suffit de mentionner, les kystes *sébacés* et les kystes *dermoïdes* ou branchiaux.

1° *KYSTES SÉBACÉS*

Les kystes sébacés ne sont pas rares et se développent indifféremment vers la tête ou la queue du sourcil; ce sont des tumeurs ayant depuis le volume d'une lentille jusqu'à celui d'une noisette, arrondies ou ovalaires, élastiques sous le

doigt et même fluctuantes, lorsque leur volume permet une exploration suffisante. Leur caractère principal est de faire plus ou moins corps avec la face profonde du derme, dont elles ne peuvent être isolées par le pincement de la peau, et de présenter en un point la trace de l'orifice de la glande qui a été l'origine de la tumeur. Cependant les kystes sébacés très anciens et volumineux deviennent souvent mobiles et en apparence indépendants de la peau qui les recouvre, et la trace de l'orifice glandulaire disparaît quelquefois. Ces tumeurs sont toujours mobiles sur les parties sous-jacentes et n'ont avec le périoste que des rapports de voisinage.

Elles apparaissent à une époque quelconque de la vie et ne sont pas congénitales. Elles s'accroissent plus ou moins rapidement et parfois, sans cause appréciable, s'enflamment, deviennent douloureuses, rougissent et suppurent.

Elles ne doivent pas être confondues avec les kystes dermoïdes décrits plus loin. La distinction des deux espèces de kystes est aujourd'hui nettement établie, mais pendant longtemps ils ont été confondus, et les auteurs du *Compendium de chirurgie* les ont englobés dans une même description.

Lorsque les kystes sébacés prennent un volume gênant, lorsqu'ils deviennent douloureux, ils doivent être enlevés par dissection. L'incision, parallèle au sourcil, met à nu la poche dont il importe d'isoler complètement les parois, sans pénétrer, s'il est possible, dans sa cavité. Si le kyste est ouvert, au cours de l'opération, il faut s'assurer, après l'avoir extrait, qu'il n'en reste aucun fragment au fond de la plaie. Même en agissant avec ces précautions, il arrive quelquefois que la récidive se produit.

Les *kystes pierreux* et *calcaires* décrits par Sichel père et fils (*Annales d'oculistique*, 1867, t. LVII, p. 211) paraissent n'être que des kystes sébacés dont le contenu a subi la transformation calcaire. Ils sont comparables aux concrétions de même nature que l'on observe dans les parois du scrotum.

Ces kystes que les auteurs du mémoire cité sont disposés à croire congénitaux, caractère qui les rapprocherait des kystes dermoïdes, se présentent sous la forme de petites tumeurs ayant de quelques millimètres à 1 centimètre 1/2 de diamètre, d'une dureté pierreuse, de forme irrégulièrement ovalaire ou quadrangulaire et généralement aplatie. On les observe surtout au niveau du tiers externe du sourcil; elles jouissent d'une certaine mobilité par rapport à la peau et sont plus ou moins adhérentes par leur face profonde. Dans quelques cas elles empiètent sur la paupière supérieure, ainsi que l'a observé Rizet.

L'analyse chimique du contenu de ces kystes, faite par Lecomte, a montré qu'ils renferment surtout du carbonate de chaux et de magnésie.

Ces kystes ne peuvent guère être confondus qu'avec des corps étrangers enkystés, comme cela s'est vu, dans le tissu cellulaire sous-cutané. Ils n'entraînent pas d'inconvénients sérieux, mais l'ablation en est souvent réclamée par les patients. Elle se fait par dissection et nécessite, d'après J. et A. Sichel, une incision un peu longue à cause des adhérences que l'on rencontre à la face profonde du kyste.

2° *KYSTES DERMOÏDES*

Les kystes dermoïdes de la région sourcilière ont été longtemps confondus avec les kystes sébacés ou loupes dont nous venons de parler. Les travaux

modernes permettent de se rendre bien compte de leur mode de formation et expliquent les deux caractères qui les distinguent : la congénitalité et la structure particulière de leurs parois. Lawrence les a décrits en 1858 (*London med. Gaz.*, t. XXI, p. 471). Carron du Villards et Tavignot, et plus tard Gaillard (de Poitiers) (*Union médicale*, 1856, p. 502), ont publié des mémoires sur cette variété de kystes, qui a été, en 1859, l'objet d'une discussion à la Société de chirurgie. Aux kystes dermoïdes se rattachent les *kystes à contenu huileux* dont A. Le Dentu, en 1879, A. Demons, Berger, Cunier, ont rapporté des exemples à la Société de chirurgie et dont nous avons nous-même observé un cas.

A. Broca et Vassaux (*Arch. d'ophtal.*, 1883, p. 518) ont bien étudié l'anatomie pathologique de ces kystes.

Pathogénie. — Pour se rendre bien compte du mode de formation des kystes dermoïdes du sourcil, il faut se rappeler que chez l'embryon le développement de l'extrémité supérieure se fait par des bourgeons ou arcs branchiaux séparés primitivement par des fentes dites branchiales. Ces fentes disparaissent par fusion de leurs bords. La fente branchiale supérieure est limitée par la vertèbre céphalique antérieure qui doit former le front et le premier arc branchial destiné à la formation des mâchoires. Son extrémité postérieure répond à la partie externe de l'orbite. Or, qu'en ce point, par suite d'un trouble dans l'évolution des bourgeons qui limitent la fente, la soudure se fasse superficiellement avant que la soudure profonde soit opérée, il pourra y avoir inclusion d'une partie de la peau, comme l'a établi Verneuil et après lui Remak. C'est cette portion incluse de la peau qui devient l'origine de la formation du kyste dans lequel on retrouve toutes les productions du derme et de ses dépendances.

La théorie de l'inclusion est aujourd'hui admise par la majorité des chirurgiens et a été affirmée par Lannelongue dans son *Traité des kystes congénitaux*. Cependant Larger (*Bulletins de la Soc. de chir.*, t. XII, p. 513, 1886, et t. XIII, p. 400) s'est élevé contre elle. Il considère les kystes de la queue du sourcil comme de simples kystes sébacés dont un traumatisme a provoqué le développement au moment ou à une époque rapprochée de la naissance.

Anatomie pathologique. — Le siège habituel de ces kystes est la partie externe du sourcil. Exceptionnellement on les voit siéger à l'angle interne et supérieur de l'orbite, au niveau de la racine du nez. Quant à leur plus grande fréquence du côté gauche, admise par les auteurs du *Compendium*, elle n'est pas prouvée. Le volume de ces tumeurs varie de celui d'un noyau de cerise à celui d'une pomme d'api. Chauvel, cité par Charvot, en a observé un du volume d'un œuf, chez un Arabe. La paroi du kyste a la structure du derme, avec ses dépendances, l'épiderme formant la face interne directement en contact avec le contenu. Des poils fins, plus ou moins nombreux, généralement de couleur blanchâtre, sont implantés dans ce derme, isolément ou par touffes; ces poils sont courts, ils ont seulement quelques millimètres de longueur et se détachent successivement pour se mélanger au magma blanc-grisâtre ou jaunâtre qui remplit la poche. Ce magma est formé de cellules épidermiques provenant de la face interne de la paroi et de petites granulations nageant dans une graisse demi-liquide.

Verneuil et Clado ont décrit dans le contenu de ces kystes des microbes

pathogènes qu'ils ont pu cultiver et inoculer (*Séance de l'Acad. des sciences*, du 17 déc. 1888).

Dans l'observation de Le Dentu (kyste dermoïde congénital de la racine du nez), la poche avait des parois très minces et le contenu était constitué par un liquide jaune-citron clair, ayant l'apparence d'huile d'olives figée. Des poils nombreux et des grumeaux de matière grasse étaient mélangés à ce liquide.

Dans le fait communiqué par A. Demons à la Société de chirurgie, la ponction avait retiré un liquide jaune semblable à de l'huile d'olives et qui se figea bientôt. L'examen microscopique de la paroi pratiqué par Coyne ne fit décou-

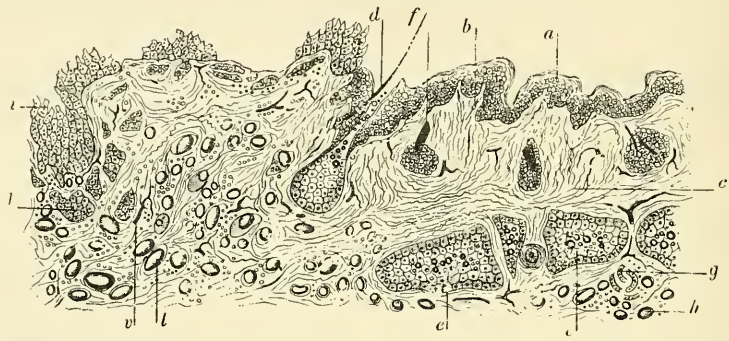

Fig. 162. — Kyste à contenu huileux. Coupe de la paroi du kyste. (A. Broca et Vassaux.)
a, épiderme composé d'une couche muqueuse et cornée. — *b*, papilles vasculaires. — *c*, chorion. — *d*, follicule sébacé avec un poil lanugineux. — *ee*, lobules de glandes sébacées avec la coupe d'un poil entre les deux. — *f*, section d'un poil. — *g*, glande sudoripare. — *h*, pannicule adipeux. — *i*, cellules géantes dans la cavité du kyste. — *k*, amas de ces mêmes cellules dans le tissu adipeux. — *l*, vésicules adipeuses entourées de nombreux noyaux. — *v*, vaisseaux.

vrir ni épithélium, ni papilles, mais des poils rudimentaires implantés obliquement et des traces de glandes sébacées.

Les kystes dermoïdes sont sous-jacents à la peau et aux muscles de la région. Ils affectent des connexions plus ou moins intimes avec le périoste. L'os est souvent déprimé à ce niveau, et tout autour de la dépression il s'est formé, comme dans le céphalématome, un bourrelet périostique ou osseux. On a vu la dépression osseuse assez profonde pour admettre l'extrémité du doigt et, dans un cas, se prolongeant obliquement en dehors sous forme d'une cavité de 1 à 2 centimètres, sans communication avec le sinus frontal. Il faut reconnaître toutefois que ces dispositions sont exceptionnelles et que souvent la dépression osseuse est peu ou pas sensible.

Symptomatologie. — Bien que les kystes dermoïdes existent au moment de la naissance, il est rare que, en raison de leur faible volume, à cette époque, ils attirent l'attention. C'est, le plus ordinairement, vers l'âge de sept ou huit ans, lorsqu'ils commencent à former une saillie apparente, que le chirurgien est consulté; mais presque toujours, en questionnant bien les parents, on arrive à acquérir la certitude que dès les premiers temps ils avaient remarqué quelque chose d'anormal dans la région.

La tumeur, de volume variable, celui d'une noisette en moyenne, occupe la queue du sourcil, est arrondie ou ovalaire, parfois légèrement bosselée. Elle soulève la peau, qui est lisse, unie, sans changement de coloration à ce niveau,

sans trace d'orifice oblitéré, mobile sur la tumeur. Celle-ci présente une certaine rénitence ou même de la fluctuation, quand elle est un peu volumineuse. Elle ne se déplace pas librement sur le plan osseux sous-jacent, sans pourtant être intimement unie à l'os, sauf dans les cas rares où il y a une véritable loge osseuse enclavant le kyste. S'il existe des irrégularités périostiques ou osseuses au pourtour, le doigt les perçoit à travers la peau.

L'augmentation de volume de la tumeur est très lente. A un certain moment celle-ci cesse ordinairement de s'accroître. Très exceptionnellement elle atteint le volume d'une pomme d'api ou d'un œuf. Ordinairement elle ne dépasse pas celui d'une petite noix et bien des patients conservent des kystes de ce volume jusqu'à la fin de leur existence. Mais il arrive aussi que la tumeur, sans cause appréciable, devient douloureuse, rougit et s'enflamme. La suppuration se produit alors et, si la poche s'ouvre spontanément, il en résulte une fistule persistante, ou bien l'ouverture se ferme et la tumeur se reproduit comme auparavant.

On voit encore quelquefois le kyste se développer du côté de la cavité orbitaire et repousser le globe de l'œil en bas. Il se produit alors de la diplopie, conséquence du strabisme mécanique.

Diagnostic. — Nous avons dit précédemment quels sont les caractères des *kystes sébacés* de la région, mobiles sur le périoste, attenant plus ou moins à la face profonde de la peau, et, quand ils sont très peu volumineux, faisant corps avec le derme.

Les *lipomes* ont une forme généralement plus lobulée, sont complètement mobiles sur le plan osseux, mais le diagnostic présente souvent des difficultés sérieuses.

Les *fibromes*, les *kystes pierreux* se reconnaissent surtout à leur consistance.

Les *kystes hydatiques*, vu leur rareté et les caractères communs qu'ils possèdent, risquent fort d'être confondus avec les kystes dermoïdes. Cependant leur développement est plus rapide et ils apparaissent à un âge quelconque sans être précédés par une tumeur de moindre volume.

Les *abcès ossifluents* sont, comme certains kystes dermoïdes, entourés à leur base d'un bourrelet ostéo-périostique, mais ils se forment plus rapidement et leur évolution s'accompagne de douleurs que la pression exagère.

Il y aurait danger véritable à confondre une *méningocèle* avec un kyste dermoïde. Les deux affections sont congénitales, mais le développement de la méningocèle est plus précoce; et, au début, du moins, la pression réduit le volume de la poche en faisant refluer le liquide céphalo-rachidien dans le crâne et en déterminant quelques phénomènes cérébraux. Plus tard, lorsque la communication avec l'intérieur du crâne est oblitérée ou très étroite, ces phénomènes ne se produisent plus et le diagnostic devient très embarrassant pour les tumeurs situées au niveau de la tête du sourcil et de la racine du nez.

Le ***pronostic*** des kystes dermoïdes n'est pas grave. La difformité souvent très apparente qu'ils déterminent oblige seule à les enlever. Abandonnés à eux-mêmes, sauf dans les cas où ils s'enflamment spontanément, ils ne causent jamais d'accidents.

Traitement. — Le seul traitement à employer est la dissection de la tumeur et l'ablation.

L'incision, parallèle au sourcil et dépassant les limites du kyste, met celui-ci

à nu. La dissection des adhérences profondes peut être faite avec des ciseaux mousses. On évitera autant que possible d'ouvrir la poche pour être plus certain de l'enlever complètement. On ne doit pas craindre de dénuder l'os dans les points où le kyste est en contact avec lui et il nous semble difficile, à moins de prolongements dans une cavité osseuse anfractueuse, que le chirurgien soit amené à laisser une partie des parois du kyste adhérente à l'os pour la détruire ensuite par la cautérisation, comme cela a été conseillé.

Le kyste enlevé, les lèvres de la plaie sont réunies par des points de suture et saupoudrées d'iodoforme ou de salol. Si l'on a observé rigoureusement les règles de l'antisepsie, on peut se dispenser de laisser un drain dans un des angles de la plaie et obtenir la réunion immédiate superficielle et profonde.

CHAPITRE II

MALADIES DES PAUPIÈRES

Michel, Krankheiten der Lider. *Handbuch der Augenheilkunde von Alfred Graefe u. Theod. Saemisch*, Bd. IV, p. 569. Leipzig, 1876. — Panas, Art. Paupières du *Dict. de méd. et de chir. prat.*, t. XXVI, p. 245. Paris, 1878. — De Wecker et Landolt, Traité complet d'ophtalmologie, t. I, Paris, 1880. — E. Charvot, Art. Paupières du *Dict. encycl. des sc. méd.*, 2e série, t. XXI, p. 668. Paris, 1885. — Traités généraux d'Abadie, Galezowski, Ed. Meyer, Fuchs, Panas, Nimier et Despagnet, Truc et Valude.

I

ANOMALIES CONGÉNITALES

Les vices de conformation congénitaux, d'ailleurs assez rares, des paupières sont le résultat d'arrêts ou de troubles dans le développement pendant la vie embryonnaire. S'ils n'avaient qu'un intérêt tératologique, il suffirait de les énumérer et de définir exactement la signification des noms bizarres sous lesquels ils sont désignés dans les traités d'ophtalmologie. Mais comme l'existence de ces vices de conformation, en raison des troubles fonctionnels qu'ils entraînent, oblige presque toujours à intervenir pour y remédier par une opération, nous en donnerons une description sommaire et nous renvoyons pour le traitement au chapitre où nous décrivons celui des difformités acquises, qui leur est applicable.

Au moment de la naissance, on a constaté chez l'enfant les anomalies suivantes :

1° La division des paupières suivant leur hauteur (*coloboma palpébral*);

2° L'absence ou l'insuffisance des paupières (*ablépharie* et *lagophtalmie*);

3° L'adhérence des paupières par leurs bords (*ankyloblépharon*) et l'étroitesse de la fente palpébrale (*blépharo-phimosis*);

4° L'adhérence plus ou moins étendue au globe de l'œil (*symblépharon*);

5° L'existence de replis anormaux au niveau de l'angle interne ou de l'angle externe (*épicanthus*).

1° *COLOBOMA PALPÉBRAL*

Cette anomalie consiste en une échancrure ou fente qui divise la paupière dans toute son épaisseur comme le fait le bec-de-lièvre pour la lèvre supérieure. L'échancrure a la forme d'un triangle plus ou moins surbaissé dont la base répond au bord libre. Les côtés, généralement épais, sont formés soit par la peau, soit par la conjonctive, et dépourvus de cils, sauf de rares exceptions (observations de Von Ammon et de Fl. Cunier). Le sommet du triangle est mousse et arrondi.

Le coloboma a très rarement été rencontré à la paupière inférieure; il siège ordinairement à la paupière supérieure et occupe l'union du tiers interne et du tiers moyen de son bord libre. Mais sur une même paupière on a rencontré deux colobomas circonscrivant une languette médiane, et l'on a vu le coloboma exister simultanément sur la paupière supérieure et sur l'inférieure ou symétriquement sur les deux paupières supérieures.

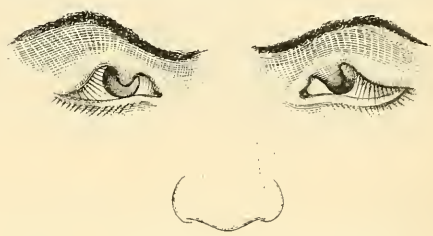

Fig. 165. — Coloboma des deux paupières supérieures. (D'après Manz.) — Une languette de peau se détache de la partie supérieure de chaque fente et va s'insérer sur la cornée.

Fréquemment des brides établissant des adhérences entre les paupières et le globe de l'œil compliquent le coloboma. Il coexiste aussi avec des productions dermoïdes.

De nombreuses théories ont été émises pour expliquer la formation du coloboma. On a, à l'origine, admis un arrêt de développement dans la soudure des bourgeons maxillaires et du bourgeon fronto-nasal. Très fréquemment, en effet, le coloboma coexiste avec d'autres vices de conformation par arrêt de développement. C'est à cette théorie que se ralliait Panas (art. Paupières. *Dict. de méd. et de chir. prat.*, t. XXVI, p. 334). Mais Van Duyse, qui a publié un important mémoire sur cette question (*Ann. d'ocul.*, 1882), et a réuni 24 cas de coloboma, conclut que cette anomalie est due à une adhérence pathologique intra-utérine circonscrite entre l'amnios d'une part et le tégument externe qui recouvre chez l'embryon la vésicule oculaire. Le dermoïde épibulbaire qui presque toujours accompagne le coloboma est la trace de cette adhérence. Panas (*Traité des maladies des yeux*, II, p. 187) a adopté ces conclusions.

La fissure palpébrale a pour résultat de laisser exposée au contact de l'air une partie plus ou moins étendue de la surface oculaire. Aussi doit-on essayer d'y remédier par une opération dont l'avivement des bords et la suture constituent les temps principaux.

2° *ABLÉPHARIE ET LAGOPHTALMIE*

L'absence complète des paupières ou *ablépharie* vraie est extrêmement rare et n'a été rencontrée que sur des fœtus monstrueux. Mais on a vu les paupières n'être représentées, comme dans un fait de Seiler, que par un bourrelet cutané de 5 millimètres entourant un globe oculaire saillant. A un degré moindre, ce vice de conformation pourrait être envisagé comme un coloboma très prononcé, portant sur les deux paupières.

[*E. DELENS.*]

Lorsque, au contraire, les deux paupières, bien que régulièrement conformées, sont insuffisantes pour recouvrir le globe oculaire, la supérieure surtout étant d'une brièveté anormale dans ses dimensions verticales, on donne à ce vice de conformation le nom de *lagophtalmie*.

Il nous paraît peu rationnel de conserver l'expression d'ablépharie pour les cas où les paupières ne se sont pas développées par suite de l'absence ou de malformations profondes du globe oculaire. Dans ces cas, tel que celui d'Hocquart (*Archives d'ophtalmologie*, mai 1881) et celui de Zehender et de Wecker, la peau de la région passait au-devant des vestiges de l'œil sans présenter de fente palpébrale. Ces faits ont quelquefois été décrits sous le nom de *cryptophtalmie* qui leur convient mieux.

L'ablépharie, lorsque le globe oculaire existe, ne doit pas être abandonnée à elle-même, et l'on ne peut y remédier que par une autoplastie véritable. Pour certains cas de lagophtalmie dans lesquels il y a seulement exagération dans les dimensions de l'ouverture palpébrale, il suffit de diminuer la longueur de la fente par la petite opération connue sous le nom de *tarsorrhaphie* ou mieux de *canthorrhaphie*.

3° *ANKYLOBLÉPHARON ET BLÉPHARO-PHIMOSIS*

L'*ankyloblépharon* consiste dans la soudure partielle ou totale des bords palpébraux. Toutefois la soudure totale ne s'observe guère que dans les cas où le globe oculaire lui-même ne s'est pas développé complètement et il reste toujours une petite ouverture libre vers le grand angle. Il est incontestable que ce vice de conformation, quoique rare, a été observé au moment de la naissance, mais quelques auteurs pensent qu'il ne doit pas être rangé parmi les anomalies de développement. Autrement dit, il n'est pas démontré que la fusion des paupières constatée chez le nouveau-né résulte de la persistance de la soudure qui les réunit au début de la vie intra-utérine. Il se peut qu'elle soit produite par une inflammation développée chez le fœtus et par des adhérences secondaires.

Ce qui rend cette opinion probable, c'est que dans les cas observés on trouve presque toujours signalée l'existence d'une membrane d'aspect muqueux interposée entre les paupières dont les bords libres peuvent, comme dans un fait de Wenzel et dans un autre de Rognetta, être distants de plusieurs millimètres. Arlt (Société d'ophtalmologie de Heidelberg, session de 1881) a rapporté l'observation d'un enfant de quinze mois chez lequel existait cette disposition et il n'hésite pas à l'attribuer à une conjonctivite croupale survenue à l'âge de huit mois.

L'ankyloblépharon *partiel* est moins rare que l'ankyloblépharon *total*, mais il peut avoir la même origine, bien qu'on l'observe quelquefois à la naissance, comme Saint-Yves le signalait déjà en 1722. Dans les cas auxquels il fait allusion, il y avait entre les deux paupières des adhérences qui, de l'angle externe, s'étendaient seulement à la partie moyenne de la fente palpébrale ou un peu au delà.

Le *blépharo-phimosis congénital* résulte des faibles dimensions transversales de la fente palpébrale, dont la commissure externe est trop rapprochée du grand angle de l'œil. Certaines races, comme la race japonaise, présentent normalement cette disposition. Dans les autres races, le blépharo-phimosis est quelque-

fois congénital, mais le plus souvent il est acquis et se développe à la suite d'inflammations oculo-palpébrales répétées. On remédie au blépharo-phimosis congénital ou acquis par l'opération qui porte le nom de *canthoplastie*.

4° SYMBLÉPHARON

Ce nom sert à désigner l'adhérence anormale des paupières au globe de l'œil. Autant il est fréquent comme difformité acquise à la suite des traumatismes, des brûlures, de l'ophtalmie purulente ou de l'ophtalmie granuleuse, autant il est rare comme vice de conformation congénital. Beaucoup d'auteurs même ne le mentionnent pas parmi les anomalies qui s'observent au moment de la naissance.

Qu'il consiste en brides s'étendant de la face interne d'une paupière à la conjonctive oculaire (*symblépharon partiel*), ou en une fusion complète des deux feuillets de la conjonctive palpébrale et bulbaire avec disparition du cul-de-sac (*symblépharon total*), ce vice de conformation ne paraît avoir été observé à l'état congénital que comme complication de l'ankyloblépharon.

5° ÉPICANTHUS

L'*épicanthus* est formé par un repli semi-lunaire de la peau au-devant de l'une ou l'autre commissure des paupières. C'est une anomalie rare dans ses degrés élevés, mais qu'une observation attentive peut faire retrouver très atténuée chez un certain nombre de sujets.

L'épicanthus a été décrit en 1828 par Schoen (*Handbuch der path. Anatomie des menschlichen Auges*, p. 60) et plus tard par Von Ammon (1831). Sichel l'a de nouveau étudié dans un mémoire important (*Annales d'oculistique*, t. XXVI et XXIX).

Dans l'immense majorité des cas le repli cutané de l'épicanthus est situé au-devant de la commissure interne des paupières. On a cité cependant deux faits dans lesquels un repli analogue existait au niveau de la commissure externe.

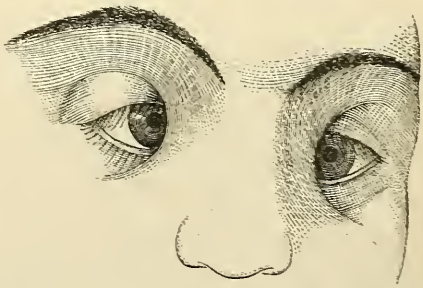

Fig. 164. — Épicanthus. (D'après Von Ammon.)

Épicanthus interne. — La duplicature de la peau forme un croissant vertical à concavité externe se continuant en haut et en bas avec la peau des paupières, en dedans avec la peau de la racine du nez. L'une des faces du repli regarde en avant et un peu en dehors; l'autre, tournée en arrière, recouvre la commissure interne et la caroncule. Le bord falciforme libre s'avance, dans quelques cas, assez loin pour passer au-devant du limbe de la cornée et gêner la vision convergente.

L'épicanthus est habituellement double et symétrique; parfois plus prononcé d'un côté que de l'autre. Il coïncide avec un élargissement apparent ou réel de la racine du nez et donne à la physionomie un aspect étrange rappelant la physionomie de la race mongole. Il coexiste souvent avec d'autres difformités, le

ptosis, le strabisme, la microphtalmie ou les affections des voies lacrymales. Se basant sur la fréquence de ces dernières, de Wecker pense même que l'épicanthus dépend d'un vice de conformation des os de l'orbite et en particulier de ceux qui concourent à la formation du rebord orbitaire interne.

L'épicanthus se transmet par hérédité dans certaines familles. S'il n'est pas très prononcé, il n'entraîne pas de troubles fonctionnels; mais quand le repli a une largeur considérable, les sécrétions qui s'accumulent en arrière de lui, au-devant du grand angle de l'œil, sont une cause d'irritation pour la région.

Le diagnostic de cette difformité n'est pas difficile. Elle ne doit pas être confondue avec les brides cicatricielles qui se forment quelquefois dans la région, à la suite des brûlures et qui n'ont ni la souplesse ni l'aspect de la peau normale. C'est avec raison que les auteurs du *Compendium* rejettent l'existence d'un épicanthus temporaire qui aurait été observé par Desmarres; il ne pouvait s'agir que d'un gonflement inflammatoire de la peau de la région. Mais Panas et de Wecker supposent, non sans vraisemblance, qu'un certain nombre de faits donnés comme exemples d'épicanthus congénitaux, chez des adultes atteints d'ozène avec affaissement de la racine du nez, n'étaient que des cas d'épicanthus acquis.

L'*épicanthus externe* a été observé une première fois par Sichel, et dans un autre cas par Chevillon (*Annales d'oculistique*, t. XXIX, p. 285). Il était constitué par un repli cutané de 1 centimètre de hauteur recouvrant la commissure externe et disparaissant par la traction. Ce repli avait la forme du repli de l'épicanthus interne et, dans les deux observations, existait au niveau de chacune des commissures palpébrales externes.

Cette symétrie dans la disposition de la difformité nous paraît inconciliable avec les doutes émis par de Wecker qui signale l'analogie de ces replis avec des cicatrices de brûlures.

Traitement. — On indique dans la plupart des articles relatifs à l'épicanthus interne la tendance que la difformité très marquée chez l'enfant aurait à disparaître avec les progrès de l'âge, par suite du développement des os de la racine du nez. A moins de difformité excessive ou de troubles fonctionnels, il n'y a donc pas lieu de se hâter d'y remédier par une opération.

Von Ammon ayant remarqué que pour faire disparaître le repli cutané, il suffit de pincer sur la ligne médiane et transversalement la peau de la racine du nez, a conçu le premier l'opération qui convient au traitement de l'épicanthus. Elle a reçu le nom de *rhinorrhaphie*. Le repli cutané vertical formé par les doigts à la racine du nez est excisé avec des ciseaux courbes ou avec le bistouri et les côtés de la plaie rhomboïdale ainsi obtenue sont réunis par la suture.

De Wecker rend l'opération encore plus facile en passant, au préalable, à la base du repli, des aiguilles courbes munies de fils de soie, avant de faire l'excision. Le rapprochement des bords de la plaie s'effectue ainsi plus rapidement et plus exactement.

La rhinorrhaphie n'est applicable qu'aux cas d'épicanthus interne double et symétrique. Si un seul côté est affecté de la difformité, le repli anormal est, comme l'a fait de Graefe, excisé à sa base et les bords de la plaie sont réunis. Arlt a également pratiqué l'excision du repli en ayant soin de transformer par la suture en une plaie horizontale la plaie verticale qui résulte de l'excision. De Wecker dit s'être bien trouvé de l'emploi de cette modification.

Pour le traitement de l'épicanthus *externe*, Sichel a proposé de faire l'excision d'un repli de la peau de la tempe au voisinage de la racine des cheveux, de manière à dissimuler la cicatrice.

II

TROUBLES FONCTIONNELS DES PAUPIÈRES

Nous décrirons comme troubles fonctionnels des paupières :
1° Le spasme du muscle orbiculaire ou *blépharospasme* ;
2° La paralysie du même muscle ou *lagophtalmie paralytique* ;
3° La chute de la paupière supérieure ou *blépharoptose*.

1° *BLÉPHAROSPASME*

Spiral, De la contracture de l'orbiculaire qui peut survenir à la suite de la fissure palpébrale. Thèse de Paris, 1875. — Giraud, Du blépharospasme et de son traitement. Thèse de Lyon, 1888-1889.

Chez certaines personnes, les mouvements de clignement des paupières se répètent avec une fréquence inaccoutumée. Le clignement se produit surtout chez les sujets jeunes et anémiques, sous l'influence d'une fatigue, et Meyer attribue aux efforts d'accommodation le clignotement des jeunes enfants qui commencent à fréquenter l'école. D'après Martin (de Bordeaux), l'astigmatisme serait aussi une cause fréquente de cette variété de blépharospasme.

On observe encore quelquefois des contractions fibrillaires de l'une ou l'autre paupière, survenant chez certains sujets sans cause appréciable ou sous l'influence d'une émotion. Mais ces contractions cloniques ne constituent pas le spasme des paupières que nous étudions.

Le *blépharospasme* proprement dit consiste en contractions toniques plus ou moins violentes de l'orbiculaire.

La contraction tonique ou contracture de l'orbiculaire détermine l'occlusion prolongée des paupières et exerce sur le globe oculaire une compression capable, suivant de Graefe, de produire des phénomènes glaucomateux. En même temps, comme il survient sous l'influence de cette contracture un certain degré d'entropion, les cils en contact avec la surface de la cornée peuvent amener des altérations de cette membrane.

Les dangers de la contracture de l'orbiculaire seraient certainement encore plus grands, si le sommeil n'amenait une détente dans la compression du globe oculaire.

Le blépharospasme est *symptomatique* ou *essentiel*.

Le *blépharospasme symptomatique*, désigné assez improprement sous le nom de *photophobie*, est une complication très fréquente des inflammations superficielles de la cornée et de celles de l'iris. La contracture de l'orbiculaire s'exagère dès que l'on cherche à écarter les paupières pour découvrir l'œil, et l'appréhension, chez les enfants surtout, exaspérant les contractions, bien plus que

l'action de la lumière sur les membranes profondes de l'œil, tout examen devient impossible. Abadie admet que, dans ces cas, l'action de la lumière se fait sentir non pas sur le nerf de sensibilité spéciale, mais sur les filets de la cinquième paire qui animent la cornée et l'iris après avoir traversé le ganglion ophtalmique. Au contraire, les filets de cette même paire qui se rendent à la conjonctive et émanent directement de la branche nasale, sans avoir traversé le ganglion, ne paraissent pas susceptibles d'être impressionnés dans les mêmes conditions, car on constate tous les jours que les inflammations de la conjonctive sont généralement exemptes de photophobie.

Le blépharospasme est parfois symptomatique de la présence d'un corps étranger de la conjonctive, ou d'une fissure palpébrale (Spiral, *De la contracture de l'orbiculaire qui peut survenir à la suite de la fissure palpébrale.* Thèse de Paris, 1873).

C'est du *blépharospasme essentiel* qu'il doit surtout être question ici. Dans cette affection rare et rebelle, l'œil et ses annexes sont sains; on ne constate ni inflammation oculaire, ni corps étranger. Sans cause appréciable, les paupières se ferment par la contraction involontaire du muscle orbiculaire et l'occlusion violente persiste pendant une durée qui varie de quelques secondes à une minute, déterminant une cécité passagère qui, dans certaines circonstances, peut avoir les plus graves inconvénients. On a remarqué que la crainte ramenait le retour de ces accès dont la fréquence est très variable mais qui peuvent se renouveler un grand nombre de fois dans les vingt-quatre heures.

On sait aujourd'hui que ces contractions sont des phénomènes réflexes dont l'origine doit presque toujours être cherchée dans le territoire du nerf trijumeau. Ce sont des faits qui rentrent dans ceux que Trousseau, dans des leçons restées célèbres, a étudiés sous le nom de névralgie épileptiforme.

Les causes du développement du blépharospasme varient. Saemisch l'a vu survenir à la suite d'une blessure des téguments du front par éclat d'obus; de Graefe, consécutivement à une contusion violente de l'œil; Donders l'a observé comme manifestation d'une ophtalmie sympathique, le blépharospasme s'étant montré du côté opposé à la lésion oculaire. Enfin Buzzard a rapporté un cas (*British Med. Journal*, mai 1878) dans lequel une affection de l'oreille a paru être la cause du blépharospasme, la compression du tragus faisant cesser les contractions. Plus souvent on a vu une carie dentaire en être la cause et tous les accidents disparaître après l'avulsion de la dent.

Souvent aussi une simple névralgie du trijumeau a été constatée et de Graefe a montré qu'il fallait rechercher avec soin les points d'émergence des différentes branches de cette paire nerveuse et que la compression exercée sur ces points faisait cesser le spasme. Les points principaux sont le point sus-orbitaire, le point sous-orbitaire, le point malaire, le point dentaire inférieur. Dans d'autres cas c'est en pressant au point d'émergence du nerf facial, au niveau du trou stylo-mastoïdien, sur les parties latérales du cou, au niveau du ganglion cervical supérieur, ou encore sur les apophyses épineuses des vertèbres cervicales que l'on arrive à suspendre le spasme.

Lorsqu'on ne peut localiser le point de départ des accidents, il y a lieu de rechercher les signes caractéristiques de l'hystérie qui paraît être quelquefois en cause.

Le *pronostic* du blépharospasme est donc habituellement sérieux.

Traitement. — Lorsque le blépharospasme n'est pas causé par une affection inflammatoire de l'œil ou par la présence d'un corps étranger de la conjonctive, il doit être combattu par les moyens que l'on oppose d'ordinaire aux névralgies rebelles. Le bromure de potassium, le sulfate de quinine, l'antipyrine, les injections morphinées, l'électrisation par les courants continus, la cautérisation ignée sont ceux auxquels il convient de recourir d'abord.

L'*électrisation* se pratique en appliquant le pôle positif sur le muscle contracturé et le pôle négatif sur la nuque. Les séances sont de trois à cinq minutes, avec quelques interruptions.

Dans les cas où la compression en un point nettement localisé fait cesser les phénomènes spasmodiques, on peut essayer de la *compression permanente* exercée à l'aide d'une petite pelote maintenue par un bandage à ressort.

La *cautérisation ignée* se fait avec le thermo-cautère ou le galvano-cautère. Au lieu de cautérisations punctiformes multipliées, on peut, à l'exemple de Cusco, tracer avec la pointe de l'instrument une cautérisation linéaire parallèle au bord des paupières et distante de 1/2 centimètre, mais comprenant toute l'épaisseur de la peau.

Le *massage forcé* du muscle orbiculaire a été préconisé par Abadie. Il consiste, après avoir enduit de vascline la peau des paupières, à faire avec les pouces des frictions divergentes aussi énergiques que possible, de manière à distendre les fibres du muscle. Les séances durent de sept à dix minutes. Le traitement doit être prolongé pendant plusieurs semaines. Il a réussi deux fois entre les mains d'Abadie.

La *dilatation forcée* du muscle orbiculaire a été également proposée. Les analogies qui existent entre le spasme de l'orbiculaire et celui du sphincter anal dans la fissure à l'anus rendent très acceptable cette méthode. On peut faire la dilatation forcée à l'aide d'écarteurs à main après avoir instillé une solution de cocaïne. Il ne faut pas craindre d'exercer des tractions énergiques, dussent-elles déterminer un peu de déchirure de la peau au niveau de la commissure externe.

La section de cette commissure par l'instrument tranchant remplit les mêmes indications que la dilatation forcée. La peau est incisée au bistouri à partir de l'angle externe sur une longueur de 15 à 18 millimètres; avec des ciseaux mousses dont une branche est placée dans le cul-de-sac de la conjonctive, on complète la section de toutes les parties molles. On laisse ensuite la cicatrisation s'effectuer librement. Cette section a donné de bons résultats dans le blépharospasme qui accompagne les kératites chez les enfants scrofuleux. Elle mérite d'être essayée dans le traitement du blépharospasme essentiel.

C'est aux *sections* et aux *élongations nerveuses* que les chirurgiens se sont de préférence adressés dans ces dernières années, et ils ont dû quelques beaux succès à l'une et à l'autre de ces opérations.

Nélaton, de Graefe, de Wecker, Tillaux, ont pratiqué la névrotomie des nerfs sus-orbitaires pour des blépharospasmes douloureux. L'opération est simple, exempte de dangers; les effets immédiats sont généralement satisfaisants; mais on observe quelquefois des récidives. Pour cette raison on devra toujours faire la *résection* du nerf sur une certaine longueur.

L'élongation nerveuse a été préconisée surtout par Panas, en 1881, dans les *Archives d'ophtalmologie*. Il a dû un succès à cette méthode et il la considère comme supérieure à la névrotomie.

Il est bien entendu que le chirurgien ne doit recourir à ces opérations qu'après

[*E. DELENS.*]

une détermination précise des effets de la compression sur les branches nerveuses qui émergent au pourtour de la base de l'orbite.

Le traitement général ne doit pas être négligé.

2° *PARALYSIE DU MUSCLE ORBICULAIRE*

La paralysie du muscle orbiculaire ou *lagophtalmie paralytique* est produite par les altérations périphériques du nerf facial. Dans l'hémiplégie faciale de cause centrale, la branche supérieure du nerf échappe habituellement en partie à la paralysie et les fonctions du muscle orbiculaire sont suffisamment conservées pour que le rapprochement des bords palpébraux s'effectue.

La paralysie de cause périphérique est, au contraire, complète. Elle se traduit par l'impossibilité du rapprochement volontaire des paupières; le malade ne peut plus exécuter le mouvement de clignement. Le muscle releveur de la paupière supérieure, animé par la troisième paire, conservant, au contraire, toute son action, la paupière supérieure se trouve entraînée en haut et le globe oculaire largement découvert paraît et est réellement un peu plus saillant qu'à l'état normal.

La paupière inférieure non soutenue par la contraction du seul muscle contenu dans son épaisseur tend à se renverser par son propre poids. Il en résulte un certain degré d'ectropion et de l'épiphora par éversion du point lacrymal inférieur.

Pendant le jour, le patient, en abaissant de temps en temps avec la main la paupière supérieure, arrive encore à maintenir un certain degré de lubréfaction du globe de l'œil; mais pendant la nuit celui-ci se trouve d'une façon constante, malgré la tendance qu'il a à se convulser en haut, exposé au contact de l'air. De là résulte une kérato-conjonctivite habituelle, souvent suivie d'ulcérations plus ou moins graves.

Aussi le chirurgien est-il obligé, dans ces cas, d'intervenir, pour remédier par une opération aux troubles fonctionnels sérieux qu'entraîne la paralysie complète de l'orbiculaire, lorsque les moyens habituellement employés pour guérir la paralysie faciale ont échoué.

C'est Walther qui, en 1826, a le premier eu l'idée de pratiquer un avivement et une suture des bords palpébraux, au niveau de la commissure externe pour diminuer l'étendue de la fente palpébrale. Cette opération a été désignée sous le nom de *tarsorrhaphie*. L'expression plus récente de *cantorrhaphie* est préférable.

Mais, cette opération ne donnant pas toujours des résultats suffisants, Panas a proposé de pratiquer la *tarsorrhaphie partielle et médiane* qui lui a donné de bons résultats.

3° *CHUTE DE LA PAUPIÈRE (BLÉPHAROPTOSE, PTOSIS)*

La chute de la paupière supérieure, souvent désignée sous le nom de *blépharoptose* ou plus simplement de *ptosis*, consiste dans l'impossibilité du relèvement volontaire de celle-ci. Elle est *incomplète*, lorsque la paupière peut être encore suffisamment soulevée pour que son bord inférieur affleure le bord supérieur de

la pupille; *complète*, lorsque la pupille est recouverte. Dans ce dernier cas, la vision se trouve entravée.

Jouanolou, Du ptosis. Thèse de Paris, 1875. — Delaroche, De la blépharoptose. Thèse de Paris, 1875. — Beauvois, Du ptosis. Thèse de Paris, 1883-1884. — Mitry, Étude sur le ptosis congénital. Thèse de Paris, 1885-1886. — Panas, D'un nouveau procédé opératoire applicable au ptosis congénital et au ptosis paralytique. *Archives d'ophtalmologie*, t. XI, p. 1, 1886. — Terpandros, Étude critique sur les opérations chirurgicales du ptosis paralytique. Thèse de Paris, 1885-1886. — Houeix de la Brousse, Du ptosis, Étude séméiologique. Thèse de Paris, 1887-1888. — Darier, L'opération du ptosis. *Archives d'ophtalmologie*, 1888, t. VIII, p. 555. — Pertat, Du ptosis, son traitement chirurgical, particulièrement par le procédé de M. le professeur Panas. Thèse de Paris, 1892-1895.

Pathogénie. — La blépharoptose n'est, en réalité, qu'un symptôme qui se rencontre dans un grand nombre d'états différents.

Le soulèvement de la paupière, à l'état normal, suppose l'intégrité de deux facteurs : d'une part, celle du muscle releveur et du nerf qui l'anime; d'autre part, celle de la paupière dont les dimensions, le poids ne doivent pas être un obstacle à l'action du releveur.

La paralysie du muscle releveur est la principale cause de la blépharoptose, mais nous n'avons pas en vue ici les faits de paralysie de la troisième paire dans lesquels la chute de la paupière s'accompagne de strabisme externe et de dilatation de la pupille. Cette paralysie sera étudiée plus tard, ainsi que la paralysie isolée du rameau destiné au muscle releveur.

En dehors des cas où l'innervation lui fait défaut, l'action du muscle peut se trouver entravée par le peu de développement de son corps charnu. C'est sans doute là l'explication d'un certain nombre de faits de *blépharoptose congénitale*. Le muscle peut, en outre, avoir contracté des adhérences ou subi une atrophie à la suite d'une suppuration de voisinage. Enfin, un traumatisme a quelquefois détruit le muscle ou sectionné son aponévrose d'insertion. Gosselin a cité un cas où une cheville de bois ayant pénétré dans l'orbite, au-dessus de l'œil, il en résulta une chute permanente de la paupière. On peut, dans ce fait, tout aussi bien admettre une lésion du muscle, du nerf qui l'innerve, ou du tendon par lequel il agit sur la paupière.

Les obstacles au relèvement provenant de la paupière elle-même dépendent de l'état de la peau, du tissu cellulaire sous-cutané, et aussi du muscle orbiculaire antagoniste du releveur.

La peau de la paupière est quelquefois, sans aucune cause appréciable, anormalement lâche et ample; elle forme alors une sorte de tablier qui retombe en formant un pli horizontal sur le bord libre. D'autres fois elle est plus dense, comme éléphantiasique. Enfin, à la suite d'inflammations répétées et prolongées comme celles que détermine l'ophtalmie granuleuse, le tissu cellulaire perd sa souplesse, la paupière reste épaissie, plus ou moins rigide.

On observe encore l'infiltration de graisse dans le tissu cellulaire, et Sichel a décrit un *ptosis lipomateux* (*Annales d'oculistique*, t. XII, p. 189, 1844), dont nous avons eu l'occasion d'observer plusieurs exemples.

Dans certains cas de ptosis, on a admis sans preuves suffisantes que l'action prédominante des faisceaux les plus internes de l'orbiculaire faisait obstacle à celle du releveur et déterminait le ptosis.

Causes. — La blépharoptose est quelquefois congénitale et même héréditaire, comme dans l'observation souvent citée d'Alessi. Lorsqu'elle est acquise, elle

résulte soit d'un traumatisme, soit d'un des états que nous venons d'énumérer. Chez les vieillards, le relâchement de la peau s'ajoutant à l'affaiblissement musculaire est porté quelquefois assez loin pour donner lieu à un ptosis véritable. Toutes les inflammations palpébrales chroniques sont une cause de ptosis et doivent être recherchées dans les antécédents du malade.

Lorsque ni la congénitalité, ni le traumatisme, ni le relâchement ou l'épaississement de la peau ne peuvent être invoqués, c'est dans une lésion du système nerveux que devra être recherchée la cause. La paralysie de la troisième paire, limitée au seul rameau qui anime le releveur, se rencontre assez fréquemment. C'est à la syphilis et à l'ataxie locomotrice que le plus grand nombre de ces paralysies limitées doivent être rapportées. Elles se rattachent quelquefois au rhumatisme, à la paralysie générale ou encore à l'hystérie. Enfin il ne faut pas oublier qu'une lésion centrale peut se traduire par ce symptôme, et Landouzy a signalé dans un intéressant mémoire la *blépharoptose cérébrale*. On trouvera bien étudié, dans la thèse de Houeix de la Brousse (*Du ptosis, étude séméiologique*. Paris, 1888), le ptosis de cause corticale.

Horner a aussi décrit (*Klin. Monatsblätter f. Augenheilkunde*, 1869, p. 193) un ptosis avec rétrécissement pupillaire et turgescence des capillaires qu'il rapporte à une paralysie de la portion cervicale du grand sympathique.

Symptômes. — Qu'elle soit complète ou incomplète, la chute de la paupière supérieure donne toujours quelque chose d'étrange à la physionomie. Le patient, malgré les efforts énergiques de son muscle frontal, n'arrive pas toujours à soulever suffisamment la paupière pour que les rayons lumineux puissent traverser la pupille. Les efforts qu'il fait se traduisent par le plissement de la peau du front, et les rides de cette région deviennent permanentes quand l'affection est ancienne.

Lorsqu'un seul côté est atteint, le plus habituellement le malade finit par renoncer à se servir de son œil; mais, lorsque le ptosis est double, il est obligé pour se conduire de renverser fortement la tête en arrière, ce qui donne à sa démarche une allure caractéristique et c'est seulement dans cette attitude qu'il peut voir à quelque distance devant lui. Encore dans les cas de ptosis complet n'y arrive-t-il pas et se trouve-t-il presque réduit à la cécité. Cette cécité disparaît, bien entendu, dès qu'avec la main il soulève la paupière.

Diagnostic. — Le diagnostic du ptosis en lui-même n'offre généralement pas de difficulté. On ne confondra pas avec lui l'immobilité et l'infiltration de la paupière supérieure dans le cas de phlegmon, ou l'infiltration œdémateuse qui succède à la contusion accompagnée d'ecchymose. La coloration et la tuméfaction des tissus empêchent l'erreur. Il suffira d'un examen un peu attentif pour reconnaître les cicatrices ou les adhérences anormales qui maintiennent la paupière supérieure abaissée.

Si le symptôme est facile à percevoir, il est parfois moins aisé d'en reconnaître la cause. En dehors de la paralysie de la 3e paire (ptosis, strabisme externe et dilatation de la pupille), la cause du ptosis a besoin d'être soigneusement recherchée parmi les affections générales et locales que nous avons mentionnées.

Traitement. — Il ne doit être question ici que du traitement du ptosis

essentiel, congénital ou acquis. Le traitement du ptosis symptomatique d'une paralysie de la 3e paire sera indiqué dans l'étude de cette paralysie.

Le traitement de la blépharoptose est *palliatif* ou *curatif*. Le traitement *palliatif* consiste dans l'emploi de la pince à ptosis, sorte de serre-fine spéciale qui maintient pincé un pli de la paupière supérieure et remplace avantageusement la petite baguette d'ivoire que conseillait Mackenzie. Constantin Paul a eu l'idée de fixer cette pince à une monture de lunettes pour en rendre le port plus facile.

Fig. 165. — Pince a ptosis.

C'est encore à titre de traitement palliatif que les auteurs du *Compendium* ont conseillé dans le ptosis complet de pratiquer un coloboma artificiel de la partie médiane de la paupière, de manière à former une sorte de fenêtre au-devant de la pupille. Cette opération ne paraît pas d'ailleurs avoir été jamais pratiquée.

Dans les *opérations curatives* proposées pour remédier au ptosis, on s'est contenté d'abord d'exciser une partie plus ou moins considérable de la peau de la paupière pour raccourcir celle-ci. On a cherché ensuite à affaiblir l'action du muscle orbiculaire. Enfin, plus récemment, on a eu l'idée de substituer les contractions du muscle frontal à celles du releveur, en créant des adhérences artificielles entre le premier de ces muscles et la paupière supérieure.

L'excision d'un repli transversal de la peau et la suture des lèvres de la plaie elliptique ainsi déterminée, suffisent dans les cas où il y a laxité anormale du derme ou surcharge lipomateuse de la paupière. Nous l'avons employée avec un bon résultat, dans plusieurs cas se rapportant à cette dernière variété et nous ne comprenons pas bien le reproche adressé par presque tous les auteurs à ce procédé fort simple, d'agir trop ou trop peu. Mais il n'est applicable évidemment qu'à un petit nombre de cas. On ne doit pas craindre d'exciser un repli très large.

L'opération de Bowmann qui y ajoute la résection du bord supérieur du cartilage tarse et fait la suture avec l'intention de produire une sorte d'avancement de l'expansion tendineuse du muscle releveur, n'est guère employée. Il en est de même de l'opération de de Graefe qui excise un faisceau du muscle orbiculaire, à travers une incision de la peau et fait ensuite la suture, pensant affaiblir ainsi l'antagoniste du muscle releveur.

Ces opérations ne peuvent donner de résultat satisfaisant lorsqu'il s'agit d'une blépharoptose complète.

De bons résultats ont, au contraire, été obtenus par les opérateurs qui ont cherché à rattacher le muscle frontal à la paupière supérieure.

Hunt (de Manchester) paraît être le premier (*Gaz. méd.*, 1858, p. 52) qui ait eu cette idée, mais l'opération imparfaite qu'il avait conseillée était tombée dans l'oubli lorsque Dransart (de Somain), en 1880, fit connaître celle qu'il a imaginée. Il pratique une incision de la peau parallèle au bord supérieur du cartilage tarse, et traverse le bord supérieur de celui-ci avec une aiguille armée d'un fil de catgut qu'il fait cheminer sous le muscle orbiculaire jusqu'au niveau du muscle sourcilier; là, le fil ressort à la peau et est fixé par un nœud. Trois fils sont ainsi placés et créent une traînée cicatricielle qui persiste après leur résorption, établissant un lien entre le muscle frontal et la paupière.

Pagenstecher, en 1881, a décrit une opération analogue; il introduit, sans

dissection et en la faisant cheminer sous la peau une aiguille armée d'un fil qui pénètre un peu au-dessus du bord libre de la paupière et ressort au-dessus du sourcil. Le nœud du fil est resserré chaque jour et la peau se trouve peu à peu sectionnée.

De Wecker a combiné l'excision d'un faisceau de l'orbiculaire conseillée par de Graefe à l'opération de Pagenstecher.

Panas, en 1886 (*Archives d'ophtalmologie*, p. 1), et dans son *Traité des maladies des yeux*, II, p. 140, a décrit une opération réalisant l'inosculation directe de la paupière avec le muscle orbito-frontal. Les figures ci-jointes (fig. 166 et 167) montrent les principaux détails de cette opération. Le lambeau cutané de la paupière doublé des fibres du muscle orbiculaire ayant été soigneu-

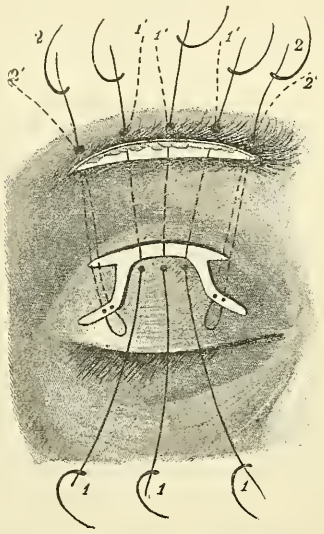

Fig. 166. — Opération du professeur Panas. Tracé des incisions et passage des fils.

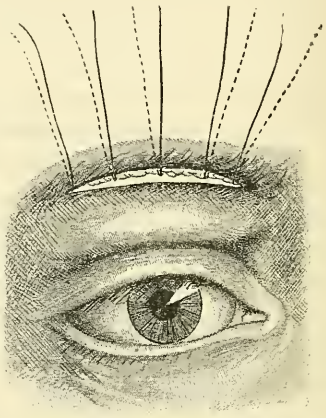

Fig. 167. — Aspect des parties après assujettissement des sutures.

sement disséqué jusqu'à sa base est engagé sous le pont cutané qui aboutit à l'incision pratiquée au niveau du sourcil et suturé par son sommet à la lèvre supérieure de cette incision.

Cette opération nous a donné des résultats satisfaisants, notamment dans un cas où nous l'avons exécutée pour remédier à un ptosis congénital chez une petite fille de dix ans. L'enclavement de la languette cutanée dans la plaie ne paraît pas avoir d'inconvénient, et l'épaississement de la partie supérieure de la paupière résultant de la superposition de deux épaisseurs de peau tend à disparaître avec le temps.

Gillet de Grandmont (*Bulletin de la Société française d'ophtalmologie*, 1891, p. 80) a fait connaître une opération destinée à remédier au ptosis congénital, qu'il désigne sous le nom de *résection tarso-musculaire*. Elle se pratique, après avoir saisi la paupière dans une pince de Snellen, en incisant la peau parallèlement au rebord de la paupière. Le muscle orbiculaire est réséqué, ainsi que le cartilage tarse. Ce dernier doit être excisé sur une hauteur correspondant à celle dont on se propose de raccourcir la paupière. On suture, après cette

excision avec du catgut numéro 00 le bord inférieur du cartilage tarse, au lambeau supérieur ou orbito-palpébral, sans toucher à la peau.

Les suites de l'opération sont, d'après Gillet de Grandmont, très simples et le résultat très satisfaisant.

III

LÉSIONS TRAUMATIQUES DES PAUPIÈRES

Nous étudierons sous ce titre : 1° les contusions et ecchymoses; 2° l'emphysème; 3° les plaies; 4° les brûlures.

1° *CONTUSIONS ET ECCHYMOSES DES PAUPIÈRES*

La laxité du tissu cellulaire sous-cutané et sous-musculaire des paupières est éminemment favorable à la diffusion du sang épanché, d'où la fréquence des ecchymoses qu'on y constate. D'autre part, l'absence de plan résistant au-dessous des paupières fait qu'elles échappent presque toujours à une contusion violente, ou que, du moins, lorsque celle-ci vient à se produire, le globe oculaire se trouve lui-même gravement atteint et que la lésion palpébrale disparaît devant l'importance de la lésion oculaire.

A la suite des coups portés sur la région, ce qu'on observe presque toujours, c'est la formation d'une *ecchymose*. Dans des cas plus rares, il y a collection sanguine ou *hématome*.

Les ecchymoses palpébrales se développent soit dans le tissu cellulaire sous-cutané, soit dans le tissu cellulaire sous-conjonctival. Cette différence dans le siège de l'épanchement sanguin est capitale. Les ecchymoses sous-cutanées apparaissent immédiatement après la contusion ou peu d'heures après elle; elles sont *primitives*. Les ecchymoses sous-conjonctivales sont tardives ou *secondaires*. Elles se montrent un ou plusieurs jours après le traumatisme qui leur donne naissance, et celui-ci est presque toujours une fracture de l'étage antérieur de la base du crâne. On voit par là qu'il existe une ligne de démarcation profonde entre ces deux sortes d'ecchymoses.

Les *ecchymoses sous-cutanées* sont souvent le résultat de coups de poing reçus sur la région. Toutefois la contusion de laquelle résulte l'épanchement de sang nous paraît porter habituellement, dans ce cas, bien plus au pourtour de l'orbite que sur le tissu même des paupières; ce qui le prouve, c'est que le globe oculaire n'éprouve généralement aucun trouble fonctionnel, malgré l'intensité de la force déployée. Quoi qu'il en soit, le sang provenant de la rupture des petits vaisseaux sous-cutanés s'infiltre rapidement sous la peau des deux paupières. D'après Clément Lucas, l'infiltration se ferait invariablement de l'angle externe vers la partie moyenne des paupières (*Guy's Hospital Reports*, 1874, t. XIX, p. 423).

L'ecchymose est très rarement immédiate; le plus souvent elle ne se développe que dans les heures qui suivent la contusion et envahit rapidement les deux paupières en augmentant d'étendue pendant dix ou douze heures. La

teinte ecchymotique est primitivement violette, ardoisée ou même noire si l'épanchement sanguin est considérable. Dans les jours qui suivent, la teinte devient bleue, puis verte, jaune verdâtre et finalement jaune; après quoi elle s'atténue et disparaît au bout d'un temps qui varie de quinze jours à trois semaines. Chez les vieillards, la durée de la résorption du sang épanché peut être plus considérable.

Dans bien des cas, l'ecchymose se produit sans s'accompagner de tuméfaction notable. Mais souvent aussi, à l'infiltration sanguine se joint un œdème susceptible de prendre de grandes proportions. On voit alors les paupières, énormément gonflées, la supérieure surtout, de couleur violacée, former deux bourrelets juxtaposés qui ne permettent plus leur écartement et dissimulent complètement le globe oculaire. Cette tuméfaction s'accompagne de douleur, et les patients en sont très effrayés. Presque toujours, cependant, on constate que le globe de l'œil est sain et la vision conservée.

Ces phénomènes ne sont jamais si marqués que lorsque le sang s'est collecté dans l'épaisseur de la paupière de manière à former un *hématome*. Cet accident est fréquent en Angleterre, chez les boxeurs de profession. L'habitude est, paraît-il, d'évacuer d'un coup de lancette le sang épanché, pour permettre au boxeur de continuer la lutte. Néanmoins lorsque cette évacuation n'est pas effectuée, la résorption des épanchements sanguins se fait sans difficulté et il est rare de voir le sang s'enkyster.

Une céphalalgie plus ou moins marquée accompagne les contusions violentes des paupières; il s'y joint parfois quelques troubles gastriques. Mais les simples ecchymoses ne déterminent aucun trouble dans la santé générale.

Ecchymoses sous-conjonctivales. — Beaucoup moins apparentes que les ecchymoses sous-cutanées, les ecchymoses tardives qui apparaissent sous la conjonctive palpébrale ont cependant une signification plus grave. Elles se montrent, en effet, dans les cas de fracture de l'étage antérieur de la base du crâne et des parois orbitaires. On les voit apparaître à la face interne de la paupière inférieure, dans les jours qui suivent le traumatisme. Elles s'y montrent sous la forme d'une tache ecchymotique d'un rouge vif et ne s'accompagnent pas de gonflement notable de la paupière. En même temps, on voit du sang infiltré dans le tissu cellulaire sous-conjonctival qui recouvre le globe oculaire au voisinage du cul-de-sac inférieur de la conjonctive.

D'après le travail de Clément Lucas, déjà cité, les ecchymoses sous-conjonctivales ne seraient pas, comme on l'a admis jusqu'ici, la preuve presque certaine d'une fracture de la base du crâne, car on les rencontrerait à la suite des contusions violentes du thorax et de l'abdomen. Cette étiologie appelle de nouvelles recherches.

Diagnostic. — Le diagnostic des contusions des paupières s'impose lorsqu'elles s'accompagnent d'ecchymose et de gonflement. Ce que le chirurgien doit chercher à déterminer quand il constate l'existence d'une ecchymose sous-cutanée des paupières, c'est la cause qui l'a produite, car l'ecchymose accompagne non seulement la contusion des paupières, mais les fractures du pourtour de l'orbite et notamment celles des os du nez qu'il importe de reconnaître. Il faut aussi se préoccuper, dès les premiers instants, d'établir s'il existe ou non des complications du côté du globe oculaire.

Une question que le chirurgien ne doit pas perdre de vue, c'est qu'il peut

être appelé à donner son avis sur les conditions dans lesquelles l'accident s'est produit, les contusions de cette région étant particulièrement fréquentes dans les rixes. On a dit que les contusions résultant d'un coup de poing siégeaient habituellement du côté gauche, parce que ce côté est particulièrement menacé par le poing de l'adversaire, quand celui-ci n'est pas gaucher. Il peut sans doute, par le fait du siège à gauche, y avoir présomption que la contusion résulte d'un coup de poing; mais, dans une lutte, tant de conditions font varier la situation réciproque des combattants, que la question ne saurait être tranchée en se basant sur cette seule circonstance.

Dans le diagnostic de la cause des ecchymoses palpébrales, il importe de ne pas oublier que certaines ecchymoses des paupières sont *spontanées*. Non seulement, dans le cours des affections scorbutiques et de la maladie de Werlhof, on voit se développer des ecchymoses aux paupières, mais on en a observé chez des sujets en apparence sains (Chavanne et Desmarres). Elles semblent se rattacher à des altérations vasculaires analogues à celles qui déterminent l'hémorragie cérébrale et ont, par ce fait, une certaine valeur pronostique.

Pronostic. — Les contusions des paupières n'ont généralement pas de gravité. L'ecchymose sous-cutanée est plus effrayante que dangereuse et se termine par résolution dans l'immense majorité des cas.

La possibilité de lésions concomitantes, que l'œdème du premier moment ne permet pas toujours de distinguer, doit seule engager le chirurgien à réserver le pronostic, dans certains cas.

Les ecchymoses sous-conjonctivales ont, au contraire, une signification grave sur laquelle nous avons suffisamment insisté.

Traitement. — Il se réduit à peu de chose. Les applications froides ou astringentes sont généralement usitées, mais n'ont qu'une influence médiocre sur la marche ultérieure des accidents. Il faut éviter d'employer des solutions alcooliques, même faibles, toujours irritantes pour la conjonctive oculaire.

Il suffira, dans presque tous les cas, de laver la région avec une solution d'acide borique à 3 pour 100 et d'appliquer un bandage compressif sur les paupières. Quelques doubles de tarlatane trempée dans la solution boriquée et recouverts d'une couche d'ouate hydrophile constituent un bon pansement. Il doit être renouvelé au moins deux fois dans les vingt-quatre heures.

Lorsqu'il existe une collection sanguine évidente, le mieux est de se contenter encore de la simple compression. Si le volume considérable de la collection amenait à en faire l'évacuation avec l'instrument tranchant, il faudrait alors s'entourer de toutes les précautions antiseptiques.

2° *EMPHYSÈME DES PAUPIÈRES*

L'emphysème des paupières est, dans la grande majorité des cas, le résultat d'une fracture, qui permet à l'air contenu dans les fosses nasales ou les sinus du voisinage de l'orbite de passer dans le tissu cellulaire sous-cutané. En même temps qu'une solution de continuité osseuse, il faut donc qu'il y ait aussi déchirure de la muqueuse. Dans certains cas, il suffit de la déchirure des parois

du sac lacrymal. La déchirure du conduit lacrymal inférieur par l'extrémité de la sonde, dans la dilatation du canal nasal par la méthode de Bowmann, donne lieu quelquefois aussi à cet accident. On sait que certains individus peuvent faire refluer par les points lacrymaux la fumée de tabac. Chez eux, l'orifice inférieur du canal est disposé de manière à permettre ce reflux. Mais s'il existe en même temps une atrésie des conduits ou des points lacrymaux, on comprend que. dans l'action de se moucher, les parois distendues du sac lacrymal cèdent à la pression de l'air et que celui-ci passe dans le tissu cellulaire des paupières.

Les os dont la fracture expose le plus à l'emphysème palpébral sont les os propres du nez. La fracture des parois des cellules ethmoïdales, du sinus frontal et du sinus maxillaire peut aussi y donner lieu.

Le même accident se produit quelquefois chez les scrofuleux atteints d'affections nécrosiques des os.

Gosselin a cité (*Compend. de chir.*, III, p. 137) un fait de développement tardif de l'emphysème, dix ans après une fracture des os du nez.

L'emphysème survient dans un effort, ou encore lorsque le malade se mouche. Il détermine un gonflement plus ou moins marqué de la peau des deux paupières dont la coloration n'est pas changée. Ce gonflement analogue pour l'apparence à celui de l'œdème en diffère par ce fait que la pression du doigt y détermine une crépitation gazeuse caractéristique sans laisser de dépression persistante. Si, en même temps, on exerce une percussion de la peau à l'aide d'une chiquenaude on constate de la sonorité. Ce moyen que recommande particulièrement Panas assure le diagnostic et ne permet pas de confondre la crépitation gazeuse avec la crépitation de l'épanchement sanguin qui l'accompagne quelquefois.

L'emphysème gêne les mouvements des paupières, mais n'entraîne pas d'autre trouble fonctionnel. Il s'accompagne parfois d'un peu d'exorbitis, par suite de la présence dans le tissu cellulaire de l'orbite d'une petite quantité de gaz.

C'est une affection sans gravité, par elle-même.

Elle guérit par la compression exercée sur la région avec un tampon d'ouate maintenu par un bandage. En même temps, le patient doit éviter de faire des efforts et de se moucher. Lorsque l'emphysème s'est produit dans le cours d'une affection chronique des parois des fosses nasales, la guérison est plus longue à obtenir, et le malade est exposé à des récidives.

3° *PLAIES DES PAUPIÈRES*

Elles résultent, comme dans les autres régions, de l'action d'instruments piquants, tranchants ou contondants. Elles sont superficielles ou profondes, simples ou compliquées.

Plaies par instruments piquants. — Les instruments piquants de très faible diamètre, s'ils blessent les paupières sans atteindre le globe oculaire et sans se briser dans la plaie, ne déterminent qu'une solution de continuité insignifiante, qui guérit ordinairement sans laisser de trace. Les piqûres produites par le dard des insectes de nos pays (moustiques, abeilles, guêpes) s'accompagnent de tuméfaction souvent considérable et de démangeaisons vives, mais n'ont pas de gravité.

C'est un fait absolument exceptionnel de voir, comme dans un cas cité par Zeis, une morsure de sangsue produire une fistule conjonctivale persistante de la paupière.

Il arrive parfois que des corps d'un certain volume, tels que fleurets, chevilles de bois, atteignent les paupières, les perforent, pénètrent dans l'orbite et s'y brisent même, sans laisser dans le tissu de la paupière autre chose qu'une très petite déchirure assimilable à une simple piqûre. On connaît le fait de Nélaton dans lequel l'extrémité d'un parapluie pénétrant dans l'orbite par la paupière inférieure, alla jusque dans le crâne déchirer la carotide interne dans le sinus caverneux.

Panas, en énucléant le globe oculaire chez un jeune homme, a retrouvé dans l'orbite un morceau de fil de fer de 3 centimètres dont le passage à travers la paupière n'avait laissé qu'une trace imperceptible.

Ces faits, tout exceptionnels qu'ils soient, doivent toujours être présents à l'esprit du chirurgien lorsqu'il se trouve en présence d'une plaie de la paupière.

Plaies par instruments tranchants. — Elles sont transversales ou plus ou moins perpendiculaires à la direction du bord libre.

Lorsqu'elles n'intéressent que la peau et le muscle orbiculaire, elles ne déterminent qu'un écartement modéré des bords et guérissent sans laisser de difformité notable.

Les plaies qui intéressent toute l'épaisseur de la paupière entraînent des conséquences plus graves.

La section de l'aponévrose d'insertion du releveur est suivie d'un ptosis, auquel on devra chercher à remédier immédiatement par la suture comme l'a fait Green dans un cas (*Transactions of the American Society*, 1873).

Les plaies verticales ou obliques s'accompagnent d'un écartement plus ou moins marqué des bords, avec tendance au recroquevillement et laissent, si elles ne sont pas réunies, un coloboma artificiel. Quelquefois même, la plaie oblique est assez étendue pour que la paupière forme un lambeau détaché et pendant sur la joue.

Plaies contuses. — Elles se distinguent des précédentes par leur irrégularité, par leurs bords dentelés et par la plus grande fréquence des complications inflammatoires. Les plaies par projectiles de guerre sont très souvent compliquées de la blessure du globe oculaire et de la présence de corps étrangers.

Complications. — Les complications primitives des plaies des paupières sont : 1° l'*hémorragie* qui ne se rencontre guère que dans les plaies par instruments tranchants et est rarement abondante ; 2° les *lésions de l'appareil lacrymal.*

Parmi ces dernières, la section ou la déchirure des conduits lacrymaux est la plus fréquente. Elle a beaucoup préoccupé les chirurgiens qui ont cherché à prévenir l'oblitération de ces conduits. L'expérience cependant a prouvé que l'oblitération d'un seul conduit lacrymal n'est pas forcément suivie d'épiphora.

Les lésions de la glande lacrymale portant sur sa portion palpébrale ne paraissent pas non plus avoir de gravité particulière.

Nous avons signalé plus haut la section du tendon du releveur comme s'accompagnant de ptosis immédiat. Celle du tendon de l'orbiculaire a des effets moins fâcheux au premier moment, mais est susceptible d'entraver ultérieurement les fonctions du sac lacrymal.

[*E. DELENS.*]

Les complications consécutives sont le *phlegmon*, l'*érysipèle*, la *gangrène*.

Le phlegmon et l'érysipèle sont dangereux surtout lorsqu'ils s'accompagnent de suppuration du côté de la cavité orbitaire. Consécutivement à la thrombose des veines ophtalmiques, non seulement la propagation aux sinus cérébraux est à craindre, mais il se produit quelquefois une névrite par compression du nerf optique et une atrophie terminale.

La gangrène s'observe surtout dans les plaies contuses; elle entraîne parfois la destruction de l'une ou de l'autre paupière et ne laisse de ressource que dans une autoplastie. Il ne faut pas cependant se hâter de recourir à celle-ci, car on cite quelques faits qui prouvent que la paupière restante peut arriver à remplacer l'autre pour la protection du globe oculaire. Mackenzie a vu la paupière supérieure s'allonger au point de suppléer l'inférieure détruite.

Comme suites éloignées des plaies des paupières nous signalerons le *coloboma*, les *fistules* persistantes, le *symblépharon*, l'*entropion*, le *trichiasis* et l'*ectropion*.

Ces difformités, qu'il faut toujours tâcher de prévenir par un affrontement exact des parties divisées et par une surveillance attentive de la cicatrisation, sont généralement curables au moyen des opérations que nous étudierons plus loin.

On n'observe pas après la cicatrisation des plaies des paupières ces névralgies réflexes et ces amauroses dont il a été question à propos des plaies des sourcils.

Traitement. — Un lavage minutieux de la région avec une solution antiseptique, telle que la solution d'acide borique, de sublimé ou de cyanure de mercure doit toujours être pratiqué ; il permet de s'assurer si la plaie n'est pas compliquée de la présence d'un corps étranger et assure le succès de la suture. Pour les plaies transversales peu étendues et n'intéressant que la peau, l'affrontement des bords se produit souvent spontanément et la suture n'est pas nécessaire. Des bandelettes étroites de taffetas d'Angleterre régulièrement imbriquées suffisent dans ces cas.

Pour les autres plaies par instrument tranchant, qui intéressent toute l'épaisseur de la paupière, la suture est indispensable. Elle doit être faite avec des fils de soie aseptique, de préférence aux fils d'argent. Dans le cas où les conduits lacrymaux ont été sectionnés, on cherchera à obtenir l'affrontement aussi exact que possible. Mais faut-il essayer d'en rétablir la continuité à l'aide d'une soie de sanglier, ainsi qu'on le conseillait autrefois, ou d'une fine sonde de Bowmann, comme on l'a fait depuis? Si l'introduction de cette sonde est facile, nous pensons qu'il faut la tenter. Dans un cas de ce genre, nous avons placé un fil de catgut en guise de sonde, sans obtenir toutefois le rétablissement définitif du conduit.

Dans les plaies contuses, la suture devra être encore soigneusement appliquée pour réunir les bords de la plaie et, malgré l'irrégularité de celle-ci, on s'abstiendra d'exciser aucune partie, à moins que le sphacèle n'existe déjà, auquel cas on régularise et on avive en sacrifiant la plus petite quantité possible du tissu palpébral. On a conseillé, si les points de suture exercent une traction un peu forte, de pratiquer des débridements à distance pour faciliter la réunion. Ces incisions ne doivent comprendre que l'épaisseur de la peau.

Les points de suture coupent assez rapidement le tissu très mince des paupières. La section est souvent effectuée au bout de quarante-huit heures. Mais,

par crainte d'une désunion totale, il est préférable de les laisser plus longtemps en place, alors même que la section des bords est en partie effectuée.

Dans le cours de la cicatrisation des plaies contuses des paupières, la greffe dermique ou épidermique trouve souvent son emploi et remédie à l'inconvénient des rétractions cicatricielles ultérieures.

Un bandeau légèrement compressif est toujours utile pour assurer la fixité du pansement et l'immobilité des paupières.

4° *BRULURES DES PAUPIÈRES*

Les brûlures de la face en général, et celle des paupières en particulier, sont assez fréquentes. Elles résultent du contact avec des corps en ignition, de l'action de liquides caustiques ou bouillants ou de la déflagration de la poudre.

Les enfants et les épileptiques, en tombant dans le feu, se font généralement des brûlures profondes et étendues à d'autres régions de la face.

Les ouvriers des fabriques de produits chimiques sont particulièrement exposés aux brûlures par les caustiques alcalins ou acides. Enfin, il est fréquent d'observer des brûlures par l'acide sulfurique ou l'acide nitrique projeté à la figure dans un but de vengeance.

Presque toujours, dans ces diverses circonstances, la conjonctive et l'œil lui-même sont plus ou moins atteints par la brûlure. Il est plus fréquent de voir la déflagration de la poudre n'atteindre que les paupières seules. Mackenzie, dans ces brûlures, signale des effets différents, suivant que la déflagration de la poudre a eu lieu à l'air libre ou par explosion dans un espace limité. Dans le premier cas, la flamme produite par la déflagration brûle les cils et les sourcils, mais n'atteint pas profondément la peau ; en outre, les grains de poudre projetés avec peu de force ne s'incrustent guère dans le derme. Dans le second cas, la force de projection des grains de poudre est beaucoup plus grande et ils pénètrent plus profondément dans la peau.

Tous les degrés de la brûlure, depuis la simple rubéfaction jusqu'à la destruction complète, s'observent aux paupières.

La brûlure au *premier degré* est caractérisée par la rougeur, la douleur et un certain degré de tuméfaction, mais elle guérit en quelques jours sans laisser de traces et n'exige que des applications réfrigérantes sur les paupières ou des onctions avec la vaseline.

Au *deuxième degré*, la rougeur du premier moment est suivie d'une réaction vive et de la formation de phlyctènes qui devront être percées pour en évacuer le liquide, mais ne laisseront pas de traces permanentes et n'entraîneront pas de difformité.

Si des grains de poudre sont incrustés dans la peau des paupières, ils devront être soigneusement extraits à l'aide d'une aiguille à cataracte, car, après guérison, ils formeraient autant de taches noires indélébiles.

Bien différentes sont les conséquences des brûlures au *troisième degré*. Sans parler des cas où la paupière est complètement détruite dès les premiers instants, la formation et l'élimination des escarres, même lorsqu'elles ne comprennent que la peau et s'arrêtent au tissu cellulaire sous-cutané, déterminent toujours une cicatrice rétractile.

De là la production de brides et de toutes les difformités qu'on étudie sous le nom d'*ectropion*, d'*entropion*, d'*ankyloblépharon* et de *symblépharon*.

Pendant la durée de la suppuration, les pansements doivent être faits avec le plus grand soin. On cherchera, en interposant entre les paupières et le globe de l'œil des bandelettes de protection, à prévenir les adhérences au moment de la formation des bourgeons charnus, en pratiquant des greffes cutanées ou épidermiques pour hâter la cicatrisation et surtout prévenir la rétraction, cause si fréquente d'ectropions étendus.

Pour s'opposer au renversement des paupières, aucun moyen ne vaut la suture temporaire du bord libre de celles-ci, ou *blépharorraphie*, imaginée par Mirault (d'Angers). Il y a malheureusement des cas où elle n'est pas possible, du moins dans les premiers temps, alors que la fonte du globe oculaire atteint par la brûlure a créé, en arrière des paupières, un foyer de suppuration abondante.

IV

LÉSIONS VITALES ET INFLAMMATOIRES DES PAUPIÈRES

1° Dermatoses des paupières

La plupart des dermatoses peuvent s'observer aux paupières, mais le plus souvent elles s'y développent secondairement par extension du mal des parties voisines et leur existence à la face cutanée des paupières n'entraîne pas d'accidents spéciaux pour l'appareil de la vision.

Beaucoup sont d'origine parasitaire (voy. A.-J. Cuenod, *Bactériologie et parasitologie cliniques des paupières*. Thèse de Paris, 1893-1894).

Il suffit de rappeler que l'*érythème*, l'*eczéma*, le *pityriasis*, le *psoriasis*, l'*herpès simple*, l'*urticaire*, le *pemphigus* se montrent aux paupières en même temps que sur les autres points de la face. Chez les jeunes enfants, la fréquence de l'eczéma impétigineux est très grande et l'ensemble des lésions qui le constitue est facilement reconnaissable au mélange de suppuration et de croûtes brunâtres au pourtour des paupières, aussi bien qu'à la coexistence de lésions semblables à l'orifice des narines, aux commissures des lèvres, au pavillon de l'oreille et au cuir chevelu. Il ne faut pas négliger de traiter l'eczéma impétigineux de la face par l'emploi des pommades au goudron, à l'oxyde de zinc, après avoir détaché les croûtes par des applications de cataplasmes de fécule. La guérison de l'affection cutanée est presque toujours suivie d'une rapide amélioration des lésions de la conjonctive et de la cornée qui accompagnent le plus souvent les gourmes de la face.

Mais, outre ces lésions cutanées en quelque sorte vulgaires qu'on observe aux paupières en même temps qu'en d'autres points des téguments, on y voit se développer aussi quelques affections cutanées spéciales. De ce nombre sont : l'*éphydrose*, la *chromhydrose*, la *séborrhée*, l'*acné miliaire*, le *xanthélasma*, l'*éléphantiasis*, la *lèpre*.

ÉPHYDROSE

L'*éphydrose* ou sueur localisée aux paupières, est une affection très rare

observée seulement quatre fois par de Graefe. Elle est caractérisée par l'hypersécrétion des glandes sudoripares et apparaît sous la forme de fines gouttelettes transparentes à l'orifice de ces glandes. Le plus souvent, la sécrétion s'étale à la surface de la peau des paupières et y forme une couche visqueuse qui se mélange aux poussières et aux produits de desquamation. Les paupières prennent alors un aspect sale. Cette sécrétion anormale s'altérant au contact de l'air ne tarde pas à irriter la peau et la conjonctive oculaire et à déterminer une véritable conjonctivite.

L'éphydrose doit être rapprochée des cas plus fréquents où l'on observe des sueurs localisées aux pieds, aux mains, à une partie de la face, mais l'étiologie de l'éphydrose n'est pas mieux connue que celle de ces dernières affections.

Le traitement de l'éphydrose consiste, d'après de Wecker, dans l'emploi de l'huile de cade pure ou mélangée d'esprit-de-vin, et dans celui des pommades usitées contre les blépharites. Il y ajoute l'hydrothérapie.

CHROMHYDROSE

Cette affection, très rare également, consiste dans l'apparition à la surface des paupières d'une sécrétion colorée en noir ou en brun. W. A. Foot n'a pu réunir que 46 observations de cette maladie, dont 6 chez l'homme et 40 chez la femme. Elle s'observe presque toujours chez des femmes dysménorrhéiques ou hystériques, et, dans plus d'un cas, la simulation a été soupçonnée ou reconnue. Il paraît cependant établi que les sécrétions des glandes sébacées ou sudoripares peuvent, dans des conditions encore indéterminées, être mélangées d'une matière noire à laquelle les recherches de Ch. Robin et de Gubler ont assigné des caractères différents de ceux des pigments ordinaires et aussi des poussières minérales ou végétales auxquelles on a voulu l'assimiler. Cette matière se présente sous la forme de plaques à contours irréguliers. Ordoñez, qui l'a étudiée, a trouvé qu'elle offrait des analogies avec la matière colorante de la *mélanose*.

Le Roy de Méricourt (*Annales d'oculist.*, t. L, p. 110) a fait une étude intéressante de cette affection. Plus récemment, W. A. Foot, dans un travail communiqué à la *Société royale de médecine d'Irlande* (janvier 1887), a attribué la formation du pigment à l'oxydation de l'indican éliminé par les glandes de la peau. Il se pourrait, d'après lui, que la transformation se produisît par l'action d'un micro-organisme spécial; on sait, en effet, que le *bacterium cyanogenes* et le *bacterium prodigiosum* donnent lieu en se développant à certaines colorations.

Les paupières, surtout la paupière inférieure, présentent une coloration bleu foncé, plus marquée au niveau des plis. Si l'on frictionne avec un corps gras la peau des paupières, la coloration s'enlève en tachant le linge, mais elle se reproduit au bout d'un certain temps. Il n'y a pas d'autre altération de la peau, à part peut-être une légère dilatation des veines.

Cette affection n'entraîne d'autre inconvénient que l'aspect bizarre résultant de la coloration des paupières. On a noté cependant la fréquence de la constipation et l'aversion des patients pour toute nourriture animale.

Avant de diagnostiquer la chromhydrose, il faut s'être assuré par tous les moyens possibles qu'il n'y a pas de supercherie de la part des malades. Le meilleur moyen consiste incontestablement à attendre que la matière colorante enlevée par une première friction se reproduise sous les yeux mêmes du chirurgien.

E. DELENS.]

La durée de la chromhydrose est généralement longue et aucun traitement n'a paru, jusqu'ici, capable d'en abréger la durée.

SÉBORRHÉE

L'hypersécrétion des glandes sébacées des paupières a reçu le nom de *séborrhée* : elle est d'ailleurs rarement limitée aux seules paupières.

On distingue la séborrhée *fluide*, dans laquelle le produit de sécrétion forme un vernis gras et brillant à la surface de la peau, et la séborrhée *sèche*, dans laquelle la desquamation épidermique, mêlée à la sécrétion fluide, se concrète en minces écailles analogues à celles du pityriasis.

Les poussières de l'atmosphère, en se mélangeant à la matière sébacée, s'accumulent dans les replis des paupières et y deviennent une source d'irritation. Cette irritation, dans la forme sèche, porte surtout sur les parties qui avoisinent le bord libre des paupières et y prend les apparences de la blépharite ciliaire. Les cils eux-mêmes s'altèrent à la longue et tombent.

On a dit que la séborrhée se développe particulièrement chez les femmes dysménorrhéiques et chez celles qui sont atteintes de troubles du côté des organes sexuels. Cette étiologie n'est pas démontrée, mais il est certain que la séborrhée des paupières se rattache à une altération de la santé générale. Les israélites et les Orientaux paraissent y être plus particulièrement sujets.

Le traitement consiste d'abord à débarrasser les paupières de leur enduit par des lotions savonneuses chaudes. On cherche ensuite à modifier la sécrétion en faisant des applications quotidiennes d'un liquide alcoolique tel que l'eau de Cologne, dans la forme humide, et de glycérine dans la forme sèche. Il faut avoir soin pendant ces applications d'éviter, par l'occlusion des paupières, que le topique se trouve en contact avec la conjonctive.

ACNÉ. — MILLET

La peau des paupières est parfois le siège d'une éruption d'acné qui ne diffère pas de celle qu'on observe en d'autres points du visage et qui évolue de la même façon. On voit aussi se développer dans les glandes sébacées qui sont annexées aux poils très fins des paupières, de petites tumeurs arrondies d'un blanc jaunâtre, ressemblant à des grains de millet et résultant de l'accumulation des produits de sécrétion dans les culs-de-sac de ces glandes. Ces petites masses sont parfois assez nombreuses pour donner à la peau des paupières une apparence désagréable et, comme elles persistent indéfiniment, les malades demandent à en être débarrassés.

Il suffit pour les détruire de les percer avec la pointe d'une épingle ou d'une aiguille à cataracte et d'en extraire le contenu. Cette petite opération demande à être renouvelée pour chaque tumeur et exige généralement un certain nombre de séances. Nous nous servons, dans les cas où elles sont assez peu nombreuses, de la pointe fine d'un galvano-cautère.

Le *molluscum sébacé* s'observe encore aux paupières et là, comme en d'autres points du corps, on lui a reconnu des caractères contagieux niés cependant par Hébra. La glande sébacée qui est le siège de cette altération s'hypertrophie, fait

saillie à la surface de la peau et tend à se pédiculiser. Elle forme alors une petite tumeur polypeuse d'aspect corné au sommet de laquelle on voit l'orifice du follicule dilaté.

Lorsque ces petites tumeurs sont nettement pédiculées, il est très facile de les exciser d'un coup de ciseaux. Dans le cas contraire, on peut se contenter de les écraser entre les mors d'une pince pour en exprimer le contenu.

XANTHÉLASMA

Larraidy (E.), Étude sur le xanthélasma. Thèse de Paris, 1877. — Gendre (Ferdinand). Du xanthélasma. Thèse de Paris, 1880. — Duroselle (F.), Étude sur le xanthélasma. Thèse de Paris, 1884-1885.

Sous ce nom on désigne aujourd'hui une altération des paupières, caractérisée par la formation de taches jaunes irrégulières dans le tissu cellulaire sous-cutané

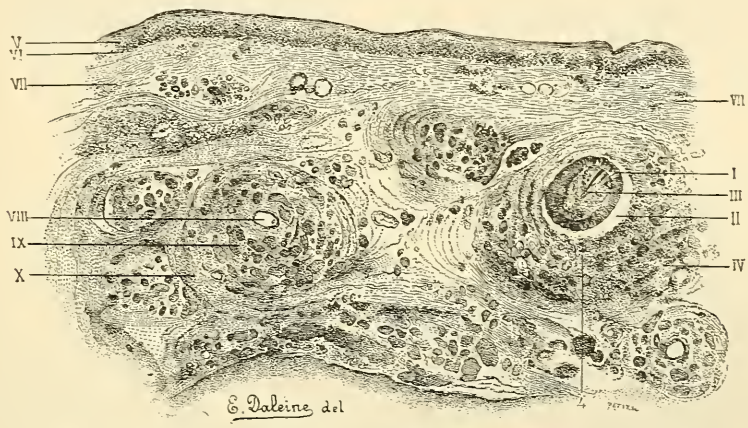

Fig. 168. — Coupe d'une plaque de xanthélasma de la paupière. (D'après Poncet.)

I, épithélium des gaines d'un poil. — II, gaine connective saine. — III, poil. — IV, nodule de xanthélasma. — V, couche cornée de l'épithélium. — VI, épithélium profond pigmenté. — VII, zone sous-épithéliale avec petits vaisseaux et taches de pigment noir (hématique). — VIII, vaisseau profond autour duquel se voit, IX, le dépôt de cellules xanthélasmiques. — X, faisceaux concentriques de tissu connectif.

qu'elles arrivent à envahir quelquefois presque complètement et auquel elles donnent un aspect étrange.

Le xanthélasma s'observe surtout chez les femmes d'âge moyen et, dans près de la moitié des cas, il paraît se relier à une affection hépatique et à un ictère antécédent. Quinquaud a signalé la plus grande proportion de graisse et de cholestérine et la diminution de l'hémoglobine dans le sang des sujets atteints de cette affection.

Les taches se montrent, au début, au-dessus du ligament palpébral interne; elles ont une coloration ocreuse ou jaune citron, et une forme ovalaire à contours irréguliers. Elles ne forment qu'un relief à peine appréciable. De nouveaux groupes de taches apparaissent successivement et dessinent un demi-cercle à la paupière supérieure d'abord et ensuite à la paupière inférieure sans cependant arriver à se joindre au niveau du ligament palpébral externe. L'affection existe très souvent des deux côtés.

[E. DELENS.]

L'anatomie pathologique du xanthélasma est encore peu connue. Waldeyer l'a trouvé constitué par une hyperplasie du tissu conjonctif avec dégénérescence des cellules autour des bulbes pileux, des glandes, des vaisseaux et des nerfs. Poncet (de Cluny) admet que la gaine des vaisseaux est le siège principal des altérations; il signale la présence d'une matière graisseuse spéciale et de cellules géantes à noyaux et nucléoles multiples. D'autre part Geber et Simon ont décrit une hypertrophie des glandes sébacées en partie distendues par de volumineuses cellules épithéliales. Ces altérations n'ont pas été rencontrées par Waldeyer et Poncet, d'où il faut conclure qu'il existe plusieurs variétés de xanthélasma.

Chambard (*Bulletins de la Soc. anat.*, 1878) a trouvé, en même temps que les

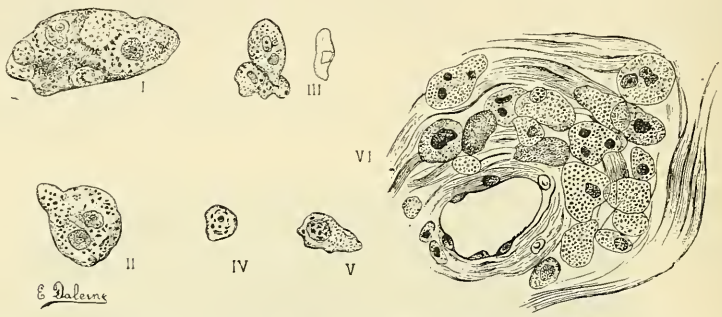

Fig. 169. — Éléments isolés et nodules de xanthélasma. Grossissement de 400. (D'après Poncet.)
I, élément jaune vert, avec granulations en groupes et trois gros noyaux, dont un en voie de division. II, III, IV, V, différentes périodes d'altération. — VI, nodule xanthélasmique.

lésions des vaisseaux, des altérations nerveuses qui rendent compte des troubles de la sensibilité au niveau des plaques de xanthélasma.

De Wecker donne le nom de *xanthelasma planum* à la première, et celui de *xanthelasma tuberosum* à la seconde, dans laquelle les glandes sébacées sont altérées. Mais cette distinction n'est pas admise par tous les observateurs.

L'envahissement des paupières par cette affection ne détermine pas habituellement de troubles fonctionnels et s'arrête de lui-même au bout d'un certain temps pour persister ensuite indéfiniment.

Aucun traitement n'a réussi à faire rétrocéder les plaques une fois qu'elles sont développées. Dans le cas seulement où elles constituent des saillies limitées, on est autorisé à céder aux sollicitations des malades et à en pratiquer l'excision. La réunion primitive de la peau très mince qui les recouvre doit être assurée autant que possible pour prévenir les difformités ultérieures.

HERPÈS. — ZONA OPHTALMIQUE

Hybord (Albert). Du zona ophtalmique et des lésions oculaires qui s'y rattachent. Thèse de Paris, 1872. — Pacton (Marc), Du zona ophtalmique. Thèse de Paris, 1878. — Guérin (Jean), Du zona ophtalmique. Thèse de Paris, 1883-1884.

L'éruption de vésicules herpétiques s'observe quelquefois aux paupières, comme aux lèvres, accompagnant un mouvement fébrile passager. Cet *herpès simple* n'offre rien de particulier dans sa marche ni dans son développement et ne laisse pas de traces. Les vésicules se montrent surtout à la paupière supérieure,

près des commissures ou du bord libre (Horner, Panas) ou vers la partie moyenne (de Wecker). Leur apparition s'accompagne d'un peu de cuisson et de gonflement et elles se dessèchent après trois ou quatre jours.

Le ZONA OPHTALMIQUE, bien étudié par Hutchinson (*Ophtalmic Hospital Reports*, V, p. 191), par Albert Hybord (*Du Zona ophtalm. et des lésions oculaires qui s'y rattachent*. Thèse de Paris, 1872, n° 232), est aujourd'hui bien connu. Il doit être considéré comme une névrite des branches du trijumeau, dépendant dans certains cas d'une altération du ganglion de Gasser.

Il est caractérisé cliniquement par des douleurs névralgiques suivant le trajet d'une ou de plusieurs des branches du trijumeau, par une éruption de vésicules d'herpès distribuées sur le trajet de ces branches et par des altérations concomitantes du côté du globe oculaire.

Le plus habituellement le zona a pour siège la branche ophtalmique du trijumeau et parmi les rameaux de cette branche, il affecte particulièrement le rameau nasal ou les rameaux sus-orbitaires, plus rarement le rameau lacrymal. Il n'atteint qu'exceptionnellement la branche maxillaire supérieure (rameau sous-orbitaire). On a cité quelques cas dans lesquels tous les rameaux d'un côté étaient atteints, et même des faits de zona occupant simultanément les deux côtés de la face. Quand, ce qui est la règle, le zona n'existe que d'un seul côté, l'éruption s'arrête toujours exactement à la ligne médiane.

Étiologie. — Le sexe masculin est plus souvent atteint que le sexe féminin. La proportion indiquée par A. Hybord est de 65 pour 100 et celle donnée par Laqueur est presque identique. Comme pour les autres espèces de zona, l'âge avancé est une cause prédisposante. Enfin, les statistiques établissent la plus grande fréquence de cette affection, en Angleterre d'abord, puis en Allemagne. En France, le zona ophtalmique paraît moins fréquent et moins grave.

Les causes occasionnelles du zona sont le refroidissement, les traumatismes, les tumeurs orbitaires et peut-être aussi certaines intoxications, comme celles qui résultent de l'absorption de l'arsenic ou de l'oxyde de carbone.

Nieden a rapporté une curieuse observation dans laquelle une contusion indirecte du ganglion cervical supérieur du grand sympathique fut suivie du développement du zona sur le trajet des rameaux sus-orbitaires.

Panas a vu le zona ophtalmique coexister avec une sciatique.

Symptômes. — L'éruption herpétique est habituellement précédée de douleurs sur le trajet des nerfs, accompagnée de malaise et même de nausées et de quelques frissons. Parfois les douleurs névralgiques précèdent pendant des semaines et des mois l'apparition des vésicules et très rarement elles font défaut.

Sur le trajet du rameau ou des rameaux atteints de névrite, on voit des plaques rouges apparaître à la peau, par poussées successives et ces plaques présentent bientôt des vésicules d'herpès plus ou moins abondantes. Ces plaques, lorsque le rameau nasal est atteint, ne dépassent pas la ligne médiane. En même temps la conjonctive oculaire est le siège de picotements et de tous les signes d'une hypérémie pouvant aller jusqu'au développement d'une conjonctivite catarrhale. L'hypérémie de la muqueuse nasale et l'enchifrènement ont été notés par Saemisch dans le zona du rameau nasal. Horner signale aussi la diminution de la tension du globe oculaire, qui peut s'abaisser jusqu'à moitié.

[*E. DELENS*]

L'évolution des vésicules s'accomplit en deux ou trois jours. D'abord transparentes, elles ne tardent pas à devenir louches, puis purulentes et bientôt elles se dessèchent, laissant à leur place des croûtes brunâtres. Lorsque ces croûtes se détachent, on voit au-dessous d'elles une cicatrice arrondie, déprimée, d'un rouge sombre. Cette cicatrice est indélébile; avec le temps, elle devient blanche et ombiliquée, mais elle reste comme un stigmate irrécusable de la maladie. Dans quelques cas, la cicatrice, d'après Emmert, deviendrait kéloïdique.

L'éruption des plaques et des vésicules qui les recouvrent se faisant par poussées successives, malgré l'évolution relativement rapide de ces dernières, la durée de la maladie varie de deux à trois semaines.

Complications. — Ce sont surtout les complications qui font l'intérêt et la gravité du zona ophtalmique. Ces complications se montrent du côté de la peau, dans le territoire innervé par la branche atteinte ou du côté de l'appareil oculaire.

Les *complications* du côté de *la peau* consistent en anesthésies ou en névralgies tenaces observées surtout chez les vieillards. On a noté aussi une élévation locale de la température pouvant atteindre de 1 à 2 degrés. Ces phénomènes persistent parfois pendant des semaines et des mois, et les douleurs névralgiques ont quelquefois une intensité extrême.

Les *complications oculaires* doivent surtout préoccuper le chirurgien. On les observe dans près de la moitié des cas. Hutchinson avait même pensé qu'elles se produisent fatalement lorsque le rameau nasal est atteint. On sait en effet que les nerfs ciliaires proviennent en partie d'un filet qui émane du rameau nasal et se rend au ganglion ophtalmique. Mais A. Hybord a montré que si ces complications sont la règle dans ce cas, il y a cependant des exceptions. Si, dit-il, « l'iris et la cornée souffrent rarement quand l'éruption ne siège pas sur le territoire des branches du nerf nasal, ils souffrent habituellement quand tout le côté du nez est envahi ».

Les complications oculaires se montrent sur la *conjonctive*, sur la *cornée* et sur l'*iris*. Sur la conjonctive, on voit se développer des vésicules herpétiques, mais cette complication n'offre que peu de gravité.

La cornée présente soit des ulcérations succédant à l'éruption de phlyctènes, soit une infiltration plus ou moins étendue. Les ulcérations, d'après Michel, se montreraient surtout dans le quart supéro-interne de la cornée. L'iritis, avec ou sans lésion de la cornée, est ordinairement une iritis plastique avec tendance à la formation de synéchies postérieures. L'inflammation se propage quelquefois à la choroïde; des corps flottants se montrent dans le corps vitré et l'œil peut devenir phtisique. L'atrophie du nerf optique est encore au nombre des complications qui ont été observées. L'asthénopie accommodative se montre aussi parfois.

Du côté des annexes de l'œil, il faut signaler les *paralysies musculaires* atteignant les muscles innervés par la 3e paire crânienne.

Enfin, comme complications exceptionnelles, on a cité l'*ophtalmie sympathique* se développant du côté opposé.

Diagnostic. — Le siège, la disposition des vésicules et leur apparence propre rendent habituellement le diagnostic facile. Dans quelques cas cependant, un œdème considérable, la formation d'escarres pourraient en imposer pour une pustule maligne, comme l'a vu le docteur Sottas (*France médicale*, 30 avril 1889).

Le ***pronostic*** du zona ophtalmique est donc toujours sérieux en raison des complications possibles. Hybord a établi qu'il devenait grave en proportion directe de l'âge du sujet atteint. Disons cependant qu'en France, du moins, un certain nombre de cas de zona ophtalmique se terminent sans donner lieu à ces complications.

Le ***traitement***, durant la période d'éruption, consiste à saupoudrer les parties atteintes avec une poudre absorbante, poudre de riz, poudre d'oxyde de zinc ou de sous-nitrate de bismuth et à protéger les surfaces en les recouvrant d'une feuille d'ouate maintenue par une bande. Les douleurs névralgiques sont calmées par des injections hypodermiques de chlorhydrate de morphine. Contre les névralgies persistantes, on a conseillé l'emploi des courants continus faibles et, dans les cas invétérés, le chirurgien sera quelquefois amené à pratiquer la section ou mieux encore l'élongation des filets nerveux sur lesquels siège la névralgie.

Chacune des complications énumérées plus haut exige en outre un traitement approprié.

ŒDÈME DES PAUPIÈRES

En dehors des cas très nombreux où une affection inflammatoire des paupières s'accompagne d'œdème, il existe des cas où l'œdème est persistant et se rattache à une affection locale ou générale. Ce sont les faits de ce genre dont nous voulons parler ici.

Les *causes* les plus habituelles de l'œdème palpébral non inflammatoire sont les affections osseuses, les tumeurs de l'orbite et surtout la thrombose de la veine ophtalmique. Lorsque l'œdème sous-cutané est très prononcé, il s'accompagne d'une infiltration du tissu cellulaire sous-conjonctival constituant l'état que l'on désigne sous le nom de *chémosis* séreux.

L'œdème palpébral bilatéral est souvent un des premiers signes de l'albuminurie et l'examen des urines doit toujours être pratiqué lorsqu'on le constate.

On a signalé aussi l'œdème palpébral précurseur de la trichinose.

On voit enfin chez quelques personnes âgées, ou chez des sujets jeunes et lymphatiques, l'œdème d'une ou des deux paupières persister sans qu'on puisse le rattacher à aucun des états que nous venons de mentionner.

La paupière inférieure présente généralement un œdème plus prononcé le matin, au moment du lever. Il s'atténue dans la journée.

Le *diagnostic* de l'œdème lui-même est facile : l'emphysème ne sera pas confondu avec l'œdème, dont le distinguent la sonorité et la crépitation caractéristiques. Le lymphangiome, l'éléphantiasis des paupières en diffèrent par une consistance beaucoup plus considérable.

Le *traitement* de l'œdème des paupières est, avant tout, celui de la cause qui le détermine. Lorsque cette cause échappe, on peut sans inconvénient chercher à réduire l'œdème par une compression exercée sur la région, au moyen d'une bande de flanelle et d'un tampon d'ouate.

Les ponctions multiples faites avec la pointe d'une lancette ne sont indiquées que dans les cas d'œdème aigu et considérable. L'excision d'un pli cutané ne conviendrait que dans les œdèmes chroniques avec laxité anormale des téguments entraînant un prolapsus gênant de la paupière supérieure.

[*E. DELENS.*]

2° Inflammations des paupières.

ÉRYSIPÈLE

Dans la majorité des cas, l'érysipèle des paupières est le résultat de l'extension d'un érysipèle de la face. Quelquefois cependant, il apparaît primitivement aux paupières, autour d'une plaie, d'une excoriation qui a servi de porte d'entrée au streptocoque qui lui est propre. Enfin, né sur la muqueuse des fosses nasales, il gagne parfois les voies lacrymales et apparaît au grand angle de l'œil, au niveau des points lacrymaux.

Les phénomènes généraux habituels marquent le début de l'érysipèle des paupières et précèdent même leur apparition. La peau des paupières devient œdémateuse, chaude, d'un rouge sombre et luisant; elle forme un double bourrelet qui permet difficilement d'apercevoir le globe oculaire et la conjonctive. Une sécrétion muco-purulente provenant de cette dernière s'accumule entre les bourrelets qui limitent la fente palpébrale. Sur la face cutanée, l'épiderme est parfois, mais non toujours, soulevé par une sérosité albumineuse, à réaction alcaline (*érysipèle vésiculeux*, *phlycténoïde*).

Les lésions anatomiques consistent essentiellement dans l'accumulation de nombreux leucocytes dans le tissu cellulaire sous-cutané. Les amas de leucocytes se font surtout autour des glandes sébacées ou sudoripares et des bulbes pileux.

La terminaison ordinaire est la résolution. Mais, souvent aussi, les amas de leucocytes déterminent la formation d'abcès multiples ou de sphacèles étendus de la peau (*érysipèle phlegmoneux*, *gangréneux*).

Parmi les complications de l'érysipèle des paupières, deux sont particulièrement graves : le *phlegmon orbitaire* et la *phlébite* des veines ophtalmiques. Ces deux complications se manifestent par de l'exophtalmie et par le chémosis de la conjonctive. L'inflammation localisée au tissu cellulaire et à la capsule de Tenon offre moins de gravité. On a vu cependant l'inflammation se propager aux méninges le long de la gaine du nerf optique, ou encore ce nerf être atteint de névrite se terminant par atrophie de la papille.

La phlébite des veines ophtalmiques, par sa facile propagation au sinus caverneux et aux autres sinus de la dure-mère, et par la pyohémie qui en est souvent la suite, met plus immédiatement en danger la vie des malades.

Le *phlegmon simple* des paupières et la *conjonctivite purulente* sont les deux affections avec lesquelles on peut le plus facilement confondre l'érysipèle des paupières.

Le *pronostic* de l'érysipèle des paupières n'est réellement grave que lorsqu'il survient des complications. Il faut redouter les destructions gangréneuses étendues de la peau qui déterminent la formation d'un ectropion. Enfin, on a signalé des récidives laissant à leur suite un état éléphantiasique des paupières.

Le *traitement* local de l'érysipèle palpébral doit se borner à des lavages antiseptiques destinés à entraîner les sécrétions de la conjonctive et à des onctions avec la vaseline. On se trouvera bien aussi de l'emploi de la réfrigération à l'aide de compresses imbibées d'eau glacée et appliquées en permanence. Mais ce mode de traitement exige une surveillance incessante. Si des abcès se forment, on doit les ouvrir avant qu'ils aient causé un décollement étendu de la peau.

PHLEGMON. — ABCÈS

Le phlegmon des paupières se développe consécutivement aux contusions de la région périorbitaire, aux plaies, aux brûlures. On le voit aussi dans le cours de l'érysipèle, de la variole et consécutivement à la scarlatine et à la fièvre typhoïde. Le phlegmon des paupières se termine le plus habituellement par la formation d'abcès.

La paupière, ordinairement la supérieure, est vite envahie dans toute son étendue; elle devient rouge, chaude, douloureuse et se tuméfie au point d'atteindre souvent le volume d'un demi-œuf de poule. Au début, on distingue généralement, au milieu des tissus, une induration plus ou moins étendue, et la suppuration se fait rapidement.

Les deux paupières accolées par leur bord libre ne peuvent que très dificilement être écartées; derrière elles, le globe oculaire est sain: la conjonctive est seulement un peu injectée et œdémateuse.

Lorsque la suppuration est collectée, la fluctuation est sentie superficiellement. Si le chirurgien n'intervient pas pour donner issue au pus, la peau s'amincit en un point, s'ulcère et le pus s'écoule; mais, en même temps, il se fait une destruction plus ou moins étendue des téguments et il en peut résulter une cicatrice difforme. L'ouverture de la collection par le cul-de-sac conjonctival doit être considérée comme tout à fait exceptionnelle.

Le *diagnostic* est généralement facile. Le phlegmon simple des paupières est cependant quelquefois confondu avec l'érysipèle ou avec la tuméfaction qui accompagne l'ophtalmie purulente.

Le phlegmon orbitaire s'en distingue par l'exophtalmie, l'immobilité du globe de l'œil, la résistance plus grande des tissus à la pression du doigt, les douleurs plus vives.

La dacryocystite phlegmoneuse s'accompagne parfois d'une tuméfaction telle des tissus qu'elle peut en imposer pour un phlegmon des paupières limité au grand angle de l'œil. Mais, en dehors de l'existence antérieure des signes d'une dacryocystite chronique (éphiphora, reflux d'un liquide blanchâtre par les points lacrymaux), le chirurgien évitera l'erreur en tenant compte surtout du siège de la tuméfaction au-devant du sac lacrymal. On voit d'ailleurs, parfois, des suppurations se faire, à ce niveau, sans que les voies lacrymales paraissent intéressées. C'est à ces suppurations ou abcès de l'angle interne que les anciens oculistes donnaient le nom d'*anchilops*.

Le *traitement* du phlegmon suppuré des paupières consiste dans l'incision aussi hâtive que possible faite parallèlement au bord libre et dans une situation déclive. Un petit drain placé dans la plaie empêchera la réunion des lèvres et assurera l'écoulement du pus. Lorsque la suppuration sera terminée, l'application d'un bandeau compressif hâtera le dégorgement des tissus et favorisera la résolution de l'induration qui tend parfois à se perpétuer.

Les *abcès froids* des paupières sont des abcès ossifluents, ayant pour origine une ostéite ou une carie des os voisins, l'os malaire le plus souvent. Ils doivent être ouverts et pansés antiseptiquement. Malgré le traitement, ils laissent après eux des cicatrices adhérentes, déprimées, d'un effet très désagréable et souvent de véritables ectropions.

[*E. DELENS*]

Les collections signalées par Panas, au niveau du rebord orbitaire inférieur à la suite de contusions anciennes, sont évidemment le résultat de la transformation de collections sanguines enkystées, comme le prouve l'aspect jaunâtre, ou brunâtre, la consistance filante et le mélange de paillettes de cholestérine constatés par lui, au moment de leur évacuation.

PUSTULE MALIGNE. — ŒDÈME CHARBONNEUX

Le Bolloch (Albert), De la suture des paupières pour prévenir l'ectropion, particulièrement dans l'œdème malin. Thèse de Paris, 1876. — Buy (Alexis), De l'œdème malin ou charbonneux des paupières. Thèse de Paris, 1876.

Les affections charbonneuses présentent aux paupières une fréquence et une gravité particulières. Cependant la pratique des inoculations préventives du charbon atténué par la méthode de Pasteur a rendu beaucoup moins fréquentes les maladies charbonneuses chez les animaux en Bourgogne et dans la Beauce. On peut donc espérer que ces mêmes affections deviendront de plus en plus rares chez l'homme.

L'inoculation aux paupières se fait sans doute par le frottement des mains souillées de virus charbonneux et Panas pense que si la paupière du côté droit est plus souvent atteinte, c'est que la main droite, dont la grande majorité des hommes se servent de préférence dans leurs travaux, y transporte plus facilement le virus dont elle est accidentellement chargée. Le transport aux paupières paraît encore résulter, dans certains cas, de la piqûre d'insectes et en particulier de celle du taon ou *œstrum*. Pour admettre que le virus des animaux morveux puisse donner naissance, comme l'a prétendu Krajewski (*Nagels Jahresbericht*, 1871, p. 373), à la pustule maligne, il faudrait, au préalable, avoir démontré l'identité ou tout au moins la coexistence des deux virus morveux et charbonneux.

Pustule maligne. — Primitivement locale, la pustule maligne ne donne lieu à des accidents généraux qu'au bout de trois à cinq jours.

Elle se présente à la paupière, ordinairement la supérieure, sous la forme d'une vésicule ombiliquée soulevée par une sérosité roussâtre et reposant sur une escarre brune. Autour de cette escarre se voit un cercle rouge, érysipélatoïde, qui répond lui-même à une induration ligneuse des tissus. Toute la paupière est tuméfiée, œdémateuse, mais, au début du moins, il n'y a pas de douleur véritable; il n'y a qu'un simple prurit. Bientôt la vésicule se rompt et à sa place on voit une petite excavation creusée dans le tissu escarrifié. Une aréole secondaire de petites vésicules se développe autour de l'escarre; celle-ci s'agrandit. En même temps le gonflement dépasse les limites de la base de l'orbite et s'étend à la tempe, au front, à la joue et quelquefois jusqu'au cou et à la poitrine.

Les phénomènes généraux ne se prononcent qu'au bout de trois à cinq jours : ce sont des phénomènes typhiques et adynamiques. Ils annoncent que les bactéridies qui primitivement se sont multipliées dans le foyer de la pustule, ont passé dans la circulation générale et infecté la masse du sang. La mort est la terminaison fréquente, non constante cependant, de la pustule maligne non traitée. Lorsque la guérison se fait, elle ne survient qu'après une destruction

plus ou moins étendue du tissu palpébral et laisse après elle des adhérences anormales (*symblépharon*) ou des ectropions étendus.

Le voisinage des veines de l'orbite et la propagation aux sinus de la dure-mère explique la marche particulièrement grave et rapidement mortelle de la pustule maligne des paupières.

Œdème malin. — Depuis la description donnée par Bourgeois (d'Étampes) et Raimbert, cette forme de l'affection charbonneuse des paupières est admise et assez fréquemment observée par les médecins qui pratiquent dans les régions où sévissent les affections charbonneuses.

L'œdème malin paraît résulter de l'inoculation du virus à la surface de la conjonctive et non plus à la face cutanée des paupières. Aussi n'observe-t-on ni vésicule, ni escarre primitive. Il n'y a qu'une tuméfaction diffuse, molle, demi-transparente, de teinte jaunâtre ou bleuâtre du tissu palpébral. La douleur est nulle au début. En vingt-quatre ou quarante-huit heures, les paupières se tuméfient au point de former deux bourrelets durs, se touchant par leur face cutanée et cachant le globe de l'œil. La peau des paupières a quelquefois un aspect chagriné. Ultérieurement des phlyctènes soulevées par une sérosité roussâtre se montrent à sa surface et dans ces points apparaissent des escarres.

Les phénomènes généraux se manifestent plus rapidement que dans la pustule maligne.

Le docteur Bréchemier (d'Orléans) a insisté sur l'apparition d'une induration ligneuse du tissu palpébral au grand angle de l'œil. Cette induration serait caractéristique de l'œdème malin des paupières (*Bull. de la Soc. de chir.*, 1881, p. 176). Il signale également l'existence d'une zone d'œdème mou autour de l'œdème ligneux qui marque pour lui la limite infectieuse du virus.

En règle générale, dès que le diagnostic de la pustule maligne ou de l'œdème malin des paupières est posé, il faut intervenir énergiquement et le plus tôt possible, tant pour prévenir l'infection que les conséquences locales graves des mortifications étendues du tissu palpébral.

Les caustiques sont encore très souvent employés contre la pustule maligne. Le sublimé corrosif est un des plus usités et expose moins que les caustiques liquides à dépasser le but. Après incision de l'escarre et de la base indurée qui la supporte, il est déposé à l'état pulvérulent entre les lèvres de l'incision.

Le fer rouge est aujourd'hui remplacé par le thermo-cautère ou le galvano-cautère. Avec l'un ou l'autre de ces instruments, il est possible, si le mal est observé au début, de pratiquer l'*excision* de la pustule et de sa base qu'on enlevait autrefois avec le bistouri. On a été jusqu'à conseiller d'enlever toute la paupière, pour dépasser les limites du mal et de faire plus tard une autoplastie complète.

Bien que la cautérisation ignée et les applications de sublimé représentent encore la pratique la plus habituelle des chirurgiens, la notion plus exacte des causes de l'infection charbonneuse a donné l'idée de recourir aux injections interstitielles de liquides antiseptiques destinées à agir sur la bactéridie. C'est ainsi qu'on a employé des solutions d'acide phénique en injections hypodermiques. Davaine ayant montré que la bactéridie charbonneuse ne résiste pas au contact d'une solution à 1/1200 d'iode, on a eu recours aux injections de teinture d'iode déjà proposées par Boinet. Bréchemier, dans le cas d'œdème

malin communiqué par lui à la Société de chirurgie, fit, avec la seringue de Pravaz, sur la périphérie de l'œdème ligneux, 12 injections d'une demi-seringue chacune. La solution dont il se servit était composée de 25 grammes de teinture d'iode pour 120 grammes d'eau, avec addition de 1 gramme d'iodure de potassium.

Quel que soit le traitement adopté, avant que la cicatrisation ne soit effectuée, on agira sagement en pratiquant la suture des paupières pour prévenir l'ectropion (voy. Le Bolloch, Thèse de Paris, 1876, n° 27).

BLÉPHARITE CILIAIRE

Gosselin, Art. Blépharite du *Dictionn. de méd. et de chir. prat.*, t. V, p. 262. — Testelin. Art. Blépharite du *Dictionn. encyclop. des sc. méd.*, t. IX, p. 699. — Nimier et Despagnet. Traité d'ophtalmologie, p. 34.

L'inflammation du bord libre des paupières a été décrite sous les noms les plus divers. Elle présente un ensemble de lésions variées, en rapport avec la diversité des éléments qui entrent dans la constitution de ce bord libre : peau, conjonctive, follicules, cils, glandes sébacées, glandes de Meibomius. Ces diverses parties peuvent être affectées ensemble ou séparément : de là la multiplicité des formes que prend l'inflammation de cette région.

Causes. — Le jeune âge est une cause prédisposante et Gosselin a pu décrire la blépharite ciliaire comme une maladie de la seconde enfance. Les adultes en sont aussi fréquemment atteints et le lymphatisme joue un rôle évident dans le développement de l'affection. Il faut, plus encore, incriminer la misère physiologique, les mauvaises conditions hygiéniques et la malpropreté. Les enfants en particulier, portant sans cesse à leurs yeux leurs mains malpropres, entretiennent et aggravent l'inflammation palpébrale s'ils ne la provoquent pas.

Chez les sujets prédisposés, la chaleur, les poussières, les gaz irritants que développe le travail dans les manufactures ou dans des locaux étroits, les veilles prolongées, sont une cause de blépharite.

La rougeole, la variole, sont suivies quelquefois de l'apparition de l'affection chez des sujets jusque-là indemnes. Parmi les affections oculaires, on signale aussi la conjonctivite purulente et les rétrécissements des voies lacrymales comme causes prédisposantes. Au même titre figurent les anomalies de la réfraction et en particulier l'hypermétropie.

Enfin, avec la blépharite, coexiste fréquemment la kératite phlycténulaire et la réunion des deux maladies constitue l'*ophtalmie* dite *scrofuleuse* des enfants. Aussi voit-on habituellement les sujets qui sont atteints de blépharite présenter des engorgements des ganglions cervicaux ou sous-maxillaires de l'impétigo des lèvres et des narines, de l'eczéma des oreilles.

C'est au printemps et pendant l'été que la blépharite ciliaire s'observe le plus fréquemment, d'après de Wecker. Les israélites y sont plus sujets que les autres, d'après le même observateur, sans doute en raison de la prédominance chez eux du tempérament lymphatique. Enfin, pour expliquer le développement de la blépharite on a invoqué aussi la présence d'un champignon analogue à l'*achorion* du favus. Il siégerait dans les follicules des cils, mais Saemisch et Michel ne l'ont pas retrouvé. Stilling a signalé un état morbide particulier des cils qui présenteraient une pigmentation anormale.

Symptomatologie. — On a décrit des formes particulières de la maladie, d'après la prédominance de telles ou telles lésions. En réalité, il s'agit plutôt de degrés, suivant que tels ou tels des éléments constituants du bord de la paupière sont principalement affectés.

Au début, il y a de la rougeur et un peu d'épaississement du bord de la paupière, de la chaleur et des démangeaisons. Si l'affection reste superficielle, il se fait seulement une desquamation furfuracée du bord palpébral (*blépharite pityriasique*). La base des cils est entourée d'une mince gaine blanc grisâtre et ceux-ci s'arrachent facilement. Du côté de la conjonctive palpébrale, on constate de l'injection autour des glandes de Meibomius. Ces phénomènes et la gêne qui en résulte sont plus marqués le soir; ils rendent impossible le travail à la lumière; le matin, les paupières sont collées et plus ou moins agglutinées par les sécrétions desséchées des glandes.

Lorsque les glandes pilo-sébacées et les glandes de Meibomius participent à l'inflammation, le gonflement est plus évident, la sécrétion plus abondante (*blépharite glandulaire*). Les cils sont agglutinés en pinceaux par des croûtes jaunâtres ou grisâtres. De petites pustules se développent au voisinage du bord libre et à la base même des cils; elles se dessèchent sur place et le pus concret forme des croûtes dures, de couleur plus ou moins foncée qui, en se détachant, laissent à nu une surface ulcérée et quelquefois notablement déprimée. En même temps, la peau des paupières prend une couleur sombre, violacée et les vaisseaux anormalement développés s'y dessinent d'une manière apparente. La commissure externe s'excorie et devient le siège d'ulcérations saignantes capables d'entretenir un véritable blépharospasme. C'est surtout le matin au moment où les paupières sont encore agglutinées par les sécrétions desséchées pendant la nuit, que la situation des malades devient réellement pénible. Ils n'arrivent à les séparer qu'au prix de souffrances véritables et de l'arrachement douloureux d'un certain nombre de cils.

On comprend que les inflammations répétées des glandes ciliaires, des follicules pileux, des glandes de Meibomius, entraînent à la longue des déformations sérieuses du bord libre (*blépharite déformante*). Celui-ci est épaissi dans son ensemble, et la cicatrisation des ulcérations y laisse des dépressions nombreuses, d'où la déviation des cils qui ont résisté à la destruction. Les uns sont déviés vers la cornée et y entretiennent des kératites persistantes, les autres se renversent en dehors d'une façon disgracieuse. On a donné le nom de *trichiasis* à la déviation des cils, en général. Le *distichiasis* est la déviation des cils en deux sens différents, les uns se tournant vers la peau, les autres vers la cornée. Enfin, l'absence complète de cils avait reçu des anciens le nom inusité de *madarosis*.

Lorsque les altérations ont prédominé du côté de la peau, à la longue, il en résulte un ectropion. Si les altérations du côté de la conjonctive et des glandes de Meibomius ont été plus graves, l'entropion se produit. Le cartilage tarse dans les deux cas est déformé, irrégulier, incurvé dans un sens ou dans l'autre.

L'existence prolongée d'ulcérations de la commissure externe est suivie de la formation de cicatrices qui diminuent l'étendue transversale de la fente palpébrale, d'où résulte plus tard un certain degré de blépharophimosis. Vers la commissure interne, l'épaississement du bord des paupières entraîne la déviation des points lacrymaux ou même leur oblitération avec les inconvénients qu'elle détermine pour l'écoulement des larmes.

La *durée* de la blépharite ciliaire est extrêmement variable. Traitée dès le

début et dans de bonnes conditions hygiéniques, l'affection peut n'avoir qu'une existence de quelques semaines. Mais le plus souvent elle se prolonge des mois et des années, avec des alternatives de mieux et des poussées inflammatoires dont la cause échappe le plus souvent. C'est donc une affection essentiellement chronique et sujette à des récidives.

Quelquefois elle n'existe que d'un seul côté et peut même n'atteindre qu'une seule paupière, la supérieure le plus habituellement. Elle est le plus souvent double et bilatérale.

Dans les cas de moyenne gravité et de durée médiocre, le globe oculaire n'est pas intéressé et la conjonctive bulbaire présente à peine une légère injection. Mais dès que la maladie a duré plusieurs mois, les complications oculaires sont à craindre. Elles consistent surtout en lésions de la cornée, ulcérations rebelles, suivies d'opacités définitives. La déviation des cils en dedans est la cause la plus ordinaire de ces kératites. Les troubles fonctionnels des voies lacrymales contribuent aussi à compromettre l'intégrité de l'œil et à la longue, la blépharite ciliaire peut être suivie de la perte de la vue.

Le *diagnostic* de la blépharite ciliaire est facile d'une manière générale. L'absence des lésions caractéristiques de la conjonctive ne permet pas de la confondre avec la conjonctivite granuleuse. Le diagnostic repose donc avant tout sur la constatation exacte du siège des lésions et leur limitation au bord ciliaire, tant du côté de la peau que du côté de la muqueuse. Il est souvent moins aisé de reconnaître la forme de la maladie et surtout d'en déterminer la cause. Au début, il faut toujours songer à examiner l'état des voies lacrymales, tout obstacle à l'écoulement facile des larmes étant une cause d'irritation pour les bords palpébraux.

Traitement. — Il doit être à la fois général, hygiénique et local.

Par le traitement général, on cherchera à modifier la constitution des sujets. Presque toujours le lymphatisme ou la scrofule sont en cause chez les enfants. On doit donc leur administrer l'huile de foie de morue, l'iodure de fer. Chez l'adulte, l'emploi des arsénicaux a quelquefois son indication, dans les formes légères, lorsqu'il y a simple desquamation du bord libre.

Si l'on trouve dans la profession du malade ou dans les conditions hygiéniques de son existence les causes du développement de la maladie, on s'appliquera à les éloigner. Nous avons signalé l'influence nuisible des poussières, de la chaleur, de la lumière. On fera bien, dans tous les cas, de faire porter des conserves à verres bleus ou fumés garnis de taffetas à leur pourtour, si la maladie a quelque gravité.

Les soins minutieux de propreté seront un adjuvant précieux. Les malades éviteront de porter leurs mains à leurs paupières, de se gratter. Ils feront des lotions fréquentes avec la solution tiède d'acide borique, pour empêcher le séjour des croûtes et l'accumulation des sécrétions qui sont toujours une cause d'irritation. Le matin, en particulier, au réveil, le nettoyage méthodique des bords palpébraux doit être soigneusement exécuté, après avoir au préalable ramolli les croûtes en appliquant pendant un quart d'heure au moins, un tampon de coton hydrophile imprégné de la solution antiseptique.

Dans quelques cas même, il peut être utile de laisser ce tampon appliqué en permanence pendant la nuit, en ayant la précaution de le recouvrir d'un morceau de taffetas imperméable maintenu par une bande. Toutefois ce mode de

pansement perd de son efficacité s'il ne peut être renouvelé au moins une fois dans la nuit.

Les pommades ont de tout temps été en faveur pour le traitement de la blépharite ciliaire. Telles sont les pommades du Régent, de Lyon, de Desault, de la veuve Farnier, qui, d'une manière générale, renferment de l'oxyde rouge de mercure incorporé à de l'axonge. L'oxyde rouge de mercure est, en effet, un bon modificateur de la blépharite, du moins dans les formes légères et superficielles. Il est employé à des doses très différentes par les praticiens. La proportion de 10 centigrammes d'oxyde pour 10 grammes de vaseline ou d'axonge, soit de 1/100, est une proportion moyenne; mais on peut employer jusqu'à 1/20 d'oxyde rouge sans inconvénient.

La pommade est appliquée le soir, sur les paupières avec un pinceau. On en met gros comme un grain de blé, qu'on étale sur le bord libre, en évitant de l'introduire entre les paupières.

Despagnet conseille de traiter les blépharites ciliaires invétérées par le sublimé à haute dose. Il emploie une solution de sublimé à 1 pour 25 dans la glycérine et fait, tous les deux jours, un attouchement du bord palpébral avec ce glycérolé caustique, en ayant soin d'essuyer immédiatement les points touchés avec un tampon de coton, pour empêcher l'œil d'être atteint. Le patient fait, chez lui, des attouchements avec une solution à 1 pour 100. Par ce traitement énergique, Despagnet dit avoir guéri en quelques semaines des blépharites invétérées. (Voyez, Bornol : *Contribution à l'étude de la blépharite ciliaire. Essai d'un traitement par la glycérine au sublimé.* Thèse de Paris, 1892-1893.)

Lorsqu'il existe de petites pustules à la base des cils, il est bon d'en évacuer le contenu avec la pointe d'une aiguille à cataracte.

Les ulcérations sont souvent modifiées heureusement par une légère cautérisation avec la pointe d'un crayon de nitrate d'argent.

Enfin, l'avulsion des cils déviés vers la cornée doit toujours être pratiquée au moyen de la pince à épiler et en s'aidant au besoin de la loupe.

AFFECTIONS SYPHILITIQUES

On observe aux paupières des altérations correspondant aux trois périodes de la syphilis, depuis l'accident primitif jusqu'aux gommes.

Le *chancre* induré résulte de l'inoculation du virus déposé directement sur les paupières par contact avec les plaques muqueuses des lèvres ou de toute autre partie. Quelquefois aussi le transport est effectué par les doigts. Les médecins et les sages-femmes sont particulièrement exposés à ce mode de contamination. Il est arrivé encore que le liquide infectieux a été projeté sur la paupière au moment de l'examen de la gorge d'un malade. (Poitout, *Contribution à l'étude du chancre syphilitique des paupières.* Thèses de Paris, 1895-1896.)

Le chancre siège plus souvent sur le bord de l'une ou l'autre paupière et quelquefois au niveau du grand angle de l'œil et de la caroncule. Plus rarement, il se montre dans le cul-de-sac conjonctival.

De Graefe pensait que l'inoculation se fait surtout au niveau des orifices des glandes de Meibomius.

Le chancre des paupières est toujours induré, d'après l'opinion des syphiligraphes les plus autorisés. Il s'accompagne d'une induration cartilagineuse, d'une

sorte de plateau caractéristique supportant l'ulcération. Celle-ci a une couleur rouge sombre lorsqu'elle existe sur la face cutanée, d'un gris couenneux quand elle occupe la conjonctive. Les bords sont à pic, mais non déchiquetés. Suivant le siège du chancre on observe l'engorgement caractéristique des ganglions pré-auriculaires ou sous-maxillaires, engorgement indolent et sans adhérence à la peau.

Le chancre induré n'est douloureux que lorsqu'il se complique de phagédénisme.

Le chancre mou dont quelques auteurs, Hirschler, Galezowski, ont rapporté des observations, ne serait, d'après Panas, qu'une plaque muqueuse compliquée de phagédénisme.

Le chancre induré ne détermine que rarement des destructions étendues de la paupière ou des adhérences; mais l'ectropion, le symblépharon et l'ankyloblépharon se voient lorsque des plaques muqueuses développées aux paupières se sont compliquées de phagédénisme.

Hutchinson a décrit une forme particulière de blépharite ulcéreuse qui s'observe chez les enfants atteints de syphilis congénitale et coexiste avec d'autres manifestations. Elle consiste en ulcérations à bords taillés à pic, siégeant au niveau du bord libre, près des commissures.

Les *gommes* se montrent à la période tertiaire de la syphilis acquise. On les voit aussi, dans la syphilis héréditaire, chez les nouveau-nés. Elles laissent en général des cicatrices profondes et sont souvent destructives. Hutchinson, Panas, Lawrence, Wedl en ont rapporté des exemples.

Les gommes palpébrales atteignent parfois un volume considérable; d'autres fois elles se présentent sous la forme diffuse et Hirschler (*Wiener med. Wochenschr.*, 1866, n° 72-74) a décrit une infiltration gommeuse syphilitique des paupières.

On observe encore parmi les accidents tardifs de la syphilis des paupières une *tarsite* décrite par Magawly. Elle est caractérisée par un épaississement énorme des tarses et par l'absence des cils. Vogel, Ch. Stedeman Bull, ont cité des faits de ce genre.

D'une manière générale, les lésions syphilitiques des paupières sont des affections rares. Le chancre induré l'est cependant beaucoup moins que les gommes.

Le ***diagnostic*** de ces affections ne présente ordinairement de difficultés sérieuses que si l'observateur ne songe pas à la possibilité de la syphilis. Très souvent cependant, la nature du mal est méconnue.

Le chancre induré ne pourrait guère être confondu qu'avec l'épithélioma dont le distingue surtout l'apparition récente, l'évolution rapide et l'existence dès le début, du bubon pré-auriculaire ou sous-maxillaire.

Les gommes syphilitiques présentent avec les gommes tuberculeuses des analogies qu'on ne saurait nier et qui plus d'une fois ont dû induire en erreur. Le traitement spécifique sert alors de pierre de touche.

Traitement. — Dès que le diagnostic est posé, le traitement doit être établi aussi promptement que possible. C'est au traitement mixte par les frictions mercurielles et l'administration simultanée de l'iodure de potassium qu'il faut avoir recours. Les injections hypodermiques de sublimé d'huile grise, de calomel, ou d'autres préparations mercurielles donneraient le même résultat. En même temps, il est utile d'administrer les préparations toniques à l'intérieur.

Le traitement local consiste à modifier les ulcérations par des attouchements légers avec le crayon de nitrate d'argent et à recouvrir ces mêmes surfaces de poudre d'iodoforme ou de pommade au calomel.

Panas vante les bons effets de l'emplâtre de Vigo contre le phagédénisme.

Chez les enfants, l'administration du calomel ou de la liqueur de Van Swiéten dans du lait est préférable aux autres modes de traitement.

ORGELET, FURONCLE ET ANTHRAX

On est d'accord pour considérer l'*orgelet* (*hordeolum*) comme un simple furoncle de la paupière, ayant son siège dans une glande sébacée annexée à un follicule pileux ou dans ce follicule même. Il y a donc entre l'acné de la paupière, le furoncle et l'orgelet une parenté étroite, sinon une similitude complète. L'orgelet est une affection très fréquente. L'anthrax, au contraire, est extrêmement rare aux paupières.

La cause du furoncle aux paupières, comme dans les autres régions, est la pénétration dans la glande ou dans le follicule pileux du *staphylococcus pyogenes aureus*. Les autres causes invoquées autrefois, le lymphatisme, les troubles de la menstruation chez les jeunes filles, la pression du pince-nez ou le contact de la monture du microscope chez les étudiants (Michel), ne jouent qu'un rôle secondaire. Ce sont de simples causes prédisposantes. D'autre part, l'existence d'un microbe explique bien le développement de nombreux orgelets chez un même sujet, par inoculations successives.

Le siège de prédilection de l'orgelet serait, d'après beaucoup d'auteurs, la paupière supérieure. Les auteurs du *Compendium* admettent son égale fréquence à la paupière inférieure. Dans tous les cas, c'est toujours au voisinage du bord libre qu'il se développe.

Il constitue, au début, un petit bouton dur, rouge, douloureux au toucher, siégeant dans le tissu cellulaire sous-cutané du bord libre et s'accompagnant rapidement d'une tuméfaction étendue de la paupière, avec gêne de ses mouvements et larmoiement plus ou moins marqué. Au début, la douleur consiste en une simple démangeaison; un peu plus tard, il y a une sensation de tension assez accentuée et quelquefois la douleur prend le caractère pulsatile.

L'orgelet se développant en avant des tarses, les glandes de Meibomius ne participent pas à l'inflammation, non plus que la conjonctive oculaire. Tout au plus constate-t-on un peu d'hypérémie de cette dernière et des arborisations vasculaires sur la face interne du cartilage tarse dans le point voisin de l'orgelet. Mais on a signalé l'engorgement des ganglions pré-auriculaires, qu'il ne faut pas oublier de rechercher. En même temps, il est fréquent d'observer quelques troubles généraux, malaise, inappétence.

La petite masse indurée qui constitue l'orgelet ne tarde pas à s'acuminer; la peau s'amincit et blanchit à son niveau, et, au bout de quatre à cinq jours ordinairement, l'ouverture du petit furoncle se fait en ce point. Il s'écoule une gouttelette de pus jaunâtre, et cet écoulement est suivi d'un soulagement très marqué pour le malade. L'élimination d'un véritable bourbillon semblable à celui du furoncle des autres régions manque dans la plupart des cas. Lorsqu'on a pu, comme l'a fait Michel, examiner au microscope le produit éliminé, on y a trouvé du pus mélangé de masses fibrillaires et de fibrine coagulée. Aujourd'hui,

on y peut retrouver par les moyens appropriés la présence du staphylocoque caractéristique.

L'ouverture du furoncle du côté de la peau est la règle. Cependant les auteurs du *Compendium* citent comme possible l'ouverture du côté de la conjonctive.

Dans quelques cas, on observe la résolution de l'orgelet. L'œdème palpébral et la rougeur disparaissent. La petite induration cesse d'être douloureuse et se circonscrit de plus en plus, mais elle persiste à cet état pendant assez longtemps, et, d'après certains auteurs, serait ainsi l'origine d'une variété de chalazion.

Lors même que la suppuration et l'ouverture du furoncle ont eu lieu, les traces en sont plus tard inappréciables à la peau, à moins qu'il ne se soit développé une série de furoncles, auquel cas, le bord ciliaire reste épaissi, déformé et en partie dégarni de cils.

Les récidives sont en effet fréquentes et certains sujets non seulement voient réapparaître l'orgelet à certaines époques, mais en présentent des éruptions successives et prolongées.

Le *diagnostic* de l'orgelet est généralement facile. Il suffit d'un examen un peu attentif pour ne pas confondre l'œdème palpébral qui l'accompagne avec la tuméfaction de l'érysipèle ou de l'ophtalmie purulente.

Le *traitement* abortif de l'orgelet consiste à toucher la peau avec la teinture d'iode au niveau de l'induration, mais il ne faut pas fonder grand espoir sur l'efficacité de ce moyen.

Les cataplasmes de fécule sont encore fréquemment employés et les malades disent en éprouver du soulagement.

Il nous paraît préférable de faire sur les paupières des lotions fréquentes avec une solution saturée d'acide borique. On emploie aussi les onctions avec une pommade à l'acide borique ou à l'oxyde de zinc.

Lorsque l'ouverture du furoncle tarde à se faire, il est avantageux de pratiquer une petite incision avec la pointe d'un bistouri étroit ou une aiguille à cataracte. La cautérisation de la cavité, après évacuation du pus, à l'aide de la pointe d'un crayon de nitrate d'argent est douloureuse et sans utilité marquée. Il est bon, au contraire, de prolonger les lotions antiseptiques des paupières, même après la cicatrisation, pour prévenir de nouvelles inoculations dans les points voisins.

Pour prévenir les récidives, Panas recommande de déterger les bords palpébraux avec l'huile biiodurée mercurique à 2 pour 1000; on fait faire ensuite des lotions chaudes avec une solution de borax ou de bicarbonate de soude ou encore avec l'eau bouillie additionnée de quelques gouttes d'extrait de Saturne.

Le traitement général par les alcalins et les arsénicaux a perdu de son importance, puisque les récidives fréquentes de l'orgelet s'expliquent par la pénétration *in situ* d'un microcoque.

CHALAZION

Considéré autrefois comme un simple kyste des glandes de Meibomius, le chalazion a depuis été rangé parmi les produits inflammatoires des paupières.

En réalité, il tient des produits d'inflammation par son développement rapide et des tumeurs par ses caractères extérieurs et sa persistance indéfinie.

Cliniquement, il se présente sous la forme d'une petite masse arrondie, de volume variable, adhérente au cartilage tarse et sans connexion avec la peau des paupières.

Ch. Robin (H. Thomas, *Des tumeurs des paupières*, thèse de Paris, 1865) professait que le chalazion est indépendant des glandes de Meibomius et le rangeait parmi les tumeurs formées de cytoblastions. Michel (*Handbuch der gesammten Augenheilkunde*, Bd. IV, p. 422) croit aussi à l'origine extra-glandulaire du chalazion, et Virchow le considère comme un *granulome*. On le trouve, en effet, constitué par des cellules embryonnaires semblables à celles qui se rencontrent dans les produits inflammatoires. Il renfermerait parfois un certain nombre de cellules géantes, suivant de Vincentiis. (*Della structura del calazion*. Napoli, 1875.)

Les relations intimes du chalazion avec le cartilage tarse sont indubitables. Ce cartilage est, en effet, toujours érodé, creusé en cupule, ou perforé au niveau

Fig. 170.

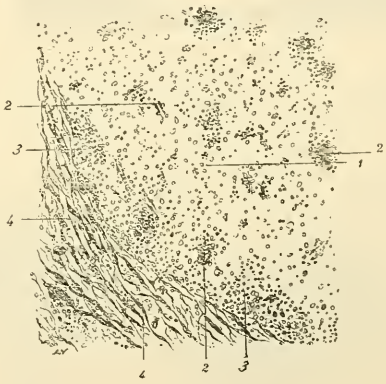

Fig. 171

Fig. 170. — Coupe d'un chalazion. (Lagrange.)

1, cartilage tarse. — 2, glande de Meibomius coupée longitudinalement. — 3, cellules embryonnaires envahissant la glande. — 4, tissu embryonnaire développé au contact de la glande distendue par l'épithélium. — 5, enveloppe fibreuse. — Grossissement 80 fois.

Fig. 171. — Chalazion. (Lagrange.)

1, tissu du chalazion. — 2, vaisseaux jeunes. — 3, cellules embryonnaires. — 4, enveloppe fibreuse. — Grossissement 350 fois.

de la petite masse néoplasique. Mais ces altérations du cartilage, loin d'exclure l'idée d'un développement aux dépens des glandes de Meibomius, plaident en faveur de cette opinion, puisque ces glandes sont logées dans l'épaisseur de ce cartilage.

A l'œil nu, le chalazion forme une petite masse arrondie, jaunâtre ou rosée, demi-transparente, d'aspect sarcomateux. Souvent ferme dans toute sa masse, il est quelquefois ramolli à son centre, rempli d'un liquide colloïde ou puriforme. On comprend que, dans ce dernier état, il ait été considéré comme un simple kyste.

[*E. DELENS.*]

Lagrange (de Bordeaux) a publié (*Archives d'ophtalmologie*, 1889, p. 126) un intéressant travail sur l'anatomie pathologique du chalazion. Il admet comme phénomène initial la rétention de produits épithéliaux dans les glandes de Meibomius, suivie d'adénite et de péri-adénite consécutive, avec destruction du cartilage tarse. Le tissu du chalazion est formé de cellules embryonnaires et de rares débris épithéliaux: sa structure est exactement celle des bourgeons charnus. Lagrange n'y a jamais rencontré de cellules géantes.

Fig. 172. — Microbes du chalazion. (Lagrange.)

1, cellules épithéliales, traitées par la méthode de Gram, après un séjour de huit jours dans l'éther. — 2, microbes tombés des cellules.

Poncet (de Cluny) a signalé le premier (*Bulletins de la Société de chirurgie*, 1886, p. 454) la présence dans l'intérieur du chalazion de microcoques en grand nombre. Lagrange a constaté que ces microcoques existent dans les cellules épithéliales et non pas dans les cellules embryonnaires.

Malgré les expériences de Boucheron, qui a cultivé ces microcoques et aurait réussi à reproduire le chalazion en les inoculant sur les animaux, on ignore le rôle exact joué par eux dans la production de cette affection.

L'opinion émise par Tangl, que le chalazion est un produit tuberculeux, ne peut être acceptée. Les inoculations tentées ont toujours donné des résultats négatifs.

La fréquence du chalazion est considérable. On l'observe dans les deux sexes, surtout de vingt à quarante ans, particulièrement chez les sujets lymphatiques. Il se développe aussi quelquefois par poussées, chez les femmes au moment des règles, ou pendant la grossesse.

Il siège à la paupière supérieure plus souvent qu'à l'inférieure, et l'on voit parfois cinq ou six chalazions sur les paupières d'un même sujet.

Le chalazion se développe toujours à une certaine distance du bord libre de la paupière. Il forme une saillie arrondie indépendante de la peau qui glisse sur lui, et adhérente au cartilage tarse. Son volume dépasse rarement celui d'un noyau de cerise ou d'un haricot. Les dimensions moyennes sont celles d'un petit pois. Sa consistance est ferme, élastique, quelquefois fibreuse. A la paupière supérieure, il ne proémine pas du côté de la conjonctive, qui ne présente à son niveau qu'une injection très localisée et parfois un peu d'infarctus des glandes de Meibomius. Mais, dans quelques cas, après s'être enflammé, le chalazion s'ouvre du côté de la conjonctive et au niveau de l'ouverture, il se fait ultérieurement un développement de fongosités saillantes, cause d'irritation pour l'œil.

Normalement, il n'y a pas de réaction du côté du globe oculaire et les troubles fonctionnels se réduisent à une certaine gêne dans les mouvements des paupières. La difformité, surtout lorsque le chalazion est multiple, préoccupe avant tout les individus qui en sont atteints.

Si le développement du chalazion se fait parfois lentement et sans douleur.

dans bon nombre de cas il y a, au début, des phénomènes d'inflammation comme dans l'orgelet. De là l'opinion soutenue par quelques-uns que le chalazion n'est qu'un orgelet induré.

Beaucoup de chalazions persistent indéfiniment. Quelques-uns s'enflamment et disparaissent après suppuration. D'autres finissent par se résorber, surtout chez les jeunes sujets. Demours pensait qu'un quart des chalazions disparaît par résorption, mais cette opinion est certainement exagérée.

L'indépendance de la peau différencie le chalazion du kyste sébacé des paupières, mais il peut être confondu avec toutes les tumeurs sous-cutanées qui se développent dans cette région. On a pu le confondre avec un adénome, un épithélioma des glandes de Meibomius, une gomme du tarse et même avec un corps étranger. Le siège de l'orgelet très près du bord libre de la paupière permet de le distinguer du chalazion enflammé, qui se rapproche beaucoup moins de ce bord.

Le *pronostic* du chalazion n'a rien de grave. Il ne constitue qu'une difformité désagréable.

Traitement. — Il ne faut pas compter sur les pommades ni sur les résolutifs pour faire disparaître le chalazion, et Panas a renoncé aux injections interstitielles de teinture d'iode et de perchlorure de fer qu'il a essayées.

L'incision suivie de cautérisation avec la pointe d'un crayon de nitrate d'argent a été employée par Nélaton, mais la guérison n'est obtenue qu'en trois semaines et l'ablation par dissection donne des résultats plus rapides.

L'ablation doit se faire du côté de la peau, pour la paupière supérieure, car l'extirpation par la conjonctive est plus difficile sans offrir d'avantages marqués. A la paupière inférieure, il est parfois indiqué d'agir par la conjonctive.

L'anesthésie locale par l'injection hypodermique d'une solution de chlorhydrate de cocaïne est ordinairement conseillée, mais elle détermine un œdème très prononcé et a donné lieu quelquefois à des accidents généraux.

Il suffit d'instiller entre les paupières quelques gouttes d'une solution de cocaïne pour faciliter le placement de la pince de Desmarres ou de Snellen. Bien serrées, ces pinces donnent une hémostase complète et rendent très simple l'ablation de chalazion qui, sans leur secours, risquerait parfois de ne pouvoir être menée à bien.

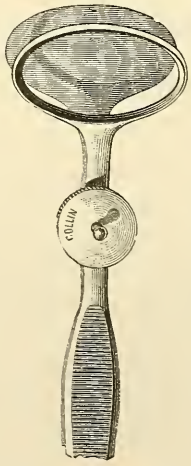

Fig. 173. — Pince de Desmarres.

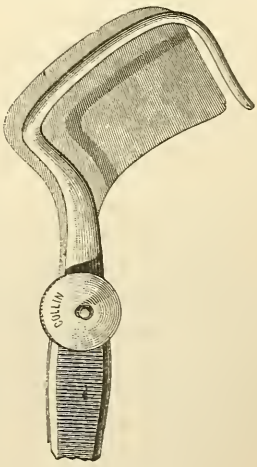

Fig. 174. — Pince de Snellen.

L'incision faite avec un très petit bistouri, parallèlement au bord palpébral, dépasse largement les limites de la tumeur. Celle-ci, mise à nu, est disséquée en partie et harponnée à l'aide d'un petit ténaculum, puis détachée de ses adhérences profondes au cartilage tarse avec de petits ciseaux courbes. Pour enlever

les débris du chalazion qui presque toujours restent adhérents à la perte de substance dont est creusé le cartilage tarse, on emploie avec avantage la petite *curette tranchante* de de Wecker. La perforation de la conjonctive, à ce niveau, est un accident sans gravité.

Après lotions de la plaie avec une solution faible de sublimé ou une solution concentrée d'acide borique, la pince est enlevée. Il faut attendre souvent un temps assez long que l'écoulement de sang qui suit cette ablation ait cessé.

Pour réunir les lèvres de la petite plaie cutanée, la suture conseillée par quelques auteurs est inutile. Il suffit d'appliquer parallèlement à la plaie deux ou trois petites bandelettes étroites de taffetas d'Angleterre trempées dans la solution antiseptique. Ce mode de réunion, sans aucun autre pansement et sans que les opérés aient besoin d'interrompre leurs occupations, nous a toujours suffi pour obtenir une cicatrice linéaire imperceptible.

Les récidives signalées après l'ablation du chalazion ne sont très vraisemblablement que le développement d'un chalazion nouveau dans le voisinage de l'ancien et sans connexion avec lui.

V

TUMEURS DES PAUPIÈRES

Parmi les tumeurs des paupières, quelques-unes ne sont que l'extension de tumeurs développées primitivement dans les parties voisines, orbite, tempe, sourcil. De celles-là il ne sera pas question ici. D'autres prennent naissance dans le tissu même des paupières, et comme dans les autres régions, elle se divisent en deux grandes classes d'après leur marche clinique, les tumeurs *bénignes* et les tumeurs *malignes*.

1° *TUMEURS BÉNIGNES*

Sous cette dénomination, nous décrivons à la fois les tumeurs nettement isolées et les néoplasmes plus ou moins diffus qui transforment en totalité le tissu cellulaire sous-cutané des paupières.

La peau des paupières et ses annexes sont le siège de *papillomes*, d'*angiomes*, de *kystes*. Dans le tissu cellulaire sous-cutané, on observe le développement de *fibromes* et de *névromes plexiformes*, de *lymphangiomes*, de *lipomes*, sans compter les transformations de l'éléphantiasis et de la lèpre.

Papillomes et verrues. — L'hypertrophie des papilles du derme et de la couche épidermique qui les entoure se présente aux paupières avec des apparences peu différentes de celles des autres régions, mais elle y prend des proportions relativement considérables qui la rendent très désagréable pour ceux qui en sont atteints. Ces papillomes ont de la tendance à se pédiculer; ils forment de petites masses cylindriques, quelquefois un peu étranglées à leur base, recouvertes à leur sommet par un épiderme épais, grisâtre, rugeux, que le grattage enlève en laissant à nu le sommet excorié des papilles.

Parfois, les malades arrachent complètement la production à sa base, mais elle se reproduit rapidement. Sur le bord libre des paupières supérieures, entre les cils, on voit quelquefois de ces verrues dites pendantes, très gênantes, parce qu'elles retombent par leur propre poids au-devant du globe oculaire.

Les *cornes* dont on voit ci-contre un bel exemple, figuré d'après Schaw, ne sont en réalité qu'une variété de papillome dans laquelle la production épidermique a pris des proportions excessives.

Fig. 175. — Production cornée de la paupière inférieure. (D'après Schaw.)

A côté des productions papillomateuses, il faut signaler ces petites tumeurs qui ont l'apparence du molluscum et qui, d'après de Wecker, seraient constituées par une glande sébacée remplie par une excroissance papilliforme et retournée en doigt de gant.

Toutes ces productions doivent être enlevées par excision. On les saisit entre les mors d'une pince à dents de souris, et d'un coup de ciseaux on les excise avec une petite portion du derme qui les supporte. Si l'on se contentait de les sectionner à leur base, on s'exposerait à les voir se reproduire rapidement.

Angiomes. — Les taches vasculaires de la peau des paupières désignées sous le nom de *nævi materni* sont très fréquentes chez les enfants, au moment même de la naissance. Quelquefois cependant, on les voit apparaître seulement dans les jours qui la suivent. Elles siègent plus souvent sur la paupière supérieure que sur l'inférieure. Elles sont formées par la dilatation des petits vaisseaux superficiels du derme et forment des taches d'un rouge vif et plus ou moins arrondies. Beaucoup de ces taches disparaissent d'elles-mêmes, sans laisser de traces. Souvent aussi elles s'agrandissent rapidement, deviennent saillantes et se compliquent de la dilatation des vaisseaux sous-cutanés. Vue par transparence à travers la peau, la masse des vaisseaux sous-cutanés a une teinte bleuâtre. Au palper, elle présente une consistance molle et la pression la fait disparaître à peu près complètement. Le doigt ne perçoit ni pulsation ni frémissement, mais si l'enfant crie ou fait effort, la masse prend un volume plus considérable et la peau une teinte plus foncée.

Lorsque, par les progrès de l'âge, la *tumeur érectile*, non traitée, a pris une marche envahissante, elle s'étend quelquefois à une partie de la face, au nez, aux joues, jusqu'à la lèvre supérieure, et atteint un volume considérable. Alors seulement on y peut sentir des battements isochrones à ceux du pouls. Elle donne aussi quelquefois des prolongements dans l'orbite. Dans ces cas de développement excessif, on voit les veines de la conjonctive devenir variqueuses et les veines rétiniennes se dilater (Schirmer).

Traitement. — Parmi les nombreux moyens employés pour le traitement des tumeurs érectiles, beaucoup ne sont pas applicables aux tumeurs érectiles des paupières.

Les simples taches vasculaires ne doivent pas être traitées dans les premiers temps de la vie. Si elles ne se sont pas atrophiées spontanément, on pourra songer plus tard à l'application de l'électrolyse ou à un simple tatouage.

Pour les cas où il existe une tumeur véritable, surtout si elle est en voie

d'extension, il faut intervenir. Mais l'ablation par l'instrument tranchant offre souvent des difficultés. Les ingénieux procédés de ligature sous-cutanée, y compris celui d'Erichsen, sont à peu près abondonnés aujourd'hui.

La vaccination a été utilisée et a donné des succès chez les enfants nouveau-nés. C'est un moyen à essayer lorsque l'enfant n'a pas encore été vacciné.

Les injections coagulantes de perchlorure de fer à 10 ou 15 degrés, celles de perchlorure de zinc, employées par Richet, sont d'une exécution facile, mais elles ont donné lieu à des accidents quelquefois mortels. Elles ne doivent être appliquées aux paupières que s'il est possible, au moyen de la pince de Desmarres, d'interrompre complètement la circulation autour de la tumeur pendant l'injection.

Aujourd'hui, c'est à la cautérisation ou à l'électrolyse qu'il faut recourir de préférence.

La pointe fine du *thermo-cautère* qui sert aux cautérisations oculaires est d'un usage commode et permet de multiplier les cautérisations sur une surface restreinte. Avec le *galvano-cautère*, il est encore plus facile de limiter l'action du calorique. Cependant ces deux instruments n'arrivent à détruire la tumeur qu'en laissant des cicatrises fort apparentes à la peau.

Avec l'*électrolyse*, ce dernier inconvénient est très amoindri, sinon évité complètement. Boudet de Pâris a perfectionné l'instrumentation de telle sorte, qu'il est possible d'appliquer l'électrolyse, sans aucun danger, à toutes les régions de la face et du crâne et d'en circonscrire l'action aux plus petites surfaces.

Kystes. — Outre les saillies kystiques des glandes sébacées qui constituent le *milium* des paupières, il faut signaler les kystes transparents du bord libre et les kystes hydatiques.

Les *kystes transparents du bord libre* ont été décrits sous les noms les plus divers. Ces tumeurs ont au maximum le volume d'un petit pois; le plus souvent elles sont grosses comme une tête d'épingle, un grain de blé ou comme une lentille. Le kyste est formé d'une membrane propre très fine, ayant l'apparence d'une séreuse tapissée d'une couche d'épithélium pavimenteux à l'intérieur. Le liquide transparent qui la remplit ne renferme pas d'éléments en suspension. Panas a émis l'idée que le siège de ces kystes réside dans les glandes sébacées plutôt que les glandes sudoripares. Yvert (*Recueil d'ophtalmologie*, 1880), d'après un examen fait par Kiener, a confirmé cette opinion; mais Desfosse (*Archives d'ophtalmologie*, t. I, p. 82) a constaté, par contre, dans un cas, que le point de départ était une glande sudoripare comme on l'admettait anciennement.

L'excision de ces petites tumeurs, opérée d'un coup de ciseaux, suffit habituellement pour amener la guérison.

Les *kystes hématiques* sont très rares aux paupières. Il faut cependant ne pas oublier qu'ils peuvent succéder à un épanchement sanguin traumatique.

Les *kystes hydatiques* sont également très rares aux paupières; cependant Sichel père, Hirschberg, Canton, Streatfield en ont observé des exemples. Du volume d'une noisette au plus, mous, arrondis, fluctuants, recouverts d'une peau saine, indolores, ils ne sont, en raison de leur rareté, généralement reconnus qu'au moment de leur extirpation.

Lipomes. — Exceptionnels aux paupières, les lipomes et les fibro-lipomes n'y présentent pas de caractères différents de ceux qu'ils ont dans les autres régions. Cependant Panas signale leur consistance ferme et leur tendance à se

pédiculer. Ils doivent être distingués des amas graisseux orbitaires qui soulèvent parfois la peau des paupières supérieures en faisant saillie à la base de l'orbite et des masses lipomateuses en connexion avec les culs-de-sac conjonctivaux.

Fibromes. — Névromes plexiformes. — Des tumeurs de consistance plus ferme que le lipome s'observent aussi aux paupières. Englobées autrefois sous le nom de fibromes, elles doivent être aujourd'hui distinguées en fibromes proprement dits et névromes fibreux ou plexiformes. Cette dernière variété, d'origine congénitale et plus fréquente à la paupière supérieure, se présente sous la forme de nodosités développées dans le tissu cellulaire sous-cutané. Les connexions que ces nodosités affectent avec les nerfs ont été établies par Billroth, P. Bruns (Thèse, Tubingen, 1870) et par Panas.

Fig. 176. — Névrome plexiforme de la paupière supérieure et de la tempe gauches. (D'après une photographie.)

Dans un cas de névrome plexiforme de la paupière observé par nous et figuré ici (fig. 176), J. Darier a fait l'examen macroscopique et microscopique de la tumeur et l'a résumé dans la note suivante, que nous devons à son obligeance :

« Les nerfs, qui semblent provenir d'un tronc commun, sont tous renflés, variqueux, contournés et tortueux, et sont par conséquent à la fois plus épais et plus longs qu'à l'état normal; les plus gros ont par place le volume d'un nerf médian. Ils sont unis entre eux par un tissu fibreux dense. La peau à laquelle ils se rendent est le siège d'une hypertrophie fibreuse.

« *Examen histologique.* — La gaine lamelleuse des faisceaux nerveux est remplie par du tissu conjonctif néoformé, à fibres ondulées. Au centre sont groupés les tubes à myéline du nerf, entremêlés de quelques fibres conjonctives longitudinales, comme c'est la règle. Les tubes nerveux sont normaux, il n'y en a pas de dégénérés, ni de tubes grêles en nombre anormal. En dehors de la gaine lamelleuse est un tissu fibreux dense, néoformé. Il y a donc à la fois *fibrome intra* et *extra-fasciculaire.*

« Ces lésions se poursuivent dans les nerfs de la peau jusqu'au voisinage du corps papillaire. Le derme et l'hypoderme sont le siège d'une énorme hypertrophie qui tient à leur infiltration par du *fibrome diffus.*

« Il y a donc ici non du névrome vrai, mais du *fibrome des nerfs* (*neuro-fibrome* de Recklinghausen) et du fibrome diffus de la peau.

« La coexistence de taches pigmentaires grandes et petites, de *molluscum fibrosum* et de *molluscum pendulum*, est de règle en pareil cas. »

Lymphangiome. — Éléphantiasis. — Dans le lymphangiome ou œdème lymphatique de Virchow, il n'y a pas de tumeur à proprement parler; mais les pau-

pières, surtout les inférieures, forment des poches flasques, non pédiculées, qui acquièrent parfois un développement considérable. L'empâtement est plus dense que celui de l'œdème. Si l'on pratique des piqûres à la peau, il s'écoule un liquide ayant toutes les apparences de la lymphe.

Fig. 177. — Éléphantiasis des paupières. (D'après une photographie.)

Michel (*Graefe u. Saemisch.*, t. IV, p. 422) a décrit sous le nom de lymphangiome circonscrit de très petites tumeurs d'un rouge sale, lisses à la surface, qui se développent vers l'angle interne des paupières. Ce sont des lymphangiomes caverneux.

L'*éléphantiasis* des paupières a été distingué en télangiectoïde et lymphangoïde, suivant que les vaisseaux sanguins ou lymphatiques sont particulièrement atteints. Il se caractérise par un œdème hypertrophique succédant à des poussées inflammatoires analogues à l'érysipèle. Les paupières atteintes d'éléphantiasis acquièrent quelquefois des dimensions énormes, comme dans les faits de de Graefe (*Annales d'oculistique*, t. XXXII, p. 253) et de Paoli (*Ibid.*, t. XXXV, p. 129); mais, dans ces cas, la lésion s'étendait aussi aux parties voisines de la face. Teillais (de Nantes) (*Archives d'ophtalm.* 1882, p. 42) a rapporté un cas observé chez une femme de soixante-quinze ans, dans lequel les poussées érysipélateuses ont manqué.

Nous avons observé un cas d'éléphantiasis des deux paupières inférieures (figure 177) développé chez une jeune femme, à la suite de poussées répétées d'érysipèle de la face. La tumeur du côté droit était presque pédiculée. L'ablation en fut pratiquée au bistouri, avec excision de la plus grande partie de la peau. La réunion primitive s'opéra facilement. Pour amener la disparition complète de la tuméfaction qui persistait encore dans le tissu cellulaire, il fallut, quelques semaines plus tard, faire une série d'ignipunctures avec le thermocautère. Depuis cette époque la guérison paraît s'être maintenue.

Notre collègue J. Darier, qui a bien voulu pratiquer l'examen histologique de la tumeur enlevée, y a constaté seulement les lésions de l'œdème chronique. Il n'y a trouvé ni dilatation des vaisseaux lymphatiques, ni production de tissu fibreux, ni hypertrophie papillaire du derme.

Molluscum. — Le professeur Horner a observé un cas de tumeur volumineuse de la paupière supérieure gauche, chez un individu dont le corps était couvert de petites tumeurs semblables. La tumeur de la paupière avait les mêmes caractères, mais atteignait le volume d'un œuf. Elle était constituée par du tissu cellulaire. De Wecker a figuré, d'après Michel, ce cas dans son *Traité complet d'ophtalmologie*, I, p. 92.

2° *TUMEURS MALIGNES*

Faussillon, Des tumeurs malignes de l'angle interne de l'œil et de leur propagation dans les sinus et les cavités de la face. Thèse de Paris, 1889-1890. — Javey, Des tumeurs malignes des paupières considérées principalement au point de vue de leur traitement. Thèse de Paris, 1893-1894. — Domec, Du traitement de l'épithélioma de la peau des paupières et du nez par le bleu de méthyle combiné à l'acide chromique et au galvano-cautère. Thèse de Paris, 1894-1895.

Lupus. — Le lupus des paupières est rarement primitif; il résulte de l'extension du lupus du nez ou de la joue et doit être traité comme le lupus des autres régions pour prévenir la destruction des paupières.

Lèpre. — Les plaques brunes anesthésiques et les tubercules rougeâtres de la lèpre se développent souvent aux paupières. Ils déterminent un gonflement de la peau, la chute des cils et plus tard aux ulcérations succède un ectropion. — Les manifestations de la lèpre doivent être traitées localement par la galvano-cautérisation.

Sarcome. — Le sarcome primitif est très rare aux paupières; lorsqu'il les envahit, il est ordinairement secondaire et provient de l'extension d'un sarcome de l'orbite. On y a observé le *cysto-sarcome* et le *mélano-sarcome*. Le professeur Richet a publié un cas de sarcome fasciculé mélanique.

Carcinome. — Le carcinome vrai primitif des paupières est nié par la plupart des auteurs. L'étude des tumeurs malignes des paupières se réduit donc, en réalité, à peu près uniquement à celle de l'épithélioma ou cancroïde.

Épithélioma. — L'épithélioma est fréquent aux paupières, mais beaucoup moins qu'à la lèvre inférieure. Il siège plus souvent à la paupière inférieure qu'à la supérieure, spécialement dans la moitié interne et dans le voisinage du sac lacrymal.

On l'observe surtout après quarante ans; cependant de Wecker l'a rencontré chez une femme de vingt-quatre ans. Toutes les irritations de la paupière paraissent prédisposer à son développement, et parmi elles il faut citer particulièrement l'existence d'une blépharite chronique, d'une affection des voies lacrymales. Plus souvent encore peut-être, l'épithélioma se développe au niveau d'une verrue irritée par des grattages. Les glandes sébacées annexées aux follicules pileux paraissent aussi en être le point de départ fréquent.

Cliniquement, il suffit de distinguer deux formes de l'épithélioma, la forme *ulcéreuse*, qui débute par des noyaux indurés et profonds de la peau, et la forme *papillaire*. Michel (*Graefe u. Saemisch.*, Bd. IV, p. 429) en admet trois formes : 1° la forme plate; 2° la forme phagédénique; 3° l'épithélioma papilliforme. La forme phagédénique peut être considérée comme une complication de la forme plate ou ulcéreuse.

Symptômes. — Le début de l'épithélioma a des aspects variables, suivant qu'il se développe par des noyaux dermiques indurés ou qu'il succède à la transformation de verrues ou de productions épidermiques.

Lorsque l'ulcération est établie, on constate habituellement qu'elle a une forme plus ou moins arrondie et qu'elle repose sur une induration, sorte de

plaque de consistance cartilagineuse. Les bords de l'ulcération sont à pic, durs, un peu renversés. Le fond de l'ulcère est saignant, d'un rouge sombre mélangé de blanc, d'aspect granuleux. Les sécrétions de l'ulcération se concrètent à la surface, sous forme de croûtes grises, jaunes ou noirâtres, souvent épaisses. Il n'y a pas, en général, de douleur véritable, mais les fonctions de la paupière sont entravées et surtout à la paupière inférieure, il y a un certain degré d'ectropion avec épiphora continuel.

La ***marche*** de l'épithélioma, dans sa forme ordinaire, est généralement lente. Il met des années à évoluer et les malades qui en sont atteints ne consultent le plus souvent que lorsque le mal a déjà envahi une grande partie de la paupière.

Les ganglions lymphatiques se prennent, mais tardivement. Ce sont les ganglions pré-auriculaires et parotidiens pour la paupière supérieure et la moitié externe de la paupière inférieure; les ganglions sous-maxillaires, lorsque le mal siège au voisinage de l'angle interne des paupières.

A la longue, la conjonctive palpébrale se vascularise et finit par être envahie; le mal même peut s'étendre à la conjonctive bulbaire et jusqu'à la cornée. Mais on voit ordinairement la sclérotique résister longtemps à l'envahissement du néoplasme. D'autrefois il survient, à un moment donné, une fonte purulente rapide de l'œil. Le périoste et les os finissent aussi par être atteints et le néoplasme envahit les sinus et les cavités de la face.

Dans la variété *papillaire*, le mal se montre sous l'apparence de saillies, d'excroissances rougeâtres, de franges saignantes qui, par leur disposition, rappellent la forme des papilles hypertrophiées du derme. Cette variété de l'épithélioma a une marche moins rapide et une malignité moindre que la première. Dans quelques cas, le mal met de longues années avant de devenir envahissant.

Le ***diagnostic*** de l'épithélioma des paupières peut présenter quelques difficultés dans certains cas, surtout si l'ulcération est récente. On peut confondre alors l'épithélioma avec le *chancre induré*. Mais, outre les caractères propres du chancre induré, l'existence de l'engorgement ganglionnaire qui n'apparaît jamais que tardivement dans l'épithélioma et qui est, au contraire précoce et constant lorsqu'il s'agit d'un accident syphilitique primitif, ne permet pas d'hésiter longtemps.

Le ***pronostic*** de l'épithélioma palpébral est toujours sérieux. Il devient grave lorsque le mal a envahi la conjonctive bulbaire ou le périoste.

Le ***traitement*** doit, en règle générale, être chirurgical, et l'extirpation être pratiquée le plus tôt possible. On a cité cependant quelques cas, dans lesquels les applications locales de chlorate de potasse préconisées par J. Bergeron ont été suivies d'un heureux résultat. Il en est de même de l'acide acétique appliqué à l'aide d'une baguette de verre sur l'ulcération (Dieu, *Gaz. des hôp.*, 16 mars 1867). Dans ces dernières années, on paraît avoir obtenu des résultats satisfaisants de l'emploi du bleu de méthyle. Ces moyens ne doivent être essayés que pour des épithéliomas tout à fait au début, et il ne faut pas perdre de temps à les employer.

L'ablation avec le bistouri est la règle. A moins que l'épithélioma soit de peu d'étendue, il faut y ajouter presque toujours une opération autoplastique qui sera décrite plus loin. La suture temporaire des paupières rend aussi de grands services pour prévenir l'ectropion consécutif.

L'énucléation de l'œil doit être pratiquée lorsque la conjonctive bulbaire et le tissu cellulaire sous-conjonctival sont envahis.

VI

DIFFORMITÉS ACQUISES DES PAUPIÈRES

1° *TRICHIASIS*

Giraud (Fernand), Traitement de l'entropion et du trichiasis par le procédé de Hotz. Thèse de Paris, 1883-1884. — Branchu, De la transplantation de sol ciliaire dans le trichiasis et l'entropion. Thèse de Paris, 1884-1885. — Issoulier, Traitement de l'entropion, du trichiasis et de l'ectropion par l'emploi du thermo-cautère. Thèse de Paris, 1884-1885.

Le *trichiasis* est constitué par la déviation des cils en arrière, vers le globe de l'œil, sans participation de la paupière elle-même au renversement.

Le *distichiasis* est la déviation dans le même sens de la rangée postérieure des cils, la rangée antérieure conservant sa position normale.

Le trichiasis est plus fréquent à la paupière supérieure qu'à l'inférieure. Il est rare que tous les cils d'une paupière ou tous ceux d'une même rangée soient déviés. Le plus ordinairement il n'y a qu'un certain nombre de cils anormalement dirigés. En même temps qu'ils sont déviés, les cils sont presque toujours altérés : ils sont plus grêles, irréguliers, contournés, de couleur différente. On n'admet plus que ces cils soient le produit de follicules surnuméraires se développant tardivement, comme l'avait pensé Vidal (de Cassis).

Le trichiasis peut être *congénital*, mais presque toujours il est *acquis*. Les causes de la déviation des cils sont toutes les irritations chroniques et les inflammations des paupières capables de déterminer des déformations cicatricielles de leur bord libre. A ce titre, il faut compter toutes les conjonctivites et blépharites tarsiennes, les granulations palpébrales, les brûlures, la variole. La dégénérescence graisseuse du faisceau de l'orbiculaire adjacent aux follicules des cils (muscle de Riolan) n'est certainement pas capable de produire à elle seule le trichiasis, ainsi que l'ont soutenu Warlomont et Testelin.

Lorsque le trichiasis est constitué, le frottement des cils déviés contre la conjonctive bulbaire et la cornée ne tardent pas à déterminer des inflammations plus ou moins graves de ces membranes. Ainsi sont entretenues des kératites vasculaires ou ulcéreuses et, par un cercle vicieux, aggravées les affections primitives des paupières qui ont amené la déviation des cils. Il y a une sécrétion permanente de muco-pus et de larmes, de la photophobie et souvent du blépharospasme qui détermine parfois de l'entropion.

Le *diagnostic* du trichiasis est généralement facile. Cependant, quand les cils déviés sont en petit nombre et très grêles, ils peuvent tout d'abord échapper à l'examen. Il faut alors s'armer de la loupe pour les distinguer. Quand il y a distichiasis, il faut également un examen attentif pour reconnaître la déviation de la rangée postérieure seule atteinte.

Le *pronostic* du trichiasis est variable, mais généralement plus ou moins sérieux. A la longue, il détermine des ulcérations graves de la cornée, suivies d'opacités persistantes. Cependant si les cils sont très fins, ils peuvent ne causer qu'une irritation médiocre, comme Panas dit l'avoir observé.

[*E. DELENS.*]

Traitement. — L'accolement des cils déviés aux cils sains, l'emploi d'un cheveu formant anse et ramenant en avant les cils malades, la frisure de ces derniers, sont des moyens *palliatifs* indiqués par les anciens chirurgiens et qui méritent à peine d'être mentionnés. De tous les traitements palliatifs du trichiasis, il n'est resté que l'arrachement des cils pratiqué au moyen de la pince à épiler et en s'aidant de la loupe. Mais la reproduction habituelle des cils avec leur déviation ne donne aux malades qu'un répit temporaire.

Les moyens *curatifs* opposés au trichiasis sont très nombreux; quelques-uns, véritablement efficaces, consistent en opérations très ingénieuses dont le seul tort est d'être d'une exécution fort délicate. On peut ranger ces moyens sous deux chefs : 1° ceux qui tendent à obtenir la destruction des follicules ciliaires; 2° ceux qui ont pour but de les ramener à leur direction normale.

La destruction des bulbes des cils par une aiguille rougie au feu remonte à Celse, et a subi depuis de nombreuses modifications. Carron du Villards implantait une épingle dans chaque follicule, réunissait la série des épingles implantées par un fil d'argent et la saisissait entre les mors d'une large pince rougie à blanc. Cusco s'est servi du thermo-cautère pour détruire les bulbes. Le galvano-cautère est d'un maniement plus facile pour arriver au même résultat et n'a pas l'inconvénient d'exposer l'œil et les parties voisines au rayonnement du calorique dont on ne les préserve pas toujours complètement.

Léon Le Fort a utilisé l'électrolyse pour la destruction des bulbes. Il implante des aiguilles à coudre dans le bulbe et les met en communication avec le pôle négatif.

Les caustiques, le nitrate d'argent en particulier et la potasse caustique, ont aussi été employés. Duval (d'Argentan) a utilisé l'action spéciale du sulfure de calcium.

Tous ces moyens sont d'une exécution délicate, et exposent à agir trop ou trop peu. On ne peut y avoir recours que lorsqu'il s'agit de supprimer quelques cils isolés.

L'*excision* des bulbes malades par le bistouri a été d'abord pratiquée en même temps que celle de la peau, de la conjonctive et d'une partie du cartilage tarse.



Fig. 178 et 179. — Opération du trichiasis. (Procédé de Arlt.)

Puis on s'est contenté de dédoubler le bord libre de la paupière pour enlever les bulbes seuls en ménageant le tégument et la conjonctive. Vacca Berlinghieri, Flarer, Anagnostakis, Galezowski, Le Fort ont décrit des procédés ingénieux que nous ne pouvons que mentionner.

Ces procédés ne sont applicables que lorsqu'il s'agit de détruire un petit nom-

bre de cils déviés. Dès que la déviation porte sur la plus grande partie du bord libre, il faut avoir recours aux procédés qui cherchent à obtenir le redressement des bulbes par la *transplantation du sol ciliaire*.

Jäsche et Arlt ont perfectionné cette méthode déjà connue d'Aétius. Arlt dédouble le bord libre de la paupière à l'aide d'un fin bistouri qui l'incise en arrière de la ligne d'implantation des cils et ressort par la peau de la paupière à 3 ou 4 millimètres de ce bord. Au-dessus de cette incision il excise un lambeau semi-lunaire de la peau de la paupière ayant la même longueur que l'incision. Le petit pont mobile que forme le bord libre comprenant dans son épaisseur les bulbes ciliaires est alors fixé par quelques points de suture à la lèvre supérieure de l'incision palpébrale. On obtient ainsi le redressement des bulbes, mais on a à craindre la mortification de la peau. Aussi Arlt a-t-il renoncé à l'isoler complètement par transfixion (fig. 178 et 179).

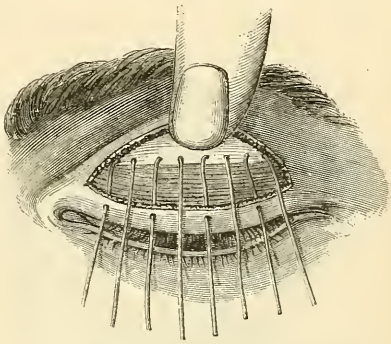

Fig. 180. — Opération du trichiasis. (Procédé d'Anagnostakis.)

Anagnostakis (*Ann. d'oculist.*, t. XXXVIII, p. 5) a modifié le procédé de la façon suivante : il supprime le dédoublement du bord libre et l'excision du lambeau cutané de la paupière. Il fait une incision de la peau parallèle au bord libre et à 3 ou 4 millimètres au-dessus de lui, met à nu les fibres de l'orbiculaire jusqu'au niveau du bord supérieur du tarse, les excise en ce point et, par quatre points de suture séparés, fixe le bord inférieur de l'incision cutanée au bord supérieur du cartilage tarse, ou même au ligament suspenseur de la paupière (fig. 180).

Panas a modifié à son tour, le procédé d'Anagnostakis (*Traité des maladies des yeux*. II, p. 152). Il l'exécute comme il suit :

Le malade étant chloroformé, la paupière est soutenue par une plaque de corne confiée à un aide, et son bord inférieur est fixé par un crochet, de manière à la tendre verticalement. On fait alors, à 3 millimètres du bord libre, une incision allant de la commissure externe au niveau du point lacrymal et mettant à nu le cartilage tarse.

Le bord ciliaire est disséqué par sa face profonde jusqu'à ce que les bulbes des cils apparaissent. La lèvre supérieure de l'incision est disséquée également jusqu'au bord adhérent du cartilage tarse, et même un peu au delà.

Si le tarse est déformé, on l'incise perpendiculairement vers sa partie moyenne dans toute son épaisseur, et parallèlement à son bord libre, pour permettre à sa moitié inférieure de basculer sans chevauchement sur sa moitié supérieure.

La figure 181 montre la manière dont sont passés les fils de suture, et la figure 182 la manière dont ils sont noués. Le bord du lambeau cutané supérieur n'est pas compris dans la suture, mais se coapte de lui-même. Panas termine en réunissant les fils sans les couper, au-dessus du sourcil et les fixe avec du collodion. Il applique ensuite des rondelles de gaze au salol et d'ouate pour former

un pansement légèrement compressif. Les sutures sont enlevées au bout de trois ou quatre jours.

Ce procédé a toujours donné à son auteur de bons résultats.

Le procédé qu'a décrit de Graefe est une modification de celui d'Arlt, mais ne présente pas d'avantages et paraît avoir été peu employé. Streatfield et Snellen ont eu recours à l'évidement du cartilage tarse ordinairement déformé, pour obtenir un redressement plus facile. Cet évidement peut, dans certains cas, être utilisé.

Tous ces procédés s'appliquent au redressement des cils de la paupière supérieure. Pour la paupière inférieure, ils doivent subir des modifications importantes.

Lorsque, soit à l'une, soit à l'autre des deux paupières, on veut opérer le

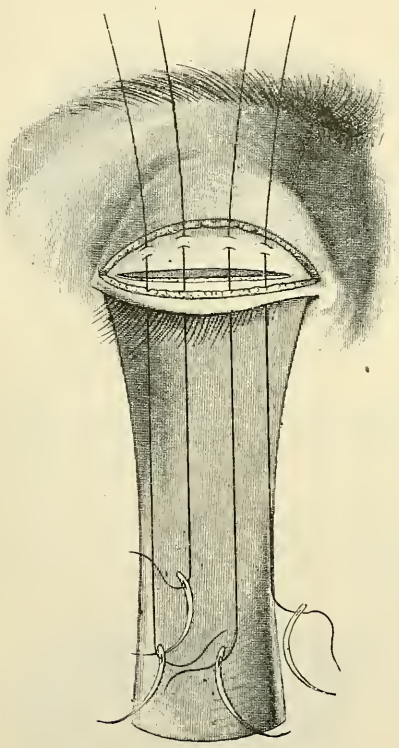

Fig. 181. — Opération du trichiasis de la paupière supérieure. Incisions et passage des fils. (Procédé de Panas.)

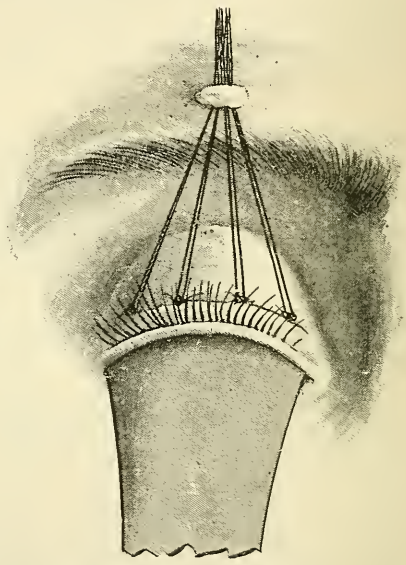

Fig. 182. — Opération du trichiasis de la paupière supérieure. Fixation des sutures. (Procédé de Panas.)

redressement de quelques bulbes seulement, on peut se contenter d'opérations moins compliquées. La suture de Gaillard (de Poitiers) donne généralement des résultats suffisants. A l'aide d'une aiguille courbe on place une anse de fil verticale à quelques millimètres au-dessus ou au-dessous des cils déviés, suivant qu'il s'agit de l'une ou de l'autre paupière. Le fil, assez fort, parcourt sous la peau un trajet de 1 centimètre environ. Les deux extrémités en sont fortement nouées ensemble. Le plissement de la peau comprise dans l'anse redresse les bulbes voisins, et plus tard, les adhérences cicatricielles ainsi formées les maintiennent dans cette situation. Desmarres se contentait d'exciser au voisinage des cils à redresser un petit lambeau ovale de la peau saisie avec une pince à griffes. La cicatrice résultant de cette petite plaie suffit souvent pour ramener les cils à leur position normale.

2° *ENTROPION*

Gauthierin. De l'entropion et d'un nouveau mode de traitement. Thèse de Paris. 1865. — Gaye, De l'entropion et d'un nouveau procédé opératoire. Thèse de Paris, 1878.

L'entropion est le *renversement en dedans*, de la paupière, amenant son bord libre ou sa face cutanée en contact avec le globe oculaire.

Cette difformité est *totale* ou *partielle*, *simple* ou *double*. Elle atteint plus fréquemment la paupière inférieure, et est assez souvent *bilatérale*.

On a décrit pour l'entropion, comme pour l'ectropion, *trois degrés*, suivant que la déviation de la paupière est plus ou moins prononcée. Dans le premier degré, le bord libre est dirigé en arrière contre le globe oculaire et les cils touchent la conjonctive bulbaire. Le troisième degré met en contact la face cutanée de la paupière avec le globe et les cils sont logés dans le cul-de-sac conjonctival. Ce renversement complet est d'ailleurs très rare. Les caractères du deuxième degré sont intermédiaires, mais moins nettement indiqués par les auteurs.

Le mécanisme de l'entropion présente des analogies évidentes avec celui de l'ectropion. La conjonctive, le tarse, le muscle orbiculaire, la peau elle-même interviennent dans sa production. Mais la part prépondérante appartient au muscle orbiculaire. Il faut aussi tenir grand compte de la situation et du volume du globe oculaire qui offre à la paupière un point d'appui plus ou moins résistant.

Les cicatrices de la conjonctive palpébrale peuvent déterminer une rétraction de cette membrane d'où résulte la déviation du bord libre. On sait pourtant qu'il est possible d'en exciser de larges lambeaux sans voir se produire cette rétraction. Aussi, à la suite des inflammations chroniques, de l'ophtalmie granuleuse en particulier, l'entropion résulte surtout de la transformation du tissu cellulaire sous-muqueux et des déformations du tarse.

L'exagération de l'action des faisceaux ciliaires du muscle orbiculaire est la cause la plus fréquente de l'entropion. Elle se produit par action réflexe dans les conjonctivites, les kératites (*entropion spasmodique*).

La laxité de la peau formant bourrelet à la paupière supérieure chez le vieillard, contribue à reporter vers le globe oculaire le bord libre de celle-ci.

Les causes prédisposantes de l'entropion sont surtout la vieillesse (*entropion sénile*), et l'enfoncement congénital ou acquis du globe oculaire dans l'orbite. Le phimosis palpébral y prédispose également, ainsi que l'atrophie du tissu cellulo-graisseux de l'orbite et la phtisie du globe oculaire.

Les causes occasionnelles sont toutes les inflammations aiguës ou chroniques de la conjonctive ou de la cornée, les granulations palpébrales en particulier, les plaies de la conjonctive, les brûlures par les acides ou par les alcalis tels que la chaux vive et la potasse.

L'opération de la cataracte est quelquefois suivie d'un entropion momentané de la paupière inférieure qu'il faut attribuer à la diminution de la résistance du globe oculaire, à la compression du bandeau et sans doute aussi à l'action réflexe déterminant le spasme des faisceaux ciliaires de l'orbiculaire.

D'après de Ammon, l'entropion pourrait exister à l'état *congénital*.

Symptomatologie. — Le contact permanent des cils et du bord libre de la paupière contre le globe de l'œil détermine de la douleur, la sensation d'un

corps étranger et du larmoiement. Bientôt apparaissent les signes d'une conjonctivite et d'une kératite chroniques.

Lorsque le bord palpébral est dépourvu de cils, tous ces signes sont moins accentués. Le larmoiement s'explique par la déviation des points lacrymaux et par la sécrétion exagérée des larmes qui accompagne l'irritation de l'œil. Lorsque l'entropion existe depuis longtemps, la cornée se vascularise et il peut se produire un pannus.

La *marche* de l'entropion varie surtout avec la cause qui l'a produit. L'entropion *aigu* est ordinairement spasmodique et accompagne une inflammation passagère de la conjonctive ou de la cornée. Il disparaît avec cette inflammation elle-même. L'entropion *chronique* est le résultat d'altérations cicatricielles des paupières ou de modifications profondes dans la situation ou la forme du globe oculaire. Sa durée est illimitée si le traitement n'intervient pas, et il présente des alternatives d'amélioration ou d'aggravation, en dehors de tout traitement.

Diagnostic. — Le trichiasis ne doit pas être confondu avec l'entropion qu'il accompagne quelquefois. Il suffit habituellement d'écarter doucement les paupières, surtout lorsqu'il y a laxité anormale de la peau, pour constater que les rapports du bord libre et du bulbe sont modifiés. Dans le trichiasis, la direction seule des cils est vicieuse.

Pronostic. — Il varie beaucoup suivant le degré et la nature de l'entropion. L'entropion spasmodique est le moins grave. L'entropion cicatriciel, surtout lorsqu'il y a déformation profonde du cartilage tarse, est le plus fâcheux. D'une manière générale, les inconvénients de l'entropion sont plus marqués que ceux de l'ectropion, et les malades les supportent plus difficilement.

Traitement. — Pour remédier à l'entropion *spasmodique* et temporaire qui accompagne les inflammations aiguës de la conjonctive et de la cornée, il n'est pas nécessaire d'avoir recours à une opération. L'emploi des petits moyens suffit. Autrefois, on appliquait des bandelettes agglutinatives pour redresser la paupière. Aujourd'hui, le collodion est d'un usage plus commode. Il faut avoir la précaution de débarrasser la peau de la paupière de tout corps gras et de toute trace d'humidité. On fait alors avec une pince un pli transversal de la peau de manière à ramener le bord palpébral à sa position normale et l'on applique avec un petit pinceau une ou plusieurs couches de collodion sur la peau, en maintenant le pli jusqu'à dessiccation complète. La rétraction de la peau produite par le collodion suffit à empêcher pendant quarante-huit heures au moins la reproduction de l'entropion.

Les *serres-fines* ont été aussi utilisées dans le même but par Goyrand (d'Aix) et Nélaton. Panas dit en avoir retiré de bons effets. Une seule serre-fine suffit quelquefois pour obtenir le redressement. Il faut, pour éviter l'excoriation au point d'application des griffes, avoir soin de changer de place celles-ci tous les jours. Pour empêcher les serres-fines d'être entraînées vers le globe oculaire par le spasme de l'orbiculaire, il est quelquefois nécessaire de les maintenir au moyen d'un fil fixé à la peau du voisinage par un peu de coton collodionné (Panas). Il est à remarquer que par suite de la légère inflammation provoquée dans le tissu cellulaire sous-cutané par la pression des mors de la serre-fine, le pli de la peau persiste plusieurs jours après l'ablation de celle-ci.

A l'entropion *chronique* et cicatriciel il est nécessaire d'opposer des moyens d'action plus puissants. La *cautérisation* a été employée pour produire une escarre de la peau et amener une rétraction consécutive de celle-ci. Mais la cautérisation par les agents chimiques est abandonnée; on n'a plus recours, comme Quadri le conseillait, à l'acide sulfurique dont l'action est difficile à graduer. Au fer rouge, dont se servait encore Delpech, on substitue avec avantages le thermo-cautère ou le galvano-cautère. Avec ce dernier instrument, moins effrayant pour les malades, on trace un sillon parallèle au bord libre de la paupière et comprenant toute l'épaisseur de la peau. La cicatrice déterminée ainsi devient imperceptible avec le temps.

L'*excision* d'un repli de la peau a depuis longtemps été utilisée contre l'entropion. Le repli cutané transversal maintenu par deux pinces ordinaires est excisé avec des ciseaux ou un bistouri. Les lèvres de la plaie sont réunies par des points de suture. Il n'est pas nécessaire d'avoir recours à des pinces spéciales pour former ce pli cutané, mais Velpeau conseillait de passer les points de suture avant l'excision de la peau. L'opération se trouve ainsi simplifiée.

L'excision de plusieurs plis verticaux (Janson) réunis par la suture ne paraît pas offrir d'avantages sur l'excision d'un simple pli horizontal.

La *ligature* a été appliquée par Gaillard (de Poitiers) à la cure de l'entropion de la paupière inférieure. Gaillard plaçait deux anses de fil verticales au voisinage de l'angle interne et de l'angle externe. La longueur du trajet sous-cutané était de 2 centimètres et les fibres du muscle orbiculaire devaient être comprises dans l'anse. Les fils une fois serrés, la paupière se trouvait renversée en dehors, et il se formait autour des fils des brides cicatricielles qui la ramenaient, en définitive, à une situation normale et l'y maintenaient.

La ligature de Gaillard a été modifiée par Rau et par Arlt. Rau ajoute simplement une ligature médiane aux deux ligatures latérales de Gaillard. Arlt place deux anses verticales ayant un double trajet sous-cutané. Les extrémités de chaque fil sont nouées et maintiennent pendant quarante-huit heures le bourrelet cutané déterminé par la constriction de l'anse.

L'excision des fibres de l'orbiculaire les plus voisines du bord libre, proposée

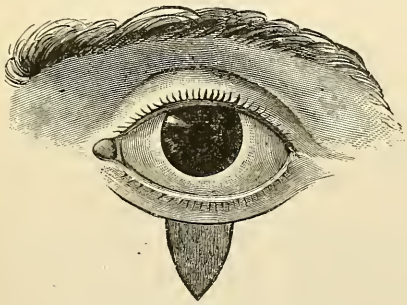

Fig. 183. — Opération de l'entropion (Procédé de de Graefe.)

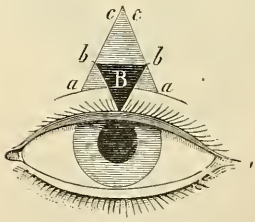

Fig. 184. — Opération de l'entropion. (Procédé de de Graefe, avec incision partielle du tarse.)

par Key en 1825, la section sous-cutanée de ces fibres à l'aide d'un ténotome (Fl. Cunier), celle du ligament palpébral interne (Voillemier) n'ont pas passé dans la pratique, non plus que la section de la commissure externe (*canthotomie*) de Wardrop.

A l'entropion *cicatriciel* et à celui qui s'accompagne de déformations con-

sidérables du cartilage tarse il faut opposer des opérations plus complexes.

De Graefe fait une incision curviligne de la peau parallèle au bord libre dans toute sa longueur. Il excise ensuite un triangle de peau dont la base répond à la partie moyenne de cette incision. Dans l'aire de ce triangle, il excise, s'il s'agit de la paupière supérieure, un triangle à base inverse comprenant les fibres de l'orbiculaire et la portion sous-jacente du tarse, mais conserve la conjonctive. Les différentes sections sont ensuite réunies par des sutures. Cette opération, d'une exécution délicate, ne paraît pas avoir été souvent pratiquée.

Anagnostakis trace une incision en forme de V dont le sommet répond à la partie moyenne du bord libre de la paupière, puis une autre transversale répondant à la base du V et se prolongeant à droite et à gauche. Après dissection, il excise la portion de peau comprise entre les branches du V et réunit par des points de suture. La ligne de réunion prend ainsi la forme d'un T.

Le procédé d'Anagnostakis n'intéresse pas le cartilage tarse. Dans ceux de Streatfield et de Snellen, on excise une bandelette du tarse de forme prismatique à base tournée en avant, pour obtenir le redressement.

Streatfield faisait une simple incision à la peau, parallèlement au bord libre et à 2 millimètres de ce dernier, disséquait les lèvres de l'incision et réséquait une bandelette prismatique du tarse sans intéresser la conjonctive.

Soelberg Wells excisait une languette de peau avant de pratiquer l'excision d'une partie du tarse et réunissait par la suture les deux lèvres de l'incision cutanée.

Snellen fait une incision simple de la peau, excise une bandelette de l'orbiculaire et une lanière prismatique du tarse, puis réunit, à l'aide de fils dont les extrémités passent dans de petites perles de verre, la lèvre supérieure de section du cartilage avec la lèvre inférieure de l'incision cutanée (il s'agit de la paupière supérieure). Les extrémités des anses de fil sont nouées sur les perles et fixées ensuite par du collodion à la peau du front. La lèvre supérieure de l'incision cutanée est abandonnée à elle-même. Un pansement compressif maintient les sutures en place et n'est levé qu'au bout de deux ou trois jours.

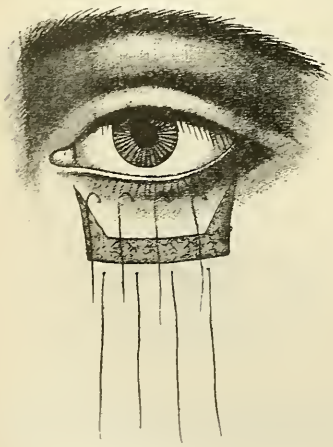

Fig. 185. — Opération de l'entropion de la paupière inférieure. (Panas.)

Panas décrit (*Traité des mal. des yeux*, t. II, p. 155) un procédé qu'il emploie pour la cure du trichiasis et de l'entropion de la paupière inférieure (fig. 185). Deux incisions verticales comprenant la peau et le muscle orbiculaire sont reliées par une incision transversale en H et les lambeaux quadrangulaires sont disséqués, le supérieur jusqu'aux bulbes des cils. La portion prémarginale de l'orbiculaire est excisée, et le tarse mis à nu. Si ce dernier est déformé, on le sectionne sur la plaque de corne. Enfin on excise du lambeau cutané quadrangulaire inférieur disséqué une hauteur en rapport avec l'effet qu'on veut obtenir. Il ne reste plus qu'à placer quatre ou cinq points de suture, comme le montre la figure.

5° ECTROPION

Cazelles. Du traitement de l'ectropion cicatriciel. Th. de Paris, 1860. — Cruveilhier (E.). De l'ectropion. Thèse d'agrégation. Paris, 1866. — Clément (Louis). Contribution à l'étude du traitement de l'ectropion muqueux. Thèse de Paris, 1880. — Doucy. Du traitement de l'ectropion lacrymal de la paupière inférieure par la résection triangulaire du tarse. Thèse de Paris, 1895-1896.

L'ectropion est le renversement en dehors des paupières. Il affecte l'une ou l'autre paupière et quelquefois les deux paupières en même temps (*ectropion double*). On le voit aussi siéger des deux côtés (*ectropion bilatéral*). Tantôt il est *général* et tantôt *partiel*, c'est-à-dire n'occupant qu'une partie du bord palpébral. Lorsqu'il affecte les deux paupières, il n'occupe parfois que la commissure externe ou la commissure interne (ectropion double *externe* ou double *interne*).

Fig. 186. — Ectropion double, cicatriciel. (Thèse de Cruveilhier.)

Ectropion de la paupière inférieure. — Plus fréquent que celui de la paupière supérieure, il présente trois degrés. Dans le premier, il y a simple mouvement de bascule de la paupière qui s'écarte par sa face conjonctivale du bulbe oculaire. Dans le deuxième degré, le cartilage tarse a accompli un quart de rotation qui porte en haut sa face postérieure et en arrière son bord adhérent. Enfin, le renversement complet dirige en avant la face postérieure du tarse et constitue le troisième degré.

Les altérations de la conjonctive et du tarse, celles du muscle orbiculaire et celles de la peau sont également susceptibles de produire l'ectropion. De là la division à peu près unanimement acceptée en trois variétés de l'ectropion : 1° l'*ectropion muqueux* ou inflammatoire ; 2° l'*ectropion musculaire*, paralytique ou spasmodique ; 3° l'*ectropion cutané* ou cicatriciel. Souvent l'ectropion résulte de l'action simultanée de ces différentes causes et a une origine mixte.

Ectropion muqueux. — Les inflammations chroniques des paupières, par la déformation du tarse qu'elles amènent à la longue, arrivent à produire un certain degré d'ectropion. Le tarse, modifié dans sa courbure, cesse de maintenir la paupière exactement appliquée au globe de l'œil et son bord libre s'en écarte. Le gonflement seul de la conjonctive suffit aussi à produire ce résultat : la conjonctive exubérante repousse la paupière et la déborde, comme une doublure trop lâche fait de l'étoffe qu'elle double.

Ectropion musculaire. — Lorsque la tonicité normale de la portion ciliaire du muscle orbiculaire est affaiblie, la paupière inférieure se relâche et par son propre poids tend à se renverser. C'est ce qu'on observe en particulier chez le

vieillard (*ectropion sénile*) et dans la paralysie de la septième paire. Le spasme des faisceaux orbitaires du muscle orbiculaire peut aussi amener le même résultat, en agissant sur le bord adhérent du cartilage tarse (*ectropion spasmodique*). Ce renversement par spasme s'observe accidentellement, dans le cours de l'ophtalmie purulente ou granuleuse, et surtout chez les enfants atteints de kératite phlycténulaire avec photophobie intense. Il se produit alors un véritable paraphimosis, provoqué le plus souvent par les tentatives faites pour écarter les paupières. La muqueuse palpébrale hypertrophiée, rouge, fait hernie et s'étrangle.

Ectropion cutané. — La formation d'une cicatrice rétractile de la peau est sans contredit la cause la plus puissante de renversement de la paupière. Les brides se forment à la suite des brûlures et de l'action des caustiques. Le lupus, les syphilides, le cancroïde les déterminent aussi. Une cause très fréquente d'ectropion cicatriciel réside dans les altérations osseuses du pourtour de l'orbite, en particulier de l'os malaire. La fixité d'une des extrémités de la bride adhérente à l'os et la direction plus ou moins verticale de celle-ci expliquent l'action puissante de ces cicatrices pour produire l'ectropion.

La peau de la paupière subit parfois une rétraction capable d'amener le renversement de la paupière, à la suite d'inflammations superficielles prolongées ou répétées. C'est ce qu'on observe particulièrement chez les personnes âgées à la suite de la blépharite chronique ou de l'eczéma. La peau devient alors luisante et inextensible.

En réalité, les différents mécanismes qui viennent d'être indiqués se combinent fréquemment pour produire l'ectropion. C'est ainsi que l'action musculaire intervient souvent dans l'ectropion d'origine inflammatoire et que les lésions consécutives ou concomitantes de la conjonctive et du tarse sont habituelles dans l'ectropion cicatriciel.

Dans l'étiologie de cette difformité, il ne faut pas oublier, non plus, les causes purement mécaniques telles que les phlegmons et les tumeurs de l'organe qui renversent en dehors la paupière en refoulant le globe de l'œil. Dans ces cas, l'ectropion n'est plus qu'un phénomène accessoire dont l'importance disparaît devant celle de l'affection principale.

Quelques rares observations doivent aussi faire admettre l'existence d'un ectropion *congénital*.

Symptômes. — Les symptômes de l'ectropion consistent dans la déformation de la paupière et dans les troubles fonctionnels qui en résultent.

La déformation varie suivant la variété de l'ectropion et le degré qu'il a atteint.

Dans le premier degré, le bord libre de la paupière est à la fois épaissi et un peu allongé; il ne s'applique plus sur le globe oculaire. Dans le troisième degré, distendu, effacé, ce bord descend jusqu'au niveau du pourtour de l'orbite sur lequel il repose. La conjonctive, qu'elle ait été ou non primitivement atteinte, est toujours altérée. Elle est rouge, épaissie, d'aspect fongueux: son corps papillaire est hypertrophié (*ectropion sarcomateux*). A la longue, elle se transforme, se dessèche, devient insensible et prend l'apparence de la peau. Des traînées cicatricielles se voient à sa surface. En même temps, le tarse s'atrophie; les glandes de Meibomius disparaissent; les cils tombent; les points lacrymaux s'oblitèrent.

De tous les troubles fonctionnels, le plus constant est le larmoiement. Il n'est pas besoin d'insister sur le mécanisme qui le produit. L'épiphora persistante entraîne souvent une excoriation de la peau et consécutivement une rétraction qui augmente l'ectropion.

L'ectropion au deuxième et au troisième degré, laissant habituellement à découvert une partie du globe de l'œil, s'accompagne toujours de l'injection de la conjonctive bulbaire. Parfois même, il se produit des ulcérations graves de la cornée. Dans certains cas, cependant, l'action de la paupière supérieure arrive à suppléer celle de la paupière inférieure et atténue beaucoup ces inconvénients, et, pendant le sommeil, le globe oculaire fortement convulsé en haut peut être suffisamment protégé.

La *marche* de l'ectropion est presque toujours chronique. C'est une difformité qui n'a aucune tendance à guérir et qui tend même à s'aggraver. Cependant on admet un ectropion *muqueux aigu* et un ectropion *spasmodique* dont les conditions de développement ont été indiquées plus haut. Peut-être conviendrait-il de donner à ces cas, le nom d'*éversion* des paupières. Panas voudrait même réserver le nom d'ectropion à la seule variété cicatricielle.

L'ectropion des paupières est facile à reconnaître. La variété cicatricielle se distingue aussi aisément des deux autres. Il est, dans bien des cas, beaucoup moins aisé de déterminer s'il s'agit de la variété muqueuse proprement dite ou si les altérations du muscle orbiculaire ont précédé celles de la conjonctive. L'ectropion sénile, par exemple, est souvent d'origine mixte.

Le *pronostic* varie beaucoup suivant la nature et suivant le degré de l'ectropion. L'ectropion cicatriciel, d'une manière générale, est celui dont le pronostic est le plus grave. Il exige presque toujours des opérations délicates, parfois une réfection complète de la paupière, et les résultats de l'intervention sont souvent imparfaits.

Ectropion de la paupière supérieure. — A la paupière supérieure la variété muqueuse ou inflammatoire de l'ectropion ne se rencontre guère, tant à cause de la conformation spéciale de cette paupière, de sa laxité plus grande en particulier que de l'influence contraire de la pesanteur.

Fig. 187. — Ectropion cicatriciel de la paupière supérieure. (D'après une photographie.)

Cependant, nous avons vu consécutivement à un abcès périostique du rebord orbitaire chez un enfant, un ectropion considérable de la paupière supérieure constitué par la conjonctive et le tarse très épaissis persister pendant plusieurs semaines. L'ectropion dû à la dégénérescence ou à l'atonie des faisceaux tarsiens du muscle orbiculaire ne s'observe pas à la paupière supérieure, mais il n'est pas rare d'y voir l'ectropion spasmodique, surtout dans le cours des affections de la cornée et de la conjonctive accompagnées de blépharospasme chez les enfants. Cet ectropion, qui se produit ordinairement à l'occasion d'un examen, est le plus souvent momentané, mais

on le voit parfois persister pendant toute la durée de l'affection qui a donné naissance au blépharospasme.

C'est habituellement l'ectropion cicatriciel qui s'observe à la paupière supérieure. Il résulte de brûlures, de traumatismes ou de suppurations de la région sourcilière. Dans certains cas, à la suite de brûlures du front et du sourcil, la rétractilité de la cicatrice frontale est telle que le bord libre de la paupière supérieure est entraîné jusqu'au niveau de l'arcade orbitaire et de la queue du sourcil. La paupière supérieure n'est plus alors représentée que par une surface rouge, fongueuse, constituée par la conjonctive palpébrale altérée et les cils, s'il en existe encore, se confondent avec les restes des sourcils. La difformité, dans ces cas, est véritablement hideuse.

Traitement. — Le traitement de l'ectropion varie suivant la variété de l'affection. A l'ectropion muqueux, sarcomateux ou spasmodique, des moyens simples ou des opérations peu complexes sont applicables. L'ectropion résultant de la rétraction de la peau exige des opérations plus compliquées. Celles-ci sont encore applicables à l'ectropion cicatriciel, mais dans les cas de renversement très prononcé de la paupière par cette dernière cause, il faut recourir à une autoplastie véritable.

Ectropion muqueux et spasmodique. — Un pansement compressif, l'emploi de quelques bandelettes adhésives suffisent parfois pour réduire le renversement de la paupière résultant de la tuméfaction de la muqueuse. Les scarifications de cette dernière, en produisant un dégorgement rapide, sont aussi fort utiles.

Dans l'ectropion atonique des vieillards, l'attouchement journalier du bourrelet muqueux avec le glycérolé de sulfate de cuivre à 1 pour 10 amène souvent une amélioration rapide.

L'excision d'une languette de muqueuse, la cautérisation avec le galvanocautère, donnent des résultats favorables pour les cas qui résistent à ces premiers moyens.

A un degré plus élevé, l'ectropion muqueux nécessite le rétrécissement de la fente palpébrale par la suture après avivement de la commissure externe (*cantorraphie*) ou même la suture temporaire du bord libre des paupières. Panas dit s'être bien trouvé de l'établissement d'un pont cutané médian réduit à 2 à 3 millimètres de largeur, réunissant la paupière supérieure à l'inférieure.

Ectropion cutané. — Lorsque la cause du renversement de la paupière réside dans une rétraction inflammatoire de la peau, les moyens qui précèdent ne suffisent plus. Il faut recourir à une opération. Le nombre des procédés proposés et exécutés par les chirurgiens est considérable. Nous nous contenterons de décrire les principaux.

La suture de Snellen donne rarement un résultat définitif, mais est d'une exécution facile. Un fil de soie armé d'une aiguille à chacune de ses extrémités pénètre au point le plus saillant du bourrelet muqueux et ressort à la face cutanée en deux points situés à 1 centimètre l'un au-dessous de l'autre. En serrant l'anse du fil, il se produit un mouvement de bascule du cartilage tarse. On lie les extrémités du fil sur un petit cylindre de peau de gant ou on les arrête au moyen d'une perle de verre. On peut placer ainsi deux ou trois anses verticales sur la paupière inférieure, à laquelle ce procédé est à peu près exclusivement applicable.

Procédé de Dieffenbach. — Il consiste dans l'excision d'un lambeau triangulaire de la peau combiné à la tarsorraphie. Il a été modifié par de Graefe et s'exécute de la façon suivante : La commissure externe est incisée suivant la ligne AB : le bord de la paupière inférieure est excisé et avivé suivant BC. On

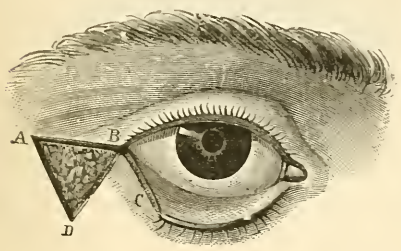

Fig. 188. — Opération de l'ectropion. (Procédé de Dieffenbach.)

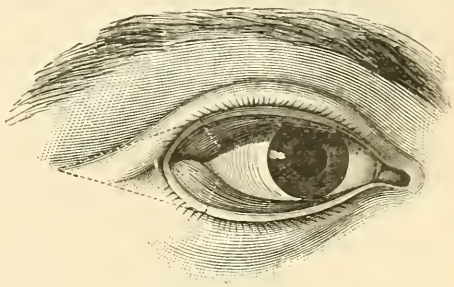

Fig. 189. — Opération de l'ectropion par les procédés combinés de Walther et d'Adams.

dissèque ensuite et on excise un triangle de peau ABD. Enfin, mobilisant la portion de peau circonscrite par les lignes CB et BD, on réunit par des sutures le côté DB au côté AD et le côté BC au côté BA. La perte de substance triangulaire est ainsi comblée et le point C du bord libre de la paupière se trouve reporté au point B (fig. 188).

Si l'ectropion existait au niveau de la commissure externe sur les deux paupières, l'incision serait modifiée comme l'indique la figure suivante, qui combine les procédés de Walther et d'Adams (fig. 189).

Le procédé d'Adams, consistant à exciser un lambeau triangulaire comprenant toute l'épaisseur de la paupière à sa partie médiane (fig. 190), est justement abandonné. Von Ammon l'a modifié avantageusement en reportant à la commissure externe l'excision du lambeau triangulaire. Desmarres a décrit un procédé analogue.

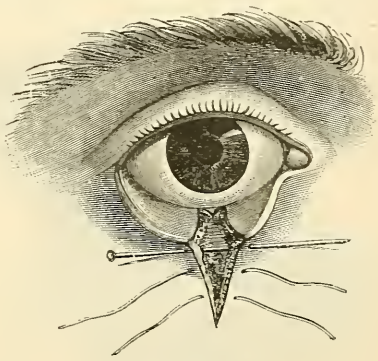

Fig. 190. — Opération de l'ectropion. (Procédé d'Adams.)

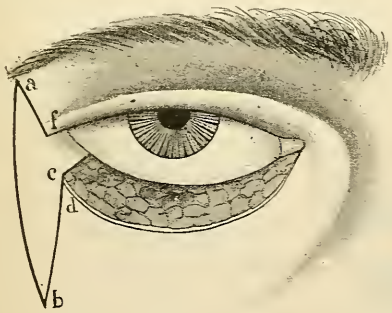

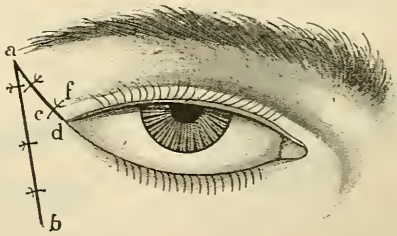

Fig. 191 et 192. — Procédé de Szymanowski.

Enfin Szymanowski a perfectionné le procédé de Von Ammon (voy. Szymanowski. *Handb. der operativen Chirurgie.* Braunschweig, 1870. et Panas, *Traité des maladies des yeux*, t. II, p. 159).

[E. DELENS.]

Les figures 191 et 192 donnent une idée suffisamment complète de ce procédé pour nous dispenser de le décrire en détail.

Mais tous ces procédés, bien que capables de donner des résultats avantageux, sont en général inférieurs à la fusion temporaire des bords palpébraux de Mirault (d'Angers). Cette dernière opération est d'une exécution facile et procure un redressement définitif de la paupière, si l'on a soin de maintenir la fusion pendant un temps suffisamment long, c'est-à-dire pendant au moins dix-huit mois.

Ectropion cicatriciel. — Il nous reste à décrire les principaux procédés applicables au traitement de l'ectropion cicatriciel. La cure de cette variété d'ectropion présente de sérieuses difficultés. Lorsque la bride cicatricielle est peu considérable, des opérations relativement simples peuvent suffire pour en faire disparaître les inconvénients. Mais dans les cas de difformité très prononcée, c'est à une véritable opération autoplastique qu'il faut recourir.

Procédé de Wharton Jones. — Il rentre dans la méthode autoplastique par glissement. Le tissu cicatriciel est circonscrit par deux incisions en V, et le lambeau triangulaire est disséqué de sa pointe vers sa base, de manière à détruire toutes les adhérences de la cicatrice aux parties sous-jacentes. Par des

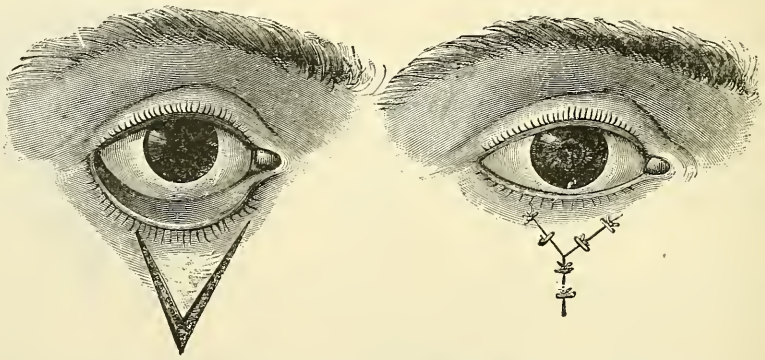

Fig. 193 et 194. — Opération de l'ectropion. (Procédé de Wharton Jones.

points de suture convenablement placés, on transforme le V de l'incision en Y, comme le montre la figure. La base du lambeau se trouve ainsi remontée et l'ectropion corrigé. Cet ingénieux procédé ne donne toutefois de résultats satisfaisants que dans les cas d'ectropion léger.

Procédé d'Alphonse Guérin. — Au lieu d'une incision en V, le chirurgien fait, dans ce procédé, une incision en W. Les deux lambeaux triangulaires sont disséqués jusqu'à leur base et suturés ensuite par leurs côtés adjacents. Il reste deux plaies triangulaires qui se cicatrisent isolément, pendant que les bords palpébraux sont maintenus par la fusion temporaire. Les résultats donnés par ce procédé sont plus complets que ceux du procédé de Wharton Jones.

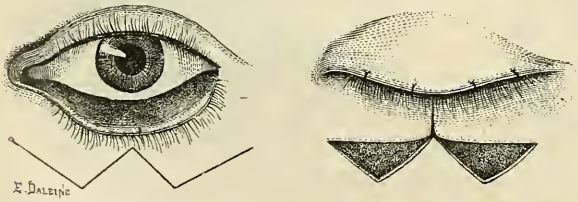

Fig. 195. — Procédé en W d'Alphonse Guérin, pour l'ectropion de la paupière inférieure.

Procédé de Dieffenbach. — Dans ce procédé, le tissu de cicatrice est circonscrit par une incision en triangle et complètement excisé. Deux incisions libératrices partant de la base du triangle, permettent de réunir par la suture ses

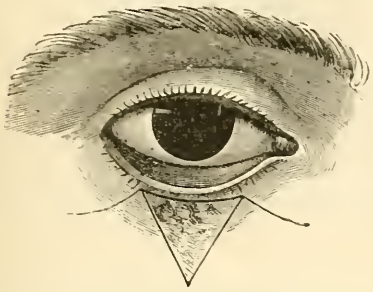

Fig. 196 — Opération de l'ectropion cicatriciel. (Procédé de Dieffenbach.)

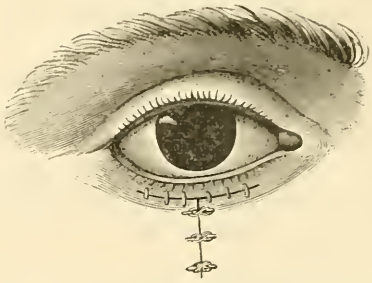

Fig. 197. — Opération de Dieffenbach. — Réunion des lèvres de la plaie.

deux côtés mobilisés et de transformer la perte de substance en deux lignes de réunion formant un T, comme le montre la figure 197.

Albert Terson a décrit (*Archives d'ophtalmologie*, 1896, t. XVI, p. 760) un nouveau procédé applicable au traitement de l'ectropion sénile de la paupière inférieure. Il résèque d'abord un bourrelet de la muqueuse de la commissure externe à la commissure interne, en arrière du canalicule lacrymal et en restant

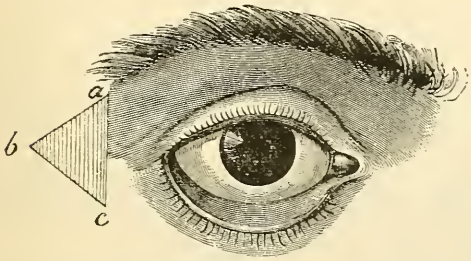

Fig. 198. — Opération de l'ectropion sénile. (Procédé de A. Terson.) Excision d'un lambeau triangulaire.

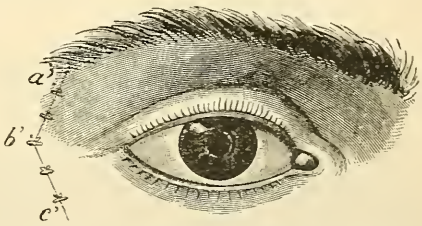

Fig. 199. — Opération de l'ectropion sénile suture des trois côtés du triangle excisé. (Procédé de A. Terson.)

à 1 millimètre et demi du rebord palpébral. Il excise ensuite à la région commissurale externe un triangle comprenant la peau et l'orbiculaire et réunit, par des fils de soie aseptique, la base du triangle aux deux autres côtés, comme le montre la figure 199, sans suturer la conjonctive et sans toucher à la commissure.

Ce procédé lui a donné, dans trois cas, un très bon résultat.

4° ANKYLOBLÉPHARON

Ce mot sert, comme nous l'avons vu au chapitre des anomalies congénitales, à désigner le rétrécissement ou l'insuffisance de la fente palpébrale. L'ankyloblépharon est le plus ordinairement acquis et résulte d'adhérences anormales

qui se sont établies entre les bords libres des deux paupières et surtout au niveau de la commissure externe. Les plaies des paupières, principalement les brûlures par le feu et les caustiques, lui donnent naissance. Il succède aussi aux ulcérations déterminées par les blépharites, les kérato-conjonctivites chroniques, les granulations ou la cicatrisation d'un lupus.

Lorsque l'ankyloblépharon est le résultat d'un traumatisme ou de la cicatrisation d'une brûlure, il se complique fréquemment d'adhérences des paupières à la conjonctive bulbaire, c'est-à-dire de *symblépharon*.

Dans les cas où il succède aux inflammations chroniques qui s'accompagnent de blépharospasme, le rétrécissement de la fente palpébrale est produit par l'exulcération de la commissure externe et les adhérences anormales qui en sont la conséquence. C'est dans ces cas que le nom de *blépharophimosis* lui est particulièrement applicable.

Lorsque l'ankyloblépharon est constitué par une simple adhérence limitée entre les bords des deux paupières, la section de la bride suffit habituellement à le détruire. S'il se complique de symblépharon, la guérison ne peut être obtenue que par une opération souvent complexe et incertaine dans son résultat, comme nous le verrons dans le chapitre suivant.

Enfin, lorsqu'il y a blépharophimosis ou que la cicatrice est limitée à la commissure externe, il faut recourir à une opération spéciale, la *canthoplastie*, que nous décrirons plus loin au chapitre des opérations qui se pratiquent sur les paupières.

5° *SYMBLÉPHARON*

Vautrin, De l'adhérence anormale des paupières entre elles et avec le globe de l'œil. Thèse de Paris, 1856. — Clech, Étude sur le symblépharon et les divers moyens d'y remédier. Thèse de Paris, 1874.

Le symblépharon, constitué par des adhérences anormales entre les paupières et le globe de l'œil, est presque toujours cicatriciel, c'est-à-dire acquis. Nous avons vu que l'existence du symblépharon congénital est contestée.

Les adhérences entre la conjonctive palpébrale et la conjonctive oculaire ou la cornée résultent de plaies dont la cicatrisation a été mal surveillée, ou de brûlures par les liquides bouillants, les métaux en fusion et les caustiques accidentellement projetés. Dans d'autres cas, elles sont le résultat de cicatrices succédant à des inflammations ulcéreuses. C'est ainsi qu'on les voit produites par l'ophtalmie purulente, la conjonctivite granuleuse. Elles s'accompagnent souvent d'ectropion, et dans quelques cas elles immobilisent l'œil dans une position anormale, d'où un strabisme fixe, cicatriciel.

Les adhérences sont tantôt *partielles* et forment de simples brides ou ponts jetés entre la face interne des paupières et la conjonctive bulbaire, tantôt *totales*, envahissant et supprimant les culs-de-sac conjonctivaux et s'avançant sur la cornée qu'elles recouvrent en partie sous forme d'un ptérygion cicatriel.

Dans le cas de symblépharon total, on comprend que les troubles fonctionnels soient très accusés, car non seulement la cornée est souvent comprise en partie dans la cicatrice, mais les points et conduits lacrymaux se trouvent presque toujours déviés sinon détruits. Il en résulte un obstacle à l'écoulement naturel

des larmes, d'où épiphora. Si la plus grande partie de la conjonctive a été détruite, il se produit au contraire du xérosis.

D'après l'apparence extérieure des adhérences, on a décrit un symblépharon *sarcomateux* et un symblépharon *membraneux* ou fibreux. A la longue, les adhérences tendent à prendre cette dernière forme et à s'organiser en cicatrices minces et rétractiles.

Le *traitement* du symblépharon varie suivant qu'il est partiel ou total et plus ou moins compliqué. Lorsqu'il n'existe qu'une simple bride allant de la face interne de la paupière au globe de l'œil, il suffit de la sectionner et d'écarter fréquemment la paupière, dans les jours qui suivent, pour assurer la cicatrisation isolée des deux extrémités. Si la bride est épaisse, cependant, on fera bien de la réséquer et d'assurer par la suture la cicatrisation des lèvres de la conjonctive bulbaire.

Lorsque l'adhérence comprend le cul-de-sac conjonctival, il faut avoir recours à d'autres procédés, et les opérations les mieux combinées ne donnent pas toujours le résultat attendu.

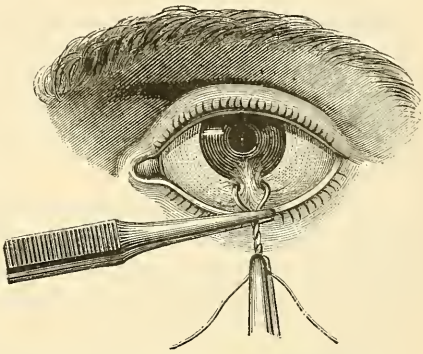

Fig. 200. — Opération du symblépharon. (Procédé d'Himly.)

Fabrice de Hilden avait eu l'idée, lorsqu'il existe une bride comprenant le cul-de-sac conjonctival, de traverser la base par un fil et de faire la section après l'établissement d'un trajet permanent autour du fil.

Himly s'est servi d'un fil de plomb laissé à demeure pendant un mois. La section est faite ensuite d'un seul coup avec des ciseaux, ou progressivement par torsion du fil. Ce procédé toutefois ne paraît pas avoir donné de résultats aussi satisfaisants qu'on pourrait le croire.

Von Ammon a proposé, dans le cas d'adhérences de la partie moyenne d'une des paupières, de faire à droite et à gauche de ces adhérences une incision verticale comprenant toute l'épaisseur de la paupière et divisant celle-ci en trois portions. Les deux portions latérales sont réunies l'une à l'autre par une suture entortillée *par-dessus* la portion médiane. Lorsque la réunion est obtenue, on dissèque cette portion médiane et adhérente et on l'excise.

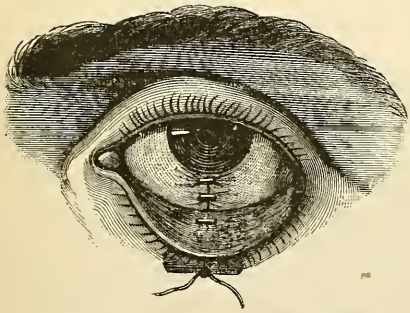

Fig. 201. — Opération du symblépharon. (Procédé de Arlt.)

Arlt a décrit et pratiqué deux procédés pour la cure du symblépharon. Le deuxième est très analogue à celui qu'avait imaginé Laugier (*Comptes rendus de l'Acad. des sciences*, 1855). Un fil armé de deux aiguilles est passé à travers le sommet du symblépharon. Celui-ci est disséqué de son sommet vers sa base en rasant exactement le tissu de la cornée et de la sclérotique jusqu'au cul-de-sac conjonctival. Les deux aiguilles armées de fil sont alors passées de ce cul-de-sac vers la peau de la paupière où les

extrémités du fil sont nouées sur un corps étranger. De cette manière, le sommet de la bride cicatricielle se trouve fixé dans le cul-de-sac conjonctival et sa face antérieure devient postérieure et regarde le bulbe de l'œil. Les bords de la plaie conjonctivale sont, autant que possible, réunis par un ou deux points de fines sutures.

Ce procédé, d'une exécution assez simple, donne un bon résultat immédiat, mais dans les deux cas où nous l'avons appliqué, nous avons vu, à la longue, les adhérences se reproduire. Il n'est pas, d'ailleurs, applicable aux symblépharons un peu étendus.

Taylor (*Med. Times and Gaz.*, 1876) a proposé de tailler dans la peau de la paupière un petit lambeau à base interne que l'on engage dans le cul-de-sac de la conjonctive à travers une incision verticale. Ce lambeau est appliqué par sa face saignante sur la perte de substance laissée à la face interne de la paupière par la dissection et l'excision du symblépharon; sa face épidermique répond à la conjonctivite bulbaire et ne tarde pas à prendre tous les caractères d'une muqueuse.

Lorsque les adhérences ont des dimensions un peu considérables, il faut recourir soit aux procédés décrits par Teale (*London ophthalm. Hosp. Reports*, t. III, p. 955) et par Knapp (*Arch. f. Ophthalm.*, t. IV, p. 270), qui sont de véritables autoplasties conjonctivales, soit aux procédés de greffe muqueuse essayés dans ces dernières années.

Le procédé de Teale s'applique particulièrement aux cas d'adhérences comprenant le bord libre de la paupière inférieure et empiétant sur la cornée. Une incision est pratiquée au niveau du bord inférieur de la cornée sectionnant transversalement le triangle cicatriciel, dont le sommet s'atrophiera plus tard

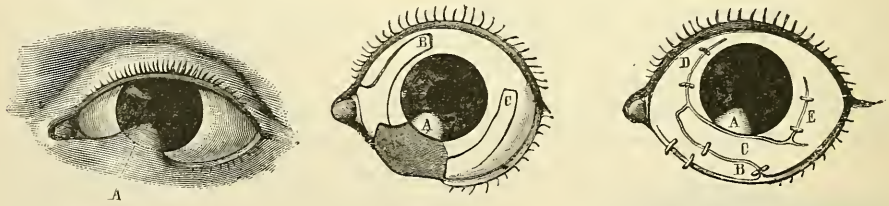

Fig. 202. Fig. 203. Fig. 204.

Fig. 202. — Symblépharon cicatriciel empiétant sur la cornée.
Fig. 203. — Opération. (Procédé de Teale.) — Dissection des lambeaux.
Fig. 204. — Suture des lambeaux de la conjonctive.

une fois privé de ses connexions. La base du triangle et toutes les parties adhérentes sont disséquées au niveau du bulbe et réséquées jusqu'au cul-de-sac, laissant ainsi une surface plus ou moins régulièrement quadrangulaire qui met à nu le tissu sclérotical. C'est cette perte de substance que Teale comble par deux lambeaux empruntés aux parties internes et externes de la conjonctive. Les figures ci-dessus (fig. 203 et 204) montrent le tracé des lambeaux et la manière dont ils sont suturés l'un à l'autre. Le lambeau externe s'applique au bord inférieur de la cornée, le lambeau interne se place parallèlement au-dessous de lui et arrive par son bord inférieur au niveau du cul-de-sac conjonctival à reconstituer. Les pertes de substance laissées par la dissection des deux lambeaux sont comblées en rapprochant par la suture les bords de la section conjonctivale, ce que permet habituellement la laxité du tissu cellulaire sous-

conjonctival. Dans d'autres cas, Teale propose de disséquer un pont de conjonctive au-dessus de la moitié supérieure de la cornée et de le faire glisser au-dessous de cette membrane jusqu'à la perte de substance sur laquelle on le fixe par la suture. La difficulté de ces procédés ingénieux d'autoplastie réside dans la tendance que les deux lambeaux de conjonctive ont à se rétrécir et à s'enrouler une fois qu'ils ont été disséqués.

C'est pour cette raison que l'on a eu recours à des emprunts faits à la conjonctive d'animaux (chiens ou lapins), ou à la muqueuse buccale du sujet lui-même, ou encore à la peau du ventre de la grenouille.

Wolfe (*Ann. d'ocul.*, t. LXXI, p. 121) a transplanté dans deux cas, en 1875, la conjonctive du lapin. De Wecker, Gillet de Grandmont, O. Becker se sont servis de ce même procédé. Illing a pris le lambeau destiné à combler la perte de substance à la partie interne de la lèvre supérieure de son opéré, dans un cas, et dans l'autre sur la muqueuse vaginale.

Abadie s'est servi d'un lambeau de muqueuse de la face interne de la joue, et c'est à ce procédé que nous avons eu recours dans plusieurs cas.

Malgré quelques difficultés d'exécution, ces greffes muqueuses donnent généralement des résultats immédiats satisfaisants : mais on voit presque toujours le lambeau muqueux transplanté, s'atrophier ensuite, puis disparaître, et la difformité primitive se reproduire au moins en partie. Néanmoins ces essais sont encourageants et doivent être poursuivis.

Panas (*Traité des maladies des yeux*, t. II, p. 182) a taillé à la tempe et à la joue des lambeaux cutanés à pédicule et les a insinués à travers une boutonnière pratiquée dans le sillon orbito-palpébral, les fixant par des sutures contre la face tarsienne de la paupière préalablement détachée du globe. Il a obtenu des résultats partiels. Mais, en somme, malgré toutes les tentatives, le symblépharon a une tendance presque fatale à se reproduire

VII

DES OPÉRATIONS QUI SE PRATIQUENT SUR LES PAUPIÈRES

1° *CANTHOPLASTIE*

Outin, Contribution à l'étude de la canthoplastie externe. Thèse de Paris, 1880.

Cette opération a pour but l'agrandissement permanent de la fente palpébrale. Elle consiste à prolonger en dehors par une incision la commissure externe et à assurer par la suture la cicatrisation isolée des lèvres de la plaie. Elle a été imaginée par von Ammon.

La canthoplastie trouve son indication dans le blépharophimosis, l'ankyloblépharon, certains cas d'ectropion. On l'a pratiquée aussi dans les blépharospasmes invétérés et conseillée pour diminuer la pression des paupières granuleuses sur le globe de l'œil. Dans les cas où il s'agit de remédier à un blépharospasme aigu, la simple section de la commissure externe suffit, sans adjonction de la suture conjonctivale. Cette petite opération est désignée sous le nom de *canthotomie*.

La section de la commissure doit comprendre la peau, le muscle orbiculaire et la muqueuse sur une étendue de 10 à 15 millimètres dans le prolongement de la fente palpébrale. Elle s'exécute d'un seul coup, soit avec la pointe d'un bistouri étroit introduit par le cul-de-sac conjonctival et ressortant par la peau, soit plus simplement d'un coup de ciseaux. Il faut avoir soin de sectionner la peau sur une longueur un peu plus grande que la muqueuse. On fait ensuite écarter par un aide les paupières, pour tendre la nouvelle commissure et l'on place un point de suture médian pour réunir la conjonctive à la peau. Deux autres points de suture, un pour chaque paupière, suffisent généralement pour obtenir une cicatrisation régulière des lèvres de la section.

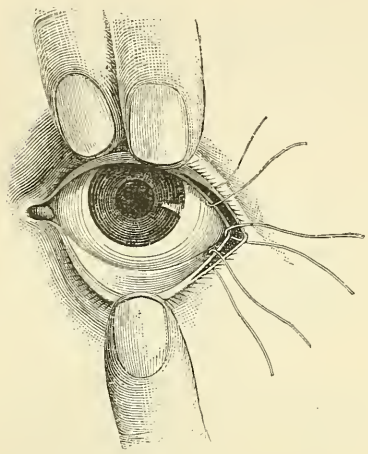

Fig. 5.20 — Canthoplastie.

Agnew a ajouté à la section de la commissure externe le débridement du fascia orbitaire, lorsqu'il s'agit de combattre un blépharospasme. La section de la peau et de la conjonctive étant opérée comme il est dit ci-dessus, on fait tirer fortement la paupière supérieure en dehors et en haut, et d'un coup de ciseaux on sectionne la conjonctive et le fascia qui relie le tarse aux parois de l'orbite, en ménageant la peau de la paupière supérieure.

Richet (*Bulletin de thérapeutique*, t. LXI, p. 349) a modifié la canthoplastie de la façon suivante : il excise un lambeau triangulaire de peau à sommet externe, au niveau de la commissure. La conjonctive se trouve mise à nu; elle est alors sectionnée horizontalement en deux moitiés, et chaque moitié est appliquée par des points de suture sur les lèvres de la section de la peau qui est ainsi exactement bordée de muqueuse.

Cusco a proposé de disséquer un lambeau triangulaire de peau de 1 centimètre 1/2 au niveau de la commissure. Le sommet du lambeau est fixé ensuite par un seul point de suture à la partie moyenne du cul-de-sac conjonctival divisé.

Le procédé de Von Ammon, plus simple que les procédés de Richet et de Cusco, suffit dans la plupart des cas. L'opération d'Agnew est particulièrement applicable aux cas de blépharospasme chronique.

2° *BLÉPHAROR RAPHIE*

Filhol (Henry), De l'occlusion chirurgicale des paupières. Thèse de Paris, 1866. — Grand-guillot, De la blépharorraphie. Thèse de Paris, 1869. — Olivier (Aristide), Du lagophtalmos paralytique et de son traitement par la tarsorraphie centrale. Thèse de Paris, 1882-1883.

La suture des paupières ou blépharorraphie est partielle ou totale, suivant le but qu'on se propose en la pratiquant.

Par la blépharorraphie *partielle* on cherche à rétrécir la fente palpébrale en avivant et suturant le bord libre au voisinage de la commissure externe. Cette opération a été proposée par Walther et modifiée ensuite par de Graefe.

Elle s'applique aux cas où la fente palpébrale a des dimensions anormales par suite de déchirures de la commissure, et aux cas où les paupières ont une laxité trop grande par le fait de la paralysie de l'orbiculaire. On l'a conseillée aussi pour remédier aux inconvénients de l'exophtalmie dans le goitre exophtalmique.

Après avoir déterminé par le pincement de la commissure externe et, au besoin, marqué par un trait à l'encre la place que doit occuper la nouvelle commissure, on avive les deux bords palpébraux et l'angle externe, en ayant soin d'enlever les bulbes des cils. Le petit lambeau ainsi excisé sur chaque paupière doit avoir environ 1 millimètre 1/2 de hauteur. Il est bon de prolonger l'avivement de 1 à 2 millimètres sur chaque paupière, mais en le faisant porter seulement sur la lèvre interne, en ménageant les bulbes ciliaires. On place ensuite deux ou trois points de suture de soie fine pour réunir les portions avivées et l'on exerce, pendant les premiers jours, une légère compression avec un bandage sur la plaie protégée par quelques rondelles de gaze au salol et d'ouate.

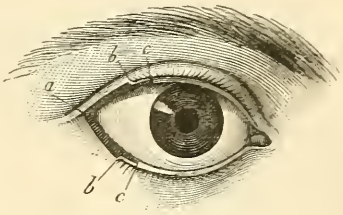

Fig. 206. — Tarsorraphie.

La suture *totale* des paupières a été imaginée par Mirault (d'Angers) et a pour but de maintenir temporairement soudé le bord libre des paupières. Cette suture rend de grands services dans les opérations d'ectropion et dans les blépharoplasties pour s'opposer à la rétraction cicatricielle, mais pour être efficace elle doit généralement être maintenue pendant dix-huit mois.

Elle est aussi applicable au traitement de certaines affections de la cornée et de la conjonctive telles que le xérosis.

Pour pratiquer la suture des bords palpébraux, on avive successivement chaque bord depuis la commissure externe jusqu'au voisinage des points lacrymaux, qu'il faut toujours respecter. L'avivement porte seulement sur la lèvre interne et doit ménager les bulbes ciliaires. Il s'effectue avec un petit bistouri ou de fins ciseaux. Il suffit de le faire très superficiel et sur une largeur de 1 millimètre au plus. On réunit les deux bords avivés par cinq ou six points de suture de soie fine: on saupoudre les paupières d'iodoforme et on les soutient par un bandage compressif.

Les points de suture peuvent être retirés au bout de trois ou quatre jours. La réunion est facilement obtenue et l'on n'a pas à craindre les inconvénients de la rétention des sécrétions derrière les paupières, car la commissure interne leur assure toujours un écoulement facile.

La désunion des paupières ne doit être pratiquée que tardivement, au plus tôt après dix-huit mois, lorsque la suture a été faite pour empêcher la rétraction cicatricielle. Elle s'opère simplement d'un coup de bistouri ou de ciseaux, avec la précaution de passer au préalable une sonde cannelée de la commissure externe à l'angle interne de l'œil.

On n'a guère à craindre que les bords palpébraux désunis se réunissent de nouveau, et la cicatrisation se fait en général très rapidement.

Dans certains cas, au lieu d'opérer d'un seul coup la désunion des paupières il y a avantage à l'effectuer en plusieurs temps.

[*E. DELENS.*]

3° *BLÉPHAROPLASTIE*

Guyon (F.), Art. Blépharoplastie du *Dict. encycl. des sc. méd.*, t. IX, p. 713. — Bolliet, De la greffe cutanée et de ses applications principales à la chirurgie oculaire. Thèse de Paris, 1882.

La blépharoplastie est l'opération à l'aide de laquelle on reconstitue les paupières détruites ou déviées par une cicatrice. Le tissu de la nouvelle paupière est fourni par la peau des régions voisines ou par un emprunt fait à une autre région.

Rappelons qu'on décrit trois grandes méthodes d'autoplastie en général : 1° la méthode *française*, qui procède par simple glissement des lambeaux; 2° la méthode *indienne*, qui prend le lambeau au voisinage et l'amène dans la région à reconstituer par rotation ou torsion du pédicule; 3° la méthode *italienne*, qui emprunte le lambeau à une région éloignée dont il n'est détaché que lorsque sa vitalité est assurée.

Il faut y ajouter la méthode plus récente par *greffe cutanée*.

Ces différentes méthodes ont toutes fourni des procédés applicables aux paupières.

A propos de l'ectropion, nous avons déjà indiqué plusieurs procédés de restauration qui se rattachent à la méthode française. Tels sont les procédés de Wharton Jones, d'Alphonse Guérin, de Von Ammon, de Dieffenbach.

Ces procédés sont applicables aux cas où la paupière est simplement déviée. Ils sont insuffisants lorsqu'elle est détruite ou lorsque la déviation atteint des proportions extrêmes. Dans ces cas, il faut recourir à l'autoplastie proprement dite.

Dzondi, de Graefe le père, Jünken, Fricke et Dieffenbach sont les premiers chirurgiens qui aient pratiqué l'autoplastie des paupières. Jobert et Blandin, dès 1835, l'ont exécutée en France où, depuis, elle a été l'objet de perfectionnements importants de la part de Denonvilliers. Plus récemment, le professeur Léon Le Fort a appliqué aux paupières la méthode de la greffe cutanée et P. Berger a modifié heureusement la méthode italienne, jusque-là réservée à la restauration du nez, pour la rendre applicable à celle des paupières.

N'oublions pas que la suture des bords palpébraux est devenue un complément indispensable dans la plupart des procédés de blépharoplastie.

Les règles générales de la reconstitution des paupières sont de conserver autant que possible les parties encore saines et en particulier le bord libre. On ne doit sacrifier le muscle orbiculaire et la conjonctive que dans les cas d'absolue nécessité. Enfin les lambeaux seront toujours taillés assez grands pour éviter tout tiraillement et soutenus par une compression douce qui facilite leur exacte application aux parties sous-jacentes. La face profonde des lambeaux ne doit conserver que très peu ou pas de tissu cellulo-graisseux. La réunion se fait à l'aide de points de suture séparés de soie fine et aseptique. La couleur noire est préférable, parce qu'elle permet de reconnaître plus facilement les points lorsqu'il s'agit de les enlever.

Après l'application des sutures, le pansement consiste le plus habituellement à saupoudrer les lignes de suture avec la poudre d'iodoforme, de salol ou d'iodol et à recouvrir les surfaces de gaze antiseptique soutenue par une forte couche

d'ouate. Le premier pansement n'est levé qu'au bout de cinq ou six jours, sauf indications spéciales.

Pendant l'opération, on emploie, de préférence aux solutions phéniquées, la solution d'acide borique ou celle de sublimé à 1 pour 2000.

Nous donnerons une description succincte des principaux procédés se rattachant aux différentes méthodes d'autoplastie. Ces procédés ne sont parfois applicables qu'aux restaurations de la paupière inférieure seule, et plusieurs ont été déjà décrits à propos du traitement de l'ectropion.

1° PROCÉDÉS SE RATTACHANT A LA MÉTHODE PAR GLISSEMENT DES LAMBEAUX DITE MÉTHODE FRANÇAISE

Procédé de Dieffenbach. — Dans le cas de destruction de la paupière inférieure, Dieffenbach faisait une excision en triangle de tous les tissus morbides, puis, prolongeant par une incision horizontale la commissure externe, circonscrivait un large lambeau quadrilatère dont les bords étaient parallèles à la branche externe du V. Ce lambeau disséqué était amené par simple glissement vers la commissure interne et suturé. La plaie triangulaire résultant du déplacement de ce lambeau se cicatrisait par granulation. Aujourd'hui, si l'on employait ce procédé, on devrait la combler par la greffe cutanée de Tiersch ou tout au moins en hâter la cicatrisation par la greffe épidermique de Reverdin

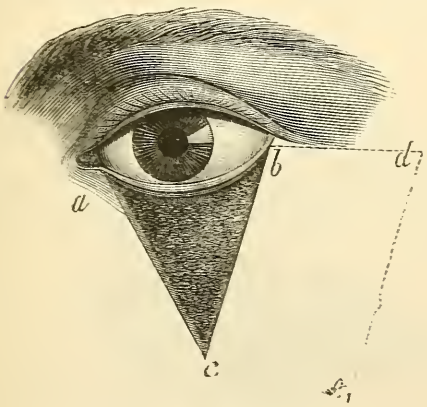

Fig. 207. — Blépharoplastie. (Procédé de Dieffenbach.) Tracé du lambeau.

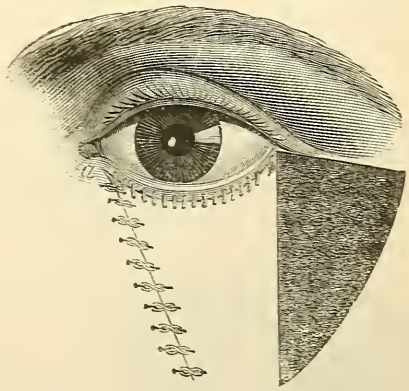

Fig. 208. — Réunion des lèvres de la plaie. (Procédé de Dieffenbach.)

Szymanowski a modifié ce procédé et l'a rendu applicable aux cas d'ectropion de la paupière supérieure. Au lieu de tracer horizontalement l'incision qui limite le côté libre du lambeau, il la fait remonter très obliquement en haut vers la tempe, de manière qu'elle forme un angle aigu avec le côté externe du lambeau. Il peut alors réunir les lèvres de la perte de substance que laisse le glissement du lambeau et éviter la rétraction cicatricielle ou la nécessité d'une greffe.

Pour les cas de destruction partielle de la paupière inférieure portant sur la moitié interne, Arlt, en donnant aux bords du lambeau quadrilatère une forme incurvée à concavité externe, arrive à pouvoir réunir par la suture les bords de la perte de substance.

[E. DELENS.]

Procédé de Burrow. — Pour restaurer la paupière inférieure, Burrow, comme Dieffenbach, excise en triangle les parties malades et prolonge en haut le côté externe du triangle, en même temps qu'il prolonge horizontalement en dehors la base à partir de la commissure. Il excise le second triangle de peau ainsi circonscrit et fait glisser après dissection la peau, de manière à réunir par la

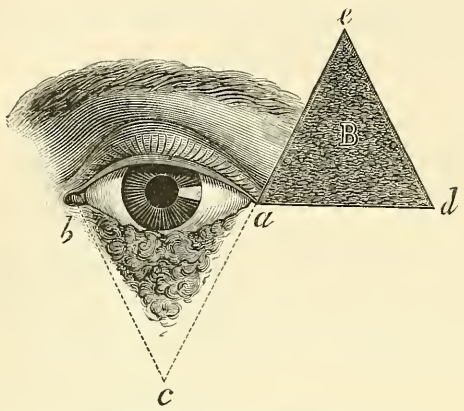

Fig. 209. — Blépharoplastie. (Procédé de Burrow.) Tracé des incisions.

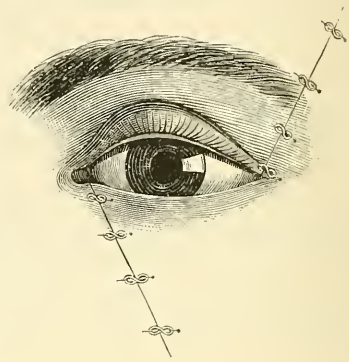

Fig. 210. — Réunion des lèvres de la plaie. (Procédé de Burrow.)

suture les bords des deux triangles, sans laisser de perte de substance. Ce procédé a l'inconvénient d'obliger à exciser un triangle de peau saine à la tempe et expose à une traction trop forte du lambeau déplacé.

Procédé de Knapp. — L'excision de la paupière inférieure ayant laissé une plaie quadrangulaire, Knapp a comblé la perte de substance à l'aide de deux lambeaux horizontaux de même forme, l'un taillé dans les téguments du nez, l'autre beaucoup plus allongé ayant sa base à la région temporale. Les deux

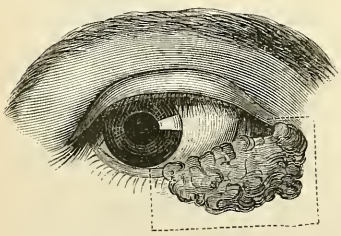

Fig. 211. — Tumeur de la paupière inférieure. (Knapp.)

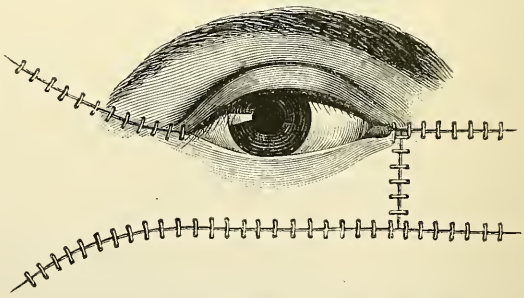

Fig. 212. — Blépharoplastie. (Procédé de Knapp.

lambeaux ont été attirés l'un vers l'autre par simple glissement et suturés par leurs bords.

Ce procédé a l'avantage d'une grande simplicité dans le tracé des incisions. Il est à craindre, toutefois, que la traction souvent considérable exercée pour amener en contact les bords des lambeaux ne compromette le succès de l'opération.

2° PROCÉDÉS SE RATTACHANT A LA MÉTHODE INDIENNE

Procédé de Fricke. — Dès 1829, Fricke (de Hambourg) a décrit un procédé de restauration applicable à la paupière supérieure comme à l'inférieure et se rattachant à la méthode indienne. Le tissu morbide ou cicatriciel est circonscrit par deux incisions semi-elliptiques et soigneusement disséqué, de manière à laisser une plaie régulière, elliptique et parfaitement nette. On trace alors, dans la région de la tempe pour la paupière supérieure, dans celle de la joue pour la paupière inférieure, un lambeau suffisant, ayant un large pédicule et de forme arrondie à son extrémité. Ce lambeau infléchi est fixé dans la plaie par des points de suture.

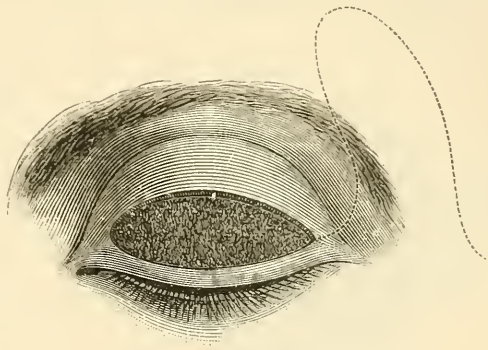

Fig. 213. — Procédé de Fricke.

Procédé de Blasius. — Ce chirurgien, pour reconstituer la paupière inférieure,

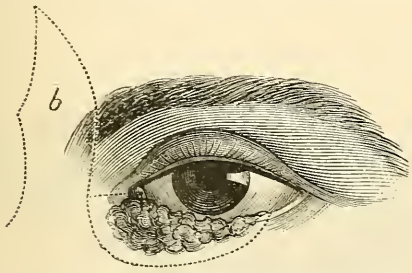

Fig. 214. — Blépharoplastie (procédé de Blasius). Lambeau pris dans la peau du nez et du front.

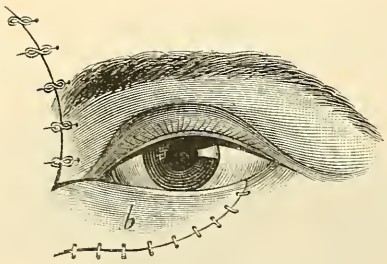

Fig. 215. — Application des sutures. (Procédé de Blasius.)

taille un lambeau vertical aux dépens des téguments de la racine du nez et du

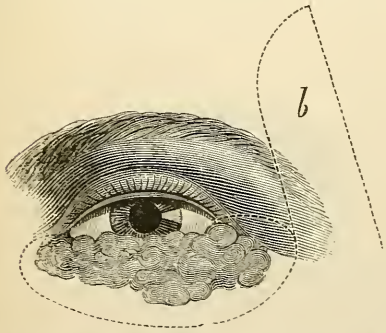

Fig. 216. — Blépharoplastie. (Procédé de Blasius.) Le lambeau est pris à la tempe et au front.

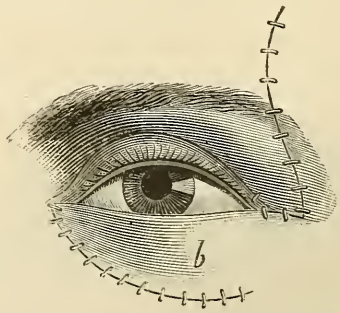

Fig. 217. — Réunion des lèvres de la plaie. (Procédé de Blasius.)

front. Il l'infléchit à sa base à angle droit et le fixe par la suture dans la perte

de substance de la paupière inférieure. Les bords de la plaie produite par la dissection du lambeau sont réunis par la suture. Le lambeau peut aussi être emprunté à la peau de la tempe ou à celle de la joue.

Procédés de Denonvilliers. — Denonvilliers s'est beaucoup occupé de la res-

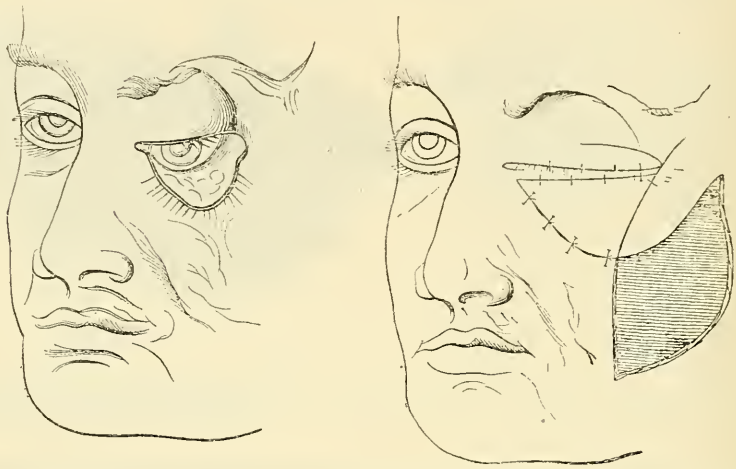

Fig. 218 et 219. — Restauration de la paupière inférieure. Méthode par pivotement. (Denonvilliers.)

tauration des paupières et a modifié avantageusement les méthodes connues.



Fig. 220. — Blépharoplastie. Procédé en fourche. (Hasner.)

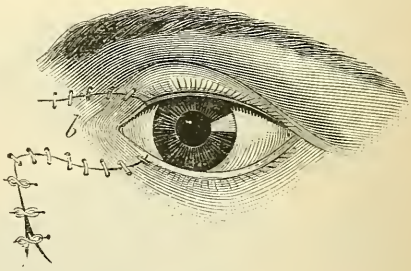

Fig. 221. — Blépharoplastie. Procédé en fourche. Application des sutures.

Celle qu'il avait adoptée a mérité d'être décrite sous le nom de *méthode par*

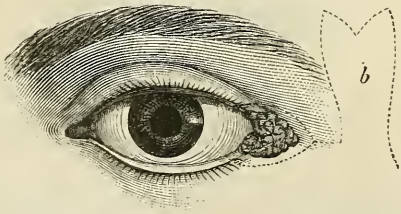

Fig. 222. — Blépharoplastie. Réparation de l'angle externe des paupières. (Hasner.)

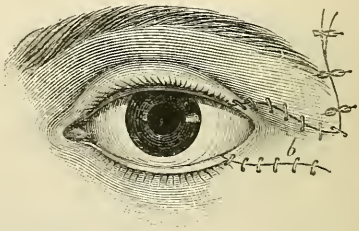

Fig. 223. — Application des sutures.

pivotement. Il a cherché surtout à éviter la torsion du pédicule et à donner aux

lambeaux une base plus large et plus épaisse. Enfin, il a appliqué à presque tous les cas de reconstitution l'occlusion préalable des bords palpébraux suivant la méthode de Mirault. Les premières communications de Denonvilliers sur ce sujet ont été faites à la Société de chirurgie, le 13 février 1856. Les thèses de Cazelles (*Traitement de l'ectropion cicatriciel*, Thèse de Paris, 1860) et Cruveilhier (*De l'ectropion*, Thèse d'agrégat. Paris, 1866) devront être consultées pour prendre une idée complète de sa méthode et des résultats qu'il a obtenus.

Pour les ectropions de l'angle externe des paupières, Denonvilliers a imaginé le procédé dit *par échange*. Il consiste à tracer deux lambeaux triangulaires ayant un côté commun et dont, par conséquent, la base de l'un répond au sommet de l'autre. Le premier lambeau comprend à sa base la commissure externe; le second lambeau situé, suivant les cas, au-dessus ou au-dessous du premier, a sa base tournée vers la tempe. Les deux lambeaux sont disséqués soigneusement et le lambeau supérieur est fixé par des sutures au-dessous du lambeau inférieur, relevé, si la commissure externe doit être relevée. Une transposition inverse des lambeaux permet d'abaisser la commissure lors qu'elle se trouve déviée en haut.

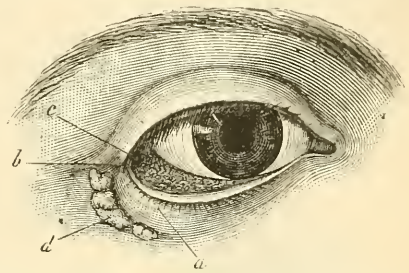

Fig. 224. — Ectropion de la paupière inférieure avec fongosités. (Richet.)

Denonvilliers a encore perfectionné pour la restauration des commissures interne ou externe le *procédé en fourche* dont Hasner avait antérieurement fait

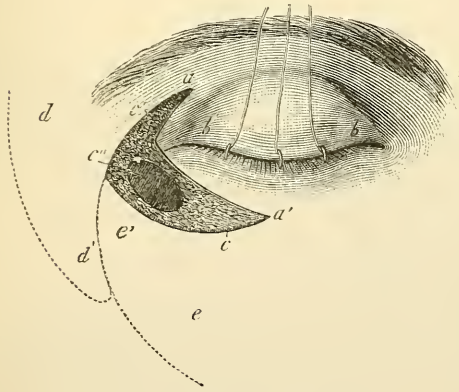

Fig. 225. — Excision des fongosités. Tracé des lambeaux.

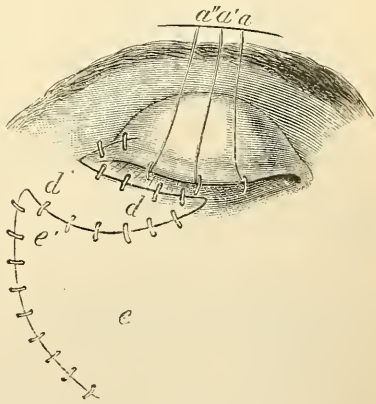

Fig. 226. — Lambeau mis en place. Application des sutures.

usage (*Entwurf einer anatomischen Begründung der Augenheilkunde*. Prag, 1847).

Dans un cas d'ectropion de la paupière inférieure avec fongosités et adhérences osseuses, Richet a employé le procédé par échange de Denonvilliers, dont les figures 225 et 226 donnent bien l'idée. Les fongosités furent d'abord excisées, les adhérences furent détruites et l'os ruginé, puis les bords palpébraux furent réunis par la suture. La perte de substance laissée par le détachement de la commissure et le relèvement de la paupière fut comblée par deux lambeaux

triangulaires à côtés courbes. Le lambeau supérieur et externe à base temporale servit à reconstituer la paupière inférieure, et le lambeau inférieur, dont la base très large répondait à la région malaire, fut utilisé pour combler l'espace laissé libre par le premier.

3° MÉTHODE ITALIENNE MODIFIÉE

Paul Berger a présenté à la Société de chirurgie, dans la séance du 17 mars 1880, une malade à laquelle il avait reconstitué les deux paupières par un lambeau emprunté à la peau du bras. Il n'avait sectionné le pédicule que le vingt-deuxième jour. Depuis, il a donné de nouvelles observations (*Congrès fr. de chirurgie*, 9 oct. 1889, IV, p. 361).

P. Berger a décrit les précautions minutieuses nécessaires pour assurer le succès de cette méthode. Le sujet doit être habitué, avant l'opération, à conserver l'attitude généralement fort pénible que lui impose l'appareil spécial, grâce auquel est assurée l'immobilité des parties (fig. 227). La forme et les dimensions de la perte de substance sont soigneusement dessinées sur la région à réparer et découpées en un patron qu'on reporte sur le bras. Ce patron sert à déterminer la situation précise du lambeau emprunté au bras. Les dimensions de ce dernier doivent être calculées en tenant compte de la rétraction de la peau et la base du lambeau placée de manière à n'être ni tordue, ni tiraillée.

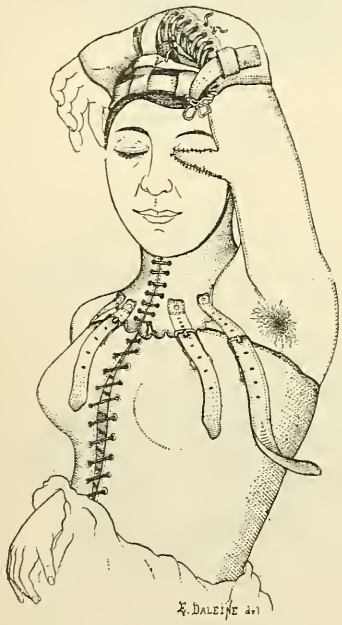

Fig. 227. — Appareil maintenant le membre supérieur pour l'autoplastie des paupières, par la méthode italienne modifiée de P. Berger.

P. Berger laisse le pannicule graisseux et le *fascia superficialis* adhérent à la face profonde de la peau du lambeau. Il fixe celui-ci par de nombreuses sutures avec du crin de Florence et n'emploie jamais les fils métalliques.

Le pansement ne doit pas comprimer les parties coaptées.

L'immobilité complète du bras, que l'opéré conserve pendant un certain nombre de jours, doit être assurée par une surveillance rigoureuse. C'est là le côté délicat de cette méthode. Dans sa deuxième opération, P. Berger a sectionné le pédicule au douzième jour; dans la troisième, la section fut opérée au onzième jour. Les résultats furent très bons et les lambeaux transplantés sont restés parfaitement vivants. Dans une quatrième opération, où la restauration des deux paupières avait été tentée, l'opérée mourut malheureusement avant la section du pédicule, probablement d'une attaque d'épilepsie ayant déterminé l'asphyxie, ou peut-être d'intoxication iodoformique.

Ces succès, auxquels on peut en ajouter un autre obtenu par Vittorio Cereseto (*Gazzetta medica di Torino*, 1889), sont encourageants.

Cette méthode est applicable aux cas de destruction complète des paupières,

lorsque les téguments des parties voisines sont eux-mêmes transformés en tissu cicatriciel et ne peuvent fournir les éléments de la réparation.

4° MÉTHODE PAR GREFFE CUTANÉE

Le Fort, *Bulletin de la Soc. de chir.*, 1872, I, p. 59. — De Wecker, De la greffe dermique en chirurgie oculaire. *Ann. d'oculist.*, 1872, LXVIII, p. 62. — G. Martin, De la durée de la vitalité des tissus, etc. Thèse de Paris, 1875. — Wolfe, A new method of performing plastic operations. *British med. Journal*, 1875, t. II, p. 560. — Amorin, De la restauration des paupières par la greffe cutanée. Thèse de Paris, 1889-1890.

En 1869, Léon Le Fort a imaginé cette méthode qu'il fit connaître en 1872. Elle est désignée à tort sous le nom de méthode de Wolfe (de Glascow), car ce chirurgien ne l'a appliquée qu'en 1875. Elle a été décrite par Bolliet dans sa thèse inaugurale (Paris, 1882). Dès 1881, Ch. Monod, dans un rapport à la Société de chirurgie, l'avait étudiée d'une manière très complète.

Le Fort emprunte le lambeau qu'il veut greffer à la face antérieure du bras ; il le taille plus grand que la perte de substance à combler et le rogne sur place. Il a soin d'enlever complètement le tissu cellulo-graisseux qui double sa face cruentée et attache une grande importance à ce dernier détail. Pour maintenir le lambeau en place, il met peu ou pas de sutures, mais il pratique la réunion des bords palpébraux pour assurer l'immobilité des paupières. Le pansement consiste à recouvrir le lambeau d'une feuille de baudruche ou de protective et à exercer une légère compression. Il est laissé en place cinq à six jours.

De Wecker a employé la greffe cutanée en *mosaïque* à la restauration des paupières (*De la greffe dermique en chirurgie oculaire. Annales d'oculistique*, 1872, LXVIII, p. 72). Il juxtapose de petits carrés de peau de 1/2 centimètre à 1 centimètre de côté, empruntés à la région de l'avant-bras du patient ou d'une autre personne. Il dit même avoir réussi à greffer de la peau prise sur un cadavre peu d'heures après le décès.

Sichel et Ed. Meyer ont obtenu des succès par la greffe en mosaïque, à laquelle Léon Le Fort préfère la greffe à lambeau unique.

Gillet de Grandmont a reconstitué les paupières détruites chez une petite fille à l'aide de lambeaux empruntés à la peau du ventre d'une grenouille (*Soc. de médecine pratique*, 17 juillet 1890).

La greffe épidermique de Reverdin peut servir à obtenir une cicatrisation plus rapide dans les points où la greffe cutanée a échoué par mortification partielle du lambeau.

La greffe dermo-épidermique par la méthode de Thiersch pourrait aussi être tentée dans des cas analogues.

Panas a employé la méthode hétéroplastique (*Bulletin de l'Acad. de médecine*, 1891, et *Traité des mal. des yeux*, II, p. 174) et décrit les précautions à prendre pour en assurer le succès. Mais il a constaté que les lambeaux transplantés subissent à la longue une résorption moléculaire profonde qui les réduit au simple chorion et à la couche épidermique. Ce sont des modifications semblables à celles que C. Garré (*Beiträge z. klin. Chir.* IV) a trouvées, en faisant l'examen histologique des greffes dermo-épidermiques par la méthode de Ollier-Thiersch.

Nous avons employé nous-même, avec des résultats variables, la transplantation de lambeaux cutanés pour la réparation des paupières. Les lambeaux pris

à la face interne du bras et soigneusement débarrassés à leur face profonde de toute trace de tissu cellulo-adipeux, conservent généralement leur vitalité : mais nous avons observé leur résorption ultérieure, comme l'indique Panas. Dans un cas cependant où, pour un double ectropion, les deux paupières avaient été complètement reconstituées, le résultat, au bout d'une année, était très satisfaisant.

Les conditions de succès de ces greffes ne sont pas encore suffisamment connues. Les chirurgiens s'appliquent à ne greffer les lambeaux cutanés que sur des surfaces récemment avivées et aussi aseptiques que possible. On peut néanmoins voir réussir, dans des conditions opposées, la greffe de lambeaux cutanés très étendus sur des surfaces suppurantes et en plein bourgeonnement. Nous pouvons citer à l'appui de cette assertion le fait suivant : nous avons pu greffer à la base du cou, dans un cas de vaste brûlure du tronc, deux lambeaux de peau, l'un de 12 centimètres sur 10, l'autre de 10 centimètres sur 8. Tous deux ont parfaitement vécu.

CHAPITRE III

MALADIES DES VOIES LACRYMALES

Warlomont, *Dict. encycl. des sc. méd.*, 2e série, t. I, p. 48. — Lannelongue (A.), *Nouveau Dict. de méd. et de chir. prat.*, t. XX, p. 11. — Panas, Leçons sur les affections de l'appareil lacrymal. Paris, 1877. — Abadie, Traité des maladies des yeux, 2e édition, 1884, t. I. — Meyer (Ed.), Traité pratique des maladies des yeux. 3e édit., 1887. — Galezowski, Traité des maladies des yeux. — De Wecker, Traité complet d'ophtalmologie, 1889, t. IV. — Traités de Fuchs, Panas, Nimier et Despagnet, Truc et Valude.

Avant de décrire les maladies des voies lacrymales, il est utile de dire quelques mots de la sécrétion et de la composition des larmes.

La glande lacrymale est représentée par une portion principale ou *orbitaire* et une portion accessoire ou *palpébrale* moins nettement limitée que la première. Ces deux portions sont complètement séparées l'une de l'autre, mais leurs canaux excréteurs s'accolent et se confondent.

On admet que la portion orbitaire sécrète les larmes destinées à l'entretien de l'humectation de la conjonctive et de la cornée. La portion palpébrale serait destinée à la sécrétion des *pleurs* et ne sécréterait que d'une manière tout à fait intermittente sous l'influence des émotions vives. Toutefois cette distinction des deux sécrétions ne nous paraît pas absolument établie. Ce qu'il importe de retenir, c'est que la suppression de la sécrétion lacrymale n'empêche pas habituellement la lubrifaction du globe de l'œil. Après l'ablation de la glande lacrymale, la sécrétion des glandules de la conjonctive peut suffire à entretenir l'humidité de cette membrane.

L'excitation de la muqueuse pituitaire produit l'hypersécrétion des larmes. Cette sécrétion des larmes est sous la dépendance du nerf lacrymal et l'excitation des extrémités terminales d'une des branches du trijumeau suffit pour provoquer par action réflexe une sécrétion exagérée de la glande lacrymale.

L'excitation du grand sympathique amène le même résultat.

La sécrétion exagérée des larmes constitue l'*épiphora*, signe commun à un

certain nombre de maladies. Mais l'écoulement pathologique des larmes n'indique pas nécessairement une sécrétion plus abondante. Dans toutes les affections qui s'opposent à leur libre passage dans les fosses nasales, par le sac lacrymal et le canal nasal, on voit les larmes s'écouler sur la joue, bien qu'elles ne soient pas toujours sécrétées en plus grande abondance.

Dans la plupart des inflammations de la cornée et de la conjonctive, il y a, au contraire, hypersécrétion des larmes. Certains ulcères de la cornée, les kératites des scrofuleux, donnent en particulier lieu à une sécrétion extrêmement abondante des larmes qui s'écoulent en flot lorsqu'on écarte les paupières.

La diminution de la sécrétion est exceptionnelle, ou du moins, rarement appréciable, parce qu'elle n'empêche pas une lubrifaction suffisante de la conjonctive. On a décrit cependant une *xérophtalmie lacrymale* caractérisée par le peu d'abondance ou par l'absence complète de la sécrétion de la glande lacrymale. Mais on connaît mal les conditions dans lesquelles se produit cette diminution, car elle a été donnée aussi bien comme signe de l'atrophie de la glande que de son hypertrophie.

Les larmes ont une réaction légèrement alcaline. L'exagération de cette alcalinité aurait pour effet, suivant Galezowski, de les rendre irritantes pour la conjonctive et les téguments des paupières. Quelle qu'en soit la raison, il est certain que dans beaucoup d'affections qui s'accompagnent de la sécrétion exagérée des larmes, celles-ci produisent en s'écoulant sur la peau des régions voisines une sensation de brûlure et une irritation qui peut aller jusqu'à la production d'ulcérations.

Arlt a fait connaître une analyse de Lerch portant sur les larmes recueillies par une fistule de la glande et par conséquent non mélangées avec les produits de sécrétion de la conjonctive. La composition était la suivante :

Eau	982.0
Chlorure de sodium	15.0
Albumine	5.0
Matières salines indéterminées	0.2

Les modifications de la composition des larmes dans les différentes affections oculaires ne sont pas encore connues. On signale seulement la coloration jaunâtre que la sécrétion prend dans certains cas d'ictère. Dans le scorbut, elles peuvent se teinter en rose, par suite du mélange d'une petite quantité de sang provenant d'excoriations de la conjonctive. C'est cette coloration, sans doute, qui a donné lieu à l'opinion populaire qui veut que certaines maladies s'accompagnent de la production de larmes de sang.

Dans quelques cas, les larmes, comme la plupart des autres liquides de l'économie, donnent lieu à la production de calculs. Ces calculs sont formés par des sels calcaires, mais comme ces sels sont en quantité extrêmement faible dans les larmes à l'état normal, on comprend la rareté de ces calculs. Les analyses déjà anciennes de Fourcroy et Vauquelin avaient montré qu'ils étaient formés presque exclusivement de phosphates de chaux et que la présence de carbonates y était exceptionnelle. Cependant Bouchardat a rencontré dans des calculs des conduits lacrymaux la proportion de 48 pour 100 de carbonate de chaux alors que les phosphates n'y figuraient que pour 9 pour 100. Les principales observations relatives à ces calculs sont celles de Meade, de Walther et de Laugier et Richelot, auxquelles il faut ajouter l'observation plus récente de Williams (*Arch. f. Augen. u. Ohrenheilk.*, I, p. 78).

[*E. DELENS*]

I

MALADIES DE LA GLANDE LACRYMALE

I. — ANOMALIES CONGÉNITALES

L'absence et l'ectopie de la glande lacrymale ont été observées dans les cas de malformation congénitale de l'orbite. Le plus souvent il y avait en même temps anophtalmie. On a vu aussi, au moment de la naissance, la glande lacrymale atteinte de tumeur hydatique. Le chirurgien, dans ces cas, n'a pas ordinairement à intervenir.

II. — LÉSIONS TRAUMATIQUES

Plaies. — Par sa situation, la glande lacrymale échappe aux contusions directes; mais elle peut être atteinte par les corps étrangers qui pénètrent dans l'orbite et en particulier par les projectiles de guerre. Larrey (*Chir. clinique*, I, p. 396) a vu une moitié de balle logée dans la glande qu'il fut obligé d'enlever avec le projectile. De Graefe a observé un cas de hernie de la glande à travers une plaie de la paupière supérieure. Panas a rapporté un cas semblable (*Leçons sur les affections de l'appareil lacrymal*, p. 8). Dans ces deux faits, la réduction fut facile à obtenir et la plaie suturée guérit rapidement.

Les blessures de la glande orbitaire donnent rarement lieu, comme les plaies correspondantes de la parotide, à des fistules, mais la lésion des conduits excréteurs produit des fistules palpébrales qui seront étudiées plus loin.

La principale indication pour le traitement des plaies intéressant la glande lacrymale consiste donc dans la réunion primitive.

III. — INFLAMMATIONS DE LA GLANDE LACRYMALE

Variot, Contribution à l'étude de la dacryo-adénite aiguë. Thèse de Paris, 1875. — Marula, Considérations sur l'extirpation de la glande lacrymale. Thèse de Paris, 1876. — A. Terson, L'ablation des glandes lacrymales palpébrales. Thèse de Paris, 1892-1893.

L'inflammation de la glande lacrymale ou *dacryo-adénite* est aiguë ou chronique.

1° *DACRYO-ADÉNITE AIGUË*

L'inflammation aiguë de la glande lacrymale est une affection rare. Il est probable même que dans un certain nombre de cas on a décrit comme dacryo-adénite aiguë l'inflammation du périoste des parties voisines de l'orbite.

Il faut distinguer l'inflammation de la portion orbitaire de la glande et celle de la portion palpébrale qui peuvent exister isolément, mais qui souvent aussi se développent simultanément.

a. *Dacryo-adénite orbitaire aiguë.* — Au traumatisme et à l'action du froid, causes habituellement invoquées pour expliquer la dacryo-adénite aiguë, d'assez nombreuses observations ont montré qu'il faut ajouter la *blennorragie* et les *oreillons*. On l'a vue survenir aussi après la rougeole.

La dacryo-adénite se manifeste par la douleur localisée au-dessous de l'apophyse orbitaire externe, par la rougeur et la tuméfaction de la moitié externe de la paupière supérieure et de la commissure. La paupière se soulève difficilement, bien que le toucher n'y fasse pas percevoir la tumeur que l'on sent lorsqu'il s'agit de l'inflammation isolée de la portion palpébrale de la glande. Mais immédiatement au-dessous de l'apophyse orbitaire externe, dans le sillon orbito-palpébral, l'extrémité du doigt peut, dans certains cas, sentir une tuméfaction dure et limitée, qui n'est autre chose que la glande enflammée.

Le globe oculaire subit un certain degré de propulsion en avant et en dedans la conjonctive est atteinte de chémosis, surtout dans sa moitié externe. La sécrétion des larmes est, dit-on, supprimée, mais on a signalé pourtant la sensation de brûlure qu'elles déterminent en s'écoulant sur la peau des paupières. Le ganglion pré-auriculaire a été trouvé tuméfié dans quelques observations.

Les phénomènes généraux sont souvent très marqués; il y a de l'anorexie, de la fièvre, de l'insomnie; on a même observé du délire.

La suppuration se produit le plus habituellement. Elle s'annonce par des douleurs lancinantes, des battements au niveau de la glande et l'exagération de la sensibilité de la région. En écartant, lorsque cela est possible, la paupière supérieure, on voit le pus soulever le cul-de-sac conjonctival. Il se fait jour spontanément par cette voie, ou bien, l'abcès s'ouvre dans le sillon orbito-palpébral et s'accompagne d'une gangrène partielle de la paupière supérieure.

Dans presque tous les cas, après l'ouverture de l'abcès, le stylet introduit par l'orifice fistuleux a constaté la dénudation de l'os. Le diagnostic est donc difficile à établir entre la dacryo-adénite aiguë et la périostite de la fossette lacrymale. L'intensité des phénomènes généraux dans certaines observations données comme exemples de dacryo-adénite aiguë doit faire pencher plutôt vers l'idée d'une affection ostéo-périostique primitive.

Le *traitement* consiste dans l'emploi de la glace en applications continues sur la région et dans celui des antiphlogistiques locaux. Deux ou trois sangsues peuvent être appliquées au début. L'iodure de potassium a été quelquefois utile. L'opium et la morphine servent à modérer l'intensité des douleurs. Lorsque la suppuration devient évidente, il faut, à l'aide d'un bistouri étroit, donner issue au pus et panser antiseptiquement. L'incision hâtive a même beaucoup plus d'avantages que d'inconvénients et procure aux malades un véritable soulagement.

b. *Dacryo-adénite palpébrale aiguë.* — Mackenzie a décrit l'inflammation aiguë de la portion palpébrale de la glande lacrymale. Nous avons eu l'occasion d'observer plusieurs exemples bien nets de cette inflammation, en particulier chez un homme de quarante-cinq ans, et le diagnostic de cette affection est plus facile à établir que celui de la dacryo-adénite orbitaire.

Le traumatisme et surtout la présence d'un corps étranger dans le cul-de-sac conjonctival sont les causes assignées à la maladie. Dans le fait de Mackenzie, il s'agissait d'une soie de porc. Dans les cas que nous avons observés, l'affection semblait s'être développée spontanément.

La dacryo-adénite palpébrale se manifeste, au début, par une rougeur sombre

avec gonflement de la moitié externe de la paupière supérieure. Celle-ci est sensible au toucher et le doigt perçoit une tuméfaction limitée, aplatie, ovalaire, siégeant dans l'épaisseur de la paupière vers la commissure externe et sur laquelle il est facile de faire glisser la peau. Nous avons constaté que le tissu cellulaire de la paupière conserve une souplesse et une laxité qui n'existent pas dans les cas d'orgelet de cette région.

En soulevant la paupière supérieure dans sa moitié externe, manœuvre assez difficile en raison de la douleur qu'elle provoque, on constate la rougeur et le boursouflement du cul-de-sac de la conjonctive. Il existe en même temps un chémosis plus ou moins généralisé de la conjonctive bulbaire. Dans un de nos cas, ce chémosis avait une coloration jaunâtre avec quelques taches rouges. La sécrétion des larmes nous a paru plutôt diminuée qu'augmentée. La douleur était notable sans être très vive.

La dacryo-adénite palpébrale aiguë se termine généralement par suppuration et l'évacuation du pus est suivie d'un soulagement marqué. Lorsqu'on peut examiner le cul-de-sac conjonctival, la pression permet de faire sortir une gouttelette de pus filamenteux qui indique exactement le point où la suppuration s'est fait jour.

La *durée* de l'affection ne paraît pas excéder une semaine, et l'intensité des phénomènes généraux est bien moins grande que lorsqu'il s'agit d'une dacryo-adénite orbitaire.

Le *diagnostic* n'offre pas de difficultés si l'on songe à la possibilité d'une inflammation circonscrite à cette partie de la glande lacrymale. Dans l'orgelet, comme nous l'avons dit, le tissu cellulaire sous-cutané n'est pas libre et la tuméfaction moins circonscrite, plus superficielle, se rapproche davantage du bord libre de la paupière.

Le *traitement* consiste en lotions antiseptiques tièdes, fréquemment renouvelées. Pendant la nuit, si l'on ne veut pas recourir au cataplasme de fécule, on applique sur les paupières une couche de coton hydrophile imprégné d'une solution boriquée, et on le recouvre d'un morceau de taffetas imperméable ou de protective maintenu par une bande, de manière à exercer une légère compression. Rarement on aura l'occasion de donner issue au pus à l'aide du bistouri et il n'y a pas d'inconvénient à attendre l'ouverture spontanée du petit abcès par lequel se termine ordinairement la dacryo-adénite palpébrale.

2° *DACRYO-ADÉNITE CHRONIQUE*

L'inflammation chronique de la glande lacrymale porte à la fois sur la portion orbitaire et sur la portion palpébrale. Elle a été observée simultanément des deux côtés par plusieurs observateurs, Horner, Korn et Châlons.

Qu'elle soit unilatérale ou bilatérale, elle semble être rarement primitive; elle se développe à la suite d'ophtalmies prolongées, surtout de l'ophtalmie scrofuleuse et aussi après l'iritis (de Wecker). De Graefe l'a vue causée dans trois cas par l'occlusion chirurgicale des paupières. Enfin, dans l'observation de Châlons, elle reconnaissait pour cause la syphilis. Il en était de même dans une observation de Sichel (thèse de Variot).

Des observations de *tuberculisation de la glande lacrymale* ont été publiées par Abadie, Gonella, de Lapersonne. Elles ne sont pas à l'abri d'objections.

Les signes par lesquels se révèle la dacryoadénite chronique sont, sauf les phénomènes généraux, à peu près ceux de la dacryoadénite aiguë. Toutefois la rougeur de la paupière est moins vive, le chémosis moins marqué. On sent dans l'épaisseur de la paupière la portion palpébrale de la glande indurée, et au fond du cul-de-sac conjonctival on constate l'existence d'une tuméfaction. Panas a signalé la tendance qu'a la portion orbitaire de la glande lacrymale, lorsqu'elle augmente de volume, à se porter d'abord en avant. On s'explique ainsi qu'il soit possible d'en reconnaître la partie la plus antérieure au fond du cul-de-sac conjonctival ou du sillon orbito-palpébral. Le développement de cette même portion a aussi pour effet de déplacer le globe oculaire en bas et en dedans : il en résulte un strabisme mécanique plus ou moins marqué et quelquefois un peu de diplopie, à moins que la paupière supérieure tuméfiée ne masque l'orifice pupillaire.

Les phénomènes douloureux sont peu accentués dans la dacryoadénite chronique. On signale surtout une sensation de plénitude dans l'orbite.

Les modifications de la sécrétion lacrymale sont mal connues. Il paraît y avoir parfois hypersécrétion.

La marche de l'affection est lente; elle dure souvent plusieurs mois. La terminaison se fait par induration et souvent aussi par le passage à l'état aigu. Il y a alors formation d'un abcès et évacuation du pus comme dans la dacryoadénite aiguë primitive.

Les phénomènes inflammatoires, bien que peu accusés, empêcheront généralement de confondre la dacryoadénite chronique avec une tumeur de la glande; toutefois, dans quelques cas, le diagnostic est très difficile.

Le traitement consiste dans l'emploi des iodures, de l'arsenic, à l'intérieur. Si l'on soupçonne la syphilis, le traitement spécifique devra être immédiatement prescrit. Il y a peu à attendre de l'effet résolutif des pommades iodurées, mais on peut essayer le massage de la glande (de Wecker).

FISTULES DE LA GLANDE LACRYMALE

Les plaies de la glande lacrymale, comme nous l'avons déjà dit, ne sont pas habituellement suivies de fistules persistantes. Nous n'avons donc à étudier que les fistules des conduits de la glande.

Ces fistules sont *cutanées* ou *conjonctivales* suivant que l'orifice existe à la peau ou dans le cul-de-sac de la conjonctive. Elles sont simples ou compliquées de la dilatation ampullaire de la portion du conduit située au-dessus de l'orifice fistuleux.

Les causes qui produisent ces fistules sont les divers traumatismes et les ulcérations des paupières. Parmi les traumatismes, il faut surtout compter les opérations intéressant la région voisine de la commissure externe. Arlt a observé une fistule qui avait succédé à l'ulcération d'un lupus palpébral. Un abcès peut aussi en être la cause.

La fistule *cutanée* se présente sous l'aspect d'un petit orifice situé à la partie externe de la paupière supérieure, au voisinage et au-dessus de la commissure. Cet orifice occupe le sommet d'une induration calleuse ou bien siège dans un repli rougeâtre et parfois excorié de la peau. Il peut admettre un crin et laisse écouler d'une manière intermittente une gouttelette d'un liquide transparent.

alcalin, salin, en tout semblable aux larmes pour l'aspect. Quelquefois cependant le liquide est troublé par le mélange d'un peu de muco-pus. L'écoulement de ce liquide devient plus abondant par le temps froid, lorsque le sujet s'expose au vent, et surtout lorsqu'il pleure.

La fistule *conjonctivale* s'ouvrant dans le cul-de-sac de la conjonctive ne peut être soupçonnée que lorsqu'il existe en même temps une dilatation ampullaire du conduit faisant saillie sous la peau de la paupière. C'est ce qui avait lieu dans le cas de Jarjavay (*Mémoires de la Soc. de chir.*, 1853, III, p. 501).

Cette variété de kyste par rétention a reçu autrefois le nom de *dacryops*. Le dacryops forme une tumeur à la partie externe de la paupière supérieure. Cette tumeur est molle et se vide sous la pression du doigt. Le dacryops peut exister comme complication d'une fistule cutanée (*dacryops fistuleux*).

On explique de la manière suivante la formation du dacryops. La fistule cutanée ou conjonctivale a une tendance marquée à se cicatriser; mais cette tendance ne peut amener la guérison que si l'orifice normal du conduit dans le cul-de-sac conjonctival est resté perméable. S'il est oblitéré, les larmes sécrétées s'accumulent dans le conduit et le dilatent. Le dacryops est alors constitué et atteint dans des cas exceptionnels le volume d'une petite amande. Souvent aussi il se développe une poussée d'inflammation aboutissant à la formation d'un abcès et à la réouverture de la fistule.

Les troubles fonctionnels déterminés par la présence d'une fistule ne sont pas très marqués. La douleur est généralement insignifiante; il n'y a qu'une simple sensation de cuisson résultant de l'irritation de la peau au voisinage de l'orifice. Mais, à certains moments, l'écoulement plus abondant de liquide devient gênant et il y a lieu de chercher à oblitérer la fistule.

Traitement. — Les cautérisations avec le nitrate d'argent, une aiguille rougie au feu, le galvano-cautère, les injections irritantes ne peuvent rien pour oblitérer définitivement la fistule d'un conduit de la glande lorsque l'orifice conjonctival de ce conduit n'est plus perméable. Mais si, à l'imitation de Rognetta, Jarjavay, Bowmann, on transforme d'abord la fistule cutanée en fistule conjonctivale, il est facile alors d'obtenir l'oblitération définitive de l'orifice fistuleux. Il faut donc copier le procédé employé par de Guise pour le traitement des fistules salivaires. Dans le cas d'un échec seulement, on serait autorisé à extirper la glande lacrymale à l'exemple de de Graefe (*Arch. für Ophthalm.*, 1871, A. 1, p. 279).

IV. — TUMEURS DE LA GLANDE LACRYMALE

Sautereau, Étude sur les tumeurs de la glande lacrymale. Thèse de Paris, 1870.

Des tumeurs liquides et des tumeurs solides se développent aux dépens de la glande lacrymale. Les premières sont désignées sous le nom de *kystes*. Ce sont elles que nous étudierons d'abord.

1° *KYSTES DE LA GLANDE LACRYMALE*

Les kystes de la glande lacrymale se divisent en kystes de la *portion palpébrale* et kystes de la *portion orbitaire*.

a. Kystes de la portion palpébrale. — Ils ont été autrefois désignés sous le nom de *dacryops*. Ceux qui se compliquent de l'existence d'une fistule ont déjà été étudiés. Il reste à décrire les kystes non fistuleux.

Les *causes* qui leur sont assignées généralement sont les contusions, les plaies, les brûlures suivies de cicatrices vicieuses capables d'amener l'oblitération d'un des canalicules de la glande. De Wecker a observé un kyste développé chez un individu qui avait subi antérieurement l'énucléation de l'œil. Dans quelques cas cependant, on ne retrouve rien de semblable dans les antécédents du sujet. Il en était ainsi chez une femme que nous avons eu l'occasion d'observer.

Ces kystes sont d'ailleurs très rares. De Wecker dit n'en avoir personnellement observé que deux faits.

On a d'abord admis que ces kystes reconnaissent pour cause l'accumulation du liquide lacrymal dans le tissu cellulaire voisin des conduits excréteurs de la glande. Telle était l'opinion soutenue par Schmidt (1803) et par Beer. Puis, on a pensé que la poche kystique est formée par les parois mêmes d'un canalicule distendu après oblitération de son orifice. Cependant de Graefe avait observé un cas dans lequel cet orifice persistait et permettait de vider par pression le contenu du kyste. Une observation de Dubrueil (*Gaz. des hôpitaux*, 1870) a établi la possibilité de l'origine canaliculaire de ces kystes. Legros, ayant pratiqué l'examen microscopique, trouva en effet une couche d'épithélium cylindrique à la face interne de la paroi du kyste. C'est à l'idée d'une origine canaliculaire que Panas se ralliait, dans ses *Leçons sur les affections de l'appareil lacrymal*, tout en reconnaissant que les faits manquent pour l'établir définitivement. La présence de nombreuses glandules accessoires, au voisinage des conduits principaux, permet de penser que, pour ces kystes comme pour les kystes de la grenouillette sublinguale, l'origine glandulaire et acineuse doit être la plus fréquente.

La nature du liquide contenu rend assez vraisemblable cette supposition. Dans le seul cas où ce liquide ait été analysé (observ. de Broca), O. Reveil trouva qu'il renfermait beaucoup plus d'albumine (près de 3 pour 100) et beaucoup moins de chlorure de sodium que les larmes normales.

L'existence de kystes hydatiques dans la glande lacrymale n'est pas démontrée.

Symptômes. — Ces kystes font saillie du côté du cul-de-sac conjonctival, au niveau ou un peu au-dessus de la commissure externe des paupières qu'ils soulèvent plus ou moins suivant leur volume. Ce volume varie depuis celui d'un petit pois ou d'un noyau de cerise à celui d'une amande ou même d'un œuf de pigeon (obs. de Broca). La tumeur mise à découvert par le renversement de la paupière supérieure ou l'écartement de la commissure se présente sous l'aspect d'une poche à parois minces, de couleur bleuâtre ou rosée, transparente. Cette poche est souvent régulièrement ovoïde, quelquefois multilobée, comme dans l'observation de de Wecker et dans le cas que nous avons observé nous-même. Elle est dépressible et l'on peut parfois la réduire notablement de volume par la pression.

Sa présence n'entraîne habituellement que de minimes troubles fonctionnels, un peu de gêne, quelques picotements. Le kyste est susceptible de varier notablement dans son volume suivant le moment où on l'observe. Il s'accroît sous l'influence de toutes les causes qui produisent une augmentation de la sécrétion lacrymale.

[*E. DELENS.*]

Larrey, Laugier, Richelot, Ph. Walther ont vu ces kystes compliqués de la présence de concrétions ou *dacryolithes* plus ou moins nombreuses et susceptibles de se reproduire après avoir été éliminées.

Le siège précis et les apparences caractéristiques de la tumeur ne permettent guère de confondre ces kystes avec une autre affection. Tout au plus y a-t-il lieu, dans quelques cas, de songer à une origine hydatique.

Le pronostic n'est pas grave.

Traitement. — L'excision large de la poche kystique est le véritable traitement de ces kystes. Suivie ou non de cautérisation au nitrate d'argent, elle suffit pour procurer la guérison. La dissection complète de la poche, si elle est possible, est encore plus sûre. Mais la simple ponction est manifestement insuffisante, et la ponction suivie d'injection iodée, comme l'a faite Broca, pourrait irriter trop vivement la conjonctive. Le séton filiforme avec un fil de soie, employé par de Graefe, expose aussi, sans avantages notables, à des complications inflammatoires.

b. Kystes de la portion orbitaire. — Il existe un certain nombre d'observations de kystes en connexion avec la portion orbitaire de la glande lacrymale, mais leur origine véritable, comme leur nature exacte, restent entourées d'obscurité. L'opinion la plus ancienne, celle de A. Schmidt et de Weller, veut que ces kystes soient le résultat de la rupture d'un des acini de la glande et qu'ils prennent naissance dans la glande elle-même. Mais, pour les auteurs du *Compendium* et pour Desmarres, ce ne sont que des kystes simples nés dans le tissu cellulaire voisin et, en réalité, indépendants de la glande.

Panas considère le fait de A. Schmidt comme peu concluant et celui de A. Bérard, dans lequel l'os était altéré au point où le kyste y adhérait, comme un de ces faits de périostite albumineuse décrits depuis par Ollier.

Il n'est pas suffisamment établi, d'autre part, que les kystes hydatiques dont les observations ont été publiées par Fehre et Wharton Jones fussent développés dans la glande lacrymale plutôt que dans le voisinage.

Tout ce qu'on peut dire, c'est que les kystes *simples* de la glande doivent évoluer lentement et proéminer vers le cul-de-sac de la conjonctive plutôt que dans le sillon orbito-palpébral; que leur consistance est plus ou moins fluctuante et qu'ils dévient, comme les autres tumeurs de la glande, le globe oculaire en bas et en dedans.

Les kystes *hydatiques*, au contraire, se feraient remarquer par un développement rapide et par des phénomènes de compression inquiétants, du côté de l'œil.

Le diagnostic précis de la nature du kyste exige l'examen microscopique, tant de la paroi qui le constitue que du liquide qu'il renferme. La ponction, si le kyste a un certain volume, servira à établir le diagnostic, et c'est à l'extirpation de la poche qu'il faudra ensuite avoir recours.

2° *TUMEURS SOLIDES DE LA GLANDE LACRYMALE*

Il n'est pas douteux que la glande lacrymale puisse être atteinte de tumeurs; mais un certain nombre de tumeurs primitivement développées dans le tissu cellulaire de l'orbite, au voisinage de la fossette lacrymale, ont certainement été

prises pour des tumeurs nées dans la glande elle-même. Même après l'ablation du néoplasme, il est souvent impossible d'en déterminer le lieu d'origine.

Nous décrirons : *a*. les tumeurs bénignes; *b*. les tumeurs malignes.

a. **Tumeurs bénignes**. — Elles diffèrent, surtout par la marche, des tumeurs malignes, et l'histologie n'est pas encore parvenue à établir des variétés bien nettes entre elles.

Il y a lieu d'abord d'admettre l'existence d'une *hypertrophie simple* de la glande lacrymale qui, sans rentrer à proprement parler dans le groupe des tumeurs, en présente cependant les principaux caractères cliniques. On voit en effet, après une succession de poussées inflammatoires, la glande augmenter de volume, devenir dure, lobulée. Cette hypertrophie s'observe surtout chez les sujets jeunes et met des années à se développer. La glande reste indolente, mais, par l'accroissement de son volume, elle soulève la paupière supérieure et refoule le globe de l'œil. Fréquemment elle s'accompagne de ptosis. Fait bizarre, l'hypertrophie de la glande ne détermine pas habituellement de trouble notable dans la sécrétion des larmes.

L'hypertrophie simple se distingue des kystes ayant le même siège par une consistance plus grande et des tumeurs malignes par sa marche beaucoup plus lente, mais elle a la dureté de ces dernières, et au début le diagnostic peut être embarrassant.

Il est infiniment probable que l'examen microscopique permettrait de reconnaître dans le tissu hypertrophié de la glande des altérations très analogues à celles qui dans la glande mammaire constituent les adénomes.

C'est, en effet, sous le nom d'*adénomes*, de *fibro-adénomes* qu'ont été désignées la majorité des tumeurs bénignes de la glande lacrymale (Schirmer, Otto Becker). Mais Berlin pense que la plupart des faits observés doivent être considérés comme des *cylindromes*.

Busch a observé un cas dans lequel le microscope a fait reconnaître tous les caractères de l'*enchondrome*. L'observation de Richet, publiée dans la thèse de Sautereau (1870), est un exemple d'*adéno-myxome*, et, depuis, le même chirurgien a observé un cas d'*adéno-sarcome* (1886).

Le seul énoncé de ces diverses variétés de tumeurs montre que la division en tumeurs bénignes et tumeurs malignes n'a rien d'absolu.

Une observation publiée par de Britto, dans les *Archives d'ophtalmologie*, 1888, p. 547, a fait reconnaître l'existence d'un fibro-adénome.

Si l'on met de côté le fait de Busch, on voit que la majorité des tumeurs bénignes rentre dans la classe des adénomes. C'est à cette conclusion qu'est arrivé Panas en analysant 15 observations de ces tumeurs (*Leçons sur les affections de l'appareil lacrymal*, p. 54).

Le sexe ne paraît pas avoir d'influence sur le développement de ces tumeurs. Bien qu'on les ait observées à l'état congénital (Gluge et Fl. Cunier) et dans la vieillesse, elles paraissent plus fréquentes dans la jeunesse (vingt-six ans, en moyenne). Un traumatisme antérieur a été quelquefois invoqué comme cause.

Le volume de ces tumeurs est très variable. Dans l'observation de de Britto, la tumeur qui paraissait s'être développée dans la portion palpébrale de la glande, avait le diamètre de la base de l'orbite. Elle avait refoulé en arrière et en bas le globe de l'œil sans produire cependant de diplopie ; elle était inégale et bosselée à sa surface et de consistance variable suivant les points.

Lorsque la tumeur a pris naissance aux dépens de la portion orbitaire, elle détermine habituellement de l'exophtalmie avec strabisme inféro-externe. On a noté aussi que la vision a été souvent compromise par le fait de la compression ou par une fonte antérieure de l'œil.

La durée de l'affection est plus longue que pour les kystes. La consistance de la tumeur est généralement, mais non toujours, moindre que dans le cas de tumeur maligne. Lorsque la production a pris un certain développement, c'est surtout l'absence d'envahissement des régions voisines qui permet d'en affirmer la bénignité.

L'extirpation de la tumeur et de la totalité de la glande est indiquée dans tous les cas. Elle est généralement suivie de succès; mais elle laisse fréquemment après elle un ptosis de la paupière auquel il faut remédier plus tard. Dans le cas d'hypertrophie simple de la glande, on devrait toutefois essayer l'emploi de l'iodure de potassium et le traitement mercuriel.

b. **Tumeurs malignes.** — L'épithéliome et le carcinome ont été observés soit primitivement, soit secondairement dans la glande lacrymale.

Dans une observation relatée par Mackenzie, la nature cancéreuse de la tumeur développée dans la région de la glande lacrymale ne peut être mise en doute, d'autres tumeurs semblables s'étant montrées en différents points du corps. Knapp (*Klin. Monatsblätter f. Augenheilkunde*, 1865, p. 578) a rapporté une observation d'hypertrophie de la glande avec dégénérescence carcinomateuse. Otto Becker a donné aussi la relation d'un fait dans lequel l'examen microscopique permit d'établir la nature cancéreuse du mal.

On compte au moins trois observations de tumeurs de la glande lacrymale appartenant à cette variété rare de cancer désignée sous le nom de *chloroma*, en raison de sa couleur verdâtre que Ch. Robin attribue à une altération de l'hématosine. Les observations appartiennent à Mackenzie, Allan Burns et J.-H. Balfour. Cette variété de cancer a une grande tendance à envahir l'orbite et les méninges et entraîne rapidement la mort par généralisation.

Une observation de Pamard (*Annales d'oculistique*, XXIX, p. 27) montre que la glande lacrymale peut, au moins secondairement, être envahie par le cancer *mélanique*.

La ***symptomatologie*** des tumeurs malignes ne diffère pas notablement de celle des tumeurs bénignes, mais la marche en est beaucoup plus rapide et elles ont une tendance à envahir les parties voisines que ne présentent pas ces dernières.

La difficulté du diagnostic à une certaine période est donc bien plus de reconnaître que la tumeur est réellement développée dans la glande que d'en déterminer la nature. A part les tumeurs de la portion palpébrale dont l'exploration est facile même au début, toutes les tumeurs de la portion orbitaire peuvent être confondues avec les autres tumeurs de l'orbite. D'après Mackenzie, les tumeurs dites cancéreuses de la glande lacrymale auraient pour caractères de se montrer aussi bien chez les enfants que chez les adultes, d'affecter rarement les ganglions lymphatiques, de ne pas s'ulcérer et de ne pas récidiver après extirpation. Il faut convenir que ces caractères négatifs, s'ils sont exacts, ne sont pas de nature à faciliter le diagnostic.

Les auteurs du *Compendium* ont cherché à indiquer la marche générale des

tumeurs malignes de la glande lacrymale en divisant en quatre périodes les signes observés. La première période est signalée par de l'épiphora et une sensation de chaleur sans tumeur appréciable. La seconde, par l'apparition d'une tumeur dure et bosselée, avec quelques troubles de la vision et de la diplopie. A la troisième période apparaît l'exophtalmie. Enfin, dans la quatrième, la vision se perd, l'œil se perfore et la tumeur pousse des prolongements dans les régions voisines, écarte les parois de l'orbite et peut même, perforant la voûte, envahir le cerveau et déterminer des accidents mortels.

A ces signes, il faut ajouter le chémosis plus ou moins précoce, la rougeur et l'état variqueux des paupières et un ptosis qui manque rarement.

L'épiphora ne paraît pas être constant au début, car dans quelques cas on a signalé une diminution de la sécrétion lacrymale toujours difficile à constater.

Nous le répétons d'ailleurs, tous ces signes se rapportent aussi bien aux tumeurs malignes de l'orbite, en général, qu'à celles de la portion orbitaire de la glande lacrymale en particulier.

Le *traitement* des tumeurs malignes de la glande orbitaire consiste dans l'extirpation. On décrit trois procédés d'extirpation, celui de Textor, celui de Velpeau et celui d'Halpin.

Dans le procédé de Textor, l'incision est faite au niveau du sillon orbito-palpébral supérieur. Par la dissection des couches successives on arrive jusqu'à la tumeur qui est isolée, attirée au dehors avec une érigne et séparée de ses adhérences au périoste orbitaire. Si l'incision unique est insuffisante eu égard au volume de la tumeur, on en fait tomber une seconde perpendiculaire à la première et pratiquée en haut, pour éviter d'intéresser le bord libre de la paupière.

Dans le procédé de Velpeau, la commissure externe est d'abord largement divisée, et en renversant la paupière supérieure en haut on met à nu la tumeur. L'incision du cul-de-sac conjonctival est ordinairement nécessaire pour permettre la dissection complète du néoplasme. La suture de la plaie commissurale doit être faite avec soin, dès que l'ablation est effectuée.

Le procédé d'Halpin a pour but de dissimuler la cicatrice de l'incision au milieu de la région du sourcil. Il consiste à attirer fortement en bas la paupière supérieure de manière à abaisser la queue du sourcil au-dessous de l'apophyse orbitaire externe. La peau ainsi maintenue est alors incisée parallèlement à l'arcade orbitaire et au-dessous d'elle, et la tumeur isolée est excisée après ligature de son pédicule. Une suture réunit ensuite les lèvres de l'incision cutanée et la cicatrice se trouve plus tard cachée au milieu des poils du sourcil, qu'on a eu soin de raser au moment de l'opération.

Il ne nous semble pas que l'un de ces procédés mérite d'être conseillé à l'exclusion des autres. Le chirurgien se décidera pour celui qui paraîtra lui donner la voie la plus large.

L'ablation de la glande lacrymale n'a pas été faite seulement dans les cas de tumeur; elle a été exécutée aussi pour remédier à un épiphora incurable. P. Bernard a le premier proposé cette extirpation en 1845. J. Lawrence, en Angleterre, et Abadie, en France, ont cherché à la remettre en honneur. Le procédé d'Halpin est celui qui, dans ce cas, mérite la préférence.

De Wecker, d'autre part, dit avoir souvent exécuté avec succès l'ablation de

la seule portion palpébrale de la glande pour remédier à l'épiphora. L'ablation de la portion palpébrale peut s'exécuter sans difficultés par le cul-de-sac conjonctival et sans intéresser la peau. De Wecker considère cette petite opération comme beaucoup plus sûre dans ses résultats que celle proposée par Szolkaski, qui avait eu l'idée de déterminer l'atrophie de la glande par la ligature en masse de ses conduits excréteurs (voy. A. Terson, *Les glandes lacrymales conjonctivales et orbito-palpébrales. — L'ablation des glandes lacrymales palpébrales*, thèse de Paris, 1892-1893).

II

MALADIES DE LA CARONCULE LACRYMALE

La caroncule lacrymale est constituée par un amas de glandes folliculaires au milieu desquelles on trouve quelques poils très ténus. La saillie de la caroncule résulte surtout de la présence d'un petit coussinet graisseux situé au-dessous d'elle.

La caroncule lacrymale est quelquefois atteinte isolément d'inflammation; elle est aussi le siège de tumeurs.

a. Inflammation de la caroncule. — On les a décrites autrefois sous le nom d'*encanthis*, dénomination vague qui a servi aussi à désigner les tumeurs de cette région.

L'inflammation *aiguë* est très rare. De Wecker dit en avoir observé un seul cas qui se termina par un abcès.

L'inflammation *chronique* ou engorgement de la caroncule se présente plus souvent et a été décrite sous le nom d'encanthis bénin. La présence de corps étrangers est sans doute la cause de l'inflammation dans un certain nombre de cas. Fl. Cunier a publié une observation (*Annales d'oculist.*, VII, p. 9) dans laquelle il s'agissait d'une paillette de fer.

Les infarctus des glandes caronculaires ont reçu le nom d'*encanthis calculeuse*. Enfin l'hypertrophie des poils a été quelquefois observée (*Trichosis caronculæ*).

b. Tumeurs de la caroncule. — Les unes sont bénignes et les autres malignes.

Parmi les premières il faut surtout citer les *polypes*, qui semblent avoir une prédilection marquée pour cette région de la conjonctive. Ces polypes seraient susceptibles de prendre parfois un grand développement, si tant est qu'il faille rapporter à cette catégorie de tumeurs les exemples cités par les auteurs du *Compendium*. On a vu, en effet, des tumeurs du volume d'une orange et même du poing, et du poids de 750 grammes, se développer dans cette région et pendre sur la joue. Mais il n'est pas suffisamment démontré qu'elles eussent pour point de départ la caroncule.

Sichel père a décrit et figuré (*Iconogr. ophtalmol.*, p. 390) une tumeur sanguine circonscrite de la caroncule qu'il a intitulée *encanthis fongueuse*. Scarpa parle de lipomes et les auteurs du *Compendium* y admettent des kystes. L'existence de ces différentes variétés de tumeurs n'est pas établie par des obser-

vations suffisamment précises. Mais Schiess-Gemuseus (*Klin. Monatsbl.*, 1877, p. 155) a publié une observation intéressante de *dermoïde* de la caroncule.

On connaît plusieurs observations d'*adénomes* de la caroncule (Testelin, Pruden, Fontan, Schirmer). Vossius a publié un cas de *lymphangiome caverneux*. Bock a donné l'examen histologique d'une tumeur du volume d'un pois qu'il considère comme un *fibro-lipome*.

L'*épithélioma* représente la variété la plus fréquente des tumeurs malignes de la caroncule.

Pflüger a publié un cas de *mélano-sarcome* du pli semi-lunaire dont l'extirpation fut suivie de récidive.

Despagnet (*Recueil d'ophtalmol.*, 1888) a observé deux tumeurs malignes de la caroncule: la première peut être considérée comme un épithélioma kystique et la seconde comme un sarcome.

Le traitement des tumeurs bénignes ou malignes est l'ablation faite avec le bistouri ou le galvano-cautère. Pour les tumeurs malignes, elle devra être pratiquée de bonne heure et aussi largement que possible.

III

MALADIES DES POINTS ET CONDUITS LACRYMAUX

I. — ANOMALIES ET VICES DE CONFORMATION

Les vices de conformation et anomalies des points et conduits lacrymaux sont rares.

Les *anomalies par excès* consistent dans l'existence d'un point lacrymal surnuméraire au voisinage du point normal. Les deux points lacrymaux sont quelquefois réunis par une petite gouttière. Au point lacrymal anormal succède, tantôt un conduit terminé en cul-de-sac (de Graefe), tantôt un conduit s'ouvrant isolément dans le sac lacrymal; parfois aussi le conduit anormal se réunit au conduit normal avant son ouverture dans le sac.

L'introduction d'un stylet permet de constater sur le vivant ces différentes variétés.

Ces anomalies sont plus fréquentes à la paupière inférieure qu'à la supérieure. Cependant Steffan et Zehender ont observé des points et conduits supplémentaires siégeant à la paupière supérieure.

Les *anomalies par défaut* ont aussi été signalées. Dans ces cas, on voit, le plus ordinairement, un ou deux des points et conduits manquer à l'une ou l'autre paupière. L'absence congénitale et totale des quatre points coïncide avec des malformations telles que l'anophtalmie, la cyclopie, l'absence de la glande lacrymale. De Wecker dit cependant avoir rencontré chez un jeune homme de vingt ans l'absence des deux points lacrymaux de chaque côté, sans mentionner aucune autre anomalie concomitante.

L'*imperforation des points lacrymaux* résultant de la présence d'une mince membrane a été aussi notée. Zehender en a rencontré un cas. Il lui a suffi de rompre avec la pointe d'une aiguille cette fine pellicule pour rétablir le

cours des larmes. On peut se demander s'il s'agissait bien d'une obstruction congénitale.

II. — LÉSIONS TRAUMATIQUES

1° Plaies. — Les plaies par instruments tranchants, les plaies contuses, les brûlures de la partie des paupières qui avoisine la commissure, intéressent parfois les points et les conduits lacrymaux. Ces derniers sont souvent divisés en totalité et la cicatrisation des deux bouts se fait isolément. D'autres fois c'est pendant le cathétérisme exécuté par le chirurgien que se produit la déchirure des parois du conduit et une fausse route qui aboutit à un rétrécissement ou à une oblitération. Dans d'autres cas, c'est une fistule cutanée ou conjonctivale qui résulte d'un cathétérisme maladroit. Les injections pratiquées avec la seringue d'Anel peuvent aussi fuser dans le tissu cellulaire voisin.

Tous ces traumatismes compromettent évidemment le passage des larmes dans le conduit. Mais il n'en résulte pas forcément pour cela de l'épiphora, l'autre conduit suffisant au passage des larmes.

On doit évidemment, en présence d'une plaie qui a divisé l'un des conduits lacymaux, chercher à réunir aussi exactement que possible les bords de la solution de continuité. Mais il ne faut pas se flatter d'arriver par là à la réunion des deux bouts du conduit divisé. On a conseillé, il est vrai, de faire cette réunion après avoir introduit par le point lacrymal une soie de porc dans le conduit. Quelque délicate que soit cette manœuvre au milieu des tissus contusionnés et tuméfiés, il n'y aurait pas d'inconvénient à la tenter; mais le succès nous paraît problématique. Dans tous les cas, il sera bon d'essayer de bonne heure le cathétérisme du conduit pour s'assurer de la perméabilité et pour dilater le rétrécissement qui tend à se produire.

2° Fistules. — Dans le cas où une fistule cutanée existerait sur un des conduits, il y aurait lieu de suivre la conduite indiquée par O. Lecomte (*Annales d'oculist.*, 1868, t. LX, p. 90). Elle consiste à traiter la fistule comme celle du conduit de Sténon par le procédé de de Guise, c'est-à-dire à créer d'abord une fistule conjonctivale et à fermer la fistule cutanée après l'établissement de la première.

L'existence d'une fistule conjonctivale n'est pas de nature à entraîner de troubles fonctionnels. Nous en avons observé un cas produit par une tentative de cathétérisme, et, dans ce cas, il n'existait pas d'épiphora.

Si l'on a à établir une fistule conjonctivale pour la guérison d'une fistule cutanée par le procédé de Lecomte, on substituera avec avantage, au fil métallique irritant pour la conjonctive, la simple incision faite avec le bistouri, comme l'a conseillé Panas, et l'on aura soin pendant quelques jours de s'opposer à la cicatrisation, par l'introduction répétée de l'extrémité d'un stylet.

III. — LÉSIONS INFLAMMATOIRES DES POINTS ET CONDUITS LACRYMAUX

Les points et les conduits lacrymaux participent habituellement aux inflammations dont la conjonctive et la muqueuse du sac lacrymal sont le siège. Mais

leur inflammation n'existe presque jamais à l'état isolé, sauf peut-être dans le cas où un corps étranger s'est introduit dans le conduit lacrymal.

L'inflammation des conduits se traduit par une tuméfaction de la partie correspondante du rebord palpébral, par la rougeur et une saillie plus notable du léger renflement sur lequel repose le point lacrymal. Ce dernier est plus apparent, limité par un petit anneau d'un rouge vif.

Desmarres a observé chez un jeune homme un *abcès* du conduit lacrymal inférieur. La pression faisait saillir le point lacrymal et sortir le pus par cet orifice. Il existait en même temps une petite fistule cutanée donnant aussi issue à du pus. La première condition de la formation d'un abcès semblable est l'oblitération de l'ouverture qui fait communiquer le conduit avec le sac lacrymal. Le traitement consiste dans l'incision de l'abcès qui est pratiquée du côté de la conjonctive et suivie d'injections astringentes avec la seringue d'Anel et du cathétérisme du conduit.

L'*ulcération* des points lacrymaux est assez fréquente dans la blépharite ciliaire, par extension des ulcérations qui se forment au niveau des orifices des glandules. Le développement des vésicules de l'herpès, des pustules de la variole, donne lieu à des ulcérations suivies de l'oblitération des points lacrymaux.

Ce sont surtout les suites éloignées des diverses inflammations des paupières sur les points et conduits lacrymaux que nous avons à étudier.

Nous décrirons :

1° La déviation des points lacrymaux :

2° Le rétrécissement et l'oblitération des points et conduits lacrymaux.

a. — *DÉVIATION DES POINTS LACRYMAUX*

Dès que les points lacrymaux cessent d'être appliqués exactement contre le globe oculaire, le libre passage des larmes se trouve compromis.

Les déviations, plus fréquentes à la paupière inférieure qu'à la supérieure, se font en avant (*éversion*) ou en arrière (*inversion*).

Éversion. — Toutes les causes d'ectropion sont des causes d'éversion pour les points lacrymaux. L'eczéma des paupières, la blépharite ciliaire, l'infiltration œdémateuse et l'atonie de la paupière inférieure chez le vieillard, de même que la tuméfaction de la conjonctive dans les diverses inflammations ou encore le simple gonflement de la caroncule, produisent l'éversion.

Inversion. — Elle résulte souvent de l'atrophie du tissu cellulo-graisseux de l'orbite, qui entraîne en arrière le globe de l'œil et enlève à la paupière son soutien naturel. Toutes les causes d'entropion sont des causes d'inversion des points lacrymaux. Les auteurs du *Compendium* signalent aussi la cicatrisation de petits ulcères qui détermine l'inversion du point lacrymal seul, sans entraîner le renversement en dedans de toute la paupière.

L'inversion et l'éversion ont pour conséquence l'épiphora. On voit les larmes s'accumuler et stagner au niveau du lac lacrymal, où elles forment une nappe brillante et d'où elles s'échappent par flot d'une façon intermittente. Si l'on invite le malade à porter en haut le globe de l'œil, on constate plus facilement les déviations du point lacrymal inférieur.

Traitement. — Il faut avant tout chercher à faire disparaître la cause qui a amené la déviation. Si celle-ci persiste, on rétablit le cours des larmes en incisant le point et le conduit lacrymal dans une certaine étendue, et l'on a soin de faire porter l'incision vers la face conjonctivale et de ne pas inciser toute la longueur du conduit. Bowmann employait une petite sonde cannelée et un bistouri pour pratiquer cette incision. On s'est aussi servi de ciseaux fins. Aujourd'hui on emploie le plus souvent le couteau de Weber, qui porte à son extrémité un conducteur boutonné. Si le point lacrymal est trop étroit, on le dilate au préalable en introduisant dans son orifice un petit stylet conique d'argent. Le couteau de Weber est ensuite dirigé en dedans, à peu près horizontalement,

Fig. 228. — Couteau de Weber.

Fig. 229. — Stylet conique.

pendant que la paupière est tendue par une traction exercée sur la commissure externe. La pointe boutonnée doit pénétrer jusqu'à la paroi interne du sac, qui donne une sensation de résistance osseuse. Le manche du couteau est alors relevé par un mouvement d'arc de cercle, en dirigeant le tranchant en arrière et en haut. On arrête le mouvement lorsque le point et le conduit lacrymal ont été sectionnés sur une longueur d'environ 2 millimètres. Il faut, les jours suivants, avoir soin de désunir avec l'extrémité d'un stylet les lèvres de la petite plaie pour assurer les bénéfices de l'incision.

Divers instruments ont été inventés pour rendre plus facile l'incision des conduits lacrymaux. Nous citerons particulièrement le stricturotome de Giraud-Teulon, qui rappelle l'urétrotome de Maisonneuve. Mais c'est presque toujours au couteau de Weber qu'on a recours aujourd'hui, malgré quelques difficultés inhérentes à son emploi.

L'*atonie* ou paralysie des points lacrymaux ne mérite plus guère de figurer dans l'étiologie de l'épiphora. On l'admettait, comme cause de larmoiement, chez les vieillards et dans la paralysie faciale. On pensait aussi qu'elle pouvait résulter de l'introduction répétée de sondes. Mais la déviation explique suffisamment, dans ces cas, le trouble fonctionnel sans qu'il soit nécessaire d'invoquer l'atonie des points lacrymaux dont le rôle actif dans l'absorption des larmes n'est pas démontré.

b. — *RÉTRÉCISSEMENT ET OBLITÉRATION DES POINTS ET CONDUITS LACRYMAUX*

Il est difficile de ne pas confondre dans une description commune l'oblitération et le rétrécissement des points lacrymaux avec les mêmes lésions siégeant sur les conduits. Quelques auteurs cependant les ont décrits séparément, mais cette manière de procéder expose, sans avantages véritables, à des redites fréquentes.

Nous parlerons donc ici de toutes les diminutions de calibre dont les points lacrymaux, les conduits lacrymaux et leur orifice dans le sac peuvent être le siège.

L'oblitération des points et conduits lacrymaux sont la conséquence soit des traumatismes, soit des inflammations palpébrales granuleuses ou autres, soit de la cicatrisation de brûlures ou d'ulcérations au niveau de ces conduits. Bowmann a montré que la simple déviation des points lacrymaux était une cause d'oblitération de ces orifices.

L'oblitération des points lacrymaux est assez fréquente, mais elle est souvent plus apparente que réelle. Ces orifices arrivent en effet à se rétrécir au point de n'être plus visibles sans l'emploi de la loupe. D'autres fois, ils sont obstrués par des écailles épidermiques faisant l'office d'une membrane obturatrice. Enfin, il peut y avoir oblitération véritable par formation d'une cicatrice vraie.

Les conduits lacrymaux sont le siège de rétrécissements plus ou moins marqués de leur calibre. Ces rétrécissements succèdent habituellement à une inflammation propagée de la conjonctive ou du sac lacrymal à ces conduits dont les parois s'épaississent et se rétractent. A la suite des traumatismes il se forme de véritables rétrécissements cicatriciels et quelquefois les deux bouts du canalicule déchiré se sont cicatrisés isolément.

Pour les points lacrymaux, comme pour les conduits, nous ne considérons pas comme rétrécissements inflammatoires la diminution de calibre qui se produit pendant la période aiguë des inflammations de leur muqueuse. Malgré les troubles fonctionnels qu'elle entraîne, elle n'exige pas de traitement spécial.

Les oblitérations et rétrécissements siègent le plus souvent sur les points et conduits lacrymaux inférieurs. Ils causent presque toujours des troubles fonctionnels qui se produisent plus rarement lorsque leur siège est à la paupière supérieure. Ces troubles sont inévitables quand l'obstacle existe aux deux paupières.

L'épiphora est à peu près le seul signe constant de l'absence ou de l'insuffisance de l'écoulement des larmes par les voies naturelles. Il s'y joint une sensation de sécheresse de la narine correspondante, mais beaucoup de sujets ne s'en rendent compte que si l'on attire spécialement leur attention de ce côté. La compression au niveau du sac lacrymal ne fait refluer aucun liquide par les points lacrymaux. L'écoulement des larmes sur la face cutanée de la paupière inférieure y produit à la longue une irritation d'apparence eczémateuse, et le séjour prolongé des larmes dans le cul-de-sac conjonctival inférieur et au niveau du lac lacrymal détermine une inflammation spéciale de la conjonctive, dont la constatation met souvent sur la voie du diagnostic.

Pour établir définitivement le diagnostic de l'oblitération et du rétrécissement des points et conduits lacrymaux, une inspection minutieuse de la région est nécessaire, et il faut en outre s'aider du cathétérisme et des injections.

Traitement. — On recherche d'abord attentivement le point lacrymal : si sa situation n'est pas bien apparente, on s'arme de la loupe ; puis, avec un stylet d'argent conique, tandis que la commissure externe de la paupière est attirée en dehors, de manière à tendre le bord palpébral et à renverser un peu en avant, on introduit la pointe du stylet dans l'orifice en la dirigeant d'abord presque perpendiculairement de haut en bas, s'il s'agit du point lacrymal inférieur. Si la pointe pénètre dans l'orifice, on abaisse en dehors jusqu'à l'horizontale le stylet et l'on cherche à le faire pénétrer dans le conduit et jusque

[E. DELENS.]

dans le sac. On se rend compte ainsi de la perméabilité ou de l'imperméabilité du conduit.

Au stylet conique, il est bon de substituer, dès que le point lacrymal a été suffisamment élargi, une sonde de Bowmann, numéro 1, dont le calibre est moins considérable. Si elle pénètre jusque dans le sac, on en conclut que l'obstacle existait seulement au niveau du point lacrymal ou que, du moins, le conduit n'est que peu rétréci. Dans les cas de rétrécissement, suite d'une plaie de conduit, la sonde est arrêtée, au contraire, dès qu'elle a pénétré d'une faible quantité au delà du point lacrymal.

Avec la seringue d'Anel, on peut essayer de pousser une injection par le conduit lacrymal inférieur. Si elle revient facilement par le point lacrymal supérieur, on a la preuve que les deux conduits sont perméables jusqu'à leur abouchement dans le sac, mais on ne peut en conclure d'une façon certaine que le conduit inférieur s'ouvre réellement dans le sac, que si le liquide s'écoule en même temps par les fosses nasales.

Les manœuvres que nous venons de décrire sont à la fois un moyen de diagnostic et un moyen de traitement. Si le point lacrymal seul est obturé, si le conduit ne présente qu'un rétrécissement léger, il suffira de réintroduire pendant quelque temps le stylet conique ou la sonde pour voir les larmes reprendre leur cours, sans être obligé de recourir à l'emploi de dilatateurs spéciaux, tels que celui de Bowmann, de Desmarres, de Galezowski. Il sera encore préférable de débrider avec le couteau de Weber le point lacrymal et la portion voisine du canalicule.

Dans le cas où rien n'indique l'emplacement du point lacrymal oblitéré, Jünken a conseillé d'exciser avec une pince et des ciseaux un petit lambeau du bord libre de la paupière au niveau de l'emplacement présumé et de chercher à introduire dans le conduit mis à nu un fil métallique. Ce procédé est aléatoire.

Bowmann a proposé, lorsque le conduit lacrymal est oblitéré au voisinage du point lacrymal, de faire une incision transversale qui divise ce conduit entre l'obstacle et le sac. La portion interne du conduit peut alors être incisée suivant sa longueur du côté de la conjonctive.

Streatfield a eu l'idée de faire avec un stylet recourbé, introduit par l'autre conduit lacrymal débridé, le cathétérisme rétrograde du conduit oblitéré et d'inciser ce dernier sur la saillie de l'extrémité du stylet ainsi poussé jusqu'à l'obstacle. Cette manœuvre très délicate ne pourrait réussir qu'à la condition d'un abouchement assez large des deux canalicules à leur ouverture dans le sac. Or cette disposition n'est pas constante.

Des difficultés analogues existent pour le cathétérisme rétrograde à travers le sac lacrymal préalablement incisé au-dessus du tendon de l'orbiculaire, comme l'a proposé Bowmann.

Lorsque l'obstacle siège en un point du canalicule très voisin de son ouverture dans le sac, le même auteur, après avoir ponctionné le point rétréci à l'aide d'une lancette à canule, se sert d'un bistouri à lame cachée pour agrandir l'incision. Galezowski, dans ce but, a fait construire un lacrymotome spécial.

L'effet produit par ces divers instruments a besoin d'être assuré par le passage journalier des sondes. Cette introduction répétée des sondes est certainement préférable au séjour de corps étrangers, fils de plomb, bougies qu'on faisait

pénétrer jusque dans le canal nasal et qui ont l'inconvénient d'entretenir une irritation permanente. Les injections modificatrices, avec une solution de sulfate de zinc à 1 pour 100, ou simplement avec une solution saturée d'acide borique, sont un adjuvant utile du cathétérisme répété.

Lorsque le conduit lacrymal inférieur est oblitéré, plutôt que de recourir aux procédés délicats et incertains qui viennent d'être indiqués, de Wecker préfère inciser le conduit lacrymal supérieur dans toute son étendue, jusqu'à la caroncule. Cette large incision suffit, d'après lui, à rétablir le cours normal des larmes.

En présence de l'oblitération simultanée et complète des deux conduits lacrymaux, on a dû nécessairement songer à créer une communication artificielle entre le lac et le sac lacrymal à travers la paroi externe de ce dernier. C'est ce qu'avait fait Antoine Petit, qui incisait la paroi externe du sac au voisinage de la caroncule. A. Monro avait cherché aussi, après ouverture du sac, à créer des trajets fistuleux venant s'ouvrir dans le cul-de-sac conjonctival. Mais ces tentatives, bien qu'elles aient été renouvelées de nos jours, ne paraissent pas susceptibles de donner des résultats satisfaisants.

C'est à ces cas qu'il faut réserver l'*extirpation de la glande lacrymale* conseillée par Bernard en 1843. Avec les précautions antiseptiques, la crainte d'accidents phlegmoneux, qui arrêtait encore Panas en 1877, n'a plus guère sa raison d'être et l'extirpation de la glande lacrymale paraît être entrée dans la pratique (voy. Badal, *Archives d'ophtalmologie*, t. V, p. 586, 1885, et A. Terson, Thèse de Paris, 1892-1893).

IV. — CORPS ÉTRANGERS ET TUMEURS DES CONDUITS LACRYMAUX

1° CORPS ÉTRANGERS, CALCULS, CONCRÉTIONS

Les conduits lacrymaux, l'inférieur surtout, sont parfois obstrués par des corps étrangers venus du dehors, tels que des cils, des barbes de plume ou d'épis de blé, de petits fragments métalliques. Ces corps étrangers déterminent des phénomènes d'inflammation, de la tuméfaction et une sécrétion muco-purulente qu'on fait refluer par le point lacrymal.

Les *calculs* ou *dacryolithes* formés dans le conduit lacrymal inférieur peuvent y acquérir exceptionnellement le volume d'un petit pois. Peu consistants, en général, ils se laissent écraser assez facilement. Ils sont blanchâtres ou gris jaunâtre. Un de ces calculs, analysés par Wurzer, renfermait :

Eau	3
Phosphate de chaux	47
Carbonate de chaux	8
— de magnésie	1
Chlorure de sodium	6
Graisse	12
Mucus	20

Cette composition est assez différente de celle qu'avait trouvée Bouchardat dans l'analyse citée précédemment (voy. p. 428).

Les calculs bien étudiés par Desmarres, mais observés bien avant lui, révèlent leur présence par le larmoiement, la tuméfaction du canalicule, la rougeur du point lacrymal qui, plus ou moins dilaté, laisse suinter du pus. Un stylet

introduit par l'orifice permet de sentir le calcul, mais la sensation perçue est rarement celle que donnerait une véritable pierre.

Des *concrétions* d'un autre genre et d'origine végétale ont été rencontrées dans les conduits lacrymaux. De Graefe en observa un cas (*Archiv für Ophthalmologie*, I, p. 284) chez une jeune femme et reconnut que la masse était formée par des champignons filiformes.

Conheim, en 1869, constata que ces filaments étaient ceux d'un *Leptothrix* semblable au *Leptothrix buccalis*. A la même époque de Wecker observa une de ces masses distendant le conduit inférieur chez une jeune fille; elle mesurait 12 millimètres sur 7 et présentait l'aspect de tabac à priser comprimé. Nous avons observé une de ces concrétions chez une femme d'un trentaine d'années. Au moment où elle se présenta à nous, il y avait tous les signes d'une inflammation vive et d'une suppuration au niveau du conduit lacrymal inférieur du côté gauche. Par une perforation spontanée de la paroi de ce conduit faisait saillie une masse brunâtre du volume d'un petit pois, qui fut facilement extraite. Le microscope y montra les filaments du leptothrix.

Il ne semble pas que la coloration brune soit caractéristique de la présence du leptothrix, car Ch. Robin, qui avait examiné une masse retirée par Desmarres du sac lacrymal et composée surtout de filaments de leptothrix, l'avait trouvée de couleur blanchâtre.

Förster pense, non sans raison, que le leptothrix ne se développe dans les voies lacrymales que par suite de l'habitude qu'ont certains malades d'humecter leurs paupières avec leur salive.

Les signes qui révèlent la présence du leptothrix dans les conduits lacrymaux sont analogues à ceux que détermine la présence des calculs. Mais le stylet ne rencontre pas la même résistance, et par le point lacrymal dilaté on peut quelquefois reconnaître la coloration brunâtre de la masse, coloration qui, il est vrai, n'est pas constante.

Le *traitement* des corps étrangers, des concrétions et des calculs des conduits lacrymaux consiste avant tout dans leur ablation. L'extraction des cils, des barbes d'épis, lorsqu'ils font encore saillie par le point lacrymal, se fait aisément à l'aide d'une pince. L'extraction des concrétions, des calculs et des corps étrangers inclus dans le canalicule exige la dilatation préalable du point lacrymal et presque toujours l'incision de la paroi postérieure du conduit. On la pratique avec le couteau de Weber ou, à défaut de celui-ci, avec un bistouri ordinaire, si la saillie du calcul offre un guide suffisant.

2° POLYPES

Demours et Desmarres père ont décrit des polypes des conduits lacrymaux. Mais les végétations pédiculées qu'ils ont observées n'étaient probablement que des bourgeons charnus faisant saillie à travers le point lacrymal. Les ophtalmies purulente et granuleuse peuvent donner lieu à ces bourgeonnements de la muqueuse des conduits. Ils forment de petites tumeurs rougeâtres, lobulées, dont le volume est celui d'un grain de chènevis ou d'un grain de millet.

Il suffit de saisir avec des pinces et d'exciser d'un coup de ciseaux ces végétations lorsqu'elles font saillie extérieurement. Dans d'autres cas, il faut inciser le conduit avec le couteau de Weber et, après avoir excisé les végétations, cautériser avec le nitrate d'argent le point d'implantation.

IV

MALADIES DU SAC LACRYMAL ET DU CANAL NASAL

I. — ANOMALIES DU SAC LACRYMAL ET DU CANAL NASAL

Les vices de conformation du sac lacrymal et du canal nasal sont rares.

L'*absence de ces conduits* n'a été constatée que dans les cas où la cavité orbitaire était elle-même vicieusement conformée ou son contenu tout à fait anormal (cyclopie et anophtalmie).

Dupuytren et Jurine ont vu le canal nasal être obstrué ou manquer, au moment de la naissance. Le sac lacrymal était dilaté.

Il existe un certain nombre d'observations de *fistules lacrymales congénitales*. L'orifice, de dimensions capillaires, laissait écouler des larmes ou du mucus.

Notons enfin que chez un certain nombre de sujets le canal nasal communique avec les fosses nasales par un orifice non protégé par le repli habituel de la pituitaire faisant office de valvule. Il en résulte la possibilité du reflux de l'air expiré par les points lacrymaux, lorsque le sujet ferme la bouche et obture en même temps les narines. Certains fumeurs arrivent, dit-on, ainsi à faire sortir la fumée de tabac par les points lacrymaux.

Une anomalie tout opposée de l'orifice inférieur du canal nasal consiste dans son ouverture au delà de la partie la plus reculée du méat inférieur. Nous avons observé une fois cette curieuse disposition.

Sur une femme de soixante-trois ans qui, atteinte de polypes muqueux des fosses nasales, succomba au choléra dans le service de Nélaton, nous avons constaté à l'autopsie que le canal nasal du côté gauche, arrivé au niveau du méat inférieur, ne s'ouvrait pas au point habituel. Il se prolongeait horizontalement en arrière par un trajet sous-muqueux, et allait s'ouvrir au delà et un peu en dehors de l'extrémité postérieure du cornet inférieur, c'est-à-dire *dans l'arrière-cavité des fosses nasales*. Au point où existe habituellement l'orifice inférieur du canal il n'y avait aucune apparence d'orifice.

II. — LÉSIONS TRAUMATIQUES DU SAC LACRYMAL ET DU CANAL NASAL

Le sac lacrymal, protégé par la saillie de l'arcade orbitaire et par celle de la racine du nez, est peu exposé aux plaies et aux contusions directes. La rupture sous-cutanée du sac a cependant été signalée par Mackenzie et observée par Taylor. Le sac peut aussi, exceptionnellement, être atteint par des instruments ou par des grains de plomb lancés par la poudre.

Par sa situation, le canal nasal échappe mieux encore aux traumatismes directs, mais les fractures de la région l'atteignent assez fréquemment, d'où des déviations, des rétrécissements de ses parois et parfois une oblitération complète de son calibre. Ces lésions sont souvent le point de départ de troubles fonctionnels sérieux dans l'excrétion des larmes : il se développe consécutivement une dacryo-

cystite avec toutes les conséquences qu'elle entraîne. Dans d'autres cas, il est vrai, malgré les délabrements étendus de cette région de la face, on n'observe aucun trouble du côté des voies lacrymales.

Le cathétérisme du canal pratiqué avec les sondes de Bowmann est une cause fréquente de traumatisme pour la muqueuse et les parois osseuses; mais rarement les déchirures ou les fausses routes ainsi produites ont des conséquences fâcheuses.

Une complication commune aux blessures du sac et du canal est l'*emphysème* sous-cutané. Suivant Mackenzie, il pourrait se produire par la rupture sous-cutanée du sac. Il est plus que probable, comme le fait remarquer Panas, qu'une fracture des parois osseuses en est la condition essentielle. Il se montre surtout lorsque le patient vient à se moucher et peut s'étendre au tissu cellulaire des paupières et de la joue, mais il n'a d'ailleurs pas de gravité et se dissipe de lui-même ou par l'emploi d'un pansement compressif.

Dans le cas de *plaie* du sac lacrymal et des téguments qui le recouvrent, le diagnostic peut être confirmé par une injection poussée par un des conduits lacrymaux, et à la rigueur par le passage d'une fine sonde de Bowmann recourbée à son extrémité qui, introduite par un des conduits, vient ressortir par la plaie. Dans le cas où l'on soupçonnerait une déchirure sous-cutanée des parois du sac, il faudrait s'abstenir d'employer l'injection.

La suture des lèvres de la plaie a été conseillée par Mackenzie, lorsque le sac a été ouvert et que la solution de continuité de la peau ne présente pas de contusion notable. Si la plaie était fortement contuse, après avoir fait des lavages et des injections antiseptiques, on devrait pratiquer pendant quelques jours le cathétérisme du sac et du canal, après avoir débridé un des conduits lacrymaux. Un pansement serait fait au niveau de la paroi antérieure du sac jusqu'à cicatrisation des téguments. On éviterait ainsi la formation de brides irrégulières dans la cavité du sac.

Le conseil donné par Rognetta d'introduire, dans les cas de fractures avec lésion du canal, une sonde à demeure dans le canal, de bas en haut, par le procédé de Laforest, c'est-à-dire en pénétrant par le méat moyen, doit être considéré comme irréalisable. Le cathétérisme de haut en bas, renouvelé pendant quelques jours, pourrait au contraire rendre des services, malgré l'impossibilité où l'on se trouve le plus souvent de se rendre compte si le stylet ne s'engage pas dans une fausse route.

III. — INFLAMMATIONS DU SAC LACRYMAL ET DU CANAL NASAL

Il n'est pas possible de séparer la description des inflammations du sac lacrymal de celles du canal nasal. Elles se développent presque toujours simultanément et sous l'influence des mêmes causes; elles produisent des troubles communs, et dans la plupart des cas le même traitement leur est applicable.

L'inflammation du sac lacrymal et du canal nasal s'observe à l'état aigu et à l'état chronique.

L'*inflammation aiguë simple* accompagne le plus souvent une inflammation de la pituitaire (coryza aigu) ou une conjonctive aiguë. Elle se confond alors avec l'affection principale dont elle n'est qu'une complication, et se traduit

surtout par l'épiphora; mais ce phénomène n'a qu'une durée passagère et le cours des larmes se rétablit dès que l'affection principale est guérie. Aussi ne décrirons-nous pas isolément l'inflammation aiguë simple du sac lacrymal et du canal nasal.

Dans certains cas, il est vrai, l'inflammation aiguë du sac se manifeste avec une violence extrême et prend la forme *phlegmoneuse*. Mais, presque toujours, cet accident se produit dans le cours d'une inflammation chronique du sac et du canal nasal, et doit en être considéré comme une complication. C'est à ce titre que nous l'étudierons plus loin sous le nom de *dacryocystite phlegmoneuse*.

L'*inflammation chronique* du sac lacrymal et du canal nasal représente à elle seule presque toute la pathologie de cette portion des voies lacrymales. Pour quelques ophtalmologistes, le catarrhe est tout, et le rétrécissement du calibre du canal, auquel on a fait jouer à une époque encore peu éloignée un rôle prépondérant, est secondaire ou n'a qu'une importance accessoire.

Nous allons décrire, sous le nom d'*inflammation chronique* ou *catarrhe* du sac lacrymal et du canal nasal, l'ensemble des symptômes et des lésions qu'on observe lorsque la libre excrétion des larmes se trouve interrompue dans la dernière portion des voies lacrymales. Par abréviation, toutefois, nous emploierons souvent l'expression de *dacryocystite chronique*, bien que rigoureusement elle ne s'applique qu'à l'inflammation du sac.

Inflammations chroniques du sac lacrymal et du canal nasal.

DACRYOCYSTITE CHRONIQUE

Étiologie. — La *fréquence* des inflammations des voies lacrymales est bien connue. Sur un total de 20210 malades, le docteur Esmerian a trouvé que les affections des voies lacrymales (épiphora, dacryocystite et fistule lacrymale) représentaient 6 pour 100.

Le *sexe féminin* y prédispose d'une manière très évidente. Les femmes y sont presque deux fois plus exposées que les hommes. F. Terrier a signalé la rareté de ces affections à Bicêtre et leur fréquence à la Salpêtrière. Dans la statistique du docteur Esmerian, les femmes figurent pour le chiffre de 3,77 et les hommes pour celui de 2,33 pour 100. Foucher (de Montréal), qui a étudié avec soin les conditions étiologiques de 183 cas de dacryocystite chronique, a vérifié la prédominance du sexe féminin parmi les sujets observés par lui; elle était de 2 contre 1.

L'*âge* exerce aussi une influence manifeste. C'est chez l'adulte que la dacryocystite a son maximum de fréquence, c'est-à-dire de vingt à soixante ans.

Chez l'enfant, elle s'observe exceptionnellement. Cependant Dolbeau et Galezowski ont cité des faits de tumeur lacrymale congénitale. Critchett admet aussi que chez les nouveau-nés l'ophtalmie purulente détermine assez souvent l'inflammation des voies lacrymales. De Wecker, il est vrai, met en doute la réalité du fait et insiste sur la grande rareté de ces affections avant la septième année.

Certaines conformations de la face paraissent constituer une prédisposition aux affections du sac et du canal nasal. L'écartement exagéré des deux angles internes des yeux, par suite de l'aplatissement du dos du nez tel qu'on l'observe

dans le type mongol, a été signalé par de Arlt parmi les causes prédisposantes.

D'autre part, de Wecker dit avoir remarqué que, dans le type tout opposé propre à la race israélite, ces affections se montrent avec une fréquence exagérée. Dans le premier cas, le canal nasal présenterait un aplatissement antéro-postérieur et dans le second un aplatissement latéral qui auraient l'un et l'autre pour effet d'en diminuer le calibre.

Il est vrai que l'étroitesse naturelle des voies lacrymales, considérée par beaucoup d'auteurs comme une cause de dacryocystite, n'aurait, d'après d'autres, qu'une importance secondaire, comparée à celle des lésions de la muqueuse qui les tapisse.

La prédilection de ces affections pour le côté gauche est réelle. Serres l'expliquait par une étroitesse congénitale du canal nasal de ce côté.

L'influence exercée, d'après le professeur Badal (de Bordeaux), par les vices de réfraction et en particulier l'hypermétropie, mérite considération, et peut-être dépend-elle de cette circonstance que l'hypermétropie accompagne fréquemment la conformation de la face propre au type mongol, déjà signalée.

Les *causes occasionnelles* de la dacryocystite sont représentées par les traumatismes, les tumeurs de la région et avant tout par les diverses inflammations qui peuvent atteindre soit primitivement, soit secondairement, la muqueuse du sac lacrymal et du canal nasal.

Les fractures des os avoisinant le sac lacrymal ou constituant le canal nasal peuvent entraîner une déviation telle qu'il en résulte un obstacle permanent au cours des larmes. Parfois elles déterminent des inflammations périostiques aboutissant au même résultat.

D'autres fois encore elles s'accompagnent de déchirures de la muqueuse suivies de rétrécissements cicatriciels. Cette dernière cause, cependant, est évidemment tout à fait exceptionnelle.

La présence de corps étrangers, de calculs (dacryolithes) dans les voies lacrymales, est une cause d'obstruction et d'inflammation. Les différentes tumeurs agissent de la même façon, soit qu'elles se soient développées primitivement dans la cavité (polypes), dans les parois (exostoses), soit qu'elles proviennent des régions voisines, ainsi qu'on l'observe dans les cas de tumeurs bénignes ou malignes nées dans les fosses nasales, dans le sinus maxillaire ou dans le pharynx.

Abadie a signalé la coïncidence des caries dentaires avec la dacryocystite. Il pense que l'ostéo-périostite alvéolaire se transmet par voisinage jusqu'aux parois osseuses du canal nasal.

Dans un grand nombre de cas on ne trouve, pour expliquer le développement de la dacryocystite, aucune des causes que nous venons d'énumérer. C'est alors dans une inflammation primitive ou secondaire de la muqueuse des voies lacrymales que doit être cherchée l'explication des accidents observés.

C'est aux *altérations de la pituitaire* que les observations les plus récentes tendent à faire rapporter les inflammations des voies lacrymales. Foucher (de Montréal) a constaté, sur 183 cas, que la rhinite hypertrophique existait 13 fois et la rhinite atrophique, avec ou sans pharyngite sèche, 33 fois. Pour Bressgen (*Traité des maladies du naso-pharynx et du larynx*), les lésions de la pituitaire seraient à peu près la seule cause des affections inflammatoires des voies lacrymales.

L'ophtalmie *purulente*, l'ophtalmie *granuleuse*, peuvent aussi être suivies de

dacryocystite. Schirmer a décrit une dacryocystite *blennorragique*. On signale aussi l'influence des fièvres exanthématiques, notamment de la variole.

Il faut avant tout se préoccuper de l'influence de deux diathèses : la syphilis et la scrofule.

La *syphilis* est une cause rare, incontestable cependant, de dacryocystite. Il résulte des observations réunies par Lagneau que c'est à la période tertiaire de la syphilis que se développe la dacryocystite. Elle est produite alors par des exostoses, des nécroses ou des perforations des os qui entrent dans la constitution des parois du canal lacrymo-nasal.

Lancereaux pense que la syphilis peut, à la période des accidents secondaires, se manifester par une inflammation propre de la muqueuse du sac.

Alexander (*Syphilis und Auge*) admet aussi l'existence d'une dacryocystite syphilitique résultant de la propagation des éruptions secondaires de la pituitaire à la muqueuse du canal nasal et à celle du sac. Cette dacryocystite syphilitique précoce, qui n'est pas admise par tous les auteurs, doit être distinguée de celle que développe la présence de gommes périostiques du canal ou de la région du sac, à la période tertiaire de la syphilis.

Dans la grande majorité des cas, c'est à la *scrofule* que se rattache le développement de la dacryocystite. Il est fréquent, en effet, de voir les sujets atteints de dacryocystite présenter en même temps des ulcérations de l'orifice des fosses nasales, les signes d'un coryza chronique et de la blépharite ciliaire.

Pathogénie. — Les idées les plus opposées sur la pathogénie des inflammations des voies lacrymales ont eu tour à tour cours dans la science. C'est seulement depuis l'époque où l'anatomie des voies d'excrétion des larmes a commencé à être bien connue, c'est-à-dire depuis Anel, que ces théories ont pris une base sérieuse. J.-L. Petit admettait que, le canal nasal se trouvant oblitéré, les larmes s'accumulent dans le sac, le distendent à la longue, l'enflamment et finissent même par le rompre. Cette théorie toute mécanique n'a jamais été complètement abandonnée, malgré les travaux de Scarpe, qui fit jouer à l'inflammation le principal rôle dans la genèse des accidents. Ce que l'on sait bien aujourd'hui, c'est que l'oblitération du canal est exceptionnelle, que souvent il reste perméable et que l'inflammation de la muqueuse qui le tapisse est, au contraire, à peu près constante. Mais cette inflammation suffit-elle, à elle seule, pour déterminer les symptômes de la dacryocystite? Ne se développe-t-elle, au contraire, que lorsqu'il existe au préalable un rétrécissement plus ou moins marqué du canal nasal? Ce sont là des questions encore non résolues, et les causes nombreuses que nous avons énumérées dans le paragraphe précédent démontrent que la pathogénie de l'affection n'est pas une, mais que l'inflammation y prend la plus grande part.

C'est peut-être une exagération de dire avec de Wecker que les sténoses et atrésies du canal ne doivent pas figurer dans l'étiologie de la dacryocystite catarrhale. Mais étudier sous le titre de rétrécissement du canal, comme le font quelques auteurs, tous les troubles fonctionnels observés dans les affections des voies lacrymales, c'est admettre comme constante une lésion qui fait défaut dans la plupart des cas.

D'autre part, un simple changement dans la composition des larmes, l'alcalinité exagérée de cette sécrétion peut-elle, comme le pense Galezowski, suffire à provoquer l'inflammation de la muqueuse du sac? Il serait plus rationnel

d'admettre avec Scarpa que l'inflammation résulte de l'action irritante du muco-pus sécrété par la conjonctive dans la blépharo-conjonctivite qui accompagne et précède parfois la dacryocystite.

Est-il même bien nécessaire d'invoquer l'action irritante du pus et le gonflement de la muqueuse du sac pour expliquer l'arrêt du cours des larmes dans les voies lacrymales? Une expérience curieuse de Weber, rappelée par Panas, a montré que, dans un appareil disposé comme l'appareil lacrymal, l'introduction d'un liquide un peu visqueux suffit pour empêcher la circulation.

La rétention pure et simple des larmes dans le conduit lacrymo-nasal pourrait donc expliquer le catarrhe de la muqueuse du sac lacrymal. Or, cette stagnation se produit, dans le cas de coryza un peu intense, par le gonflement de la pituitaire et l'obstruction de l'orifice inférieur du canal nasal qui en résulte.

On a invoqué encore, pour expliquer l'inflammation de la muqueuse du sac, l'absence de l'écoulement des larmes résultant de la déviation des points lacrymaux. De Wecker pense, au contraire, que l'absence du contact des larmes est plutôt favorable dans les cas d'inflammation du sac.

On voit donc que ni la théorie purement mécanique, ni la théorie de l'inflammation simple, n'expliquent suffisamment les phénomènes observés dans la dacryocystite chronique. L'inflammation de la muqueuse du sac et du canal nasal est incontestable. Le rétrécissement du canal nasal existe assurément dans un certain nombre de cas, mais cette obstruction est plus souvent l'effet que la cause de l'inflammation.

La relation qui existe entre les affections de la pituitaire et celles des voies lacrymales n'est plus contestable aujourd'hui. Elle a été établie surtout par les travaux des laryngologistes et peut être chaque jour vérifiée par l'observation clinique. De même que les inflammations et obstructions de la trompe d'Eustache se rattachent aux altérations de la muqueuse du naso-pharynx, celles du canal nasal sont le plus souvent le prolongement des maladies de la pituitaire. Nous avons cité plus haut la fréquence de la rhinite atrophique ou hypertrophique. L'observation journalière montre, en outre, que la plupart des sujets atteints de cette affection sont plus ou moins affectés d'ozène.

L'origine microbienne des inflammations de la muqueuse du sac lacrymal et du canal nasal n'est donc pas douteuse, et bien que l'infection primitive puisse avoir pour point de départ dans certains cas la conjonctive, tout démontre que l'origine doit en être habituellement cherchée du côté de la pituitaire.

La présence de micro-organismes infectants parmi les sécrétions du sac lacrymal et du canal nasal, dans les cas de dacryocystite chronique, a été démontrée par ce fait depuis longtemps observé que, sous l'influence du contact du muco-pus avec la conjonctive, il se développe des conjonctivites et des kératites aujourd'hui bien connues des ophtalmologistes. On sait aussi que l'opération de la cataracte chez les sujets atteints d'affection des voies lacrymales est presque toujours suivie d'infiltration purulente du lambeau cornéen et souvent même de phlegmon de l'œil. Tout prouve donc que les produits de sécrétion des voies lacrymales enflammées ont des propriétés infectantes spéciales. Knapp a insisté sur la fréquence des kératites septiques; or, d'après lui, elles se rencontreraient dans la moitié des cas de tumeurs lacrymales.

Les recherches de Sattler et de Leber ont établi la présence de microbes variés dans les sécrétions de la dacryocystite aiguë, et parmi eux le *staphylococcus pyogenes aureus* et le *staphylococcus albus* sont ceux que l'on rencontre le

plus souvent. Le *streptocoque* est plus rare et, d'après Widmark, d'un pronostic plus grave.

Anatomie pathologique. — On a rarement l'occasion de constater *de visu* les altérations du sac lacrymal et du canal nasal dans les cas d'inflammation catarrhale, de tumeur ou de fistule lacrymales. Il existe cependant quelques observations d'autopsies, rapportées par Auzias-Turenne, par Dolbeau et surtout par Béraud. Ce qui ressort nettement des dissections de ces auteurs, c'est que la lésion la plus constante est l'inflammation de la muqueuse. De cette inflammation résulte l'épaississement, l'altération de la sécrétion et, dans la majorité des cas, la dilatation des parois du sac. Les altérations des points et conduits lacrymaux, les lésions osseuses, les oblitérations et les rétrécissements du canal nasal sont exceptionnels.

Dans le *catarrhe*, la muqueuse du sac lacrymal est épaissie; vue par sa face interne, elle est rouge, a un aspect tomenteux, forme des replis plus nombreux, et sa surface présente une saillie plus accusée des papilles. Berlin a constaté la destruction de l'épithélium et la présence de petites excroissances polypoïdes.

Parfois la couleur de la muqueuse est noirâtre, ardoisée.

Les ulcérations de la surface ne sont pas rares, et Béraud a même signalé l'existence de petits kystes d'apparence glandulaire, laissant échapper par la pression un fluide analogue à celui que sécrètent les glandes de Meibomius. Depuis que Robin et Cadiat ont démontré l'absence de glandes dans la muqueuse, à l'état normal, ces petits kystes ne peuvent être considérés comme ayant l'origine que leur attribuait Béraud, mais leur existence n'en est pas moins réelle. Le même auteur admettait aussi que plusieurs replis valvulaires contribuent à gêner ou interrompre le cours des larmes et des sécrétions. Le plus élevé de ces replis, ou valvule de Huschke, est situé au point où les conduits lacrymaux s'abouchent dans le sac; mais, pas plus que le repli situé à la partie supérieure du canal nasal et qu'un autre occupant la partie moyenne du canal, ces replis ne constituent de véritables valvules. Toutefois, au point où le canal nasal s'ouvre dans le méat inférieur, la pituitaire, par sa disposition, représente mieux une valvule, et quelquefois on a constaté l'oblitération à ce niveau.

Notons encore que la tuberculose du sac a été observée deux fois par Haab et que Gayet en a aussi rapporté une observation.

Du côté des parois osseuses, les altérations sont rares; la périostite, la nécrose, ne se voient guère qu'à la suite de fausses routes produites par le cathétérisme. L'obstruction complète du canal osseux se rencontre surtout lorsqu'une exostose ou une tumeur du voisinage a déterminé une déviation des parois.

Les sécrétions du sac et du canal sont toujours altérées. Au lieu de conserver la transparence qui le caractérise à l'état normal, le mucus devient trouble; il prend l'apparence du muco-pus. Aux cellules d'épithélium cylindrique se mélangent des cellules de pus, des globules sanguins, quelquefois des cristaux de cholestérine et de nombreux micro-organismes signalés par Sattler. Dans les cas de phlegmon, c'est du pus véritable que l'on trouve dans le sac.

Lorsqu'il y a *tumeur lacrymale*, le gonflement, l'épaississement de la muqueuse, sont en général remplacés par un amincissement atrophique de cette membrane, qui prend une coloration ardoisée ou gris pâle, une surface lisse et un aspect plus ou moins analogue à celui d'une séreuse. A la surface on voit quelquefois des élevures d'apparence verruqueuse.

[*E. DELENS.*]

En même temps on constate une dilatation des parois du sac. Cette dilatation se fait lentement, et le mécanisme qui la produit a été diversement compris par les auteurs. Pour les uns, elle résulterait de la pression exercée par les sécrétions accumulées dans la cavité et serait entravée par les poussées phlegmoneuses. De Arlt croit, au contraire, que ces poussées inflammatoires, en ramollissant les tissus, sont la principale cause de la dilatation.

L'expansion de la poche se fait dans le sens où elle rencontre le moins de résistance, c'est-à-dire en avant, en dehors et en haut. Le sac peut acquérir, dans quelques cas exceptionnels, des dimensions considérables, celles d'un œuf de pigeon, et déprimer, pour s'y loger, la branche montante du maxillaire inférieur, l'unguis et une partie de la paroi orbitaire interne. On a alors la *hernie du sac lacrymal* décrite par Heister.

Les modifications subies par la muqueuse lorsque la tumeur est volumineuse se traduisent par des changements dans la nature de la sécrétion. Elle devient plus fluide, plus transparente. Elle constitue alors ce qu'Anel avait appelé l'*hydropisie du sac*.

Lorsque les conduits lacrymaux ne sont plus perméables et que le canal nasal ne permet pas l'évacuation des sécrétions, le sac dilaté est alors transformé en une poche close de toutes parts et remplie par les sécrétions. C'est le *mucocèle* de Mackenzie. Mais, le plus ordinairement, le canal nasal ne s'oblitère pas et par la pression on peut évacuer le contenu par les fosses nasales.

En somme, ce qui domine dans l'anatomie pathologique de la dacryocystite chronique, ce sont les lésions de la muqueuse du sac lacrymal et du canal nasal. Les lésions osseuses sont rares et presque toujours secondaires.

Symptômes. — La description des symptômes de la dacryocystite chronique comprend en réalité celle de l'immense majorité des affections du sac lacrymal et du canal nasal, depuis les plus légères jusqu'aux plus graves. Les signes de la dacryocystite aiguë rentrent même dans cette description, car l'inflammation aiguë du sac, rarement primitive, se montre le plus souvent comme complication dans le cours d'une dacryocystite chronique.

Mackenzie décrivait cinq degrés : 1° le larmoiement; 2° la blennorrhée; 3° les abcès; 4° la fistule; 5° la carie.

Mais il importe de remarquer que ces cinq périodes de la maladie ne se produisent pas forcément; que, le plus souvent, la maladie s'arrête à la première ou à la seconde, et que les trois autres, la dernière surtout, peuvent être considérées comme des accidents ou des complications. Chez beaucoup de malades, en effet, le larmoiement constitue pendant de longues années toute la maladie. Chez d'autres, après une période de larmoiement variable dans sa durée, apparaît le relâchement des parois du sac qui forme la tumeur. Ce n'est que dans un nombre de cas relativement restreint que se produit le phlegmon du sac et la fistule consécutive. Enfin les caries osseuses ne s'observent qu'exceptionnellement.

Il est utile de préciser par des chiffres le degré de fréquence de ces divers états de la maladie. Il résulte du tableau reproduit par de Wecker, d'après Esmérian, que, sur 100 malades atteints d'affections des voies lacrymales (sac et canal nasal), 78 sont atteints de simple larmoiement, 18 de dacryocystite chronique (blennorrhée ou catarrhe), 2,7 de tumeur lacrymale et seulement 0,97 de fistule.

Nous admettrons deux périodes dans la description de la dacryocystite chronique : 1° la période de *larmoiement*; 2° celle de la *tumeur lacrymale*.

Comme complications nous décrirons : 1° la *dacryocystite aiguë phlegmoneuse* et les *abcès*; 2° la *fistule lacrymale*; 3° la *carie* et la *nécrose*.

1re PÉRIODE. — LARMOIEMENT OU ÉPIPHORA

Le *larmoiement* ou *épiphora* est le signe propre à cette première période. C'est par l'écoulement des larmes que se manifeste l'inflammation des voies lacrymales à son début. Les larmes s'accumulent vers la commissure interne et au niveau du sac lacrymal; elles y sont pendant quelque temps retenues par la saillie du bord palpébral; elles donnent à la conjonctive un aspect brillant particulier que les Anglais désignent sous le nom de *watery eye*. Puis, par le fait d'un clignement involontaire, la couche de larmes accumulée au niveau du sac lacrymal s'échappe tout à coup et tombe sur la joue.

Le larmoiement, peu fréquent au début, du moins lorsque le patient séjourne dans une chambre ou dans un milieu dont la température est élevée, augmente beaucoup en fréquence et en quantité lorsque le sujet s'expose à l'air froid et surtout lorsqu'il marche contre le vent. Dans ce cas, l'écoulement des larmes devient excessivement pénible et gêne la vision, au point d'empêcher quelquefois la marche, lorsqu'il se fait des deux côtés à la fois. Le larmoiement s'exagère aussi par les temps humides.

Outre le larmoiement, les troubles fonctionnels consistent en une sensation de picotements, de brûlure au niveau de la commissure interne, et en une fatigue particulière pendant l'application à un travail quelque peu soutenu. Il y a quelquefois, surtout le soir, une véritable photophobie.

Si l'on examine l'œil malade, on constate habituellement une légère rougeur de la caroncule et du repli semi-lunaire. Il existe en même temps des signes de blépharite ciliaire et souvent une véritable *conjonctivite lacrymale*. La face cutanée de la paupière inférieure, irritée par l'écoulement incessant des larmes, a une apparence eczémateuse. On signale aussi une sensation de sécheresse de la pituitaire du côté correspondant et dans quelques cas une altération de l'odorat. En même temps le rebord palpébral est un peu épaissi dans sa moitié interne au voisinage du point lacrymal. L'état de ce dernier est variable. Quelquefois il est plus saillant, plus apparent qu'à l'état normal et légèrement en éversion. D'autres fois, au contraire, il semble rapetissé et l'on a quelque peine à l'apercevoir.

La région du sac est un peu tuméfiée, mais sans changement de couleur à la peau. On y distingue moins bien qu'à l'état normal la saillie du ligament palpébral interne. La pression au niveau du sac ne donne pas au doigt une sensation de résistance notable, mais elle fait habituellement refluer par les points lacrymaux un peu de mucus plus ou moins mélangé de larmes. Ce mucus est opalin, avec quelques stries ou filaments blanchâtres, et non pas jaunâtre comme il le devient à une période plus avancée. Plus souvent, la pression ne fait rien refluer par les points lacrymaux; c'est qu'alors l'évacuation a lieu par le canal nasal.

Cet état peut se prolonger pendant des mois et même des années.

[*E. DELENS.*]

2e PÉRIODE. — BLENNORRHÉE ET TUMEUR LACRYMALE

La *blennorrhée* et l'apparition de la *tumeur lacrymale* caractérisent la deuxième période de la dacryocystite chronique. Comme nous l'avons dit, cette deuxième période ne succède qu'exceptionnellement à la première et ne se montre que dans 2,7 pour 100 des cas.

Les signes énumérés plus haut persistent, mais la sécrétion se modifie et il s'y joint l'apparition de la tumeur.

Les modifications de la sécrétion consistent dans une couleur plus blanche du mucus plus abondamment mélangé de filaments; il prend les caractères du muco-pus. Ce changement dans l'aspect de la sécrétion est dû à la plus grande proportion des globules blancs par rapport aux cellules cylindriques qu'on trouve normalement dans la sécrétion du sac.

En même temps les parois du sac se laissent distendre progressivement. Cette distension coïncide généralement avec un amincissement de la muqueuse et une diminution de la vascularisation. Elle ne semble pas résulter de l'accumulation des sécrétions dans le sac, comme on l'a longtemps admis. Il y a surtout modification dans la résistance de ses parois, et l'on remarque même qu'avec l'apparition de la tumeur coïncide souvent le retour de la perméabilité du canal nasal, ce qui éloigne l'idée d'une distension mécanique.

La tumeur se manifeste d'abord au-dessous du ligament palpébral interne: la peau est soulevée à ce niveau, sans changement de coloration. La tuméfaction s'étend au-dessus du ligament et prend ainsi une apparence bilobée, le lobe inférieur restant le plus volumineux. La forme de la tumeur est arrondie, à grand diamètre vertical. La sensation qu'elle donne au doigt est celle d'une élasticité molle. La pression fait refluer par les points lacrymaux les sécrétions accumulées dans le sac, ou bien elle détermine leur évacuation par le canal nasal. Dans les deux cas, le doigt éprouve la sensation d'une résistance vaincue.

La tumeur lacrymale est moins volumineuse le matin, au moment du réveil, que dans la journée. Cette diminution de volume résulte de l'absence de l'action de l'air et des mouvements de clignement des paupières pendant le sommeil. Ces deux causes sont, en effet, dans la journée une source incessante d'irritation pour la muqueuse enflammée du sac.

Exceptionnellement, la tumeur lacrymale prend des dimensions considérables. On cite des cas dans lesquels elle aurait acquis le volume d'un œuf de pigeon. La difformité devient alors très gênante pour le malade. Toutefois, le développement de la tumeur ne se fait pas exclusivement en avant et en dehors; elle se creuse parfois une loge en dedans et en arrière aux dépens des os voisins. Dans un cas observé par de Arlt, la tumeur pourvue de diverticules s'était portée en arrière, entre la paroi orbitaire interne et le globe de l'œil dans une étendue de 18 millimètres. Heister avait observé de ces faits qu'il désignait sous le nom de *hernie du sac lacrymal*. Lorsque à un volume notable de la tumeur se joint un amincissement des parois du sac et de la peau qui le recouvre, la tumeur peut prendre une coloration bleuâtre qui lui a fait donner le nom de *varice* du sac lacrymal. Enfin, lorsque les conduits lacrymaux sont oblitérés et lorsque le canal nasal n'est pas redevenu perméable, le mucus accumulé dans le sac s'y trouve enkysté et la pression exercée sur les parois ne peut l'évacuer. On a alors la variété de tumeur qu'on désignait autrefois sous le

nom de *mucocèle*. Béraud avait assigné pour origine à ce kyste une des glandules de la muqueuse dont le travail de Robin et Cadiat a démontré la non-existence. Peut-être le kyste se forme-t-il parfois aux dépens des parois en dehors de la cavité même du sac.

Les phénomènes subjectifs résultant de la tumeur lacrymale varient suivant que l'évacuation se fait par les points lacrymaux ou par le canal nasal. Lorsque les contractions de l'orbiculaire, en agissant sur le sac, font incessamment refluer par les points lacrymaux du muco-pus au niveau de la commissure interne, il en résulte une irritation permanente de la conjonctive palpébrale. Lorsque l'évacuation par cette voie n'est opérée qu'à des intervalles plus ou moins éloignés par la pression qu'exerce le malade sur sa tumeur, ces inconvénients sont moins marqués. Enfin si, comme il arrive quelquefois, le canal nasal redevient perméable, la pression faisant refluer dans le méat moyen les sécrétions accumulées, l'irritation de la conjonctive est beaucoup moindre.

Dans les cas où il y a enkystement des sécrétions dans le sac (mucocèle), une inflammation phlegmoneuse est à craindre. Cette complication se montre encore lorsque le contenu du sac s'évacue soit par les points lacrymaux, soit par le canal nasal.

Si la guérison spontanée de la tumeur lacrymale n'est pas impossible, il est habituel de la voir persister indéfiniment lorsqu'elle n'est pas traitée, surtout lorsque la dilatation du sac a pris des dimensions un peu considérables. D'autre part, les complications phlegmoneuses peuvent amener la guérison, comme nous le verrons plus loin.

Complications des inflammations chroniques des voies lacrymales.

1° DACRYOCYSTITE PHLEGMONEUSE. — ABCÈS

Dans l'évolution complète des affections inflammatoires des voies lacrymales telle que l'a décrite Mackenzie, l'apparition de la dacryocystite phlegmoneuse et des abcès constitue la troisième période de la maladie. Il est préférable de considérer la dacryocystite phlegmoneuse aiguë comme un accident ou une complication. Sa fréquence est en effet très faible.

Les causes qui la déterminent sont mal connues. On admet, sans preuves, l'influence du froid ou d'une irritation banale. Il est plus rationnel de croire que la suppuration du sac et du tissu cellulaire qui l'entoure se produit lorsqu'une ulcération spontanée ou une éraillure due au cathétérisme a déterminé une solution de continuité de la muqueuse. On note, en effet, quelquefois la coloration brunâtre des sécrétions expulsées par les points lacrymaux dans les jours qui précèdent l'inflammation phlegmoneuse. Cette coloration est l'indice des petites hémorragies qui se sont faites dans le sac. Il se peut même que la dacryocystite phlegmoneuse soit précédée de la formation d'une fistule *borgne interne* résultant d'une perforation antérieure du sac, non suivie immédiatement d'inflammation suppurative. En dehors de ces causes plus ou moins mécaniques, il suffit, dans la plupart des cas, de l'exaltation momentanée de la virulence des nombreux microbes qui existent dans les sécrétions du sac lacrymal et du canal nasal. On peut aussi admettre l'intervention d'un micro-organisme nou-

veau, provenant de la conjonctive ou de la pituitaire et venant ajouter son action à celle des organismes préexistants.

La dacryocystite phlegmoneuse s'annonce par une tuméfaction rapide de toute la région du sac, par une aggravation dans le larmoiement, par une rougeur de la peau, avec production d'un œdème qui peut envahir toutes les paupières. La tuméfaction phlegmoneuse s'étend ainsi que la rougeur vers la racine du nez, vers l'aile du nez, et descend jusque sur la joue. L'aspect de la région donne l'idée d'un érysipèle de la face au début, d'autant mieux que, comme on le sait, l'érysipèle de la face débute en ce point lorsqu'il succède à un érysipèle transmis des fosses nasales par les voies lacrymales. Cependant la tuméfaction de l'érysipèle est plus étendue, et ses bords, plus nets, forment généralement bourrelet. La coloration est peut-être aussi moins vive et plus uniformément répandue que dans le cas de dacryocystite aiguë. Dans cette dernière affection, la rougeur est surtout prononcée là où existe le maximum de tuméfaction, c'est-à-dire au niveau même du sac lacrymal.

Au niveau du gonflement des paupières et du chémosis bulbaire, il est souvent difficile d'explorer les points et les conduits lacrymaux. La douleur est vive, et la pression au niveau du sac, difficilement supportée, ne fait pas habituellement refluer le contenu par les points lacrymaux, alors même que ce reflux se produisait facilement jusque-là.

Au début, le doigt perçoit au niveau du sac une sensation de résistance véritable, puis peu à peu l'induration diminue et, lorsque le pus se collecte, on arrive à sentir de la fluctuation au-dessous du tendon de l'orbiculaire. C'est en ce point, en effet, que se forme et s'ouvre l'abcès, car il est exceptionnel de voir le pus se faire jour par les points lacrymaux ou par le canal nasal.

Mais l'ouverture à la peau ne se fait pas toujours directement. Le pus, ayant franchi les limites du sac, se diffuse dans le tissu cellulaire sous-cutané et se fait jour au dehors par un ou plusieurs orifices précédés par des trajets plus ou moins sinueux. Ces orifices sont quelquefois assez nombreux pour représenter la disposition dite en *pomme d'arrosoir*.

La douleur vive et localisée, la sensation de pulsations, de battements, au moment de la formation du pus, et quelques phénomènes généraux, précèdent l'ouverture de l'abcès.

Cette ouverture est immédiatement suivie d'un soulagement marqué et l'orifice tend à se refermer lorsque le pus a été évacué. Dans certains cas, la cicatrisation est définitive. Mais souvent aussi, après une cicatrisation momentanée, l'orifice donne de nouveau passage au pus et l'ouverture devient permanente. La fistule est alors constituée.

L'ouverture de l'abcès ne se fait pas toujours du côté de la peau. Dans des cas exceptionnels, le pus se fraye une voie par le canal nasal, et, d'après de Wecker, il fuserait parfois alors entre la muqueuse décollée et le canal osseux. Il peut encore être évacué dans les fosses nasales à travers l'unguis nécrosé ou dans le cul-de-sac conjonctival par un trajet oblique. La migration du pus en arrière vers la cavité orbitaire a été observée. Elle donne lieu au développement d'un phlegmon orbitaire suivi parfois de l'abolition de la vision (de Wecker).

Le *diagnostic* de la dacryocystite phlegmoneuse ne présente pas dans la plupart des cas de difficultés. On peut cependant la confondre au début avec l'érysipèle, comme nous l'avons dit plus haut, mais l'erreur n'est pas généralement

de longue durée. Dans quelques cas un furoncule développé au-devant du sac pourrait donner lieu à confusion. On insistait beaucoup autrefois sur le diagnostic différentiel avec l'*anchylops*, nom sous lequel les anciens désignaient tous les abcès nés dans cette région et indépendants du sac lacrymal. La rareté bien démontrée de ces abcès a fait perdre à ce diagnostic une partie de son importance. Lorsqu'on voit, chez un sujet antérieurement atteint de larmoiement et de tumeur lacrymale, se développer une tuméfaction inflammatoire exactement située dans la région du sac lacrymal, on peut presque à coup sûr affirmer qu'il s'agit d'une dacryocystite phlegmoneuse.

Il faut encore songer, dans le diagnostic de la dacryocystite phlegmoneuse, à la possibilité de confondre avec elle une tumeur sarcomateuse provenant des fosses nasales et envahissant le sac après avoir passé à travers le canal nasal. L'évolution rapide de ces tumeurs, l'inflammation qu'elles développent autour d'elles, peuvent quelquefois donner lieu à l'erreur.

Le *pronostic* de la dacryocystite phlegmoneuse est sérieux. Sans doute il arrive quelquefois que la suppuration du sac en détermine l'oblitération et que l'on obtient ainsi la guérison d'une tumeur lacrymale rebelle, mais il ne faut pas compter sur ce mode de terminaison, et une première atteinte de dacryocystite phlegmoneuse prédispose habituellement à des rechutes.

2° FISTULE LACRYMALE

La fistule lacrymale représente le mode le plus habituel de terminaison de la dacryocystite phlegmoneuse. Elle consiste en un orifice anormal faisant communiquer l'intérieur du sac lacrymal avec l'extérieur, par l'intermédiaire d'un trajet qui n'a pas de tendance à se cicatriser et livre passage à divers produits de sécrétion.

Presque jamais la fistule lacrymale ne reconnaît une origine traumatique et très rarement elle est consécutive à une altération des os voisins sous la dépendance de la syphilis ou de la scrofule.

Nous avons en vue, dans cette description, la fistule dont l'orifice s'ouvre à la peau. Les autres lieux d'ouverture sont tout à fait exceptionnels.

L'orifice cutané n'est pas toujours unique; on compte souvent plusieurs orifices plus ou moins rapprochés ou disposés en pomme d'arrosoir, suivant l'expression consacrée. La situation habituelle répond à la partie la plus inférieure du sac, à quelque distance au-dessous du ligament palpébral interne. Les dimensions varient beaucoup; quelquefois il n'existe qu'un pertuis capillaire difficile à reconnaître. Ordinairement l'orifice a 1 ou 2 millimètres. Il est souvent dissimulé par des croûtes provenant des sécrétions desséchées. Lorsque la fistule est ancienne, les bords de l'orifice sont minces, lisses, sans changement de couleur de la peau. Parfois, cependant, il existe des fongosités au pourtour, surtout dans les cas récents.

Le trajet qui succède à l'orifice cutané est rarement direct ; il a une obliquité plus ou moins prononcée. En effet, avant l'ouverture de l'abcès, le pus a presque toujours décollé la peau et déterminé la formation de clapiers. Cette disposition anfractueuse contribue à la formation d'abcès nouveaux et met obstacle à la cicatrisation du trajet. Elle gêne aussi les explorations pratiquées avec le stylet. S'il n'est pas rare d'observer des orifices cutanés multiples, il faut reconnaître

que les trajets auxquels ils correspondent se réunissent généralement en un orifice interne unique s'ouvrant dans le sac. Lorsque l'extrémité du stylet est parvenue dans le sac, elle y rencontre le plus ordinairement des fongosités qui donnent une sensation de mollesse particulière. Le stylet fait aussi reconnaître les dénudations osseuses par la sensation qui leur est propre.

Cependant par ce mode d'exploration il n'est pas toujours facile de s'assurer qu'on a réellement pénétré dans la cavité du sac. Les injections poussées par les points lacrymaux sont alors nécessaires pour montrer que le trajet fistuleux communique avec le sac lacrymal. On réussit aussi quelquefois à faire passer un fin stylet des conduits lacrymaux par la fistule.

Notons enfin qu'on peut souvent faire pénétrer, par la fistule, une sonde de Bowmann dans le canal nasal resté perméable.

Lorsque la fistule lacrymale cutanée existe depuis un certain temps, elle fournit une quantité variable de pus, dont l'écoulement ne se fait pas d'une façon continue. Il se forme au niveau de l'orifice des croûtes qui interrompent l'écoulement et en comprimant le sac le patient fait refluer le pus par les points lacrymaux ou l'évacue par les fosses nasales. De Wecker fait remarquer que lorsque les conduits lacrymaux communiquent avec le sac, on voit, au moment du clignement des paupières, le liquide prêt à s'écouler par la fistule rentrer dans le sac. Quelquefois la gouttelette s'échappe précisément au moment où les paupières s'écartent.

Les inconvénients de la présence d'un orifice fistuleux sont très marqués et la peau de la région présente un état habituel d'excoriation entretenu par l'écoulement intermittent du pus et par le contact renouvelé de la sécrétion des larmes. En outre, lorsqu'il existe plusieurs orifices et des fongosités du sac, la difformité qui en résulte est des plus choquantes.

La fistule lacrymale ne peut guère être confondue avec une autre affection lorsqu'elle a été précédée par l'existence bien constatée d'une tumeur lacrymale ou d'un larmoiement rebelle. Un abcès périostique développé au niveau de la branche montante du maxillaire supérieur, ou d'un point voisin du pourtour de l'orbite, pourrait cependant laisser persister une fistule capable d'induire en erreur. Parinaud (*Arch. de méd.*, 1880, I, p. 667) a même observé des cas de fistules dentaires ouvertes au niveau du rebord orbitaire inférieur ou dans le voisinage du sac lacrymal. Ces fistules peuvent simuler des fistules lacrymales. Il existe, d'après Parinaud, une disposition anatomique spéciale pour expliquer l'ouverture en ces points de fistules dentaires. On trouve, en effet, sur le squelette, à l'état sec, un petit canalicule qui, partant des foramina alvéolaires de la dent canine, vient s'ouvrir par deux orifices près de la gouttière de l'unguis.

La fistule lacrymale, une fois constituée, n'a pas de tendance à guérir. Elle persiste indéfiniment, à moins qu'un traitement efficace n'intervienne. Les petites fistules à orifice capillaire qui communiquent avec un sac dont la muqueuse est redevenue presque normale et ne donnent issue qu'à un liquide transparent, sont particulièrement rebelles au traitement.

3° CARIES ET NÉCROSES

Les altérations osseuses des parois du canal nasal constituent la dernière et la plus grave des complications observées à la suite de la fistule lacrymale.

On ne peut plus les envisager, avec Mackenzie, comme représentant la dernière période des inflammations des voies lacrymales, car elles sont très exceptionnelles.

Le traitement par la dilatation en était souvent la cause à l'époque où cette dilatation était permanente et pratiquée à l'aide de clous (Scarpa) ou de canules (Dupuytren), laissés à demeure dans le canal.

Aujourd'hui la carie et la nécrose de l'unguis, du cornet inférieur, de la branche montante du maxillaire supérieur, résultent quelquefois d'accidents dans le cathétérisme pratiqué avec les sondes de Bowmann, et notamment des fausses routes assez fréquentes dans l'emploi de cette méthode. On les observe aussi à la suite de dacryocystites phlegmoneuses non traitées. Les scrofuleux, les syphilitiques, les albuminuriques et, d'une manière générale, les sujets cachectiques y sont particulièrement exposés.

L'abondance de la suppuration et le mélange fréquent de sang au pus, caractérisent les altérations osseuses que le stylet fait constater facilement par le trajet fistuleux ou les voies naturelles. La périostite de la branche montante du maxillaire supérieur se reconnaît à l'augmentation de volume et à la sensibilité de la région.

Le pronostic des altérations osseuses est toujours sérieux. La guérison ne peut être obtenue lorsqu'il y a carie ou nécrose qu'après l'élimination des parties mortifiées, et l'oblitération des voies lacrymales est la terminaison la plus favorable qu'on puisse espérer.

Traitement des inflammations des voies lacrymales.

Le traitement des inflammations du conduit lacrymo-nasal et de leurs complications présente de réelles difficultés. Depuis Anel, qui, dès 1713, essaya l'un des premiers d'appliquer à ces affections un traitement rationnel, la thérapeutique a subi des fortunes diverses et a vu se succéder un nombre considérable de méthodes et de procédés qui, pour la plupart, n'appartiennent plus aujourd'hui qu'à l'histoire de la chirurgie. Ces méthodes et ces procédés ont varié suivant les théories qui ont eu cours sur la nature des lésions et sur l'origine des troubles fonctionnels.

A l'époque peu éloignée où dominait encore l'idée du rétrécissement, la méthode de dilatation imaginée par Bowmann constitua un progrès réel et fut jugée toujours applicable. Mais on ne tarda pas à s'apercevoir que les cas en apparence les plus simples, dans lesquels l'épiphora est presque le seul symptôme, étaient précisément ceux qui se montrent le plus rebelles au traitement. Aujourd'hui, on tend à faire jouer un rôle prépondérant à l'inflammation dans la genèse des troubles fonctionnels, et si la dilatation est encore employée, on cherche surtout à modifier les sécrétions. L'idée toute moderne que les lésions inflammatoires résultent de la présence de micro-organismes a contribué à transformer la thérapeutique.

Le *traitement médical* n'a habituellement qu'un rôle accessoire et adjuvant. Il ne doit pas cependant être négligé. Nous avons vu que si, dans un grand nombre de cas, la scrofule figure dans l'étiologie des affections qui nous occupent, la syphilis n'y est pas toujours étrangère.

[*E. DELENS.*]

On devra donc, le plus souvent, prescrire un traitement général antiscrofuleux, donner l'huile de foie de morue, le sirop d'iodure de fer à l'intérieur. Si l'on soupçonne la syphilis, c'est à l'iodure de potassium à dose progressive et jusqu'à 4 et 5 grammes par jour qu'on aura recours. A cette dose seulement on peut espérer agir sur les lésions périostiques.

On peut aussi ranger sous la dénomination de traitement médical les moyens locaux employés pour modifier l'état de la muqueuse pituitaire. S'il existe en même temps une altération de cette muqueuse, on devra toujours prescrire les grands lavages des fosses nasales, pratiqués chaque jour avec l'eau salée, la solution d'acide borique ou telle autre solution antiseptique que l'on jugera nécessaire.

L'emploi des pommades et des collyres astringents rentre dans la catégorie des moyens médicaux, mais, vu leur inefficacité habituelle, mérite à peine une simple mention. Quaglino avait conseillé de porter avec un pinceau une petite quantité de poudre d'acétate de plomb dans le grand angle de l'œil, de telle sorte que ce sel, se dissolvant peu à peu, pénétrât dans le sac à l'état de solution concentrée. Il ne paraît pas que ce traitement ait procuré autre chose que de simples améliorations.

Le *traitement chirurgical* envisagé dans son ensemble comprend trois grandes méthodes : 1° le *rétablissement des voies naturelles*; 2° la *création de voies artificielles*; 3° la *suppression de l'organe sécréteur* ou de l'*appareil excréteur*. De ces trois méthodes, la deuxième est complètement inusitée aujourd'hui. C'est à la première qu'on s'adresse encore le plus communément. La dernière constitue dans certains cas une ressource précieuse.

La première méthode cherche à rétablir dans leur intégrité primitive les voies lacrymales en modifiant l'état de la muqueuse du sac et du canal, par les *injections* ou les *cautérisations* s'il n'y a que des lésions inflammatoires. Elle y joint la restauration du calibre de ces voies s'il y a rétrécissement primitif ou consécutif, soit par l'*incision*, soit par la *dilatation*.

C'est toujours, en somme, à l'un de ces moyens que l'on a recours; mais il faut surtout s'appliquer à bien saisir les indications, à discerner si les lésions inflammatoires l'emportent sur le rétrécissement, et ne pas vouloir employer comme on le faisait il y a peu d'années encore, dans tous les cas le traitement qui s'adresse au seul rétrécissement.

Nous allons examiner successivement le traitement qui convient : 1° au catarrhe; 2° à la tumeur lacrymale; 3° à la dacryocystite phlegmoneuse; 4° à la fistule lacrymale; 5° aux cas rebelles et compliqués.

Traitement du catarrhe du sac lacrymal et du canal nasal. — Cet état est caractérisé par l'épiphora. Nous avons vu que les déviations, les atrésies, les inflammations des points et conduits lacrymaux peuvent, en dehors des affections du sac, y donner naissance, et nous supposons que cette première partie des voies lacrymo-nasales ne doit pas être mise en cause.

Fig. 230. — Stylet conique dilatateur.

En présence d'un épiphora persistant, le premier devoir du chirurgien est de rechercher si les voies lacrymales sont encore perméables. Pour s'en assurer, les injections avec la seringue d'Anel constituent la méthode la plus inoffen-

sive. On commencera donc par dilater avec le stylet conique le point lacrymal inférieur et l'on fera avec la seringue une injection de sulfate de zinc à 1 pour 100. Si l'injection, après plusieurs essais répétés, ne passe pas dans les fosses nasales, on essaie alors le cathétérisme ménagé avec une sonde de Bow-

Fig. 231. — Sonde de Bowmann.

mann n° 1. Pour cela, on a soin de pousser la sonde horizontalement par le conduit lacrymal, en tendant la paupière inférieure. Une sensation de résistance osseuse indique que l'extrémité de la sonde n'est séparée de l'os unguis que par l'épaisseur de la muqueuse. La sonde est alors relevée par un mouvement d'arc de cercle jusqu'à ce qu'elle soit à peu près verticale et qu'elle appuie sur la partie la plus interne de l'arcade orbitaire. La direction à donner à la sonde pour la faire pénétrer dans le canal nasal doit être oblique de haut en bas, d'avant en arrière et un peu de dedans en dehors. Le degré de cette dernière obliquité est assez bien indiqué par le sillon naso-labial auquel la sonde doit rester parallèle. Par une pression douce et soutenue on cherche alors à introduire la sonde dans le canal nasal. Si cette pénétration est facile, on en conclut qu'il n'y a pas de rétrécissement très étroit de ce conduit et l'on substitue à la sonde n° 1 la sonde n° 2. Il est souvent nécessaire d'inciser légèrement le point et le conduit lacrymal avec le couteau de Weber, pour introduire la sonde n° 2. Si la sonde n° 3 pénètre aisément dans le canal, on peut exclure l'idée d'un rétrécissement du canal comme cause de l'épiphora et du catarrhe du sac.

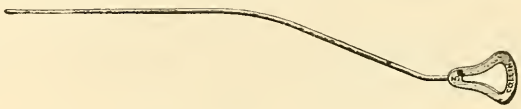

Fig. 232. — Sonde de Galezowski.

Dans cette manœuvre du *cathétérisme* que nous venons de décrire, il ne faut jamais employer la force, sous peine de faire des fausses routes.

L'injection d'une solution boriquée, avec la seringue d'Anel, par le point lacrymal inférieur, permet aussi de se rendre compte, mais avec moins d'exactitude, du degré de perméabilité des voies lacrymales. Cependant si l'injection passe rapidement dans les fosses nasales, on en conclura qu'il n'existe pas de rétrécissement. Si l'injection passe très lentement ou ne passe pas, le rétrécissement du canal est probable bien que d'autres obstacles, tels qu'une sécrétion épaisse ou un gonflement de la muqueuse, puissent aussi expliquer l'arrêt de la colonne liquide.

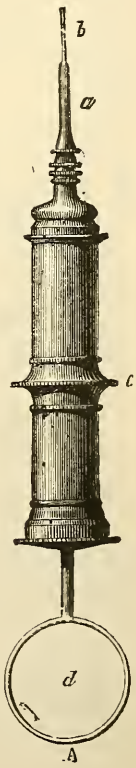

Fig. 233. Seringue d'Anel.

Lorsque ces deux explorations réunies font reconnaître l'absence de rétrécissement, le traitement doit être borné à l'emploi des injections modificatrices. On fait usage, le plus généralement, de solutions astringentes, telles que celle de sulfate de zinc à 1 pour 100 ou de nitrate d'argent à 1 pour 300. Dans les cas légers, la solution saturée d'acide borique, ou une solution de sublimé à 1 pour 2000, sera suffisante.

La seringue d'Anel, munie d'une petite canule très fine, servira à pratiquer ces injections, qui seront répétées tous les jours. On aura soin de presser fréquemment dans l'intervalle sur la région du sac pour empêcher le séjour des sécrétions altérées. En même temps on prescrira les douches nasales quotidiennes d'eau salée ou de solution boriquée destinées à modifier la pituitaire.

Lorsque le cathétérisme a fait reconnaître l'existence d'un *rétrécissement*, la dilatation progressive peut être pratiquée. Bowmann a fait construire une série de sondes en argent malléable dont le calibre s'accroît régulièrement du n° 1 au n° 6. Pour la dilatation progressive d'un rétrécissement, on incise le point lacrymal inférieur avec le couteau de Weber, en évitant de fendre le conduit sur toute sa longueur comme on le fait trop souvent, et l'on introduit une sonde n° 1 ou 2, suivant les indications données plus haut. La sonde une fois introduite est laissée en place dix minutes ou un quart d'heure. Le cathétérisme est répété tous les jours et lorsque le n° 4 passe facilement, il y a rarement avantage à employer les deux derniers numéros. Au début on observe assez souvent un peu d'exagération de l'épiphora et de la sécrétion, mais au bout de quelques séances, une amélioration sensible se manifeste. Toutefois ce traitement est long : il demande six semaines ou deux mois pour donner un résultat de quelque durée, et trop souvent, les patients ont besoin de reprendre la dilatation.

Lorsque l'introduction des sondes détermine une douleur notable, on peut faire une instillation de quelques gouttes de cocaïne au niveau du grand angle de l'œil.

Si le rétrécissement est très marqué, l'introduction de la sonde n° 1 de Bowmann devient difficile et, en raison de sa finesse, expose à des fausses routes. On peut alors avoir recours à la sonde biconique de Weber. Introduite par le conduit lacrymal inférieur ou supérieur, elle permet d'agir avec plus de force sur le point rétréci. Mais beaucoup d'ophtalmologistes, et notamment de Wecker rejettent la dilatation forcée. La dilatation par les tiges de laminaire proposée par Critchett n'a pas donné les résultats annoncés et expose aussi à des accidents.

Fig. 254. — Sonde biconique de Weber.

Fig. 255. — Dilatateur de A. Trousseau.

Trousseau a fait fabriquer un stylet en argent monté sur un manche qui permet de pratiquer la dilatation avec plus de sécurité qu'avec les sondes de Bowmann ou de Weber.

Lorsque le rétrécissement est très serré, ou résiste à la dilatation progressive,

Fig. 256. — Couteau de Weber.

Fig. 257. — Couteau de Stilling.

on peut avoir recours à la *stricturotomie* de Stilling. Cette opération, dont l'idée première appartient à Gerdy et à Malgaigne, a été reprise par Jæsche (de Moscou), et régularisée par l'ophtalmologiste de Cassel. Elle consiste à fendre largement le conduit lacrymal supérieur avec le couteau de Weber et à sectionner ensuite le ligament palpébral interne. Au couteau de Weber on

substitue alors le couteau spécial de Stilling, dont la pointe mousse est poussée dans la direction du canal et incise tout ce qui résiste, y compris la paroi osseuse : on retire un peu la pointe et l'on renouvelle l'incision dans deux ou trois directions différentes. Une sonde n° 3 ou 4 peut alors franchir facilement le rétrécissement incisé. Quelques ophtalmologistes cependant recommandent de ne pas faire le cathétérisme après la stricturotomie.

Cette opération abrège incontestablement la durée du traitement. Elle reste distincte de la simple section du ligament palpébral interne que de Wecker pratiquait avant l'époque où Stilling proposa la stricturotomie.

Gorecki a appliqué aussi l'*électrolyse* à la cure des rétrécissements des voies lacrymales.

Quel que soit le moyen employé pour rétablir le calibre du canal nasal, il est nécessaire d'y joindre l'emploi des injections modificatrices astringentes ou antiseptiques. Ces injections se font à l'aide de sondes creuses correspondant au calibre des n°s 3 ou 4 des sondes de Bowmann. La canule est introduite avec un mandrin au delà du point rétréci, et la seringue adaptée ensuite au pavillon de la canule. On retire celle-ci en poussant l'injection qui agit d'une manière rétrograde. Les injections doivent être continuées pendant un temps souvent fort long et ne doivent pas être cessées brusquement.

Fig. 258. — Sonde de Weber pour les injections.

On recommande en outre aux malades de presser fréquemment sur le sac dans l'intervalle des injections pour empêcher le séjour des sécrétions.

Malgré la lenteur de ce traitement, on est en droit d'en attendre de bons résultats. On a généralement renoncé à la dilatation permanente. Ed. Meyer, cependant, a employé de petites sondes en argent qu'il laisse plusieurs jours en place et dont l'extrémité libre fait une saillie à peine appréciable au niveau du conduit lacrymal où elle se recourbe en crochet. Le même auteur dit s'être bien trouvé dans quelques cas de l'ablation partielle de la caroncule.

La dilatation du canal nasal de bas en haut, par la méthode de Lafforest et de Gensoul, est complètement abandonnée à cause des difficultés d'exécution.

Si le larmoiement résiste à l'emploi de ces moyens, il reste la ressource d'extirper la glande lacrymale, pour tarir la source des larmes. Cette opération, limitée à l'extirpation de la glande lacrymale *palpébrale* seule, est sans gravité et tend à entrer dans la pratique courante. L'extirpation de la glande orbitaire doit être réservée aux cas rebelles. En résumé, dans le traitement du catarrhe des voies lacrymales, on doit chercher à modifier l'inflammation de la muqueuse par les injections astringentes, et n'avoir recours à la dilatation que si le rétrécissement est incontestable. Lorsque ces deux moyens ont échoué, l'extirpation de la glande lacrymale palpébrale est une ressource qu'il ne faut pas négliger.

Traitement de la tumeur lacrymale. — Le traitement que nous venons d'exposer pour les cas de catarrhe des voies lacrymales est applicable à ceux où il existe une tumeur formée par le sac dilaté. Les mêmes indications subsistent, à savoir, de rétablir la perméabilité des voies lacrymales, et de modifier les sécrétions. Il s'y ajoute une nouvelle indication, qui est de restituer, s'il est possible, au sac, sa configuration primitive.

[E. DELENS.]

On commencera donc par dilater le canal nasal à l'aide des sondes, s'il existe un rétrécissement, et l'on insistera sur les injections modificatrices. Verneuil avait tenté d'injecter la teinture d'iode pure à l'aide d'une seringue hypodermique, en ponctionnant la paroi antérieure du sac. Mais cette injection a quelquefois déterminé des accidents phlegmoneux, et il est préférable de s'en tenir aux injections simplement astringentes ou légèrement caustiques pratiquées par les conduits lacrymaux. Les modifications qu'elles produisent sur la muqueuse arrivent à la longue à tarir la sécrétion. Cependant il est utile d'y joindre la compression du sac et la section du ligament palpébral interne.

La compression du sac doit être effectuée aussi fréquemment que possible par les malades pour en évacuer le contenu et en empêcher la distension. En appuyant avec le doigt sur la paroi antérieure du sac, les produits de sécrétion refluent par les conduits lacrymaux ou sont évacués par le canal nasal. On peut ajouter, à cette compression intermittente, une compression permanente, pendant la nuit, à l'aide de rondelles d'amadou superposées ou d'une boulette de coton maintenue par une bande. Dionis employait déjà ce moyen chez les enfants, et Verduc avait fait construire un petit bandage spécial pour opérer cette compression. Mais, quel que soit le moyen employé, elle est rarement parfaite.

La *section du ligament palpébral interne* a été préconisée par de Wecker. Elle s'effectue à l'aide du couteau de Weber introduit dans le sac par le conduit lacrymal supérieur. Le tranchant est dirigé en avant et le manche tenu verticalement pendant que la commissure est fortement attirée en dehors. Le ligament palpébral interne est ainsi tendu et fait une forte saillie. En portant en avant par un mouvement de bascule, le tranchant du couteau, la section du ligament palpébral se produit et donne la sensation d'une résistance vaincue.

Cette section est considérée par de Wecker comme un adjuvant puissant pour la reconstitution du sac dilaté. Il pense même que l'opération de Stilling n'agit efficacement dans le traitement des affections des voies lacrymales qu'en opérant la section du ligament palpébral interne.

Traitement de la dacryocystite phlegmoneuse. — Lorsque cette complication se présente dans le cours du catarrhe du sac et du canal nasal, le chirurgien doit, autant que possible, éviter l'ouverture à la peau de l'abcès en voie de formation. L'incision de l'abcès entraîne le plus souvent, en effet, comme son ouverture spontanée, la production d'une fistule.

Malgré le gonflement inflammatoire et la sensibilité toujours vive des parties, après un lavage antiseptique, on recherchera donc les points lacrymaux. Si le point lacrymal supérieur est accessible, on y introduit le couteau de Weber et l'on sectionne le conduit. Le couteau est ensuite poussé dans le sac et opère le débridement du ligament palpébral interne. On peut aussi, par cette voie, pratiquer la stricturotomie avec le couteau de Stilling, et faire ensuite des injections antiseptiques pour entraîner les sécrétions ou introduire dans la cavité du sac de la poudre d'iodoforme, de salol ou d'acide borique, à l'aide d'une sonde creuse.

Si, comme il arrive encore assez souvent, les points lacrymaux ne peuvent être retrouvés en raison du gonflement des parties ou de l'indocilité du patient, l'incision de la peau est alors pratiquée au point où l'abcès proémine, et l'on applique un pansement antiseptique (poudre d'iodoforme ou de salol). Quand la cicatrisation ne se fait pas, le traitement ultérieur est celui de la fistule.

Traitement de la fistule lacrymale. — La fistule constituée, l'indication principale est encore de rétablir la perméabilité des voies lacrymales. On doit donc agir comme dans le cas de catarrhe ou de tumeur et faire le cathétérisme par les conduits lacrymaux. De Wecker pose en principe que *toute fistule lacrymale se ferme spontanément dans l'espace de quelques jours, lorsqu'on a fait largement communiquer le sac lacrymal avec le sac conjonctival au moyen du débridement.* Il conseille donc de ne pas chercher à oblitérer le sac, de débrider le ligament palpébral interne, d'introduire les sondes de Bowmann, en se bornant aux nos 2 ou 3 et de pratiquer des injections antiseptiques.

Le cathétérisme du canal par l'orifice fistuleux doit être évité. Depuis longtemps on a reconnu les inconvénients du séjour du *clou* que Scarpa laissait en permanence dans la fistule. La *canule* de Dupuytren, que certains malades ont portée pendant de nombreuses années, a trop souvent déterminé des altérations osseuses, et plus d'une fois il a fallu recourir à une opération laborieuse pour extraire une canule oubliée et devenue le point de départ d'accidents graves.

Malgré les bons résultats que donne la dilatation pratiquée par les voies naturelles associée aux injections, il faut reconnaître cependant que certaines fistules, notamment les petites fistules de dimensions capillaires, résistent au traitement avec une persistance désespérante.

Cependant Venneman (de Louvain) a obtenu de bons effets de la cautérisation de la fistule lacrymale par l'acide lactique. Il introduit chaque jour dans le trajet fistuleux une mèche de gaze à l'acide lactique et applique par-dessus un pansement antiseptique.

Les fistules compliquées de décollements cutanés étendus, de fongosités volumineuses, sont avantageusement modifiées par une cautérisation au thermocautère, mais le plus souvent on n'a recours à l'emploi de la cautérisation, ainsi que nous allons le dire, que pour détruire le sac lui-même.

Traitement des cas rebelles et compliqués. — Lorsque, malgré les moyens qui viennent d'être indiqués, les troubles fonctionnels et les lésions locales persistent, par suite de l'existence d'un rétrécissement infranchissable du canal ou d'une fistule du sac, la seule ressource est de supprimer le passage des larmes par les voies naturelles ou de détruire l'appareil sécréteur.

C'est un fait d'observation que, lorsque les liquides cessent d'arriver en contact avec la muqueuse du sac lacrymal, les phénomènes d'irritation et les troubles fonctionnels disparaissent.

On a tenté d'obtenir la suppression du passage par l'*oblitération des points et conduits lacrymaux.*

L'excision des points lacrymaux à l'aide des ciseaux a été conseillée par Velpeau, mais c'est un moyen infidèle. On se sert aujourd'hui du thermocautère, ou mieux de la pointe fine du galvano-cautère pour cautériser l'orifice des points lacrymaux supérieur et inférieur et provoquer leur oblitération. Mieux vaut encore cautériser les conduits eux-mêmes. Si l'intérieur du sac est accessible par une large fistule, la cautérisation des conduits au point où ils s'ouvrent dans le sac, assurera mieux leur oblitération.

Trop souvent, ces moyens restent impuissants. C'est alors qu'on peut avoir recours à la *cautérisation* du sac, au *curettage* ou enfin à l'*extirpation.*

Pour la *cautérisation* du sac, au préalable, on fait une incision cutanée verticale qui l'ouvre largement. On cautérise alors la muqueuse et les parois avec la

pointe du thermo-cautère ou du galvano-cautère. Panas recommande pour le premier de donner à la pointe la forme représentée figure 259. Après cette cautérisation, la cavité est bourrée avec de la gaze iodoformée.

L'action du thermo-cautère, comme le fait remarquer Panas, est beaucoup moins profonde qu'on pourrait croire et ne détruit pas, en réalité, les parois du sac; elle ne fait guère que déterger la muqueuse. Néanmoins cette cautérisation est généralement efficace; mais elle doit être suivie du rétablissement de la perméabilité du canal nasal à l'aide du cathétérisme.

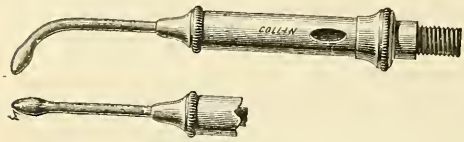

Fig. 259. — Pointes du thermo-cautère.

Les caustiques sont peu employés. Le beurre d'antimoine, en particulier, a été vanté par Sperino; comme pour tous les caustiques liquides, son action est difficile à limiter; on préfère aujourd'hui se servir de la pâte de Canquoin. On introduit par l'orifice fistuleux, ou par une ouverture artificielle de la paroi du sac, une mince flèche du caustique au chlorure de zinc, et l'on attend l'élimination des escarres. Cette cautérisation a l'inconvénient de donner souvent lieu à des douleurs vives: mais elle assure mieux que la cautérisation ignée la destruction complète des parois du sac et la formation ultérieure d'un tissu cicatriciel.

Le *curettage* du sac, préconisé par Mandelstamm, a été modifié par les différents opérateurs.

Tartuferi l'a exécuté avec une curette tranchante introduite par le canalicule supérieur incisé, après section du ligament palpébral interne.

Despagnet le pratique par une incision cutanée qui ouvre la paroi antérieure, il touche la muqueuse avec une solution de sublimé dans la glycérine à 1 pour 200. Avec une curette tranchante, il abrase les fongosités ou les excise avec des ciseaux. Terson (de Toulouse) introduit une curette fenêtrée par le canalicule supérieur incisé.

L'*extirpation* du sac, pratiquée autrefois par Platner (1724), a été reprise par Berlin. Elle est surtout applicable aux cas de mucocèle. Schreiber l'a faite 96 fois, et les résultats ont été le plus souvent satisfaisants. Cependant la dissection des parois du sac est difficile (Panas) surtout au niveau de la gouttière lacrymale.

Le dernier moyen auquel on ait eu recours est l'*extirpation de la glande lacrymale*. Cette méthode a trouvé dans ces dernières années des défenseurs convaincus dans Abadie et de Wecker.

Abadie pratique l'extirpation de la portion orbitaire de la glande. Nous avons indiqué précédemment le manuel opératoire de cette extirpation. Il est certain que l'ablation de la glande lacrymale a donné des résultats dans des cas d'épiphora rebelle. La suppression de cet organe n'entraîne pas, comme on pourrait le craindre, la sécheresse de la conjonctive. L'humectation de cette membrane est suffisamment assurée par les glandes propres qui occupent ses culs-de-sac.

Mais il est bien établi, aujourd'hui, que l'ablation de la *glande lacrymale palpébrale* suffit généralement à assurer le résultat (*Voy.* A. Terson, Thèse de Paris, 1892-1893). De Wecker la croit utile surtout contre le larmoiement simple, mais beaucoup moins efficace dans les cas de dacryocystite. Chibret en a obtenu des

résultats satisfaisants. Panas l'a pratiquée également avec succès. Comme l'ablation de la glande lacrymale palpébrale constitue une opération beaucoup plus simple que celle de la glande orbitaire, c'est à elle qu'il faut donner la préférence, sauf à faire plus tard l'extirpation de la portion orbitaire.

L'extirpation de la glande palpébrale s'exécute de la manière suivante, d'après Panas :

Le malade est chloroformé et la paupière supérieure fortement renversée après qu'on a placé l'extrémité de la plaque de corne dans le cul-de-sac conjonctival vers la commissure externe. Les lobules de la glande font ainsi saillie sous la muqueuse. La conjonctive est alors incisée horizontalement de la commissure vers le cul-de-sac et la glande fait hernie. On la saisit avec une petite érigne et on l'excise avec les ciseaux. On excise ensuite le petit groupe de glandes situé derrière le ligament palpébral externe et qui se prolonge même un peu vers la paupière inférieure. L'hémorragie est ordinairement minime, et l'on ne court pas, en procédant ainsi, le risque de blesser le tendon du releveur de la paupière supérieure.

Les suites de l'ablation sont simples, et la réaction très peu marquée.

On ne songe plus aujourd'hui à recourir à la dernière méthode, c'est-à-dire à la *création d'une voie artificielle* pour donner cours à la sécrétion lacrymale. Ni la perforation de l'unguis, déjà indiquée par Celse et Paul d'Égine, ni la création d'un nouveau canal à travers la branche montante du maxillaire supérieur, imaginée par Saint-Yves, ni la perforation des parois du sinus maxillaire proposée par Laugier, ne paraissent susceptibles de donner des résultats sérieux.

IV. — CORPS ÉTRANGERS ET TUMEURS DU SAC LACRYMAL ET DU CANAL NASAL

Les *corps étrangers* du sac lacrymal et du canal nasal ont été rarement observés. On conçoit à peine l'introduction par les conduits lacrymaux de poils ou de barbes de graminées. Ordinairement, les corps étrangers proviennent des fosses nasales et s'introduisent par l'orifice inférieur du canal nasal. Ce sont des graines d'un petit volume ou même un noyau de cerise (?) qui ont pénétré dans le canal et se sont incrustés de sels calcaires. Ils peuvent être considérés comme des rinolithes. Leur présence détermine des signes de catarrhe et d'obstruction des voies lacrymales. Le diagnostic présente habituellement de véritables difficultés, à moins que les commémoratifs ne soient très nets.

Parmi les corps étrangers, il faut encore ranger les concrétions de *leptothrix buccalis*, dont nous avons parlé à propos des conduits lacrymaux, et les épanchements de sang dans le sac lacrymal signalés par de Graefe. Ces derniers proviennent presque toujours d'un cathétérisme qui a déchiré la muqueuse.

Les concrétions calcaires ou *dacryolithes*, nées dans le sac lacrymal et assimilables à celles des conduits de la glande lacrymale, sont encore plus rares que les corps étrangers.

Les *tumeurs* développées dans le sac lacrymal se présentent presque toujours sous la forme de *polypes*. Desmarres en a observé plusieurs chez des sujets qui avaient porté la canule de Dupuytren pour le traitement d'une fistule lacrymale.

Il s'agissait, dans ces cas, de fongosités ou de végétations, plutôt que de véritables polypes.

Janin, Walther, Desmarres, de Graefe ont aussi observé des polypes du sac lacrymal, nés spontanément de la muqueuse. De Wecker, sans citer d'observations personnelles, signale l'analogie de ces polypes avec les polypes muqueux des fosses nasales. La tumeur, quelquefois nettement pédiculée (de Graefe), d'apparence verruqueuse, peut atteindre le volume d'une petite noisette. Elle remplit la cavité du sac en déterminant d'abord les signes du catarrhe, puis ceux de la tumeur lacrymale. La paroi antérieure du sac est soulevée et donne au doigt une sensation d'empâtement élastique ou quelquefois de dureté véritable (obs. de Walther). La pression n'arrive pas à la faire disparaître, mais amène le reflux d'un peu de pus par les points lacrymaux. Dans quelques cas, on signale la mollesse de la tumeur qui peut la faire confondre avec un lipome, avec une mucocèle ou avec un kyste développé au-devant du sac.

L'incision de la paroi antérieure du sac est le seul moyen d'arriver au diagnostic et constitue le premier temps de l'extirpation qui se fait en saisissant la masse polypeuse mise à nu avec des pinces et en l'excisant avec des ciseaux. L'extirpation peut encore être faite avec le galvano-cautère et, dans ce cas, on doit cautériser le point d'implantation de la tumeur.

Les voies lacrymales étant toujours atteintes de catarrhe, et le canal nasal fréquemment rétréci ou oblitéré, un traitement ultérieur par les injections et la dilatation est nécessaire pour arriver à une guérison complète.

Les *exostoses* qui compriment, dévient ou oblitèrent le canal nasal, ne doivent pas être comptées au nombre des tumeurs des voies lacrymales. Leur histoire se rattache à la pathologie des os de la face, et nous les mentionnons seulement pour le diagnostic.

Il en est de même pour les tumeurs malignes, les *sarcomes* notamment, nés dans les fosses nasales ou dans le sinus maxillaire. Les prolongements de ces néoplasmes viennent parfois faire saillie dans le canal nasal et dans le sac lacrymal. Ils peuvent alors simuler une tumeur lacrymale ou un polype né dans le sac lui-même. Un examen attentif fera découvrir la masse principale dans la fosse nasale du côté correspondant ou dans la cavité du sinus dont les parois sont déjà déformées.

CHAPITRE IV

MALADIES DES MUSCLES DE L'ŒIL

Le globe de l'œil est mis en mouvement par les quatre muscles droits et par les deux obliques. Ces deux groupes de muscles *extrinsèques* sont des muscles à fibres striées et reçoivent leur innervation de paires nerveuses spéciales. De même que les autres muscles de la vie de relation, ils sont atteints de troubles fonctionnels variés : défaut de synergie, paralysies, contractures, spasmes.

L'œil possède, en outre, un muscle *intrinsèque* à fibres lisses, le muscle

ciliaire préposé aux mouvements d'accommodation et susceptible également de paralysies et de contractures.

Dans ce chapitre consacré aux maladies des muscles extrinsèques, nous décrirons successivement :

1° *Le strabisme.* — 2° *Les paralysies.* — 3° *Les contractures.* — 4° *Le nystagmus.*

I

STRABISME

Landolt, art. Strabisme du *Dictionn. encycl. des sciences méd.*, t. XII, p. 225. — Javal et Abadie, *Nouveau Dictionn. de méd. et de chir. prat.*, t. XXXIII, p. 698 et 709. — Panas, Leçons sur le strabisme, etc. Paris, 1875. — Motais, Recherches sur l'anatomie de l'appareil moteur de l'œil. *Archives d'ophtalmologie*, 1885-1886, t. V et VI. — Javal, Manuel du strabisme, 1896.

Dans son sens le plus général, le strabisme n'est qu'un symptôme et ce mot sert à désigner toute déviation, quelle qu'en soit la cause, qui détruit l'harmonie des axes visuels. C'est ainsi qu'on a décrit un strabisme *paralytique* et un strabisme *cicatriciel* dû à des adhérences anormales du globe oculaire.

Mais aujourd'hui on réserve le nom de strabisme à la déviation des axes visuels résultant d'un défaut d'équilibre du globe sans paralysie musculaire. Si, dans quelques cas, les paralysies des muscles de l'œil donnent naissance à un strabisme vrai, c'est par un mécanisme indirect que nous indiquerons plus loin.

Le strabisme vrai est souvent appelé strabisme *simple*, strabisme *fonctionnel* ou encore *concomitant*; ces locutions sont synonymes.

Le strabisme vrai peut être défini : *une déviation du globe oculaire, par défaut de synergie des muscles, sans paralysie et avec perte de la vision binoculaire.*

Le strabisme se manifeste par la déviation en dedans du globe oculaire (*strabisme convergent*) ou la déviation en dehors (*strabisme divergent*). Les déviations en haut ou en bas (*strabisme supérieur ou inférieur*) et les déviations obliques sont exceptionnelles et ne seront pas décrites isolément.

Étiologie. — Henck a observé un cas de strabisme congénital, avec défaut de motilité très prononcé et ptosis. Mais les faits de ce genre sont très rares et coïncident vraisemblablement toujours avec des lésions des centres nerveux et un développement imparfait des muscles.

Toutefois l'influence de l'hérédité sur la production du strabisme est admise aujourd'hui et le strabisme doit être considéré comme la manifestation d'une tare héréditaire nerveuse et un signe de dégénérescence (*strabisme névropathique*).

L'affection n'est en réalité presque jamais congénitale. C'est vers l'âge de quatre à cinq ans qu'on voit habituellement le strabisme se développer. Les statistiques n'ont pas établi si la fréquence du strabisme est plus grande chez les garçons que chez les filles, mais on signale la constitution chétive des sujets qui en sont atteints.

Les convulsions de l'enfance ont été considérées comme une cause de strabisme. Cette opinion, toutefois, n'est pas appuyée par des preuves et le fait que le strabisme apparaît généralement après les deux premières années de l'existence, pendant lesquelles les convulsions sont le plus fréquentes, lui ôte une partie de sa valeur.

[*E. DELENS.*]

Il n'y a pas lieu d'attribuer plus d'importance à l'opinion vulgaire qui fait dépendre le strabisme de la position donnée à l'enfant dans son berceau. Si un éclairage latéral trop intense pouvait produire le strabisme, on ne comprendrait pas pourquoi les deux yeux ne se dévieraient pas dans la même direction.

Il faut rejeter aussi l'opinion soutenue par quelques observateurs que le strabisme est le résultat d'une déviation primitivement volontaire *par imitation*. Depuis les travaux de Donders, on sait que les amétropies de l'œil (hypermétropie, myopie et astigmatisme) sont les principales causes du strabisme, ou du moins l'un des facteurs les plus importants de ce trouble fonctionnel. Sur 100 cas de strabisme convergent, Donders en a trouvé 77 liés à l'hypermétropie moyenne. Pour 100 cas de strabisme divergent, il en comptait 60 chez des myopes de divers degrés.

Pathogénie. — Les théories successivement proposées pour expliquer la production du strabisme ont beaucoup varié, et si le traitement de cette affection a réalisé de grands progrès depuis trente ans, les ophtalmologistes sont loin d'être d'accord sur ses causes.

Une opinion ancienne, celle de La Hire, soutenue par Buffon, a cherché en dehors du système musculaire la cause du strabisme. S'appuyant sur ce fait que l'acuité visuelle est ordinairement très affaiblie pour l'œil dévié, Buffon pensait que cet affaiblissement détermine la déviation, le sujet cherchant à mettre de côté l'œil devenu inutile. Mais l'affaiblissement de l'acuité visuelle ne suffit pas pour produire la déviation de l'œil. On voit, sans doute, quelquefois les yeux amaurotiques se dévier, mais c'est plutôt en dehors que se fait la déviation, et le strabisme externe est beaucoup plus rare que le strabisme interne. En outre, il n'est pas prouvé que l'amblyopie soit primitive dans le strabisme vrai, et, dans un certain nombre de cas, on voit, après le redressement de l'œil par l'opération, l'acuité visuelle s'améliorer.

Une autre théorie place aussi dans un état anormal de la rétine la cause de la déviation. C'est celle de l'*incongruence des rétines*. D'après cette théorie, l'œil se dévierait parce que la macula serait dépourvue de sa sensibilité et que la fixation se ferait suivant un axe secondaire aboutissant à un autre point de la rétine. Le fait que l'œil dévié est habituellement exclu de la vision binoculaire et qu'il se redresse dès qu'il entre en fixation rend cette théorie insoutenable. Sans doute, après l'opération, le redressement des axes des yeux ne donne pas toujours la fusion des images, mais cette fusion peut cependant être obtenue par les exercices stéréoscopiques préconisés par Javal.

Jules Guérin avait pensé que l'existence de taies de la cornée expliquait certains cas de strabisme. Suivant ce chirurgien, les opacités partielles de cette membrane obligeraient l'œil à se dévier pour permettre aux rayons lumineux d'arriver sur la rétine. Mais la théorie et les expériences démontrent que si les opacités troublent la vision, la déviation de l'œil est incapable de l'améliorer. Il n'y a donc pas lieu d'admettre le strabisme *optique* tel que le comprenait J. Guérin. Il n'en reste pas moins vrai que le strabisme coïncide fréquemment avec les opacités de la cornée. Stellwag a trouvé que les taies de la cornée se rencontrent dans la proportion de 22 pour 100 dans le strabisme. L'existence d'une cataracte congénitale est aussi une cause prédisposant à la déviation de l'œil.

Depuis soixante ans, presque tous les ophtalmologistes ont placé dans des

altérations du système musculaire de l'œil les causes de la déviation et, comme l'a fait remarquer Parinaud, c'est depuis que Dieffenbach, vers 1840, pratiqua les premières myotomies que les théories musculaires du strabisme ont régné presque sans conteste.

De Graefe, en Allemagne, Giraud-Teulon, en France, ont principalement contribué à accréditer l'idée que la déviation de l'œil dans le strabisme se lie exclusivement à un état anormal primitif des muscles. L'un et l'autre s'accordaient pour exclure l'influence nerveuse dans la pathogénie du strabisme.

De Graefe admettait une disproportion constante entre la longueur moyenne des muscles antagonistes, l'un d'eux ayant gagné ce que l'autre a perdu en longueur. Quant à la cause de cette différence de longueur, l'anatomie ne l'a pas révélée et elle ne dépendrait pas de l'insertion plus ou moins rapprochée du limbe de la cornée, car s'il en était ainsi le strabisme congénital devrait être fréquent. Lorsque au cours d'une opération on trouve un développement exagéré du muscle dans le sens duquel s'est faite la déviation, on ne peut pas non plus en conclure que cet état soit primitif plutôt que secondaire.

La coïncidence de taies de la cornée et du strabisme avait fait supposer à Ruete que l'inflammation cornéenne se propageait jusqu'à l'insertion du muscle le plus voisin et produisait consécutivement la rétraction du muscle. Cette théorie n'est pas admissible, car il n'y a pas rétraction véritable du muscle et la situation de la tache est loin de répondre toujours au muscle atteint.

Giraud-Teulon pensait, avec plus de raison, que l'inflammation de la cornée avait pu déterminer par action réflexe une modification dans la contraction d'un des muscles de l'œil.

On ne peut d'ailleurs admettre une rétraction véritable du muscle producteur de la déviation et l'idée même d'une contracture n'est pas soutenable, puisque tous les mouvements du globe oculaire sont conservés avec leur amplitude.

Suivant Stilling, le strabisme ne serait que le retour de l'œil à une position de repos correspondant à un minimum de contraction des six muscles oculaires. Mais cette manière d'envisager la question ne constitue pas une explication à proprement parler; elle n'est que la constatation d'un fait.

La paralysie d'un des muscles de l'œil détermine une déviation essentiellement différente du strabisme vrai, puisque l'œil a perdu la faculté de se déplacer dans le sens de l'action du muscle paralysé. Cependant la paralysie d'un muscle peut devenir la cause d'un strabisme vrai dans deux circonstances. Dans certains cas, le muscle antagoniste du muscle paralysé est atteint de contracture et, après la disparition de la paralysie, l'œil reste dévié par persistance de la contracture. Il peut arriver aussi que le muscle associé de l'autre œil soit atteint de contracture et qu'après la guérison de la paralysie, apparaisse un strabisme du côté opposé. De Graefe a donné de ce fait l'explication suivante : si l'on suppose paralysé le muscle droit externe de l'œil droit, pendant les efforts que fait ce muscle pour produire l'abduction, il reçoit une incitation nerveuse beaucoup plus forte qu'à l'état normal. Mais le muscle droit interne du côté gauche, normalement associé au muscle droit externe du côté droit pour produire le mouvement conjugué des yeux vers la droite, reçoit aussi des centres nerveux une incitation plus forte. Il peut donc, sous cette influence, se contracturer et l'œil devient ainsi strabique en dedans.

En somme, toutes les explications concernant l'état des muscles dans le strabisme sont entourées d'obscurités.

[*E DELENS*]

Si l'on n'a pu établir jusqu'ici que la cause du strabisme réside dans un état pathologique des muscles de l'œil ni dans une altération de sa membrane sensible, les recherches des ophtalmologistes modernes ont du moins démontré la coïncidence fréquente du strabisme avec les anomalies de la réfraction.

Depuis quelques années, les théories musculaires du strabisme ont été vivement contestées et l'on tend à faire jouer à l'innervation, dans la pathogénie de ce trouble fonctionnel, un rôle depuis longtemps trop négligé. Parinaud, plus que tout autre, a contribué à ce retour vers des idées dont on trouve la trace dans des publications antérieures et auxquelles, dans une série de mémoires, il a su donner une grande force (voy. *Annales d'oculistique*, déc. 1896, p. 401).

Il a montré que les mouvements de *direction* des deux yeux devaient être nettement séparés des mouvements de *convergence*. Ces derniers sont intimement liés, comme on sait, à l'accommodation, et les troubles d'innervation de la convergence prédominent dans le strabisme. Parinaud croit pouvoir définir le strabisme : *un vice de développement de l'appareil de la vision binoculaire portant à la fois sur la partie motrice et sur la partie sensorielle de cet appareil.* Il ne pense pas qu'il y ait uniquement trouble de l'innervation de la convergence. Ce trouble existe au début, mais avec l'âge il se produit des modifications dans la longueur des muscles et surtout des rétractions dans l'aponévrose et les tissus péri-oculaires qui maintiennent l'œil dans sa position anormale.

Symptomatologie. — Trois grands caractères distinguent le strabisme vrai de la déviation qui accompagne les paralysies musculaires. Ces trois caractères sont : 1° la conservation des mouvements de l'œil dévié; 2° l'égalité des mouvements de l'œil sain et de l'œil strabique; 3° l'absence de diplopie.

1° Pour vérifier que l'œil strabique a conservé ses mouvements intacts, il faut couvrir l'œil sain avec la main ou avec un verre dépoli. On constate alors que l'œil dévié se redresse, entre en fixation et qu'il peut suivre en dedans jusqu'à la commissure interne, en dehors jusqu'à la commissure externe, le doigt porté alternativement en dedans et en dehors. L'œil dévié a donc conservé l'amplitude de ses mouvements d'adduction et d'abduction.

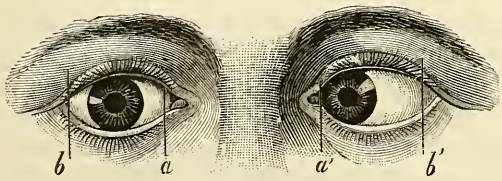

Fig. 240. — Strabisme interne de l'œil gauche. Les mouvements d'adduction et d'abduction des deux yeux ont une amplitude égale représentée par les distances *a b* et *a' b'*; mais, au repos, l'œil gauche reste en adduction.

Lorsqu'un œil, au contraire, est dévié par la paralysie d'un de ses muscles, la même expérience donne un résultat différent. Si la paralysie est complète ou presque complète, on voit le mouvement dans le sens opposé à la déviation s'arrêter lorsque l'œil a atteint ou à peine dépassé le milieu de la fente palpébrale, et les efforts que fait le muscle paralysé se traduisent par des oscillations et des contractions saccadées.

2° Pour constater l'égalité et la synergie des mouvements de l'œil sain et de l'œil dévié, on procède de la façon suivante : l'œil sain est couvert avec la main ou avec un verre dépoli. Immédiatement l'œil dévié se redresse, et la cornée se place au milieu de la fente palpébrale. Ce mouvement mesure la déviation de l'œil strabique, qui est désignée sous le nom de *déviation primitive*. Si, pendant ce redressement momentané de l'œil strabique, l'observateur se place de manière

à suivre l'œil sain caché derrière la main ou mieux derrière une plaque de verre dépoli, il voit que l'œil sain s'est déplacé d'une quantité égale et dans le même sens que l'œil strabique. Ce déplacement est ce qu'on nomme la *déviation secondaire*, et l'on exprime la relation qui existe entre ces deux mouvements en disant que la déviation primitive, dans le strabisme, est égale à la déviation secondaire. En d'autres termes, il y a toujours, dans le strabisme vrai, synergie et égalité des mouvements des deux yeux, seulement les axes visuels ont perdu leur parallélisme.

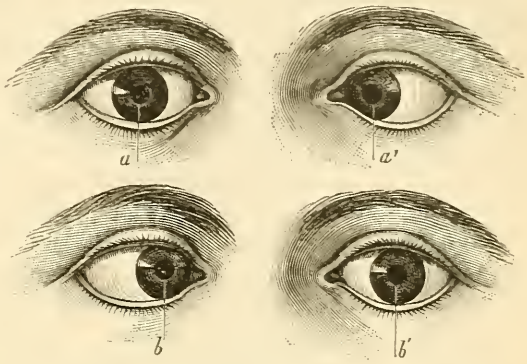

Fig. 241. — Strabisme interne de l'œil gauche.
a', déviation de l'œil strabique au repos (*déviation primitive*). — *b*, déviation subie par l'œil sain (*déviation secondaire*) lorsqu'il est caché par un verre opaque. L'œil strabique se redresse et entre en fixation (*b'*).

Dans le cas où la déviation d'un des deux yeux est due à une paralysie musculaire, on constate, au contraire, par la même expérience, que la déviation secondaire est plus grande que la déviation primitive.

3° L'absence de diplopie, dans les conditions ordinaires de la vision binoculaire est le troisième caractère fondamental du strabisme vrai. Dans les paralysies récentes de l'un des muscles de l'œil, la diplopie est, au contraire, l'un des caractères les plus frappants et c'est le plus gênant pour le patient.

Chez le strabique vrai, l'œil dévié ne perçoit pas de fausse image, ou du moins il en fait abstraction. L'explication de ce phénomène ne laisse pas que d'avoir exercé la sagacité des ophtalmologistes. Il y a d'abord à tenir compte du degré plus ou moins marqué d'amblyopie de l'œil dévié qui ne perçoit que des images affaiblies. Cette amblyopie est quelquefois primitive, mais on admet qu'elle est souvent aussi secondaire, et elle a reçu le nom d'amblyopie *ex anopsiâ*. Il est certain, en outre, que nous possédons à l'état normal le pouvoir de neutraliser les images perçues par l'un des yeux dans la vision binoculaire; ce phénomène est facilement constaté par tous ceux qui ont fait usage du microscope.

Dans les premiers temps, le strabique est vraisemblablement gêné par un certain degré de diplopie, mais il arrive vite, par l'habitude, à ne pas tenir compte de l'image fournie par l'œil dévié. On peut toujours, comme l'a montré Javal, mettre en évidence cette diplopie latente par l'emploi des verres colorés. Si l'on place devant l'œil sain d'un strabique un verre rouge et qu'on lui fasse fixer la flamme d'une bougie située à 1 ou 2 mètres de distance, il indiquera facilement la perception d'une image colorée en rouge et d'une autre image non colorée dont l'intensité sera en raison inverse du degré d'amblyopie de l'œil strabique.

Par le fait de la suppression de la vision binoculaire chez le strabique, l'appréciation des distances et du relief des objets est forcément annihilée et il est exposé à commettre de fréquentes erreurs. Une expérience, indiquée par Hernig, démontre bien ce défaut d'appréciation. Elle consiste à faire fixer à travers un tube de 30 centimètres, avec les deux yeux, une pointe verticale et à laisser tomber une bille alternativement en avant et en arrière de ce point de fixation. Il est

impossible au patient qui ne jouit pas de la vision binoculaire d'indiquer si la chute de la bille a eu lieu en avant ou en arrière de la pointe.

Le degré de déviation de l'œil strabique peut s'exprimer par la distance qui sépare du milieu de la fente palpébrale, le centre de la cornée ou de la pupille. Cette distance, évaluée en millimètres, donne une idée approximative de la déviation. On dit, par exemple, que la déviation est de 2, de 4, de 6 millimètres. Un instrument dont sont encore quelquefois pourvues les boîtes d'ophtalmologie, le *strabomètre* de Lawrence porte sur son bord libre des divisions en lignes ou en millimètres qui facilitent la mensuration sans la rendre très précise. Mais ce mode de mensuration laisse beaucoup à désirer.

Fig. 242. Strabomètre de Lawrence.

Il est préférable d'évaluer angulairement la déviation et de la mesurer à l'aide du *périmètre*. Le sujet observé appuie le menton sur le support et fixe le point de mire. L'observateur tient à la main une bougie allumée au-dessus et en arrière du zéro de l'arc métallique, et constate que l'image réfléchie par l'œil sain occupe le centre de la cornée. Sur l'œil strabique elle occupe une position excentrique. Le chirurgien se déplace alors avec la bougie le long de l'arc métallique jusqu'à ce que l'image de la flamme occupe le centre de la cornée de l'œil dévié. Il lit à ce moment sur l'arc métallique le chiffre qui répond à la situation de la bougie et obtient ainsi la mesure angulaire de la déviation.

Bien que ce procédé comporte des causes d'erreur, il est suffisant dans la pratique et bien supérieur à la mensuration à l'aide du strabomètre. La déviation dans le strabisme vrai oscille entre 5 et 60 degrés. Ce dernier chiffre toutefois est exceptionnel et ne se rencontre que dans le strabisme convergent accompagné d'amblyopie forte.

Variétés. — La déviation en dedans (*strabisme convergent*) et la déviation en dehors (*strabisme divergent*) sont les variétés habituelles du strabisme vrai, fonctionnel ou concomitant. Nous les décrirons plus loin. Les formes du strabisme supérieur et inférieur sont tout à fait exceptionnelles et ne nous arrêteront pas.

Mais en dehors des formes ordinaires du strabisme vrai, il y a plusieurs états analogues dont il importe de préciser la signification.

On désigne sous le nom de *strabisme apparent* ou *faux* un défaut de parallélisme dans la situation des yeux qui s'observe chez les hypermétropes et chez les myopes. Dans le regard au loin, il se produit chez l'hypermétrope une divergence marquée des cornées; chez le myope, c'est une convergence qu'on observe. Mais il n'y a pas asymétrie véritable, et lorsqu'on couvre un des yeux on ne voit pas se produire la déviation secondaire de cet œil, comme dans le strabisme vrai. L'œil couvert garde sa situation.

Le strabisme apparent de l'hypermétrope et du myope dépendent de ce que chez l'un et chez l'autre l'axe visuel forme avec l'axe optique de l'œil un angle anormal.

Chez l'emmétrope, en effet, l'axe optique ou axe de figure de l'œil ne coïncide pas avec l'axe visuel ou ligne du regard qui aboutit à la macula. L'angle que forment ces deux axes en s'entre-croisant au point nodal (Landolt) ou au centre de rotation du globe oculaire (Giraud-Teulon), a reçu le nom d'angle α. Chez

l'emmétrope, la ligne visuelle passe un peu en dedans de l'axe optique qui traverse la cornée à son centre. L'angle α est donc interne, mais comme il n'est que de 4 à 5 degrés, la divergence légère des cornées dans le regard au loin est peu apparente.

Chez l'hypermétrope, au contraire, l'angle α atteint 7 à 8 degrés et la divergence des cornées devient alors assez manifeste pour produire un strabisme apparent divergent.

Chez le myope, l'angle α est inférieur à ce qu'il est chez l'emmétrope et souvent nul; dans les degrés élevés de myopie, il arrive même que l'axe visuel se trouve reporté en dehors de l'axe optique de 2 degrés; l'angle α d'interne est devenu externe. C'est ainsi que s'explique chez les myopes l'apparent strabisme convergent dans le regard au loin.

On a appelé *strabisme latent* ou *dynamique* un état des muscles de l'œil qui, dans certaines conditions, peut donner lieu à la divergence momentanée des globes oculaires. Cet état consiste en une faiblesse congénitale des muscles droit interne ou droit externe qui deviennent incapables de lutter contre l'action du muscle antagoniste. Cette asthénopie s'observe chez les myopes et chez les hypermétropes, mais, à l'inverse de ce qui se passe dans le strabisme apparent dont il vient d'être question, elle produit chez le myope la divergence des globes oculaires et la convergence chez l'hypermétrope.

Chez le myope, en effet, l'obligation de rapprocher les objets pour les voir distinctement nécessite des efforts de convergence exagérés. Les muscles droits internes, s'ils sont insuffisants, arrivent bientôt à se relâcher par épuisement et le globe oculaire cède à l'action du muscle droit externe qui l'entraîne en dehors.

Pour l'hypermétrope c'est le contraire que l'on observe. Le muscle droit externe congénitalement insuffisant arrive à ne plus pouvoir lutter; il se relâche et l'œil se trouve entraîné dans l'adduction par l'action prédominante du muscle droit interne.

Le strabisme latent ou dynamique peut conduire au strabisme vrai.

L'*asthénopie musculaire* est facile à mettre en évidence par l'emploi des prismes. De Graefe a institué une expérience qu'il est aisé de répéter. Sur une feuille de papier on trace une ligne verticale et au milieu de cette ligne un gros point noir. Si l'on fait fixer ce point par les deux yeux et qu'on interpose devant l'un d'eux un prisme de 15 à 20 degrés à arête horizontale, l'image du point se dédouble, mais les deux images restent sur la même ligne verticale lorsque les muscles ont conservé leur puissance. Lorsqu'au contraire il y a asthénopie, il y a dédoublement des lignes et les deux points apparaissent à des hauteurs différentes. Suivant que le muscle interne ou le muscle externe de l'œil au-devant duquel est placé le prisme est insuffisant, la diplopie est croisée ou homonyme.

Fig. 245. — Ligne d'épreuve pour l'asthénopie musculaire.

De Graefe a pu, par ce moyen, mesurer la force adductrice du droit interne et la force abductrice du droit externe. Il a vu qu'il y avait une très grande différence entre les deux muscles. Tandis que le droit interne peut neutraliser

l'effet d'un prisme de 22 degrés, le muscle droit externe neutralise seulement l'effet d'un prisme de 3 à 6 degrés.

L'asthénopie ou insuffisance des muscles interne ou externe peut aussi être démontrée et mesurée au moyen du périmètre. Le sujet à examiner appuie le menton sur le support et serre entre les dents une planchette de bois destinée à assurer l'immobilité parfaite de la tête. L'un des yeux est couvert avec un bandeau. L'œil examiné fixe d'abord au voisinage du point de mire des caractères fins encadrés dans le curseur. L'observateur déplace successivement dans un sens ou dans l'autre le curseur, et lorsque l'œil cesse de pouvoir distinguer les caractères, il en conclut que la macula ne peut plus être amenée dans cette direction par le muscle en action. Le chiffre inscrit sur l'arc du périmètre donne la mesure de l'angle correspondant à l'excursion de l'œil sous l'influence de la contraction musculaire. Ce procédé permet de déterminer le champ de fixation ou champ du regard, qu'il ne faut pas confondre avec le champ visuel.

L'asthénopie musculaire, latente dans bien des cas chez l'hypermétrope et chez le myope, peut devenir manifeste à la suite de fatigue. Elle produit alors un strabisme momentané, dit *strabisme intermittent* ou *périodique*. Ce strabisme ne diffère du strabisme vrai ou fixe que par son apparition passagère. Le strabisme intermittent est convergent chez l'hypermétrope. Il survient à la suite d'efforts répétés du muscle droit externe. Chez le myope, le strabisme est au contraire divergent; le muscle droit interne, fatigué par des efforts excessifs de convergence, se relâche et le muscle droit externe entraîne l'œil dans l'abduction.

Le *strabisme alternant* se rencontre surtout chez l'hypermétrope, comme variété du strabisme convergent. On voit alors tantôt l'un, tantôt l'autre œil se placer dans l'adduction et le sujet se servir alternativement de l'un ou de l'autre œil. On attribue cette alternance à ce que l'acuité visuelle des deux yeux est sensiblement la même.

Le *strabisme double* a été nié par quelques auteurs, par de Wecker, entre autres. Théoriquement, disent-ils, il ne peut exister. Néanmoins, on voit fréquemment, dans les cas de strabisme interne, l'œil sain se porter dans un léger degré d'adduction. Giraud-Teulon a même soutenu que le strabisme est le plus ordinairement double. Il est certain qu'à première vue, il est souvent difficile de reconnaître quel est l'œil véritablement dévié dans le strabisme interne.

A. — *STRABISME INTERNE OU CONVERGENT*

Le strabisme *interne*, *convergent*, est la forme la plus fréquente du strabisme vrai. Mackenzie a trouvé que sur 100 cas de strabisme, il y en a 95 de strabisme convergent pour 5 de strabisme externe ou divergent.

Étiologie. — Le strabisme interne ou convergent existe rarement dans les trois premières années de la vie. Il se montre vers quatre ou cinq ans, à l'époque où les enfants commencent à appliquer leur vue. On signale généralement l'état chétif des enfants chez lesquels on voit apparaître le strabisme: mais il y a de fréquentes exceptions. L'imitation, d'après quelques auteurs, serait parfois une cause de strabisme ; on voit en effet des enfants s'exercer à loucher pour s'amuser; mais il est plus que douteux que le strabisme momentané ainsi provoqué soit jamais devenu permanent.

L'*hypermétropie* est la règle dans les cas de strabisme interne et la myopie tout à fait exceptionnelle. Sur 172 cas de strabisme interne, Donders a rencontré 133 fois l'hypermétropie, ce qui donne la proportion de 77 pour 100. Stellwag a trouvé presque le même chiffre, 78 pour 100. Schweigger est arrivé à une proportion un peu moindre, mais encore considérable, 66 pour 100.

Ce sont les cas moyens d'hypermétropie compris entre 2 et 4 dioptries qui coïncident le plus souvent avec le strabisme. On comprend que l'hypermétropie faible ne dépassant pas 1 à 2 dioptries, n'apporte pas un trouble assez considérable dans les conditions de la vision binoculaire pour déterminer le strabisme. Dans l'hypermétropie moyenne, de 4 à 6 dioptries, le muscle droit externe, congénitalement plus faible que le muscle droit interne, doit faire des efforts exagérés pour amener au parallélisme les axes visuels qui passent en dedans du centre de la cornée et font avec les axes optiques un angle de plus de 5 degrés. Ces efforts répétés épuisent rapidement le muscle droit externe, et le droit interne, normalement plus fort, ne tarde pas à l'emporter sur son antagoniste, d'où l'adduction exagérée et le strabisme interne (Giraud-Teulon).

Dans le cas d'hypermétropie forte, on explique la rareté relative du strabisme par ce fait que l'amplitude d'accommodation se trouve très réduite : or, les efforts de convergence et ceux de l'accommodation marchent habituellement de pair. Il en résulte que le muscle droit interne agit moins chez les hypermétropes d'un degré élevé, d'où moindre tendance au strabisme interne ; mais chez eux la vision reste forcément confuse.

Symptomatologie. — La déviation en dedans de l'un des yeux caractérise le strabisme convergent. Cette déviation angulaire varie de quelques degrés jusqu'à 50 ou 60 degrés. La déviation secondaire de l'œil sain se produit dès qu'un verre dépoli ou la main sont placés au-devant de lui et que l'œil strabique entre en fixation.

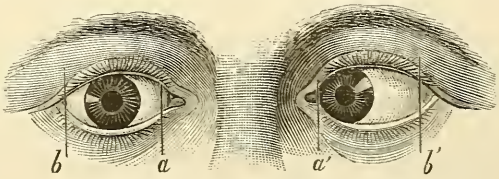

Fig. 244. — Strabisme interne ou convergent de l'œil gauche.

Au début, le strabisme interne se présente habituellement sous la forme intermittente ou *périodique*, quelquefois même sous la forme *alternante*. Les parents ne peuvent pas toujours indiquer au chirurgien quel est l'œil dévié, et c'est seulement au bout d'un temps assez long que le strabisme se fixe définitivement sur l'un des yeux, qui est le plus hypermétrope ou le plus amblyope.

D'après Stellwag, la déviation primitive ne persiste pas pendant le sommeil. Le plus souvent aussi, on la voit disparaître pendant l'anesthésie chloroformique. De ce relâchement pendant l'anesthésie, on pourrait conclure que le muscle droit interne est atteint d'un certain degré de contracture.

Le *champ du regard* ou de *fixation* est généralement restreint en dehors, dans le strabisme convergent. Dans le strabisme alternant, les deux champs monoculaires peuvent être rétrécis en dehors, mais ils sont quelquefois normaux (Landolt et Éperon, *Traité d'ophtalmologie* de de Wecker et Landolt).

L'amblyopie habituelle de l'œil dévié et la neutralisation des images par le fait de l'habitude empêchent la diplopie dans le strabisme convergent. Cette diplopie peut cependant être révélée par l'emploi d'un verre coloré (Javal).

Elle se manifeste même sans l'emploi de ce moyen si on laisse longtemps l'œil dévié sous un bandeau, car les doubles images apparaissent au moment où le bandeau est supprimé.

Pronostic. — Le strabisme convergent, une fois déclaré, persiste en général tant que le traitement n'est pas intervenu pour rétablir l'équilibre musculaire. Il arrive parfois cependant que le strabisme convergent de l'enfance disparaît à l'âge adulte. Panas pense que dans ce cas le développement des cellules ethmoïdales a pu modifier l'équilibre musculaire au profit des muscles droits externes.

Schweigger cite un cas où le strabisme convergent aurait disparu chez un enfant par le fait seul de la volonté. Les exemples de guérison volontaire sont certainement tout à fait exceptionnels.

B. — *STRABISME EXTERNE OU DIVERGENT*

Le strabisme *externe* ou *divergent* est rare ; il se rencontre seulement 5 fois sur 100, d'après Mackensie. Il constitue une difformité plus désagréable que le strabisme convergent.

Le strabisme externe confirmé, d'après de Graefe, est précédé dans 66 pour 100 des cas par un strabisme *intermittent*. Les rapports intimes qui unissent le strabisme divergent à la myopie ont été mis en évidence par Donders.

Voici comment s'explique la production du strabisme externe chez le myope : l'œil myope a une forme ellipsoïde qui diminue sa mobilité et exige une force de contraction plus considérable de la part des muscles internes et externes. En outre, dans la vision au loin comme dans la vision rapprochée, l'œil myope converge toujours, car sa ligne visuelle forme avec l'axe optique un angle ouvert en dehors. Il en résulte une prédominance d'action et une fatigue particulière du muscle droit interne. Ce muscle ne tarde pas à présenter les signes de l'asthénopie, et pourvu qu'il soit congénitalement insuffisant, il se relâche. L'œil est alors entraîné en dehors par l'action du muscle droit externe. Le strabisme divergent, d'abord intermittent, devient à la longue permanent.

La diplopie n'existe qu'au début dans le strabisme divergent. Les images gênantes sont plus tard neutralisées comme pour le strabisme convergent.

Le strabisme *externe* se présente quelquefois sous la forme de strabisme *alternant*. On admet dans ces cas que l'acuité des deux yeux est égale et que le sujet exclut indifféremment l'un ou l'autre œil pour la vision.

Le strabisme externe ne peut être confondu qu'avec la paralysie de la troisième paire ou celle du muscle droit interne. L'amplitude de l'arc d'excursion de l'œil atteint, la déviation secondaire de l'œil sain, l'absence de diplopie permettent d'établir facilement le diagnostic.

Traitement du strabisme

Meyer (Ed.), Du strabisme et spécialement des conditions de succès de la strabotomie, Thèse de Paris, 1865. — Thévenon, Quelques réflexions pratiques à l'occasion d'un certain nombre de strabotomies, etc. Thèse de Paris, 1875. — Testut, De l'avancement du tendon dans le traitement du strabisme. Thèse de Paris, 1881. — Bonnemaison, Des différents procédés chirurgicaux pour le traitement du strabisme monolatéral excessif. Thèse de Paris,

1882. — Lainey. De l'avancement capsulaire. Thèse de Paris, 1884-1885. — Kalt. Recherches anatomiques et physiologiques sur les opérations de strabisme. Thèse de Paris, 1885-1886. — Farina, Du stéréoscope comme moyen de traitement orthoptique du strabisme. Thèse de Paris, 1886-1887. — Gioux. Contribution à l'étude de l'insuffisance des muscles de l'œil et de son traitement par la téno-myotomie partielle. Thèse de Paris, 1887-1888. — De Pacla. Des troubles musculaires du strabisme concomitant. Thèse de Paris, 1889-1890. — Langle. Exposé des théories actuelles et des méthodes de traitement du strabisme. Thèse de Paris, 1895-1896.

Deux méthodes de traitement sont applicables au strabisme, la méthode *orthopédique* et la méthode *chirurgicale*.

Par méthode orthopédique, il faut entendre l'ensemble des moyens, autres que l'opération, qui sollicitent la contraction du muscle affaibli et tendent à rétablir la vision binoculaire.

Traitement orthopédique. — Que le strabisme soit convergent ou divergent, s'il est récent et surtout intermittent comme on l'observe habituellement au début, la première indication est de corriger par les verres appropriés l'amétropie, qui presque toujours lui a donné naissance.

Pour le strabisme convergent lié à l'hypermétropie, on prescrit les verres convexes corrigeant la *totalité* de l'hypermétropie, de manière à supprimer les efforts de l'accommodation intimement liés à ceux de la convergence.

Pour le strabisme divergent accompagnant la myopie, on corrige en partie celle-ci par les verres concaves dont on a déterminé le numéro.

Dans l'un et l'autre cas, si le strabisme est récent, on conseille au patient de faire travailler surtout l'œil dévié, dans le double but de combattre la déviation en l'obligeant à la fixation et de prévenir, par l'usage, son affaiblissement. Pour cela, on couvre l'œil sain d'un bandeau ou l'on place au-devant de lui un verre dépoli qui met obstacle à la vision.

S'il existe une diplopie gênante, comme on le voit quelquefois au début du strabisme, on neutralise la diplopie par l'usage de verres prismatiques. La base du prisme doit être tournée du côté du muscle qui paraît affaibli, c'est-à-dire dans le sens opposé à la déviation de l'œil. On a soin, en déterminant le numéro du prisme convenable, de choisir celui qui produit une fusion presque complète des images sans donner une superposition parfaite, de manière à laisser au muscle antagoniste un léger effort à accomplir pour produire cette fusion.

Dans le strabisme alternant convergent des tout jeunes enfants, l'exclusion alternative de chaque œil par l'emploi d'un bandeau est, dans le strabisme récent, souvent suffisante pour amener la guérison.

Mais c'est surtout à l'usage simultané des verres correcteurs et des instillations d'un collyre à l'atropine qu'on a eu recours pour le traitement du strabisme convergent et alternant chez l'enfant. Par l'usage répété des instillations d'atropine, on cherche à exclure ainsi l'accommodation et à diminuer par suite la tendance à la convergence.

Le stéréoscope a été préconisé par Javal comme un moyen de traitement du strabisme. Le stéréoscope a pour effet de stimuler la tendance à la vision binoculaire. C'est un véritable instrument orthopédique. Mais son emploi exige que l'œil dévié ait conservé une acuité suffisante. Il faut, en outre, que le sujet atteint du strabisme soit assez intelligent pour bien comprendre quel effort on exige de lui et à quoi doit tendre cet effort. C'est un traitement inapplicable chez les jeunes enfants et toujours fort long. Il donne surtout des résultats

après un redressement chirurgical incomplet et constitue une ressource précieuse pour rendre au sujet la vision binoculaire.

On trouvera minutieusement exposé, dans le *Manuel du strabisme* de E. Javal (Paris, 1896), tout ce qui est relatif au traitement orthopédique du strabisme, dans le détail duquel nous ne pouvons entrer.

Traitement chirurgical. — Dans le traitement chirurgical, on se propose de remédier par une opération au défaut d'équilibre des muscles de l'œil. Ce résultat peut être obtenu soit en sectionnant le tendon du muscle qui paraît le plus court (*ténotomie*), soit en reportant plus en avant l'insertion du muscle qui paraît le plus long (*avancement musculaire*). Dans les degrés élevés de strabisme, on combine la ténotomie avec l'avancement musculaire. Comme modification à l'opération de l'avancement musculaire, de Wecker a décrit l'*avancement capsulaire*, dont nous dirons quelques mots.

Le traitement chirurgical s'adresse aux cas de strabisme confirmé soit convergent, soit divergent. Il est applicable aux cas de strabisme paralytique dus à la paralysie d'un des muscles de l'œil, lorsque celle-ci a résisté aux divers moyens de traitement et que la déviation est devenue permanente.

Ténotomie. — Taylor, chirurgien anglais, paraît être le premier (1737) à avoir eu l'idée de recourir à la section du muscle pour remédier au strabisme. Cent ans plus tard, Stromeyer proposa de nouveau, sans l'exécuter, la même opération. C'est seulement en 1839 que Dieffenbach la pratiqua pour la première.

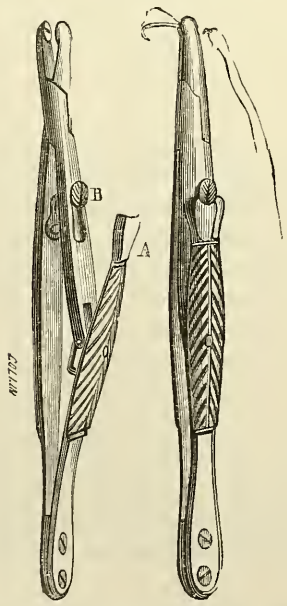

Fig. 215. — Pince porte-aiguilles de Sands.

Fig. 216. — Crochets à strabisme.

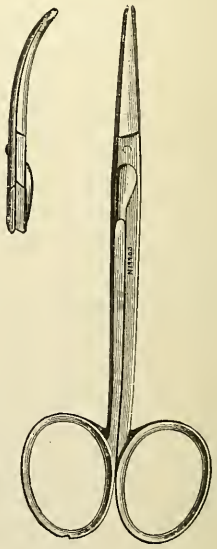

Fig. 217. — Ciseaux droits et courbes.

fois. Roux, Velpeau et Baudens l'imitèrent en France; mais les résultats obtenus furent peu brillants. Ces chirurgiens, en effet, sectionnaient le muscle lui-même dont les deux bouts rétractés ne se cicatrisaient pas. La section du tendon est aujourd'hui seule pratiquée depuis les travaux de Bonnet (de Lyon).

Opération. — Le chloroforme est indispensable lorsqu'on opère sur les enfants. La cocaïnisation de l'œil est suffisante chez l'adulte. Le lavage et les irrigations antiseptiques des culs-de-sac conjonctivaux doivent précéder immédiatement l'intervention.

Les instruments nécessaires sont : un écarteur à ressort des paupières ; une pince fixatrice ; une pince à dents de souris ; un petit bistouri ; une paire de ciseaux courbes à pointe mousse ; enfin deux crochets dits crochets à strabisme. On doit aussi avoir sous la main du fil de soie noir très fin et de très petites aiguilles courbes pour pratiquer, s'il y a lieu, la suture de la conjonctive.

Les paupières étant maintenues écartées par l'ophtalmostat à ressort, la pince fixatrice saisit un pli de la conjonctive, près du limbe cornéen, à l'extrémité opposée du diamètre de la cornée qui avoisine le tendon à sectionner. Cette pince, confiée à un aide, sert à maintenir l'œil et à l'attirer dans le sens opposé à la déviation qu'il s'agit de corriger.

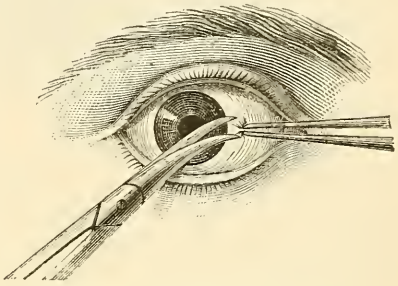

Fig. 248. — Ténotomie. — Section de la conjonctive.

Avec la pince à dents de souris, le chirurgien saisit alors la conjonctive tout près du limbe cornéal, en avant du tendon à sectionner. La base du pli ainsi formé est coupée avec les ciseaux courbes. Il en résulte une boutonnière verticale qui doit avoir 8 à 10 millimètres. La lèvre de cette boutonnière, qui répond à l'insertion tendineuse, est soulevée par la pince, et le tissu cellulaire sous-conjonctival est sectionné, disséqué et refoulé par la pointe mousse des ciseaux en se rapprochant le plus possible de la sclérotique, dans le voisinage du tendon et en se dirigeant vers le bord supérieur de celui-ci. Lorsque l'insertion est isolée, l'opérateur introduit l'extrémité du crochet à strabisme entre le tendon et la sclérotique et, la poussant avec une certaine force, la fait ressortir au-dessous du bord inférieur, de manière à charger le tendon sur le crochet.

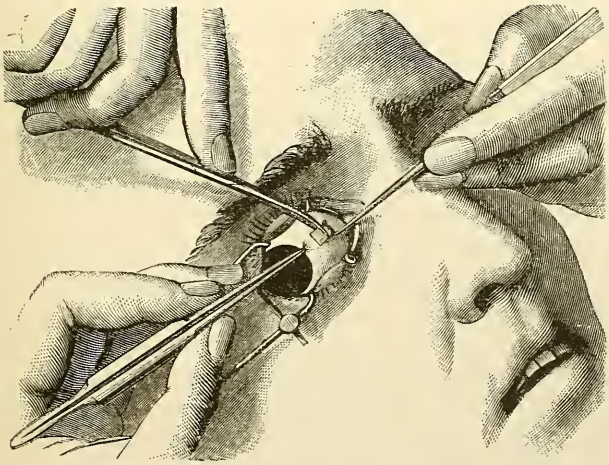

Fig. 249. — Opération du strabisme. Section du tendon.

Dès qu'il s'est assuré que le tendon est soulevé et chargé au ras de son insertion, il en opère la section à petits coups, avec la pointe des ciseaux courbes, en se tenant le plus près possible de la sclérotique et en procédant de l'extrémité libre du crochet vers sa tige.

Dès que le tendon est complètement sectionné, on constate que le globe oculaire est devenu plus mobile et qu'il peut être entraîné facilement par la pince fixatrice dans le sens opposé à la déviation. On cherche alors à se rendre compte,

en abandonnant l'œil à lui-même, après avoir débarrassé les culs-de-sac conjonctivaux de la petite quantité de sang qui a pu s'écouler, si la déviation est corrigée. On ne doit pas craindre d'avoir un peu dépassé le but, au premier moment.

Lorsque la déviation primitive est considérable, on augmente l'effet de la correction par une dissection plus étendue du tissu cellulaire sous-conjonctival au moment où l'on isole le tendon.

Lorsque, au contraire, on veut, après coup, limiter l'effet de la ténotomie, on réunit, par deux ou trois points de suture, les lèvres de la plaie conjonctivale.

En moyenne, on doit compter qu'une ténotomie simple corrige une déviation d'environ 15 degrés.

L'incision du repli de la conjonctive telle que nous l'avons décrite, donne une boutonnière verticale. On peut, surtout si l'on ne désire pas une correction considérable, pratiquer une incision horizontale parallèle au tendon, et portant au niveau de son insertion. Cette incision donne moins de jour, mais la cicatrice en est plus régulière.

Si la déviation à corriger est considérable, on pratique dans la même séance l'avancement du tendon du muscle antagoniste. On peut aussi augmenter l'effet correcteur de la ténotomie, en pratiquant sur le muscle congénère ou de même nom, de l'autre œil, la ténotomie dans une séance ultérieure. Dans des cas exceptionnels l'on pourra être amené à pratiquer en même temps l'avancement musculaire du muscle antagoniste de ce dernier œil.

Pour corriger, par exemple, une déviation très forte dans un cas de strabisme convergent de l'œil droit, on pratiquera dans une première séance la ténotomie du muscle droit interne et l'avancement du muscle droit externe de cet œil, et dans une autre séance, la ténotomie du droit interne, et, au besoin, l'avancement du droit externe de l'œil gauche.

Panas professe aujourd'hui que le strabisme fonctionnel exige, dans tous les cas, une action opératoire portant sur les deux yeux, et, en présence d'un strabisme convergent, quel que soit le côté affecté en apparence, il procède de la façon suivante : le patient est chloroformé et sur les deux yeux, les muscles droits internes sont soumis d'abord à l'élongation, après avoir été mis à nu. Pour cela le muscle , saisi avec une pince au niveau de son insertion, est allongé par des tractions suffisantes pour amener le bord interne de la cornée au niveau de la commissure externe des paupières. La section du tendon d'insertion est ensuite pratiquée. Panas dit avoir toujours obtenu un redressement complet des axes optiques en procédant de cette façon.

Avancement musculaire. — Jules Guérin a, le premier, eu recours à l'avancement du tendon antagoniste; mais il fixait le tendon détaché de son insertion, en un point plus rapproché du limbe cornéal, à l'aide de sutures traversant la sclérotique, procédé essentiellement dangereux. Critchett et de Graefe ont perfectionné la méthode en montrant que la suture à la conjonctive suffit pour assurer les adhérences du tendon dans sa nouvelle position.

Opération. — L'avancement musculaire nécessite les mêmes instruments que la ténotomie. Il faut y ajouter des fils fins de soie noire aseptique enfilés dans de petites aiguilles demi-courbes. Une section semi-lunaire, parallèle au limbe cornéen et distante de lui de deux à trois millimètres, est pratiquée avec les ciseaux, sur la conjonctive, en avant de l'insertion du muscle que l'on se propose d'avancer, et un lambeau de conjonctive est excisé de manière à découvrir cette

insertion. Le tendon ne doit être isolé de sa gaine que juste de la quantité nécessaire pour passer au-dessous de lui un crochet à strabisme. Ce crochet est confié à un aide. Le chirurgien, prenant alors une des aiguilles enfilées d'un fil de soie et la maniant avec la pince de Sands ou toute autre pince analogue, introduit la pointe de cette aiguille dans la conjonctive, au-dessus du diamètre vertical de la cornée, en ayant soin de la faire pénétrer dans le tissu épiscléral. L'aiguille ressort par la plaie et pénètre par la face externe du tendon soulevé, passe au-dessous de lui et ressort par la conjonctive, comme l'indique la figure 250. Un second fil est passé de la même manière dans la moitié inférieure du tendon. Les deux fils sont ensuite noués et les bords de la plaie conjonctivale se trouvent rapprochés, entraînant avec eux le tendon du muscle vers le limbe de la cornée.

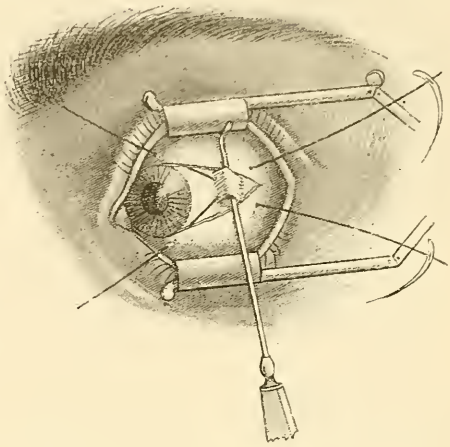

Fig. 250. — Opération et placement des fils.

On a renoncé généralement à sectionner le tendon du muscle, comme le faisaient les premiers opérateurs. Il arrivait, en effet, quand cette section était opérée, que les fils coupaient l'extrémité détachée, et l'on était exposé à avoir ultérieurement un recul au lieu d'un avancement du tendon.

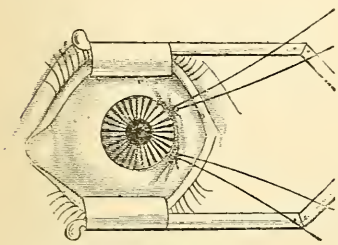

Fig. 251. — Résultat opératoire après striction des fils.

Au lieu d'une incision verticale de la conjonctive avec excision d'un lambeau, on peut se contenter de mettre à nu le tendon par une incision horizontale. On augmente l'effet de la suture en comprenant dans son anse une partie des ailerons ligamenteux qui s'insèrent au tendon. C'est pour cela qu'il faut éviter de disséquer l'insertion de ce dernier à la sclérotique.

Un pansement très légèrement compressif est appliqué sur l'œil et laissé en place vingt-quatre heures. Il est alors remplacé par un simple bandeau flottant. La réaction qui suit cette opération est habituellement modérée. On retire les points de suture au bout de cinq ou six jours.

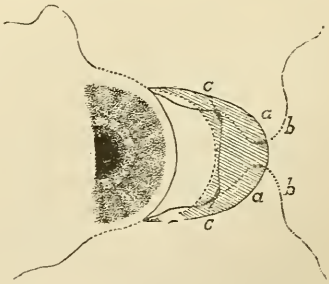

Fig. 252. — Avancement capsulaire. Passage des fils. (De Wecker.)

Avancement capsulaire. — De Wecker a (*Annales d'oculistique*, t. XC, p. 188, 1884) décrit sous ce nom une opération par laquelle il se propose, sans toucher à l'insertion tendineuse du muscle, d'en produire l'avancement, en greffant près du limbe cornéal les ailerons ligamenteux qui accompagnent le tendon au voisinage de son insertion.

Il excise au-devant du tendon un lambeau semi-lunaire de la conjonctive, incise ensuite et détache la capsule autour du muscle, et fixe, à l'aide de deux

sutures, les parties disséquées, aux deux angles supérieur et inférieur de la plaie conjonctivale.

Kalt, dans ses expériences sur les chiens, a constaté que les effets de l'avancement capsulaire sont réels et même plus prononcés que lorsqu'on passe les fils dans le tendon, comme on le fait dans l'avancement musculaire. Il attribue ce fait à ce que dans l'avancement musculaire les fils coupent rapidement le tendon.

Panas, qui a fréquemment pratiqué l'avancement capsulaire, a reconnu son action, mais il la juge inférieure à celle que produit l'avancement musculaire. D'ailleurs l'avancement capsulaire doit toujours être combiné à la ténotomie du muscle antagoniste.

De nombreux procédés d'avancement musculaire ont été proposés par différents opérateurs.

Lagleyse (*Arch. d'ophtalmologie*, 1892, t. XII, p. 668) a décrit une modification dans la manière de passer le fil à travers le tendon. Le fil doit être armé de deux aiguilles; la première pénètre par la face profonde du muscle à 1 millimètre de son bord supérieur et ressort par la face superficielle en comprenant la conjonctive. La seconde aiguille pénètre de même par la face profonde du muscle et sort de la même manière. Chaque aiguille est ensuite passée sous la lèvre interne de la plaie conjonctivale et ressort au voisinage du limbe cornéen, comme dans l'avancement ordinaire. En serrant la suture on détermine un doublement et un plissement du muscle qui permet d'obtenir la correction voulue. Les fils doivent être laissés en place une douzaine de jours.

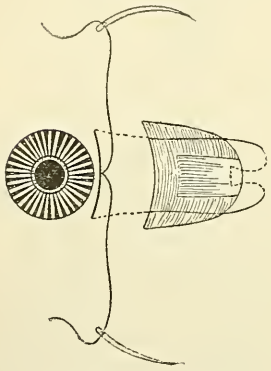

Fig. 253. — Avancement musculaire. (Lagleyze.)

Valude (*Bulletin médical*, 1896, p. 640) a proposé une modification ingénieuse au procédé ordinaire d'avancement musculaire. Se fondant sur ce fait que les deux sutures habituellement passées à travers le tendon tiraillent en sens inverse ses deux moitiés et ne peuvent être convenablement serrées qu'à la condition de sectionner l'une ou l'autre, il divise le tendon en deux languettes, avant de serrer les points de suture. De cette manière chaque suture peut être exactement serrée et l'effet obtenu est en rapport avec la longueur donnée à la section longitudinale du tendon.

Le seul reproche que l'on puisse faire à ce procédé c'est qu'il oblige à détacher le tendon de son insertion scléroticale, pratique à laquelle on a généralement renoncé, parce qu'en cas d'insuccès de l'opération on s'expose à avoir un recul au lieu d'un avancement, d'où aggravation de la déviation.

La ténotomie et l'avancement musculaire donnent rarement lieu à des accidents, à moins de maladresse de la part de l'opérateur. La cicatrisation se fait en général avec facilité. Mais il faut reconnaître que le dosage de la correction est toujours difficile. On ne doit pas craindre, en général, de dépasser, au premier moment, l'effet qu'on recherche, car, par les progrès de la cicatrisation, cet effet s'atténue presque toujours. Cependant, dans certains cas, les opérations pratiquées pour remédier à une déviation laissent après elles une déviation en sens contraire. C'est ce qu'on a appelé le *strabisme secondaire*.

On peut sans doute tenter de nouvelles opérations pour remédier au strabisme secondaire; mais, il ne faut pas oublier que les ténotomies répétées et multiples donnent quelquefois lieu à un peu d'exophtalmie, et qu'elles ont toujours pour résultat de diminuer notablement les mouvements de l'œil dans le sens de l'action du muscle dont le tendon a été coupé.

Aussi, les ophtalmologistes ont une tendance à supprimer la ténotomie, dans l'opération du strabisme toutes les fois que cela est possible.

Parinaud (*Comptes rendus de l'Académie des sciences*, 14 avril 1890) a décrit une opération de strabisme sans ténotomie. Pour le strabisme convergent, il débride la capsule au-dessus et au-dessous du tendon du droit interne, sans sectionner ce dernier. Il fait ensuite un avancement de la capsule et du tendon du droit externe, dont l'insertion est respectée également. Il obtient ainsi une correction qui peut aller jusqu'à 25 ou 30 degrés, sans avoir à craindre l'insuffisance ultérieure du muscle droit interne et les perturbations qui en résultent.

Le pansement, après les opérations que nous venons de décrire, est simple. On se contente le plus souvent de couvrir l'œil opéré d'un léger bandeau compressif, en protégeant les paupières par une rondelle de linge fin enduite de vaseline. Ce pansement n'a pas besoin d'être renouvelé après les premières vingt-quatre heures. Quelques chirurgiens même suppriment tout pansement.

II

PARALYSIES DES MUSCLES DE L'ŒIL

Panas, Leçons sur le strabisme et les paralysies oculaires, etc. Paris, 1875. — Barois, Étude de diagnostic sur un cas de paralysie du grand oblique de l'œil droit. Thèse de Paris, 1874. — Prengrueber, Physiologie des muscles de l'œil et leurs paralysies. Thèse de Paris, 1876. — Graux, De la paralysie du moteur oculaire externe avec déviation conjuguée, etc. Thèse de Paris, 1878. — Chevallereau, Recherches sur les paralysies oculaires consécutives à des traumatismes cérébraux. Thèse de Paris, 1879. — Comte-Lagauterie, Contribution à l'étiologie de l'insuffisance des muscles droits interne et externe des yeux. Thèse de Paris, 1882-1883. — Autres thèses de la Faculté de Paris. Boiland, 1872. Pierron, 1877. J. de Mello-Vianna, 1892-1893.

Les mouvements variés dont le globe oculaire est animé autour de ses différents axes sont produits par les quatre muscles droits et par les deux obliques. Ces six muscles reçoivent leurs nerfs de trois paires nerveuses : la troisième ou *nerf moteur oculaire commun*, la quatrième ou *nerf pathétique*, et la sixième ou *nerf moteur oculaire externe*. Les troubles de l'innervation se traduisent par une décoordination des mouvements isolés ou associés des globes oculaires. Ces troubles consistent en parésies ou paralysies d'un ou plusieurs des muscles, d'où prédominance d'action des muscles antagonistes.

Les recherches de Donders ont établi que l'action des muscles droits ou obliques sur les mouvements de l'œil est loin d'être aussi simple qu'elle le paraît au premier abord. Si le droit interne et le droit externe peuvent être considérés comme franchement adducteur et abducteur, le droit supérieur a une triple action ; il est élévateur, adducteur, et incline en dedans le méridien vertical de l'œil; le droit inférieur est abaisseur, adducteur et incline en dehors le méridien

vertical. Le grand oblique est abaisseur, abducteur et rotateur en dedans du méridien vertical ; le petit oblique a également une triple action antagoniste de celle du grand oblique.

On décrit en général séparément la paralysie de la 3e paire et celle des deux autres paires nerveuses. Mais la paralysie de la 3e paire est loin d'être toujours complète; elle porte souvent sur un seul des muscles animés par cette paire nerveuse. Aussi décrit-on quelquefois isolément la paralysie du droit supérieur, de l'élévateur de la paupière, du droit interne et du petit oblique.

Pour éviter les redites, nous étudierons d'abord dans leur ensemble les caractères communs aux paralysies *isolées* des différentes paires nerveuses qui animent les muscles de l'œil.

Nous consacrerons, ensuite, un chapitre à l'étude des paralysies *associées* des muscles, aujourd'hui désignées sous le nom d'*ophtalmoplégies*.

1° *DES PARALYSIES DES MUSCLES DE L'ŒIL*

Étiologie. — La fréquence des paralysies des muscles de l'œil est assez considérable. Celle des muscles animés par la 3e paire occupe la première place. La paralysie de la 6e paire vient en seconde ligne pour la fréquence ; celle de la 4e paire est la plus rare.

Ces paralysies reconnaissent pour causes le traumatisme, la diathèse rhumatismale, la syphilis, certaines intoxications (saturnisme, diphtérie, diabète) et des altérations du système nerveux central, parmi lesquelles l'ataxie locomotrice tient une place importante. L'hystérie doit figurer aujourd'hui au nombre des causes qui peuvent amener ces paralysies.

Anatomie et physiologie pathologiques. — Il se peut que les muscles de l'œil soient le siège de lésions propres, susceptibles d'en amener l'impotence, mais ces lésions ne nous sont pas connues et paraissent, en tout cas, beaucoup plus rares que pour les muscles des autres régions.

C'est, en dernière analyse, dans le système nerveux qu'il faut toujours chercher les altérations qui produisent les paralysies des muscles de l'œil.

Les lésions des hémisphères cérébraux, hémorragies, ramollissements, traumatismes, donnent lieu à des paralysies des nerfs qui animent les muscles de l'œil, mais ces paralysies sont généralement associées et produisent des déviations conjuguées. Landouzy, toutefois, a décrit un ptosis isolé, consécutif à une lésion de l'hémisphère cérébral du côté opposé. Il a vu que le centre des mouvements de la paupière est vers la partie postérieure du lobe pariétal, au voisinage du pli courbe ou vers le tiers inférieur de la circonvolution frontale ou pariétale ascendante.

Les paralysies hystériques observées par Charcot et Landolt semblent aussi d'origine corticale.

C'est au chapitre des *ophtalmoplégies* qu'il faut se reporter pour ce qui concerne la pathogénie et l'anatomie pathologique des paralysies associées des muscles de l'œil.

Symptomatologie. — Le premier effet de la paralysie d'un muscle de l'œil est de déterminer une *déviation* du globe oculaire due à la prédominance

d'action du muscle antagoniste, et une *impotence* plus ou moins complète des mouvements dans le sens de l'action du muscle paralysé. Mais, dans un certain nombre de cas, cette déviation et cette impotence sont difficilement appréciables, lorsqu'on se contente de faire fixer par les deux yeux du patient un objet tenu à quelque distance et porté successivement dans différentes directions. Ce moyen propre à mettre en évidence l'impotence d'un des muscles internes ou externes lorsque la paralysie est complète ou à peu près complète, est insuffisant dans les autres cas.

Toute paralysie d'un muscle, même légère, entraînant un changement dans la situation réciproque des deux rétines, détermine un certain degré de *diplopie*. Le malade voit double et souvent indique avec précision la position des deux images. La diplopie est dite *homonyme* lorsque l'image vue par l'œil droit, par exemple, se trouve reportée vers la droite; elle est dite *croisée* lorsque l'image vue par l'œil droit se trouve à gauche de l'image perçue par l'œil gauche. La diplopie se produit aussi dans le sens vertical, l'une des images étant plus élevée que l'autre. Lorsque la situation réciproque des images est indiquée d'une manière nette par les malades, il est possible d'établir rapidement le diagnostic. Mais bien des sujets ne rendent compte que d'une manière très confuse de leurs perceptions. Il faut alors, pour déterminer la situation des images, avoir recours à l'emploi d'un verre coloré. On met un verre rouge au-devant de l'œil sain et l'on fait fixer une bougie placée à quelque distance. L'une des images de la flamme étant colorée en rouge, tandis que l'autre garde sa coloration naturelle, il devient facile pour le patient d'indiquer exactement la situation des deux images.

Pour arriver au diagnostic du muscle paralysé, il faut savoir que *toute diplopie croisée résulte de la divergence des axes visuels* et que *toute diplopie homonyme est produite par le croisement de ces mêmes axes*. La paralysie du muscle droit interne qui entraîne une déviation en dehors du globe de l'œil et produit le décroisement ou la divergence des axes visuels détermine une diplopie croisée. En d'autres termes, l'image perçue par l'œil malade est déviée du côté du muscle paralysé et dans le sens opposé à la déviation du globe de l'œil.

La situation anormale du globe oculaire résultant de la paralysie d'un de ses muscles moteurs, entraîne un phénomène connu sous le nom de *fausse projection*. Lorsque l'œil sain étant fermé, on présente au patient un objet tenu à quelque distance du côté du muscle paralysé, il ne peut arriver à saisir cet objet avec la main qu'après beaucoup d'hésitation. Il la porte toujours trop en dedans ou trop en dehors, suivant que le muscle droit interne ou droit externe est paralysé. Dans ces conditions, il ne peut y avoir diplopie; mais l'effort plus considérable que le patient est obligé de faire avec son muscle paralysé pour diriger son regard vers l'objet qu'il fixe, le porte à exagérer aussi l'amplitude du mouvement qu'il exécute pour le saisir.

La limitation des mouvements du globe oculaire, par suite de la paralysie d'un des muscles, entraîne une diminution dans l'étendue du champ de fixation monoculaire et un rétrécissement plus considérable encore dans l'étendue du champ de fixation binoculaire.

Ces conditions anormales de la perception des images expliquent la sensation de vertige si gênante pour les malades, dans la vision binoculaire. Cette sensation est souvent la seule signalée par eux au premier moment; elle précède parfois celle de la diplopie et s'accompagne de céphalalgie et même de vomis-

sements. La sensation de vertige peut exister aussi alors même que le patient ne fait usage que de l'œil du côté paralysé. A cette sensation de vertige se rattache la démarche incertaine des individus affectés de paralysie des muscles de l'œil. C'est encore au besoin instinctif qu'ils éprouvent d'en éviter le retour qu'il faut attribuer la position qu'ils donnent à leur tête ; celle-ci est généralement maintenue dans la rotation dans le sens de l'action du muscle paralysé. La face, par exemple, est tournée du côté droit, lorsque le muscle droit externe du côté droit est paralysé ; du côté gauche, s'il s'agit du muscle droit externe du côté gauche. La diplopie et, par suite, la sensation de vertige cessent de se produire dans cette position.

Diagnostic. — En présence d'un malade atteint de paralysie d'un des muscles de l'œil, il y a trois problèmes à résoudre : reconnaître que la déviation n'est pas due à un simple trouble fonctionnel du muscle, comme dans le strabisme ; déterminer la cause de la paralysie ; enfin, autant que possible, préciser le siège de la lésion qui l'a produite.

La paralysie d'un des muscles abducteurs ou adducteurs de l'œil se reconnaît de la manière suivante : On fait fermer l'œil sain et l'on présente devant l'œil malade un doigt en recommandant au malade de le fixer attentivement. Si l'un des muscles est paralysé, l'œil ne pourra suivre en dedans ou en dehors les déplacements de ce doigt, ou il ne les suivra qu'incomplètement, et à un certain moment, on constatera l'impuissance des efforts du muscle atteint, qui se traduira par des oscillations ou des mouvements saccadés.

La même manœuvre, dans un cas de strabisme fonctionnel, donne un résultat tout différent. Si l'on couvre l'œil sain, l'œil strabique entre en fixation et l'amplitude de ses mouvements soit en dedans, soit en dehors, apparaît intacte ; il suit jusque dans les positions les plus extrêmes les déplacements du doigt qu'on lui présente.

On constate aussi que la déviation secondaire de l'œil sain est plus grande que la déviation primitive, lorsque l'autre œil est dévié par la paralysie d'un de ses muscles.

Le diagnostic de la *cause* est des plus importants à préciser, car c'est du diagnostic étiologique que dépendent à la fois le pronostic et le traitement de la paralysie. Le traumatisme, les affections des centres nerveux, certaines diathèses et quelques intoxications sont les causes habituelles de ces paralysies.

Parmi les affections des centres nerveux, le tabes tient la première place. Le professeur Fournier a rencontré des paralysies des muscles de l'œil, dans la moitié des cas de tabes qu'il a analysés. On tend aussi à rapporter à une lésion corticale les paralysies hystériques des muscles de l'œil qui ont pour caractère de disparaître tout d'un coup ou de passer subitement d'un côté à l'autre.

La syphilis est, parmi les diathèses, celle qui cause le plus grand nombre de paralysies. Elle se retrouve dans 60 pour 100 des cas (Panas). Le rhumatisme vient ensuite et beaucoup plus rarement le saturnisme, la diphtérie, le diabète.

Le siège anatomique de la lésion imprime des caractères propres à la paralysie. Les paralysies de cause périphérique sont généralement totales. C'est ce qu'on observe dans les cas de fractures de la base du crâne, de tumeurs de la base du cerveau, alors que le nerf est comprimé entre son point d'émergence de l'encéphale et son entrée dans l'orbite. C'est encore ce qui se produit quand la cause est intra-orbitaire, comme on le voit dans les cas de tumeurs de l'orbite.

La syphilis et le rhumatisme sont aussi au nombre des causes qui se traduisent par des paralysies totales.

Les paralysies dues à une lésion centrale sont, au contraire, le plus souvent incomplètes. On les rencontre dans les traumatismes de l'encéphale, dans les hémorragies. Une lésion corticale donne lieu à des paralysies associées et à la déviation conjuguée des yeux, accompagnées de céphalalgie, d'hémiplégie, de monoplégie ou de paralysie faciale.

Dans les tabes on constate souvent ces paralysies à la période prodromique (Pierret. Thèse de Paris, 1876. *Des symptômes encéphaliques du tabes*). Dans un travail important, publié dans le *Recueil d'ophtalmologie* en 1886, le professeur Fournier a bien établi le caractère de ces paralysies. Elles portent surtout sur la 3e paire et sont presque toujours dissociées, partielles : elles intéressent souvent la pupille d'une façon exclusive. Elles se traduisent alors soit par de la mydriase avec absence de réaction de l'iris sous l'influence de la lumière et persistance du réflexe accommodateur (signe d'Argyll-Robertson), soit par un myosis dont l'explication est difficile à donner.

Ces paralysies sont souvent fugaces, éphémères ou même instantanées. Elles sont sujettes à récidives. Enfin elles guérissent parfois d'une façon spontanée et rapide.

Le caractère principal des paralysies syphilitiques est au contraire d'être totales. Elles intéressent, lorsqu'elles portent sur la 3e paire, tous les muscles innervés par elle, entraînant l'abolition du réflexe lumineux et du réflexe accommodateur. Elles sont stables et durables, non sujettes à des récidives. Enfin, sous l'influence du traitement antisyphilitique, elles disparaissent d'une façon lente et progressive.

Pronostic. — Il dépend surtout de la cause qui a produit la paralysie. L'âge du malade, l'ancienneté de la lésion doivent être aussi pris en considération. Le pronostic des paralysies syphilitiques, lorsqu'elles sont traitées dès le début, n'est pas très grave. Les paralysies diphtériques ont un pronostic plutôt bénin, cas elles disparaissent presque toujours spontanément.

Les paralysies rhumatismales sont aussi susceptibles de guérison. Celles qui sont sous la dépendance du tabes confirmé sont souvent passagères, mais elles récidivent fréquemment et résistent au traitement.

Dans quelques cas on voit, dans les paralysies anciennes, la contracture secondaire du muscle paralysé produire un strabisme permanent.

Traitement. — Le traitement *médical* doit être employé dès que l'on a déterminé la cause de la paralysie. Si la syphilis est reconnue, on prescrit un traitement ioduré en portant rapidement la dose d'iodure à 5 et 6 grammes par jour.

Le saturnisme, le diabète sont traités par les médications appropriées.

Les paralysies se rattachant aux lésions des centres nerveux et particulièrement à l'ataxie, pourront être améliorées par l'administration des bromures alcalins.

Les paralysies rhumatismales nécessitent, outre l'administration à l'intérieur du salicylate de soude, l'emploi des applications révulsives au pourtour de l'orbite. Les frictions stimulantes, les vésicatoires à la tempe trouvent, dans ce cas, leur indication. Enfin, on aura recours aux courants continus préconisés par Benedikt.

Le traitement orthopédique et chirurgical n'interviendra que lorsqu'il sera

[*E. DELENS.*]

démontré que la paralysie a résisté au traitement médical. En effet, la section tendineuse du muscle antagoniste du muscle paralysé ne donne qu'un résultat généralement insuffisant et elle a pour effet, en reculant l'insertion du muscle antagoniste, de limiter son action utile. L'avancement du tendon du muscle paralysé ne donne guère non plus qu'une correction temporaire.

Mais en combinant la ténotomie du muscle antagoniste avec l'avancement du tendon du muscle paralysé, on peut obtenir une correction plus durable.

Sans recourir aux moyens chirurgicaux, on peut cependant atténuer les effets des paralysies musculaires en neutralisant les effets si gênants de la diplopie par des verres prismatiques correcteurs, qui produisent la fusion des images. Mais lorsque la paralysie musculaire s'accompagne de vertiges, il est souvent préférable de supprimer l'usage de l'œil atteint par l'emploi d'un bandeau, ou mieux par l'usage de lunettes portant un verre dépoli au-devant de l'œil paralysé. L'occlusion permanente obtenue par la suture des paupières pourrait rendre des services dans les cas de ce genre reconnus incurables.

PARALYSIE DE LA TROISIÈME PAIRE
(NERF MOTEUR OCULAIRE COMMUN)

La 3e paire nerveuse crânienne ou *nerf moteur oculaire commun*, innerve les muscles droit supérieur, droit inférieur, droit interne et petit oblique de l'œil. C'est elle aussi qui anime le muscle releveur de la paupière supérieure. Enfin, elle fournit au ganglion ophtalmique sa racine motrice par l'intermédiaire du filet destiné au muscle petit oblique, et la contraction du sphincter de l'iris ainsi que celle du muscle ciliaire sont sous sa dépendance.

On comprend, d'après cette distribution, que la paralysie de la 3e paire détermine des troubles profonds et variés dans l'appareil oculaire.

Cette paralysie est la plus fréquente des paralysies des muscles de l'œil. Elle est *complète* ou *incomplète*.

Paralysie complète. — Les signes principaux de la paralysie complète de la 3e paire sont : la *chute de la paupière supérieure*; la *déviation en dehors du globe oculaire* et la *dilatation de la pupille*.

La *chute de la paupière* est la conséquence de la paralysie du rameau du releveur. Elle est plus ou moins complète. Dans certains cas, la paupière supérieure retombe au devant du globe de l'œil, de manière à recouvrir la cornée tout entière. La vision est alors tout à fait empêchée du côté paralysé. Dans d'autres cas, la paupière ne recouvre que la moitié supérieure de la pupille et, en renversant la tête en arrière, le malade peut encore se servir de son œil. Par des contractions énergiques de son muscle frontal, il lui est même possible de soulever assez la paupière pour découvrir complètement la pupille. Ces différences s'expliquent par ce fait que la paralysie du releveur n'est pas toujours absolue et que la tonicité du muscle orbiculaire des paupières oppose une résistance variable aux efforts du muscle frontal.

La *déviation du globe oculaire en dehors* ou strabisme externe dépend de la prédominance d'action du muscle droit externe intact, par suite de la paralysie du muscle droit interne. On constate en même temps que les mouvements d'élévation du globe de l'œil sont impossibles (paralysie du droit supérieur).

Les mouvements d'abaissement sont imparfaits (paralysie du droit inférieur), mais ils s'exécutent encore par suite de la conservation d'action du muscle grand oblique.

Sous l'influence de cette action il y a même un abaissement de la pupille, et le bord inférieur de la cornée de l'œil atteint se trouve un peu au-dessous du niveau de la cornée du côté sain.

Par le fait de la paralysie du muscle petit oblique le méridien vertical de l'œil se trouve un peu incliné en dedans.

De la position anormale du globe oculaire, par suite de ces diverses paralysies, résulte une *diplopie croisée*, l'image de l'œil malade étant un peu plus élevée que celle de l'œil sain. La diplopie est croisée parce que les axes visuels sont devenus divergents; l'image de l'œil malade est un peu relevée, à cause de la conservation de l'action du muscle grand oblique qui abaisse la pupille et détermine une diplopie en haut.

La *dilatation de la pupille* est produite par la paralysie du sphincter irien innervé par les filets ciliaires provenant de la racine motrice du ganglion ophtalmique, racine qui, sauf anomalie, est fournie par la 3e paire. La dilatation de la pupille n'est pas portée à son maximum : celle-ci reste immobile et ne réagit pas sous l'action de la lumière ; elle ne varie pas non plus lorsque l'œil atteint fixe alternativement un objet éloigné ou rapproché. C'est qu'en effet, le muscle ciliaire se trouve paralysé en même temps que le sphincter irien.

La dilatation pupillaire et la paralysie de l'accommodation entraînent un trouble marqué de la vue, surtout pour la perception des objets rapprochés.

L'instillation de quelques gouttes d'un collyre à l'atropine augmente la dilatation de la pupille et la porte à son maximum, en excitant la contraction des fibres radiées de l'iris qu'anime le grand sympathique. La dilatation de la pupille produite par la paralysie de la 3e paire n'est jamais aussi considérable que celle que détermine l'atropine. Si même, à la paralysie de la 3e paire se joint une paralysie concomitante du grand sympathique, la dilatation de la pupille est réduite à son minimum.

La dilatation pupillaire peut faire complètement défaut lorsque le muscle petit oblique a échappé à la paralysie, son rameau nerveux étant celui qui fournit au ganglion ophtalmique. Elle manque encore lorsque la racine motrice du ganglion est fournie, ce qui est rare, par la 6e paire nerveuse.

Paralysie incomplète. — On observe des cas de paralysie incomplète dans lesquels les différents muscles innervés par la 3e paire ne sont pas privés de tous leurs mouvements. La paupière supérieure peut encore être soulevée avec effort : le strabisme externe est peu marqué, la dilatation pupillaire est réduite à son minimum et il faut un examen attentif pour reconnaître ces différents signes. Les troubles fonctionnels eux-mêmes sont peu accentués : la diplopie exige pour être reconnue l'emploi d'un verre coloré qui permet au patient d'isoler les deux images. Celles-ci, en dehors de l'emploi de ce moyen, sont vues assez rapprochées pour qu'il ne les distingue pas nettement; il voit trouble plutôt que double.

Ces paralysies incomplètes ou parésies sont souvent d'un diagnostic difficile au début. Il faut les attribuer à ce que la lésion périphérique ou centrale a touché légèrement le tronc nerveux ou ses origines. Les paralysies incomplètes doivent être distinguées des paralysies qui, après avoir été complètes au début,

se sont améliorées à la longue ou sous l'influence d'un traitement. Il faut aussi les distinguer des paralysies *partielles*, dans lesquelles un ou plusieurs des muscles échappent complètement à la paralysie. Celle-ci peut être localisée à un seul des muscles et l'on observe isolément la paralysie du releveur de la paupière (ptosis); celle du droit supérieur ou inférieur; celle du droit interne; celle du petit oblique et enfin la paralysie isolée de l'accommodation.

Nous résumerons en quelques mots les caractères distinctifs de la paralysie isolée des muscles droits supérieur et inférieur et du petit oblique.

La *paralysie du muscle droit supérieur* est caractérisée par la diplopie verticale supérieure, ou dans le regard en haut. Cette diplopie est croisée et augmente lorsque l'œil se porte en dedans. Les deux images divergent par leurs sommets.

La *paralysie du muscle droit inférieur* a pour caractère de déterminer une diplopie croisée qui s'exagère surtout dans le mouvement en bas et en dehors. Les images sont obliques et s'écartent par en bas.

La *paralysie du petit oblique* donne lieu à une diplopie verticale supérieure, homonyme, qui augmente lorsque le regard se porte en haut et en dedans. Il y a un léger strabisme inférieur et interne. Les images sont obliques et divergent par en haut, comme dans la paralysie du droit supérieur, mais elles sont homonymes et non pas croisées.

La *paralysie du muscle ciliaire* se traduit par la perte du pouvoir accommodateur. Elle s'accompagne généralement de mydriase, mais peut cependant exister indépendamment de cette dernière. (Voy. p. 171 le chapitre *Mydriase*, et p. 538 le chapitre *Paralysie de l'accommodation*.)

PARALYSIE DE LA QUATRIÈME PAIRE
(NERF PATHÉTIQUE)

La 4e paire crânienne n'anime qu'un seul muscle, le *grand oblique*. Ce muscle dont l'action était autrefois mal connue, est abaisseur de la pupille, abducteur et rotateur en dedans. A l'état normal, son action combinée à celle du droit inférieur qui est abaisseur, adducteur et rotateur en dehors, produit l'abaissement direct de la pupille.

La paralysie de la 4e paire est rare, comparée surtout à la fréquence relative de la 3e paire. Comme, en outre, elle est d'un diagnostic plus difficile, elle a échappé longtemps à l'observation et est encore souvent méconnue. Elle reconnaît les mêmes causes que les autres paralysies des muscles de l'œil.

Symptômes. — Le muscle grand oblique étant abaisseur et abducteur, sa paralysie produit l'élévation de la pupille et sa déviation en dedans. Ce signe doit être recherché avec soin, car le strabisme est peu apparent et c'est en comparant la situation du bord inférieur des deux cornées, par rapport au bord de la paupière inférieure, qu'on apprécie le faible changement de niveau de l'œil atteint.

De cette double déviation du globe de l'œil résulte une diplopie dans le sens vertical. Cette diplopie est homonyme et inférieure. L'image de l'œil malade est située au-dessous de celle de l'œil sain. La déviation du méridien vertical en

dedans produit une obliquité des deux images qui se rapprochent par leur extrémité supérieure.

La diplopie survient lorsque l'objet fixé est situé au-dessous du plan horizontal passant par les deux yeux. Elle a son maximum lorsque le regard se porte en bas et en dedans.

Le champ de fixation de l'œil atteint est restreint en bas et en dehors.

L'existence de la diplopie verticale inférieure détermine des troubles de la vision particulièrement gênants dans l'action d'écrire, de marcher, de descendre un escalier. Ces actes deviennent très pénibles pour le malade et s'accompagnent souvent d'une sensation de vertige. Pour en neutraliser en partie les effets, la face s'incline en bas et vers le côté sain. Cette attitude, dans quelques cas, a pu devenir permanente et en imposer pour un torticolis que Landolt désigne sous le nom de *torticolis oculaire* (*Bulletin médical*, 1890, p. 573). Quelquefois le malade se contente de porter en haut et en dehors les objets qu'il veut fixer attentivement.

Une autre cause de trouble de la vision provient de ce que souvent l'image du côté malade paraît plus rapprochée que celle du côté sain. De Graefe, Giraud-Teulon, Förster, ont chacun donné une explication de ce phénomène. Celle de Förster est généralement adoptée : Lorsque l'œil fixe plusieurs objets sur un plan horizontal, ceux qui sont le plus rapprochés forment leur image au-dessus de la macula. Or, par suite de la paralysie du grand oblique et de l'élévation de la pupille, les images se forment sur un point plus élevé de la rétine qu'à l'état normal. Elles sont donc jugées comme si elles provenaient d'objets réellement plus rapprochés.

Diagnostic. — La constatation des déviations de l'œil dans la paralysie du grand oblique est délicate. Pour bien mettre en évidence la diplopie, il est nécessaire de placer un verre coloré au-devant de l'œil sain.

La paralysie du muscle droit inférieur peut, au premier abord, être confondue avec celle du grand oblique. Elle produit en effet l'élévation de la pupille, mais la diplopie est croisée au lieu d'être homonyme et l'image de l'œil malade est inclinée en haut et en dehors.

La contracture du petit oblique porte la pupille en dehors et donne lieu aussi à une diplopie croisée, appréciable surtout dans la partie supérieure du champ visuel ; les images inclinées sont divergentes. Mais il peut arriver que la contracture du petit oblique s'associe à la paralysie du grand oblique. La pupille s'élève alors davantage et se dévie en dehors ; il en résulte un peu de strabisme externe et la diplopie devient croisée.

Si la paralysie du grand oblique s'accompagne de rétraction du muscle droit supérieur, la pupille, plus fortement élevée, reste déviée en dedans : la diplopie est encore homonyme, mais elle se produit aussi bien en haut qu'en bas.

PARALYSIE DE LA SIXIÈME PAIRE
(NERF MOTEUR OCULAIRE EXTERNE)

La 6e paire de nerfs, ou *moteur oculaire externe*, n'anime qu'un seul muscle, le *droit externe*. La paralysie de ce muscle est moins fréquente que celle de la 3e paire et moins rare que celle de la 4e paire.

Étiologie. — La paralysie du muscle droit externe est habituellement isolée. Elle est surtout d'origine périphérique. On la voit souvent apparaître brusquement au réveil, sans que rien ait pu la faire prévoir et en dehors de tout accident cérébral. Panas a bien établi qu'elle se montre comme complication des fractures de la base du crâne plus fréquemment que celle des autres paires nerveuses. Les rapports anatomiques du tronc de la 6e paire, avant son entrée dans l'orbite, donnent l'explication de la plus grande fréquence de ses lésions. Chevallereau a vu la paralysie de la 6e paire succéder à une simple contusion sans fracture. (Thèse de Paris, 1879.)

Symptômes. — La déviation du globe oculaire en dedans et l'impossibilité ou la difficulté de le diriger en dehors constituent le signe capital de cette paralysie. Lorsqu'on invite le patient à porter l'œil atteint en dehors, la cornée dépasse rarement le milieu de la fente palpébrale, et si l'effort exécuté est considérable, il se produit des mouvements saccadés indices de l'impotence du muscle droit externe.

Dans les cas de paralysie incomplète, l'œil peut atteindre la commissure externe et tous les signes sont atténués. Même lorsque la paralysie est complète, l'action simultanée des muscles grand oblique et petit oblique peut, dans une certaine mesure, suppléer le droit externe pour produire l'abduction.

Lorsqu'on fait fixer un objet par les deux yeux et que l'on vient à interposer un verre dépoli au-devant de l'œil sain, on voit ce dernier se dévier fortement en dedans (déviation secondaire).

L'adduction de l'œil détermine une diplopie *homonyme*. Cette diplopie occupe la moitié du champ visuel et s'arrête à la ligne médiane. Si en même temps il existe une rétraction du muscle droit interne, la diplopie envahit la moitié adjacente du champ visuel.

Les images sont exactement dans le plan horizontal, le muscle droit externe étant un abducteur pur. Elles se déplacent latéralement et leur distance augmente lorsque l'objet fixé se déplace dans le sens du muscle atteint, c'est-à-dire vers la tempe du côté malade. Le champ de fixation binoculaire est le plus souvent extrêmement limité dans cette paralysie.

Parinaud (*Gaz. hebdomad.*, 1877, n° 46) a insisté sur quelques particularités observées dans la situation des images, lorsque la paralysie du droit externe est accompagnée de spasmes des muscles associés de l'œil opposé, animés par la 3e paire. Dans ce cas, dans la moitié supérieure du champ visuel, l'image de l'œil dont le droit externe est paralysé est plus haute, tandis que dans la moitié inférieure elle est plus basse que celle de l'autre œil et la différence de hauteur est plus prononcée en haut qu'en bas.

La paralysie du droit externe entraîne tous les inconvénients signalés à propos des paralysies des muscles de l'œil, en général. La marche est profondément troublée. La position des objets situés latéralement du côté atteint est mal appréciée (phénomène de la fausse projection). Il se produit souvent des vertiges. Le patient toutefois arrive à neutraliser en partie ces effets en tournant la tête du côté de l'œil malade et cette attitude est caractéristique.

Diagnostic. — Le diagnostic de la paralysie du muscle droit externe est généralement facile. Les paralysies très incomplètes peuvent seules donner lieu à l'hésitation. On ne confondra pas la paralysie du droit externe avec un stra-

bisme interne fonctionnel. Dans ce dernier, l'œil dévié peut être porté dans l'abduction complète si l'on a soin de couvrir l'œil sain pour obliger l'œil malade à entrer en fixation. On constate en outre dans le strabisme interne que la déviation secondaire de l'œil sain est égale à la déviation primitive.

Mais il peut arriver qu'après guérison d'une paralysie du droit externe, la rétraction du muscle droit interne, toujours très prononcée, persiste et détermine un strabisme permanent interne.

2° *DES OPHTALMOPLÉGIES*

E. H. Blanc, Le nerf moteur oculaire commun et ses paralysies. Thèse de Paris, 1885-1886. — F. Morel, Contribution à l'étude de l'ophtalmoplégie externe. Thèse de Paris, 1889-1890. — Sauvineau, Pathogénie et diagnostic des ophtalmoplégies. Thèse de Paris, 1891-1892. — P. Darquier, De certaines paralysies récidivantes de la 3e paire (migraine ophtalmoplégique de Charcot). Thèse de Paris, 1892-1893. — L. Tollemer, Contribution à l'étude des polio-encéphalites supérieures (ophtalmoplégies nucléaires ou paralysies bulbaires supérieures). Thèse de Paris, 1893-1894. — D'Alché, De la migraine ophtalmoplégique (paralysie oculo-motrice périodique). Thèse de Paris, 1895-1896.

Le terme d'*ophtalmoplégie* ne doit pas être pris comme synonyme de paralysie des muscles de l'œil. On le réserve aux cas dans lesquels existe une paralysie portant au moins sur deux paires nerveuses, l'une de ces paires étant presque constamment la 3e paire.

Brünner est le premier à avoir employé l'expression d'ophtalmoplégie. Il désigna sous ce nom, en 1850, la paralysie complète de la 3e paire. De Graefe, en 1866, étudia un cas de paralysie de tous les muscles de l'œil sous le nom d'ophtalmoplégie extérieure. Eulenburg, Gayet (de Lyon), Helsen et Voelkers apportèrent de nouveaux faits. Hutchinson (1879) décrivit l'ophtalmoplégie interne et externe. En 1880, Parinaud rapporta aux noyaux d'origine des paires nerveuses le siège des lésions.

L'ophtalmoplégie peut porter sur un seul œil ou sur les deux à la fois; elle est *unilatérale* ou *bilatérale*.

Elle est dite *totale*, lorsqu'elle atteint en même temps les muscles extrinsèques (droits et obliques, élévateur de la paupière supérieure) et les muscles intrinsèques (sphincter et dilatateur de la pupille, muscle ciliaire). Dans ces cas, elle a quelquefois été désignée sous le nom d'ophtalmoplégie *mixte*. Elle est *partielle* lorsqu'elle atteint seulement quelques-unes des branches nerveuses.

L'ophtalmoplégie portant sur les muscles extrinsèques seuls est la plus fréquente: on l'a appelée ophtalmoplégie *externe*, *extérieure* ou encore *extrinsèque*; cette dernière dénomination est préférable, par opposition à l'ophtalmoplégie qui n'atteint que la musculature de l'iris et le muscle ciliaire, variété plus rare, à laquelle on réserve le nom d'ophtalmoplégie *interne*, *intérieure* ou *intrinsèque*.

Les paralysies musculaires dont l'association constitue l'ophtalmoplégie ou mieux les ophtalmoplégies, reconnaissent pour causes des lésions variables des nerfs qui animent les muscles de l'œil. Ces lésions peuvent porter sur tous les points du trajet de ces nerfs, depuis leur origine jusqu'à leur terminaison.

On a donc été amené tout d'abord à distinguer les lésions portant : 1° sur la portion cérébrale du nerf (ophtalmoplégies *cérébrales*); 2° sur la portion du tronc nerveux qui va depuis son origine apparente jusqu'à son entrée dans l'orbite (ophtalmoplégies *basilaires*); 3° sur le trajet intra-orbitaire au nerf (ophtalmo-

plégies *orbitaires*) ; 4° sur les terminaisons du nerf dans les muscles eux-mêmes (ophtalmoplégies *périphériques*).

Poussant plus loin l'analyse, relativement au siège des altérations nerveuses dans les ophtalmoplégies du premier groupe ou cérébrales, on a été amené à reconnaître que les lésions pouvaient porter sur les noyaux d'origine des paires nerveuses (ophtalmoplégies *nucléaires*) ou encore sur leurs filets radiculaires allant de ces noyaux à l'émergence à la base de l'encéphale ou origine apparente du nerf (ophtalmoplégies *radiculaires*). On a même reporté le siège des lésions au delà du noyau d'origine (ophtalmoplégies *sus-nucléaires*) et jusque dans l'écorce cérébrale (ophtalmoplégies *corticales*).

Enfin, dans un dernier groupe on a rangé les ophtalmoplégies des névroses qui échappent en apparence à cette classification, mais que Charcot et Landolt font cependant rentrer dans les ophtalmoplégies de cause corticale.

Les ophtalmoplégies nucléaires, dont les lésions ont pour siège le noyau d'origine des nerfs, sont les plus importantes. Ce sont celles que nous aurons surtout en vue dans la description qui va suivre. Nous rappellerons que dans les noyaux d'origine l'anatomie est arrivée à préciser la situation des centres d'innervation des différents muscles animés par la 3e paire. Helsen et Voelkers admettent que ces différents centres sont disposés, ainsi qu'il suit, d'*arrière en avant* : le centre du petit oblique ; celui du droit inférieur ; celui du droit supérieur et du releveur ; le centre du droit interne ; enfin les centres photo-moteur et accommodatif.

Anatomie pathologique. — Le plus souvent, les lésions nerveuses de l'ophtalmoplégie se rencontrent dans les noyaux d'origine dont les cellules ont subi une atrophie inflammatoire ou une atrophie simple. Il y a poliencéphalite supérieure, affection qui peut être rapprochée de la poliencéphalite inférieure ou paralysie labio-glosso-laryngée ou de l'atrophie musculaire progressive. Dans d'autres cas, on trouve des hémorragies spontanées ou traumatiques, des tumeurs, des foyers de ramollissement, des gommes syphilitiques, des tubercules ou des plaques de sclérose au niveau des noyaux d'origine.

S'il s'agit d'une ophtalmoplégie basilaire, les lésions consistent en inflammations et exsudats des méninges de la base, hémorragies ou thromboses des sinus caverneux, ou en tumeurs du voisinage comprimant le tronc nerveux. Lorsqu'il y a eu traumatisme et en particulier fracture de la base du crâne, les lésions portent spécialement sur les paires nerveuses au niveau de la paroi externe du sinus caverneux, avant leur entrée dans la fente sphénoïdale. Panas (*Archives d'ophtalmologie*, 1881) a signalé ce fait et montré que les rapports anatomiques de ces trois paires nerveuses expliquent la lésion plus fréquente de la 6e paire. Chevallereau avait précédemment développé ces mêmes idées dans sa thèse inaugurale en 1879.

Dans leur trajet *intra-orbitaire*, les paires nerveuses, spécialement à leur passage dans la fente sphénoïdale, sont soumises aux mêmes causes d'altérations spontanées ou traumatiques résultant de compression par suite de fractures ou de lésions syphilitiques tertiaires du périoste ou des parois osseuses. Les tumeurs intra-orbitaires, le phlegmon du tissu cellulaire de l'orbite agissent de la même manière, soit par compression, soit en déterminant l'inflammation du névrilème.

Étiologie. — Parmi les causes générales qui agissent sur le développement des ophtalmoplégies, on a noté l'influence du sexe masculin qui y est plus parti-

culièrement exposé et celle de l'âge. A part les cas de traumatisme, l'ophtalmoplégie ne s'observe guère qu'à l'âge adulte.

Les diverses infections et intoxications donnent naissance à la forme aiguë. C'est ainsi que les intoxications par l'oxyde de carbone, par les viandes avariées, par le tabac et par le plomb ont été le plus souvent notées et que l'on voit les ophtalmoplégies se montrer à la suite de la diphtérie, de la rougeole, de la scarlatine et de la grippe.

La forme chronique se rattache aux accidents de la syphilis tertiaire et aux complications de l'atrophie musculaire progressive, du tabes et de la paralysie générale.

Rappelons enfin les cas d'ophtalmoplégie observés dans les névroses, l'hystérie en particulier, et le goitre exophtalmique (Ballet).

Symptomatologie. — Les paralysies d'origine nucléaire donnent lieu aux symptômes de l'ophtalmoplégie *extrinsèque*. Elles sont le plus souvent dues à la polioencéphalite supérieure décrite par Vernicke. Elles revêtent la forme chronique et, sauf dans les cas d'hémorragies ou de traumatisme où le début est brusque, elles se manifestent d'une manière lente et insidieuse.

Les mouvements des deux yeux sont habituellement atteints, mais non d'une manière simultanée. C'est par un ptosis peu accentué, le plus souvent, que débute la paralysie; elle atteint ensuite un des autres muscles innervés par la 3e paire, mais dans un ordre qui n'a rien de fixe. On voit survenir ensuite la paralysie de la 4e paire et, plus tardivement, celle de la 6e paire.

L'œil arrive ainsi à une immobilité complète. Il semble alors comme fixé dans de la cire. Les déviations strabiques sont peu marquées, ce qui tient à ce que les muscles antagonistes sont, en général, paralysés simultanément. Par suite, la diplopie est un phénomène exceptionnel et transitoire. Si l'œil se dévie, la déviation se faisant très lentement, la rétine a le temps de s'habituer à la double image et arrive, comme dans le cas de strabisme fonctionnel, à en faire abstraction (Blanc).

Dans l'ophtalmoplégie extrinsèque d'origine nucléaire *le muscle ciliaire et le sphincter irien ne sont pas atteints*, d'où persistance des réflexes lumineux et du réflexe de l'accommodation.

Les signes de réaction cérébrale font défaut. On n'observe habituellement, ni céphalalgie, ni vomissements, ni troubles intellectuels. Mais le ptosis et l'immobilité du globe oculaire donnent au patient un air endormi et une physionomie caractéristique (facies d'Hutchinson). Pour porter le regard dans les diverses directions, il est obligé de faire intervenir les muscles du cou. En outre, le regard a quelque chose de vague par suite du défaut de parallélisme des axes optiques. Mais le nerf optique n'étant pas intéressé, la vision est conservée.

Marche. — Dans sa marche classique, qui revêt la forme chronique, la maladie s'arrête après avoir détruit la fonction. Les globes oculaires demeurent immobiles et le patient reste infirme sans que son état s'améliore ou s'aggrave. Cependant, l'affection peut s'étendre lorsque les lésions gagnent en avant et atteignent les centres moteurs de l'iris et du muscle ciliaire. On voit alors la pupille présenter du myosis par suite de l'excitation du noyau ou, au contraire, une mydriase lorsque le noyau est détruit. Dans le cas où la lésion s'étend vers le 3e ventricule, après avoir franchi l'aqueduc de Sylvius, le patient présente une apathie profonde avec somnolence.

[*E. DELENS.*]

Si les altérations s'étendent en arrière, les noyaux du facial et des quatre dernières paires crâniennes peuvent se trouver atteints. La polyurie, la glycosurie, l'albuminurie s'observent alors et parfois même une atrophie musculaire généralisée si les lésions continuent à descendre et atteignent les cornes antérieures de la moelle.

Dans la *forme aiguë* de la maladie, beaucoup plus rarement observée, les accidents se succèdent plus rapidement et se terminent par la mort.

Charcot a décrit une forme spéciale d'ophtalmoplégie temporaire sous le nom de *migraine ophtalmoplégique*, pour la symptomatologie de laquelle on consultera les thèses de Darquier (1892-1893) et de d'Alché (1895-1896).

Diagnostic. — L'attention du chirurgien, en présence d'une ophtalmoplégie, doit se porter d'abord vers la recherche des causes, que l'interrogatoire du patient et l'étude de ses antécédents lui permettront de découvrir. En dehors du traumatisme, la syphilis, la tuberculose, l'athérome artériel et les diverses infections et intoxications énumérées plus haut sont les causes les plus habituelles. On n'oubliera pas que certaines ophtalmoplégies se rattachent à l'hystérie.

Pour déterminer le siège de la lésion, ce que nous avons dit à propos de la symptomatologie permettra de reconnaître les ophtalmoplégies d'origine *nucléaire*. Ces ophtalmoplégies sont presque toujours extrinsèques. Exceptionnellement, à la paralysie des muscles extrinsèques on voit se joindre l'ophtalmoplégie intrinsèque.

Les paralysies *basilaires* sont, au contraire, presque toujours totales; tous les filets de l'oculo-moteur se trouvant réunis en un seul tronc, au niveau de la base du crâne. Il peut même arriver que le nerf optique se trouve intéressé et l'on constate alors des signes de névrite optique. La céphalalgie, les vomissements accompagnent souvent les paralysies basilaires.

Les paralysies *orbitaires* sont unilatérales et le plus ordinairement partielles. Elles sont souvent d'origine traumatique et comme c'est surtout au niveau de la fente sphénoïdale que siègent les lésions osseuses ou périostiques qui agissent sur les paires motrices, la branche ophtalmique de Willis se trouve souvent intéressée en même temps, d'où les phénomènes névralgiques qui s'ajoutent à ceux de la paralysie.

Traitement. — Les indications thérapeutiques découlent à la fois de la notion de la cause de l'ophtalmoplégie et du siège des lésions des paires nerveuses; mais, en dehors des cas où la syphilis, qu'on devra toujours rechercher, a déterminé les lésions, le traitement ne peut guère influer sur la marche de la maladie.

III

CONTRACTURES DES MUSCLES DE L'ŒIL

La contracture des muscles de l'œil est mal connue. Elle paraît être fort rare, si l'on en excepte celle qui se développe dans le muscle antagoniste d'un muscle paralysé.

Cependant de Graefe a observé dans le goitre exophtalmique quelques cas de

spasmes du muscle releveur de la paupière. On voit aussi se produire des spasmes passagers dans l'enfance.

La contracture des muscles de l'œil se rencontre comme symptôme d'une lésion encéphalique. Prévost (*De la déviation conjuguée des yeux et de la rotation de la tête*, etc. Thèse de Paris, 1867) a décrit la contracture des muscles associés de l'œil dans le ramollissement et dans les hémorragies du cerveau. Elle entraîne le globe oculaire du côté opposé à la lésion cérébrale.

Dans la méningite, dans l'encéphalite et à la suite des traumatismes crâniens, on peut observer la contracture des muscles de l'œil. L'hystérie doit être aussi rangée parmi les causes de cet état. L'hystéro-traumatisme, étudié par Charcot et ses élèves, explique certaines contractures des muscles de l'œil, dont la cause avait échappé jusqu'ici. Dans d'autres cas, on en trouve la cause dans l'action réflexe due à une carie dentaire, à un traumatisme des régions innervées par la 5e paire, ou encore dans des troubles génitaux.

En règle générale, les individus qui présentent ces contractures sont des sujets névropathiques.

La symptomatologie de la contracture isolée d'un des muscles de l'œil a été déduite un peu théoriquement d'après ce qui se passe dans les paralysies. Il y a déviation de l'œil dans le sens du muscle contracturé, le plus souvent en dedans : l'arc d'excursion du globe est diminué. La diplopie existe, mais la situation des images varie ainsi que leur écartement. On signale aussi des douleurs névralgiques péri-orbitaires, et la contracture de l'orbiculaire. Du reste, les phénomènes varient souvent beaucoup d'intensité d'un jour à l'autre.

Le traitement, sauf dans les cas où la contracture dépend d'une action réflexe évidente, est surtout médical. On administrera le bromure de potassium. On conseille, en outre, l'emploi de la suggestion dans le cas d'hystérie reconnue.

IV

NYSTAGMUS

Gadaud, Étude sur le nystagmus. Thèse de Paris, 1869. — Ravaud, Étude clinique sur le nystagmus. Thèse de Paris, 1877.

On donne le nom de nystagmus aux mouvements oscillatoires du globe oculaire observés chez certains sujets. Ces mouvements plus ou moins continus et généralement d'une faible amplitude ont été comparés non sans raison aux contractions involontaires de la chorée.

Les oscillations caractéristiques du nystagmus se font soit autour de l'axe vertical du globe oculaire (*nystagmus horizontal*), soit autour de l'axe horizontal (*nystagmus vertical*), soit autour de l'axe antéro-postérieur (*nystagmus rotatoire*). On a décrit aussi un nystagmus oblique et un nystagmus mixte.

Étiologie. — La fréquence du nystagmus est peu considérable : 1,5 pour 100, d'après Panas.

Le nystagmus est ordinairement congénital. Dans certaines conditions, cependant, il peut être acquis.

Le *nystagmus congénital* est presque toujours lié à une lésion du globe

oculaire entraînant une diminution de l'acuité visuelle. C'est ainsi qu'il coexiste avec les leucomes de la cornée, la cataracte congénitale, le coloboma de l'iris, la rétinite pigmentaire, la chorio-rétinite. On le voit dépendre aussi d'un fort degré d'amétropie. Dans plus de la moitié des cas il coexiste avec le strabisme (Gadaud. Thèse de Paris, *Du nystagmus*, 1869). On a signalé depuis longtemps sa fréquence chez les albinos dont l'acuité visuelle est toujours mauvaise par suite du défaut de pigmentation de la choroïde et de l'iris. Enfin, dans quelques cas, l'influence de l'hérédité a été notée.

Le *nystagmus acquis* est essentiel ou symptomatique.

C'est en 1861 que de Condé décrivit pour la première fois une forme de *nystagmus essentiel* chez les mineurs. Nieden et Dransart l'ont étudié depuis. Il paraît résulter de l'insuffisance de l'éclairage et de l'attitude forcée que prend la tête des ouvriers occupés à extraire la houille au fond de galeries étroites. On l'a aussi attribué à une intoxication résultant de l'accumulation des gaz qui se dégagent de la houille.

Le *nystagmus symptomatique* est sous la dépendance de vices de conformation du crâne et du cerveau et surtout de lésions portant sur certaines régions de l'encéphale. Ces lésions sont parfois le résultat d'un traumatisme (Chevallereau). Friedreich a décrit un nystagmus dans l'ataxie. La sclérose en plaques du 4e ventricule et des couches optiques a été signalée par Charcot. Plus souvent il s'agit de lésions hémorragiques ou emboliques portant sur les mêmes points ou sur les corps restiformes et le cervelet.

Symptomatologie. — Le nystagmus est presque toujours bilatéral; les mouvements oscillatoires des deux yeux sont associés. Exceptionnellement, il est unilatéral. On a dit que dans ce dernier cas il était toujours vertical, cependant Bouchard l'a vu se produire dans le sens horizontal.

Les mouvements oscillatoires qui constituent le nystagmus sont assez difficiles à analyser en raison de leur rapidité et de leur faible amplitude. Il est cependant aisé, en général, de reconnaître à première vue le sens qu'ils affectent. Ils tendent à s'exagérer lorsque le sujet veut fixer un objet ou lorsqu'il se sent observé. Pourtant, il n'a ordinairement pas conscience de ces mouvements et les objets qu'il fixe ne lui paraissent pas se déplacer.

C'est seulement dans le nystagmus essentiel des mineurs que le déplacement incessant des objets produit par les oscillations rotatoires détermine une sensation de vertige.

De Graefe a décrit dans le nystagmus congénital de faibles mouvements concomitants de la tête. Ces mouvements se produisent autour du même axe que ceux du globe oculaire et en sens contraire.

Les mouvements oscillatoires du nystagmus cessent habituellement, mais non toujours, pendant le sommeil. Ils diminuent quelquefois et se suspendent, dans la fixation des objets très rapprochés.

Le champ de fixation monoculaire ou binoculaire paraît réduit dans le nystagmus, mais le degré de cette réduction est très difficile à mesurer (Landolt). D'ailleurs les mouvements binoculaires s'exécutent bien dans toutes les directions, s'il n'existe pas en même temps de strabisme.

Diagnostic. — Les oscillations du nystagmus ont une physionomie spéciale qui empêche de les confondre avec les mouvements saccadés que l'on observe

quelquefois dans le strabisme fonctionnel ou dans les déviations paralytiques, lorsque le muscle paralysé fait effort pour se contracter.

Pronostic. — Le nystagmus congénital est peu susceptible de se modifier sous l'influence du traitement. Le nystagmus symptomatique a pour pronostic celui de la lésion qui l'a déterminé. Seul le nystagmus essentiel des mineurs guérit habituellement en deux mois lorsqu'il est convenablement traité (Dransart).

Traitement. — On devra toujours, s'il existe un vice de réfraction, chercher à le corriger par l'emploi des verres appropriés. Le nystagmus congénital pourra dans quelques cas être amélioré par cette correction. Chez les albinos, l'usage de conserves à verres bleus ou fumés, en atténuant l'action trop vive de la lumière sur le fond de l'œil dépourvu de pigment, aura une action favorable. A moins qu'il n'existe en même temps du strabisme, on ne comprend guère comment la ténotomie, qui pourtant a été conseillée par Boehm, serait utile.

Dans le nystagmus des mineurs, il faut d'abord faire cesser le travail et éloigner les causes anti-hygiéniques qui ont produit l'affection. On prescrit en même temps un régime tonique. Localement, les douches oculaires et l'application des courants continus ont donné à Dransart de bons résultats.

CHAPITRE V

MALADIES DE L'ORBITE

Chauvel, art. Orbite du *Dict. encycl. des sciences méd.*, 2e série, t. XVI. — Berlin, Die Krankheiten der Orbita. *Handbuch der Augenheilkunde von Alfred Graefe und Theod. Saemisch.* Leipzig, 1880. — Traités généraux d'Abadie, Galezowski, de Wecker et Landolt, Fuchs, Panas, Nimier et Despagnet, Truc et Valude.

I

VICES DE CONFORMATION DE L'ORBITE

Les vices de conformation de l'orbite n'ont pour le chirurgien qu'un intérêt de curiosité. Ils se rattachent à un arrêt ou à un excès de développement du capuchon céphalique et du bourgeon frontal d'une part, de l'arc maxillaire supérieur d'autre part. Le plus souvent, ces vices de conformation coïncident avec d'autres anomalies de développement non compatibles avec la vie.

On a observé l'absence des orbites, et par suite, des globes oculaires. La fusion des deux orbites avec absence d'un des yeux porte le nom de *cyclopie.* Les faits d'imperforation des orbites ne sont pas très rares.

Plus souvent, il n'existe qu'un défaut de proportion dans les dimensions de la cavité orbitaire, profondeur ou étroitesse exagérée. Dans ce dernier cas, le globe oculaire incomplètement logé dans l'orbite présente une exophtalmie apparente qu'il ne faut pas confondre avec l'exophtalmie pathologique. L'écar-

tement trop considérable des deux orbites, la brièveté de la paroi externe donnent à la physionomie une expression particulière et étrange.

Toutes ces anomalies ne sont pas susceptibles de traitement. Tout au plus le chirurgien peut-il avoir à remédier à quelques-uns des inconvénients qu'entraînent les plus légères d'entre elles. Tel est, par exemple, l'épiphora qui résulte de l'éversion des points lacrymaux dans les cas d'étroitesse de la cavité orbitaire.

II

LÉSIONS TRAUMATIQUES DE L'ORBITE

Loverdos, Fracture du plancher de l'orbite siégeant surtout au niveau du trou sous-orbitaire. Thèse de Paris, 1882. — Besnard, Contribution à l'étude des plaies pénétrantes avec corps étrangers de l'orbite par armes à feu de petit calibre. Thèse de Paris, 1885-1886. — P. Cheboldaeff, Symptômes orbitaires des fractures du crâne. Thèse de Paris, 1892-1893.

De nombreuses subdivisions ont été introduites dans l'étude des lésions traumatiques de l'orbite. C'est ainsi que Berlin, dans son travail très complet, étudie d'abord les blessures du rebord orbitaire, y compris le pourtour osseux de la base de l'orbite, et dans un second chapitre, les blessures des parois de l'orbite. Cette manière de procéder permet d'envisager dans tous leurs détails les différentes lésions, mais elle a l'inconvénient d'entraîner des redites et de ne pas donner une idée exacte des difficultés de la clinique. Bien souvent, en effet, en présence d'un traumatisme de la région orbitaire, le chirurgien n'arrive à déterminer que d'une manière très approximative quelles ont été les parties atteintes et reste dans le doute relativement à l'existence d'une fracture.

Nous étudierons dans deux chapitres distincts : 1° les contusions et les plaies de l'orbite; 2° les fractures.

1. — *CONTUSIONS ET PLAIES DE L'ORBITE*

Les *contusions* des paupières ont été déjà décrites, ainsi que celles de la région sourcilière. Il reste à envisager le cas où la contusion a atteint, en raison de sa violence plus grande, le périoste du pourtour osseux de l'orbite ou le contenu même de la cavité.

La résistance du rebord orbitaire peut occasionner la formation d'épanchements sanguins sous-cutanés ou sous-périostiques. Dans ce cas, outre l'ecchymose et le gonflement des paupières, on sent avec le doigt une tuméfaction limitée en un point de la base de l'orbite et cette induration peut faire croire à l'existence d'une fracture.

La violence du coup, produit parfois une commotion ou une contusion cérébrales, mais ces complications s'observent surtout quand il existe une fracture.

Il semble difficile que la contusion des parties molles intra-orbitaires soit assez violente pour déterminer des lésions graves sans que le globe de l'œil soit directement atteint. Cependant, en raison de sa grande mobilité, il échappe quelquefois aux conséquences du traumatisme, et l'on observe alors des épan-

chements sanguins dans la loge orbitaire ou dans la capsule de Tenon. Ces épanchements sanguins, encore appelés *hématomes* ou *hématocèles* de l'orbite, sont décrits plus loin; ils se terminent habituellement par la résolution.

Les *plaies* de l'orbite sont *pénétrantes* ou *non pénétrantes*. Dans le dernier cas, elles ne dépassent pas les limites du tissu cellulaire sous-cutané. Dans le premier, elles atteignent le contenu de l'orbite, tissu cellulo-graisseux, muscles, artères et veines, nerfs, et intéressent quelquefois les parties voisines du sommet de la cavité, ou la dépassent pour pénétrer dans les cavités voisines. Cette dernière complication sera envisagée à propos des fractures des parois.

Les lésions du globe de l'œil et du nerf optique sont également étudiées à part, ainsi que celles de la glande lacrymale dont nous avons déjà parlé.

Les instruments *piquants* laissent à peine de traces de leur passage à travers la peau des paupières et, dans quelques cas exceptionnels, vont blesser les vaisseaux et déterminer des épanchements sanguins dans la loge orbitaire.

Les instruments *tranchants* produisent des lésions plus graves. Les anciens chirurgiens se sont surtout préoccupés de la blessure des branches nerveuses qui émergent de l'orbite, et en particulier de celle du nerf sus-orbitaire. Mais l'amaurose réflexe succédant à cette section est loin d'être démontrée, et le fait souvent cité de Beer, qui a vu la vision se rétablir après la section complète de ce nerf, est resté unique jusqu'ici.

Les instruments *contondants*, lorsqu'ils agissent sur le pourtour de la base de l'orbite, produisent souvent des plaies nettes, linéaires, ayant toutes les apparences des plaies par instrument tranchant. La section de la peau est produite, ainsi que l'a montré Velpeau, de la face profonde vers la face superficielle par le rebord osseux presque tranchant. Nous avons déjà indiqué le fait, à propos des plaies du sourcil. Il a des conséquences importantes en médecine légale. En outre, si ces plaies contuses, comme cela n'est que trop fréquent, ont été infectées primitivement ou sont, secondairement, devenues septiques, on voit survenir des fusées purulentes du côté des paupières ou de la région temporale.

Un caractère à peu près constant de ces plaies, c'est de se compliquer d'une dénudation osseuse que constate aisément la sonde.

Les *plaies par armes à feu* s'accompagnent presque toujours de fractures et de délabrements considérables. Des grains de plomb pénètrent cependant dans le tissu cellulaire de l'orbite, sans léser ni le globe oculaire ni les parois osseuses. Là, comme dans les autres régions, ils déterminent rarement des phénomènes inflammatoires et sont bien tolérés. Ils finissent même par s'enkyster. L'innocuité des grains de plomb, signalée aussi pour le cas de pénétration dans l'intérieur du globe oculaire, paraît dépendre de ce que ces corps étrangers, par suite de la déflagration de la poudre, se trouvent dans un état d'asepsie parfaite au moment de leur pénétration.

La *symptomatologie* des contusions et des plaies de la région orbitaire, en raison de sa grande diversité, est presque impossible à donner. La douleur est très variable, très vive dans les contusions et les plaies contuses, nulle ou presque nulle pour les plaies par instruments piquants et tranchants, et pour la pénétration des grains de plomb. La réaction inflammatoire varie aussi beaucoup suivant les conditions de septicité ou d'asepsie de la plaie.

Ce sont presque exclusivement les complications auxquelles elles donnent

lieu qui différencient ces plaies. C'est donc aux chapitres *épanchements sanguins*, *corps étrangers*, *emphysème*, qu'on trouvera indiquées ces différences et qu'on pourra puiser les éléments du diagnostic.

Nous nous sommes suffisamment étendu sur les complications oculaires et sur l'amaurose dite réflexe à propos des plaies de la région du sourcil.

Le *traitement* des contusions et des plaies de l'orbite ne saurait non plus donner lieu à des considérations générales. Le traitement des contusions se réduit, en l'absence de complications, à l'emploi continu de la glace et des lotions antiseptiques. Plus tard, à l'aide d'un pansement compressif, on favorise la résolution du gonflement.

Pour les plaies, les lotions antiseptiques ont une importance capitale; mais elles restent sans effets dans le cas où la plaie a été infectée profondément par l'agent vulnérant. En raison de cette infection possible, l'emploi des sutures nous paraît devoir être rejeté d'une manière générale. La présence de corps étrangers, d'épanchements sanguins, donne lieu à des indications spéciales pour le traitement.

2. — *FRACTURES DE L'ORBITE*

Les fractures de l'orbite atteignent tantôt la base, c'est-à-dire le pourtour osseux, tantôt les parois de la cavité, et souvent aussi le canal que traverse le nerf optique pour pénétrer dans l'orbite.

Elles sont le plus souvent multiples et comminutives. Très fréquemment, elles accompagnent une fracture de la base du crâne.

Relativement au mécanisme qui les produit, elles se divisent en fractures par cause *directe* et fractures par cause *indirecte*.

Fractures par cause directe. — Elles intéressent surtout le rebord osseux de l'orbite à la suite des contusions et des plaies contuses qui portent sur cette région. Elles atteignent le frontal, l'os malaire et le maxillaire supérieur.

Un fragment du pourtour osseux, détaché et mobile, a pu être remis en place et se consolider dans une observation de Demme.

L'ouverture du sinus frontal par fracture de l'arcade sourcilière donne lieu parfois à de l'emphysème et quelquefois aussi à l'écoulement d'une matière blanchâtre qui a été confondue avec la substance cérébrale.

La fracture de l'os malaire est produite le plus souvent par un enfoncement de cet os, d'où résulte une ouverture du sinus maxillaire. La lésion du nerf sous-orbitaire dans son canal osseux a donné lieu à une anesthésie cutanée.

Lorsque les différents points du pourtour de la base de l'orbite sont atteints par une balle, les désordres sont rarement limités au rebord osseux et présentent une extrême variété. L'extension de la fracture à l'une des parois de la cavité est très fréquente. Elle s'observe surtout pour la paroi supérieure et présente dans cette région une gravité particulière en raison du voisinage et de la lésion possible du cerveau qui est parfois mis à nu. Berlin cependant a montré par la statistique que ces fractures simultanées du rebord osseux et de la paroi supérieure sont d'un pronostic plutôt favorable. Sur 19 fractures de ce genre, il y a eu 16 guérisons.

Les fractures isolées des parois, sans fracture du rebord osseux, présentent des différences notables quant à leur fréquence et leur gravité.

Les fractures de la *paroi externe* sont les plus fréquentes. Elles résultent presque toujours de coups de feu. Si le projectile ne traverse pas la cavité orbitaire de part en part, la fracture de la paroi externe déplace l'œil en dedans et en avant, sans l'intéresser directement. Mais le plus souvent, surtout avec la force de pénétration des projectiles modernes, la balle continue son chemin, fracture la paroi interne, et si sa direction est transversale, elle brise les deux parois de l'orbite du côté opposé pour ressortir par la fosse temporale. Dans ce trajet, le cerveau est presque toujours intéressé en même temps que l'appareil de la vision. Dans quelques cas, cependant, ce dernier a échappé au traumatisme. On a vu, d'autre part, les deux nerfs optiques simultanément sectionnés par une balle.

Les fractures de la *paroi interne* de l'orbite donnent lieu, en raison du voisinage des fosses nasales et du canal nasal, à deux signes assez constants : l'*épistaxis* et l'*emphysème*. Une balle logée dans les cellules ethmoïdales a pu y séjourner pendant douze ans et tomber ensuite dans le pharynx.

Les fractures de la *paroi inférieure* résultent souvent d'une tentative de suicide, le coup de feu ayant été tiré par la bouche. Le sinus maxillaire est traversé de part en part, et la balle s'arrête quelquefois dans l'orbite. Il se produit un écoulement de sang, généralement peu abondant, par le nez. Si le nerf sous-orbitaire a été intéressé, on note de l'anesthésie consécutive de la peau de la joue. Dans d'autres circonstances, la fracture de la paroi inférieure s'accompagne d'un effondrement tel que le globe de l'œil pénètre dans le sinus maxillaire (observations de Massot, Nagel, Langenbeck).

La *paroi supérieure* de l'orbite est assez fréquemment fracturée par cause directe sans que le rebord orbitaire soit intéressé. C'est un corps pointu, l'extrémité d'un fleuret, d'une fourche, d'une canne, d'un parapluie, un couteau, un portecrayon, qui pénètrent dans l'orbite, traversent la paroi supérieure et vont léser directement le cerveau.

Le traumatisme s'accompagne presque toujours de perte de connaissance, de paralysies, de convulsions, de coma. La plaie des parties molles siège ordinairement vers l'angle interne et supérieur de l'orbite et, malgré le volume du corps vulnérant, elle est souvent peu appréciable et se cicatrise facilement. Mais ces fractures ont une gravité particulière, beaucoup plus grande que celle des fractures de la même paroi qui s'accompagnent de fracture du rebord orbitaire. Berlin, en effet, dans sa statistique, compte 41 cas de mort sur 52 fractures directes et isolées de la voûte.

Le *diagnostic* des fractures isolées de la voûte est généralement difficile. Les phénomènes cérébraux sont souvent les seuls qui permettent de les soupçonner. Mais si la plaie est petite, si un corps étranger d'un certain volume n'est pas resté enclavé dans la fracture et facilement reconnaissable, le chirurgien doit s'en tenir aux signes de présomption et s'abstenir de sonder la plaie. Il se contentera de faire des lavages et un pansement antiseptiques. Si le corps étranger est encore dans la plaie, il n'oubliera pas que les tentatives d'extraction sont parfois plus dangereuses que l'abstention.

Fractures par cause indirecte. — Elles résultent le plus ordinairement de la propagation d'une fracture de la base du crâne à la voûte de l'orbite. Félizet (*Recherches anat. et expérim. sur les fractures du crâne.* Thèse de Paris, 1875) a insisté sur la fréquence de cette propagation. Malgré leur rareté, il ne semble

[*E. DELENS.*]

pas que les fractures isolées, par contre-coup, de la paroi supérieure de l'orbite puissent être niées.

Von Hölder, dans des recherches importantes faites à l'instigation de Berlin, a soigneusement déterminé les relations qui unissent les fractures de la base du crâne aux fractures de l'orbite. Sur 86 fractures de la base, il a trouvé 73 fractures concomitantes de la voûte de l'orbite, et sur ces 73 fractures, le canal optique avait été intéressé 53 fois. La paroi inférieure de l'orbite n'est qu'accessoirement fracturée. Mais, en raison de l'adhérence de la gaine du nerf optique à la partie supérieure du trou optique, il y a presque toujours un épanchement de sang dans cette gaine, une rupture ou une distension du nerf. Dans les 53 fractures du canal optique étudiées par von Hölder, l'épanchement sanguin intra-vaginal existait 12 fois.

On peut conclure de ce qui précède que, dans les fractures indirectes de l'orbite, les phénomènes cérébraux sont fréquemment observés, mais qu'ils dépendent surtout de la fracture de la base du crâne. Les phénomènes oculaires sont, au contraire, sous la dépendance directe de la fracture de la voûte de l'orbite et du canal optique en particulier. Sur les 42 cas cités plus haut, on avait 27 fois une cécité complète.

L'examen ophtalmoscopique, dans ces cas, donne des résultats variables, suivant l'époque à laquelle il est pratiqué. A une époque rapprochée de l'accident, on trouve des hémorragies ou des décollements de la rétine, des épanchements dans le corps vitré. La papille présente des phénomènes de stase évidents. Plus tard, on constate l'atrophie de la papille avec pigmentation fréquente à son pourtour.

Suivant la gravité des désordres primitifs du côté du nerf optique et de sa gaine, l'amaurose est immédiate et persiste indéfiniment, ou bien les phénomènes s'amendent et disparaissent plus ou moins complètement. Dans d'autres cas, l'amaurose est tardive et résulte d'une névrite optique suivie d'atrophie. Mais, il y a toujours lieu d'admettre une lésion du nerf optique en relation directe avec la fracture, et l'existence de l'amaurose dite réflexe peut être niée dans presque tous les cas.

Le *traitement* de ces fractures consiste dans la désinfection aussi complète que possible de la plaie. S'il y a des esquilles libres, elles seront enlevées. Les corps étrangers seront extraits immédiatement, à moins que leur enclavement solide dans les parois osseuses n'exige l'emploi d'une violence considérable. Mais faut-il, comme le veut Berlin, chercher à mettre largement le foyer de la fracture en communication avec l'extérieur, pour permettre l'écoulement des sécrétions? Faut-il pratiquer l'énucléation de l'œil atteint de cécité, comme le recommande le même auteur, pour faciliter la résection de la voûte orbitaire fracturée? De Wecker approuve cette manière d'agir, mais Chauvel tend à la rejeter, non sans quelque raison.

3. — *ÉPANCHEMENTS SANGUINS DE L'ORBITE — HÉMATOMES*

Les épanchements sanguins de l'orbite résultent de la rupture des vaisseaux de cette cavité. Dans des cas exceptionnels, ils sont fournis par les vaisseaux des cavités voisines (fosse temporale, fosses nasales, cavité crânienne).

Ils siègent soit entre le périoste et les os, soit dans le tissu cellulaire de la

loge orbitaire et de la gaine du nerf optique, soit dans la cavité virtuelle de la capsule de Tenon.

Étiologie. — Les hématomes de l'orbite sont *spontanés* ou *traumatiques*.

Les hématomes spontanés, très rares, se produisent sous l'influence d'une altération de la santé générale, cessation des règles (Fischer), maladie de Bright (Wharton Jones), dyspepsie avec dilatation stomacale (Panas, Hématomes spontanés de l'orbite, etc. *Arch. d'ophtalm.*, 1888, t. VIII, p. 155). Ils reconnaissent quelquefois pour cause occasionnelle un effort tel que celui qui résulte d'un accès de toux.

L'hématome traumatique, sans avoir la fréquence que lui a attribuée Carron du Villards, est moins rare que le pense Berlin, qui ne l'a noté que six fois sur 35 576 observations. Il résulte de l'action de corps piquants ou contondants agissant sur le contenu de l'orbite, de la pénétration de grains de plomb, d'interventions opératoires, telles que l'énervation de l'œil et parfois de l'opération du strabisme. On l'observe aussi chez le nouveau-né à la suite de la pression exercée sur la tête par le bassin rétréci ou par le forceps.

Anatomie pathologique. — L'hématome traumatique sous-périostique reconnaît pour cause une fracture des parois de l'orbite. L'hématome spontané occupe la cavité de Tenon ou la loge orbitaire postérieure.

Hölder a vu l'épanchement sanguin constitué tantôt par de très petits extravasats disséminés dans le tissu cellulo-graisseux de l'orbite, tantôt par de larges collections communiquant avec une collection semblable dans l'épaisseur des paupières. Dans un cas, un foyer intra-orbitaire se prolongeait vers la fosse temporale par la fente sphéno-maxillaire.

Le sang est habituellement coagulé. Dans quelques cas, on le trouve liquide, noirâtre et décomposé (Panas).

Symptômes. — L'exophtalmie avec suffusion sanguine sous la conjonctive bulbaire est le signe caractéristique de la formation d'un épanchement sanguin dans l'orbite.

L'exophtalmie n'est pas toujours directe. Lorsqu'elle est latérale, on a quelques raisons de croire que l'épanchement sanguin provient du périoste orbitaire déchiré par une fracture de la paroi.

La conjonctive soulevée autour de la cornée par l'épanchement du sang forme quelquefois un bourrelet saillant, de couleur rouge ou violacée. D'autres fois il n'y a qu'une simple ecchymose. Celle-ci n'apparaît pas toujours immédiatement après le traumatisme. Elle se forme alors lentement, se montre d'abord au niveau du cul-de-sac conjonctival et envahit à la fois le tissu conjonctival bulbaire et la conjonctive palpébrale.

On sait l'importance que l'apparition tardive de cette ecchymose sous-conjonctivale a pour le diagnostic des fractures de l'étage antérieur de la base du crâne.

Au moment où se forme l'épanchement intra-orbitaire, si la source de cet épanchement est abondante, on voit parfois le sang s'écouler par l'une des cavités voisines, les fosses nasales, la bouche, le pharynx. C'est qu'alors une fracture étendue a permis la communication des deux cavités.

Les mouvements de l'œil sont plus ou moins gênés par la présence de l'hématome. Ils sont en même temps douloureux et quelquefois tout à fait abolis.

[*E. DELENS.*]

Le déplacement du globe de l'œil entraîne la production de la diplopie. Ce signe, néanmoins, n'est pas constant. On trouve la pupille dilatée, immobile et la vision plus ou moins altérée. Dans quelques cas, elle est abolie dès les premiers instants. Le plus souvent, l'amblyopie ou l'amaurose résultent d'une atrophie ultérieure de la papille.

Dans les premiers temps, l'examen ophtalmoscopique montre des troubles circulatoires des vaisseaux rétiniens, des hémorragies ou une ischémie rétiniennes. Plus tard, il permet de suivre les différents stades de l'atrophie papillaire.

L'épanchement de sang, dans bon nombre de cas, se résorbe sans que ces troubles graves du côté de la vision se produisent. La résorption se fait en trois ou quatre semaines. Quelques auteurs pensent encore que le sang peut aussi s'enkyster et se transformer en tumeurs.

Berlin a signalé la phtisie du globe de l'œil lorsque, par suite d'un épanchement volumineux, l'œil se trouve soumis à une compression excessive.

Le ***pronostic*** de l'épanchement sanguin de l'orbite est, comme on peut le voir par ce qui précède, extrêmement variable.

Le ***traitement*** de l'hématome devra rarement être actif. Le plus souvent, on se bornera à appliquer un pansement compressif pour diminuer la saillie de l'œil et favoriser la résorption du sang.

Même avec les précautions antiseptiques, on s'abstiendra d'inciser pour évacuer le sang; car, dans le cas de fracture, l'existence d'une plaie extérieure constituerait une situation dangereuse.

De Wecker rejette aussi l'aspiration, parce qu'elle est inefficace, le sang étant généralement coagulé. Dans le fait de Panas, elle a permis cependant d'évacuer un sang liquide, noirâtre, évidemment décomposé. Il s'agissait, il est vrai, d'un hématome spontané.

Employée le plus souvent comme moyen d'exploration, la ponction aspiratrice peut donc devenir un mode de traitement.

4. — *CORPS ÉTRANGERS DE L'ORBITE*

La présence de corps étrangers dans la cavité orbitaire a depuis longtemps attiré l'attention des chirurgiens, tant à cause des circonstances dans lesquelles ces corps étrangers pénètrent dans l'orbite que de leur nature extrêmement variable et des accidents parfois très graves qui en résultent.

Berlin a établi que, dans la moitié des cas (49 pour 100), le corps étranger résultait de blessures reçues dans une rixe ou une agression criminelle et, dans 45 pour 100 des cas, de chutes sur un corps aigu. La nature du corps étranger varie beaucoup : ce sont tantôt des projectiles de guerre (grains de plomb, balles, fragments d'obus, morceaux de bois), tantôt des fragments d'épée, de fleuret, des lames de couteau, des tuyaux de pipe, des éclats de verre.

Le plus souvent il n'y a qu'un seul corps étranger. On comprend cependant que plusieurs grains de plomb peuvent pénétrer à la fois. Dans quelques cas enfin, on a retiré successivement un nombre considérable de fragments de verre.

C'est plus ordinairement vers l'angle supéro-interne de l'orbite que pénètre le corps étranger. Mais il franchit souvent les limites de cette cavité pour arriver dans les fosses nasales, les sinus voisins et jusque dans la cavité crânienne.

Lorsque le corps étranger ne dépasse pas les limites de la loge orbitaire et qu'il y séjourne, il détermine une induration des tissus voisins et arrive à s'enkyster, puis à être toléré pendant un temps fort long et parfois même indéfini. On voit quelquefois des ostéophytes se produire sur les parois de l'orbite, au voisinage du corps étranger.

Symptômes. — Il n'est pas toujours facile de faire la part des phénomènes produits par la blessure, et de ceux qui résultent de la présence du corps étranger ou des complications. La plaie qui a servi de porte d'entrée siège le plus habituellement sur la peau des paupières, parfois sur le cul-de-sac conjonctival. Les dimensions de cette plaie sont souvent minimes et elle peut échapper à un examen superficiel.

Si le corps étranger est de petit volume, s'il n'a pas introduit de matières septiques dans la profondeur de son trajet, la plaie se ferme et la présence du corps étranger ne se révèle par rien au premier moment.

Si son volume est plus considérable, si la plaie a été infectée, il se produit de l'exophtalmie ou une déviation latérale du globe oculaire, en même temps que des accidents phlegmoneux.

Dans bien des cas, la douleur est nulle ou médiocre au début ; mais ultérieurement il se développe des névralgies sus-orbitaires (Hardy) ou sous-orbitaires (Saemisch). Ces névralgies ne se produisent parfois que dans une position déterminée de la tête (Dolbeau). On a noté aussi une anesthésie frontale. Lorsqu'un fragment de tuyau de pipe a séjourné dans l'orbite, on a signalé l'odeur persistante de tabac accusée par le patient.

Les complications primitives résultent de l'enclavement du corps étranger dans la paroi osseuse dont il a déterminé la fracture, ou de la pénétration dans une cavité voisine et surtout de la blessure concomitante du cerveau. Elles consistent aussi dans des désordres graves du globe de l'œil. Plus souvent, les muscles ont été déchirés et le nerf optique dilacéré ou sectionné.

On comprend quelles sont les conséquences de ces lésions. Elles varient depuis l'apparition d'un strabisme paralytique avec diplopie jusqu'à l'amblyopie ou la cécité immédiate et complète.

Ces mêmes complications ne se montrent pas toujours au premier moment, et doivent alors être attribuées non à une lésion primitive, mais aux effets de la compression.

L'examen ophtalmoscopique montre des décollements de la rétine, des hémorragies intra-oculaires, ou seulement des phénomènes de névrite optique qui aboutissent plus tard à l'atrophie.

La marche des accidents est extrêmement variable. Le corps étranger séjourne parfois des mois et des années dans l'orbite sans révéler par rien sa présence, s'il est de petit volume, ou sans produire autre chose qu'un certain degré d'exophtalmie ou de déviation de l'œil, si son volume est plus considérable. On cite toujours l'observation de Hortius, qui a vu un fer de lance séjourner plus de trente ans dans l'orbite. Higgens a rapporté un cas dans lequel un morceau de bois d'un pouce de longueur a été toléré pendant quarante-neuf ans.

Mais souvent des phénomènes de phlegmon apparaissent tout à coup; un abcès se forme, du pus s'écoule et une fistule s'établit. Par cette fistule le stylet introduit constate la présence du corps étranger souvent non soupçonnée

[E. DELENS.]

jusque-là. Celui-ci s'élimine quelquefois spontanément par la plaie ou par les fosses nasales.

Il n'est pas facile de s'expliquer la cause de l'apparition de ces suppurations tardives. On comprend que l'infection de la plaie par des corps septiques se traduise par des accidents immédiats, mais comment expliquer la suppuration après plusieurs années d'enkystement? Tout ce qu'on sait, c'est que les fragments de métal et de verre causent moins souvent des accidents de ce genre que les fragments de bois ou de substances poreuses.

Les phénomènes inflammatoires déterminés par la présence de corps étrangers peuvent aussi se calmer spontanément pour reparaître plus tard.

Diagnostic. — L'existence d'une plaie de la paupière avec gonflement et infiltration sanguine considérables permet de soupçonner, les commémoratifs aidant, la présence d'un corps étranger. Une saillie, une induration sont quelquefois perçues par le doigt, en un point de la base de l'orbite et lèvent tous les doutes. Nous ne parlons pas, bien entendu, des cas où une partie du corps étranger est visible dans la plaie. Ce sont, d'ailleurs, les plus rares.

L'exploration prudente avec la sonde est permise au premier moment. Les corps étrangers métalliques sont facilement reconnaissables par ce moyen. Si cependant on craignait de confondre la sensation que donne la paroi osseuse dénudée avec celle d'une balle, on pourrait employer le stylet de Nélaton. La sonde de Trouvé servirait à reconnaître tous les fragments métalliques quelle que soit leur nature.

Dans le cas où la pénétration remonte à une époque éloignée, la propulsion de l'œil, sa déviation latérale, la perte de ses mouvements et, lorsqu'elle existe, la constatation d'une saillie dure en un point de l'orbite permettent de soupçonner l'enkystement d'un corps étranger. De Wecker insiste sur la valeur de l'induration des tissus autour du corps étranger et fait remarquer que cette induration donne l'idée d'un corps étranger d'un volume beaucoup plus considérable que le volume réel. Michon a signalé l'apparence noirâtre du corps étranger revêtu de son enveloppe kystique, coloration qui peut en imposer pour l'existence d'une tumeur mélanique.

Le diagnostic des complications, surtout des complications cérébrales, s'impose généralement par la violence même des accidents.

Signalons, enfin, la supercherie dont quelques malades hystériques se sont rendues coupables en réintroduisant à maintes reprises dans la plaie des fragments de verre en grand nombre.

Le *pronostic* doit être très réservé lorsqu'on a reconnu la présence d'un corps étranger dans l'orbite. La possibilité de l'apparition d'accidents tardifs du côté de l'œil doit toujours être présente à l'esprit, et l'on n'oubliera pas que lorsque le cerveau a été intéressé, les phénomènes de méningo-encéphalite n'apparaissent parfois qu'au moment des tentatives faites pour extraire le corps étranger.

Traitement. — Si le corps étranger est de petit volume, s'il ne se développe pas de signes de phlegmon primitif de l'orbite, l'abstention est la règle.

Si le corps étranger est plus volumineux, si la plaie permet d'arriver jusqu'à lui à l'aide du stylet, le chirurgien est autorisé à faire des tentatives immédiates

d'extraction. Au besoin, il pratiquera quelques débridements, surtout si le corps étranger est friable et ne peut être largement saisi avec une pince. Sabatier a pu ainsi extraire avec succès la lame d'un couteau brisée dans l'orbite (*Médecine opératoire*, 1822, t. I, p. 409).

Lorsque le corps étranger est implanté par une de ses extrémités dans la paroi osseuse, des tractions énergiques sont souvent nécessaires et elles ne sont malheureusement pas toujours exemptes de danger.

L'enkystement du corps étranger nécessite une véritable dissection, comme pour l'ablation d'une tumeur.

S'il s'est développé un abcès, suivi d'un trajet fistuleux, on peut quelquefois espérer l'élimination spontanée. Dans des cas tout à fait exceptionnels, on peut être amené à pratiquer une résection partielle de l'orbite pour arriver jusqu'au corps étranger ou même la trépanation de la paroi externe (Galezowski).

S'il y a quelque raison de soupçonner la pénétration du corps étranger dans le cerveau, il faut s'abstenir de toute intervention. Demours rapporte l'observation d'un enfant de dix ans chez lequel l'extraction d'un fil de fer bien toléré pendant six semaines fut suivie de convulsions et de mort au bout d'un quart d'heure. Percy ne fut guère plus heureux dans l'extraction de l'extrémité d'un fleuret qui s'était brisée dans l'orbite après avoir pénétré dans le crâne.

5. — *EMPHYSÈME DE L'ORBITE*

Le tissu cellulaire de l'orbite est, dans quelques cas rares, le siège d'un emphysème qui repousse en avant le globe de l'œil. Habituellement il coïncide avec l'emphysème palpébral et reconnaît pour cause une déchirure de la muqueuse du sac lacrymal ou du canal nasal, consécutive à une fracture de la paroi externe des fosses nasales. L'air peut aussi pénétrer dans l'orbite par le sinus frontal, comme on le voit dans une observation de Jarjavay, ou par le sinus maxillaire, ainsi que Berlin l'a noté à la suite d'un coup de revolver.

L'effort, l'action de se moucher, l'éternuement augmentent l'emphysème et déterminent la protrusion du globe oculaire. Il n'y a pas de changement de couleur de la peau, ni de douleur, mais l'exophtalmie s'accompagne quelquefois de diplopie (Desmarres). La pression refoule l'œil, et la crépitation gazeuse que perçoit alors le doigt provient surtout du déplacement des bulles gazeuses dans le tissu cellulaire des paupières.

L'emphysème n'est pas grave par lui-même. Dans le cas seulement où il s'est établi une fistule communiquant avec une des cavités voisines de l'orbite, il peut persister longtemps.

Un pansement compressif permanent est le meilleur traitement de l'emphysème. Il suffit à guérir l'emphysème récent. S'il existe une fistule, on doit chercher à l'oblitérer, mais il n'est pas utile, comme le conseillait Demarquay, de donner issue par des ponctions au gaz infiltré. Ces ponctions, en effet, si l'emphysème était réellement orbitaire, devraient pénétrer assez profondément pour risquer de devenir dangereuses.

[*E. DELENS.*]

III

LÉSIONS INFLAMMATOIRES DE L'ORBITE

1. — *OSTÉO-PÉRIOSTITE ORBITAIRE*

L'ostéo-périostite des parois orbitaires dont l'histoire se confond en partie avec celle du phlegmon de la cavité, présente une plus grande fréquence que cette dernière affection. Elle figure pour le chiffre de 16 pour 100, d'après de Wecker, dans la statistique des maladies de l'orbite.

Sous cette dénomination d'ostéo-périostite, il convient d'englober toutes les altérations des parois qui ont été décrites sous le nom de carie ou nécrose des os. Il n'est pas possible, sans doute, de démontrer que la lésion débute toujours par le périoste, mais la minceur des os qui forment les parois de la cavité, et l'absence du tissu spongieux dans la plus grande partie de leur étendue rendent peu vraisemblable la production d'une ostéo-myélite primitive, et les altérations osseuses qu'on constate après l'ouverture des collections purulentes paraissent le plus souvent secondaires.

Étiologie. — Parmi les causes locales, l'action du traumatisme (contusions, fractures, coups de feu) est celle qui est le mieux démontrée.

Parfois l'ostéo-périostite résulte de la propagation d'une inflammation développée primitivement dans une des cavités voisines de l'orbite (sinus maxillaire, sinus frontaux, cavité des fosses nasales) ou encore dans le canal nasal à la suite d'un traitement mal dirigé.

Parmi les causes générales on a rangé l'action hypothétique du froid. Il faut surtout tenir compte de l'influence débilitante des maladies aiguës, rougeole, fièvre typhoïde qu'on retrouve fréquemment dans les antécédents. Carron du Villards signale le développement de l'ostéo-périostite chez les lépreux. Enfin la tuberculose et la syphilis sont les deux causes les plus habituelles de l'ostéo-périostite orbitaire.

C'est dans l'enfance et pendant l'adolescence que cette maladie s'observe le plus souvent. Relativement fréquente avant vingt ans, on ne la rencontre plus guère après quarante ans. Elle se présente, d'ailleurs, en proportions égales dans les deux sexes.

Symptômes. — On décrit quelquefois isolément l'ostéo-périostite du rebord orbitaire et celle du fond de l'orbite. Les phénomènes observés diffèrent en effet notablement suivant le siège primitif du mal; mais la marche, suivant qu'elle est aiguë ou chronique, a une importance plus considérable encore.

Forme aiguë. — Si le rebord orbitaire est seul atteint, dès le début, on constate l'existence d'une douleur localisée au point malade. La pression l'exaspère. En même temps on note des phénomènes généraux, de la céphalalgie ou quelques étourdissements. Par le palper on reconnaît une tuméfaction circonscrite, sur la dureté de laquelle Sichel père a insisté dans un mémoire souvent cité. D'après cet auteur, la tumeur existerait plus souvent sur la moitié supérieure du rebord

orbitaire, tandis que Mackenzie indique sa plus grande fréquence à la partie inférieure et externe. La paupière supérieure ou inférieure, suivant le siège de l'ostéo-périostite, devient bientôt rouge, luisante, et est le siège d'un gonflement notable. La conjonctive est œdémateuse, mais le chémosis ne se forme en général que tardivement.

Si la tuméfaction est un peu considérable, l'œil est refoulé du côté opposé à la lésion et il peut se produire de la diplopie, en même temps que les mouvements sont gênés. Cependant Galezowski nie la diplopie et l'immobilité de l'œil, au moins dans la forme chronique.

Au bout de quelques jours, les phénomènes inflammatoires atteignent leur maximum et aboutissent à la formation d'un abcès. Après l'ouverture de celui-ci, la sonde cannelée reconnaît ordinairement une dénudation de l'os. Le gonflement, la suppuration persistent : une fistule s'établit et après la guérison une cicatrice rétractile et adhérente entraîne le plus souvent la production d'un ectropion.

Si la périostite s'est développée au fond de l'orbite, on ne constate pas, au début, de tumeur dure et circonscrite, mais les phénomènes généraux sont plus accentués; il y a une fièvre vive, de l'agitation, quelquefois du délire et des convulsions. Il peut même survenir, si la voûte orbitaire est atteinte, une méningite par propagation et des phénomènes généraux graves.

L'œil est repoussé presque toujours en avant; quelquefois cependant vers l'un des côtés. Les phénomènes locaux sont ceux du phlegmon de l'orbite et c'est vers la fin seulement qu'une tuméfaction se montre en un point et devient fluctuante.

Après l'ouverture de l'abcès, on peut constater une dénudation étendue des os. Lawson a vu la totalité des parois être éliminée et extraite sans accidents à la suite d'une cautérisation avec le chlorure de zinc.

Forme chronique. — Les phénomènes locaux sont les mêmes, mais la marche est beaucoup plus lente. Il s'agit presque toujours, en effet, dans cette forme, de l'évolution de gommes périostiques tuberculeuses ou syphilitiques. La tumeur circonscrite se ramollit peu à peu; l'abcès se forme sans réaction notable et lorsqu'il est ouvert, le pus s'écoule en petite quantité: il est grumeleux, souvent fétide. Après l'évacuation du pus, la tumeur ne s'affaisse que très imparfaitement. Le stylet constate l'altération de l'os et une fistule s'établit. Souvent il se fait une élimination insensible des parties altérées: quelquefois, cependant, on voit sortir ou on est obligé d'extraire des parcelles osseuses d'un certain volume.

Le pus n'est pas toujours évacué directement au dehors. Il se fait jour dans les fosses nasales, dans les sinus frontaux ou le sinus maxillaire, quelquefois vers la fosse temporale, par la fente sphéno-maxillaire, ou dans l'intérieur du crâne. Cependant, en raison de la marche plus lente des lésions, on voit plus rarement que dans la forme aiguë survenir des accidents cérébraux.

Lorsque la suppuration existe depuis longtemps, le stylet introduit par la fistule reconnaît parfois des ostéophytes plus ou moins saillantes et irrégulières (de Graefe, Hulke, Horner).

Le globe oculaire résiste habituellement aux désordres des parties voisines et la vision n'est pas compromise. Exceptionnellement on a observé des complications oculaires graves, un décollement de la rétine (de Graefe), une hémorragie rétinienne (Galezowski). Horner a constaté trois cas de périnévrite optique. De Wecker signale la persistance, dans quelques cas, d'un peu d'exophtalmie.

[*E. DELENS.*]

Le plus souvent, lorsque la fistule est guérie, outre une cicatrice déprimée, très disgracieuse, on observe un ectropion marqué.

Diagnostic. — Au début, dans la forme aiguë la rougeur, l'aspect luisant de la paupière, peut faire songer à un érysipèle. L'absence d'engorgement ganglionnaire, la douleur localisée au rebord orbitaire permettront de faire le diagnostic.

A la période d'exophtalmie, lorsque la périostite occupe le fond de l'orbite, il sera le plus souvent impossible de distinguer le phlegmon de l'orbite, de l'inflammation du périoste des parois et, par le fait, les deux affections se confondent et coexistent souvent.

L'inflammation de la capsule de Tenon se reconnaîtra à la rougeur faible du chémosis et à ce fait que le gonflement localisé autour du globe oculaire n'atteint pas le rebord de l'orbite.

Dans la forme chronique, les phénomènes peuvent faire songer à un néoplasme de la cavité et la ponction exploratrice ne suffit pas toujours pour lever les doutes.

Pronostic. — Sauf le cas où l'affection est le résultat d'un traumatisme, le pronostic de l'ostéo-périostite de l'orbite a toujours une certaine gravité, en raison de la diathèse qui lui a donné naissance et de la débilitation antérieure de l'organisme.

On peut dire cependant que, toutes choses égales d'ailleurs, le pronostic de l'ostéo-périostite du rebord orbitaire est moins grave que le pronostic de l'ostéo-périostite qui occupe les parois de la cavité et que pour cette dernière, la périostite de la voûte est la plus grave parce qu'elle expose aux complications cérébrales.

Traitement. — Au début de la forme aiguë les émissions sanguines locales (applications de sangsues, ventouses scarifiées à la tempe) diminuent la douleur, sans cependant arrêter l'évolution du mal. Les onctions avec la pommade mercurielle employées quelquefois ont l'inconvénient de déterminer une irritation de la peau si fine des paupières et doivent être rejetées. Pour calmer les douleurs, on aura recours plutôt aux applications continues d'eau glacée, ou aux injections sous-cutanées de morphine.

Le calomel est encore prescrit par quelques chirurgiens, avec l'idée de produire sur le tube digestif une révulsion dont l'effet paraît bien hypothétique.

Dans la forme chronique, les préparations mercurielles et spécialement les frictions avec l'onguent napolitain aux membres inférieurs, associées à l'usage de l'iodure de potassium à l'intérieur devront être prescrites sans retard si l'on soupçonne une gomme syphilitique du périoste. Dans le cas plus fréquent où il s'agit de gommes tuberculeuses, l'administration des iodures, de l'iodure de fer en particulier, sera également indiquée.

Mais c'est, en définitive, presque toujours au traitement chirurgical qu'il faut recourir, dès que la suppuration est évidente. La ponction sera faite avec un bistouri étroit, qu'il sera nécessaire d'enfoncer à 3 ou 4 centimètres si la collection est née au fond de l'orbite. On se préoccupera avant tout d'éviter la lésion du globe de l'œil.

S'il est possible, on pratiquera la ponction par le cul-de-sac conjonctival. Dans quelques cas, il y a même avantage à débrider préalablement la commissure externe des paupières.

L'ouverture sera maintenue béante par un drain qui servira à pratiquer des injections antiseptiques. Malgré ces précautions on empêche rarement la rétraction de la cicatrice qui succède à la fistule de produire un ectropion. Le conseil donné par Sichel de mobiliser la peau pendant la cicatrisation pour éviter les adhérences est tout à fait illusoire.

Pour prévenir l'ectropion, la suture temporaire des paupières est le seul moyen efficace, mais il faut le faire accepter aux malades pour une durée qui ne doit pas être inférieure à dix-huit mois. Mentionnons aussi l'opération qui consiste à transplanter l'orifice fistuleux. Elle a été imaginée et mise en pratique par Desmarres.

2. — *INFLAMMATION DE LA CAPSULE DE TENON. — CAPSULITE. — TENONITE*

Cette affection, encore appelée *périophtalmite*, est fort rare et pour quelques auteurs elle ne serait guère qu'un épiphénomène dans le cours du phlegmon ou de la périostite orbitaire.

Elle a été décrite pour la première fois, en 1841, par O'Ferral (*Dublin Journ. of med.*, t. XIX, p. 545). Plus récemment Panas (*Archives d'ophtal.*, 1883) et, d'après lui, Puéchagut (*De la tenonite d'origine rhumatismale.* Thèse de Paris, 1883-1884), ont repris l'histoire de cette maladie.

Étiologie. — Les causes sont générales ou locales. Parmi les premières, O'Ferral admettait l'influence de la diathèse rhumatismale. Panas reconnaît aussi l'influence de l'arthritisme. Les fièvres graves, la scarlatine et la rougeole (Carron du Villards), l'érysipèle (de Wecker), les oreillons et peut-être la blennorragie (Panas) peuvent la produire, ainsi que la suppression des règles (de Wecker).

Parmi les causes locales, il faut signaler toutes les opérations sur l'œil, notamment les opérations de strabisme. Cependant de Wecker, sur 5000 opérations de ce genre, n'a vu qu'une seule fois survenir cette complication. L'emploi d'instruments non aseptiques doit, sans doute, dans ce cas, être incriminé.

Pathogénie. — Si l'on considère le tissu cellulaire lâche qui existe entre la face antérieure de la capsule de Tenon et la face postérieure du globe de l'œil comme une vaste cavité lymphatique, la capsulite ne serait autre chose qu'une lymphangite périoculaire (de Wecker). Mais pour que cette opinion fût définitivement admise, il faudrait que les notions anatomiques relatives à la capsule fussent plus précises et l'anatomie pathologique de la capsulite mieux connue. Tous les auteurs n'admettent pas qu'il y ait inflammation véritable; pour beaucoup il n'y a qu'une hydropisie, ce que semble confirmer l'absence habituelle de la suppuration. Or, on sait avec quelle facilité suppurent les lymphangites des autres régions.

Les injections expérimentales poussées dans la cavité de la capsule de Tenon ne franchissent jamais le trou optique. Ainsi s'explique la localisation habituelle des inflammations à cette cavité et l'absence de retentissement du côté du cerveau.

Symptômes. — Dès le début, on signale l'existence de douleurs périorbitaires ou temporales vives. Elles sont lancinantes, reviennent souvent par accès comme des névralgies. Il y a en même temps une douleur profonde, plus fixe et

plus continue. Cette douleur, exaspérée par une compression localisée en un point de l'œil, serait, au contraire, soulagée par la compression exercée sur une large surface (O'Ferral).

Les mouvements de l'œil sont gênés, douloureux. Il en résulte que l'œil ne peut être que difficilement porté dans les positions extrêmes et qu'il se produit alors de la diplopie. Il existe en même temps un peu d'exophtalmie, mais elle est moindre que dans le phlegmon.

Au bout de deux ou trois jours, on observe un chémosis, débutant par le cul-de-sac conjonctival inférieur. Il est habituellement séreux, d'après Panas, et ne devient rouge et vasculaire que s'il y a étranglement ou par le fait du contact irritant de l'air. Linhardt, Mooren, Carron du Villards, ont décrit aussi le chémosis comme séreux. De Wecker, au contraire, dit qu'il est rouge et vasculaire.

La cornée est transparente, mais il y a un peu de photopsie et Panas a constaté la gêne de la circulation rétinienne avec production du pouls veineux. La pupille reste sensible à la lumière et aux agents mydriatiques.

La tenonite atteint fréquemment les deux côtés; elle est bilatérale, mais presque toujours plus prononcée d'un côté que de l'autre.

La durée de l'affection est de deux à trois semaines suivant Panas. Elle irait jusqu'à six à huit semaines pour de Wecker. La terminaison habituelle est la résolution.

Mackenzie admettait la terminaison par suppuration, le pus venant décoller et soulever la conjonctive tout autour de la cornée. La plupart des auteurs s'accordent à considérer l'apparition du pus comme la preuve de l'existence d'un phlegmon orbitaire.

L'absence habituelle de phénomènes généraux concorde avec l'absence de suppuration.

L'existence d'une forme chronique, admise par Carron du Villards, est généralement rejetée et l'observation citée par cet auteur, comme exemple de cette forme, est trop étrange pour la faire admettre.

De Wecker a rapporté un cas unique qu'il considère comme une capsulite gommeuse.

Le ***pronostic*** de la capsulite n'est pas grave. Il peut arriver cependant que le nerf optique se trouve comprimé et qu'une névrite rétro-bulbaire se développe avec toutes les conséquences qu'elle entraîne pour la vision.

Traitement. — O'Ferral conseillait l'usage du calomel, de l'opium et de l'iodure de potassium. Panas a reconnu l'action efficace du salicylate de soude. Le salicylate de lithine a aussi été employé à la dose de 2 à 3 grammes.

En même temps on instille l'atropine entre les paupières.

Les scarifications sont utiles pour amener l'affaissement du chémosis qu'accélère encore la compression exercée sur l'œil à l'aide d'ouate et d'un bandage.

3. — *PHLEGMON DE L'ORBITE.*

L'inflammation du tissu cellulo-graisseux qui remplit la loge orbitaire et se trouve séparé du globe oculaire par la capsule de Tenon, constitue le phlegmon de l'orbite. Le phlegmon de l'orbite doit être, dans la description, séparé de la périostite orbitaire, mais il a avec la phlébite des branches de la veine ophtal-

mique des rapports intimes, de telle sorte qu'il est, en clinique, difficile de l'en séparer.

Nous décrirons seulement la *forme aiguë* du phlegmon de l'orbite; l'existence de la forme chronique n'est pas suffisamment démontrée.

Étiologie et pathogénie. — Le phlegmon orbitaire s'observe à tous les âges, mais spécialement à l'âge adulte. Mooren le croit fréquent chez les nouveau-nés, tandis que Arlt le considère comme rare à cette période de la vie.

Nul doute que le phlegmon de l'orbite ne soit habituellement, sinon toujours, d'origine infectieuse. Mais la nature et le mode de pénétration de l'agent infectieux varie. Celui-ci peut pénétrer dans le tissu cellulaire de l'orbite par effraction brutale. C'est ainsi que les plaies contuses de l'orbite, celles surtout qui sont accompagnées de la pénétration ou du séjour d'un corps étranger, en sont une cause fréquente. De même pour les fractures des parois orbitaires lorsqu'elles s'accompagnent de plaies.

Les opérations pratiquées sur le globe oculaire, la ténotomie, l'ablation de tumeurs, l'énervation, l'énucléation de l'œil, l'extraction de la cataracte, ont été suivies de phlegmon de l'orbite, à l'époque où les chirurgiens, ne connaissant pas le rôle des microbes, négligeaient les précautions antiseptiques.

Le simple cathétérisme des conduits lacrymaux a pu donner lieu au développement de cette affection (Fulton). Mais le plus souvent, dans les opérations des voies lacrymales, il y a eu fausse route ou passage d'une injection dans le tissu cellulaire voisin.

Toutes les inflammations du globe de l'œil qui s'accompagnent de la production de pus peuvent devenir une cause de phlegmon orbitaire : la panophtalmite, la conjonctivite blennorragique (Middlemore), les kératites à hypopyon (Berlin). Nous avons vu le phlegmon survenir chez un malade qui depuis vingt-cinq ans était atteint d'un leucome de la cornée avec adhérence de l'iris. Selon toutes probabilités, les germes infectieux avaient pénétré d'abord dans l'œil lui-même par la portion de l'iris adhérente à la cornée, déterminé une choroïdite suppurative et, de là, passé dans la loge orbitaire par les veines ciliaires (voy. Despagnet, *De l'irido-choroïdite suppurative dans le leucome adhérent de la cornée*. Thèse de doctorat. Paris, 1887).

Les germes infectieux, dans un autre ordre de faits, pénètrent dans le tissu cellulaire orbitaire, après avoir d'abord envahi les parties voisines. C'est ce qui a lieu lorsque l'affection est précédée d'un érysipèle de la face, d'une suppuration des fosses nasales ou des sinus voisins. Peut-être même, la méningite ou l'encéphalite suppurée se propagent-elles par contiguïté jusque dans l'orbite.

D'autres fois enfin, le phlegmon orbitaire s'observe dans le cours d'une maladie générale infectieuse, la fièvre typhoïde, la variole, la fièvre puerpérale, la pyohémie, la morve ou le charbon. Dans ce cas, la suppuration orbitaire doit être considérée comme métastatique.

Anatomie pathologique. — On ne trouve au début qu'une suffusion séreuse du tissu cellulaire orbitaire. Plus tard le pus est infiltré ou bien il forme un foyer plus ou moins considérable, parfois nettement enkysté. L'existence de plusieurs abcès n'est pas rare et, spécialement dans le cas d'inflammation métastatique, on voit de nombreux abcès disséminés dans la loge orbitaire. Berlin, dans les quelques faits qu'il a réunis, signale comme habituelle la phlébite de

la veine ophtalmique. Dans le cas que nous avons observé, en arrière de l'abcès, existait une masse indurée de tissu cellulaire entourant le nerf optique et simulant au premier abord une tumeur.

Symptômes. — Des phénomènes généraux, frissons, malaises, anorexie, précèdent le plus ordinairement l'apparition des phénomènes locaux et en démontrent aussi la nature infectieuse. L'orbite est le siège d'une douleur d'abord sourde, profonde, qui s'irradie au front, à la tempe et à la moitié correspondante de la tête.

A ces phénomènes s'ajoute bientôt une fièvre vive, avec insomnie, agitation, quelquefois délire et convulsions.

Au début, les phénomènes locaux consistent dans l'exophtalmie avec gonflement des paupières, effacement du sillon orbito-palpébral, rougeur, vascularisation et aspect luisant de la peau. Autour du globe de l'œil se forme un bourrelet chémosique rougeâtre. L'œil est non seulement saillant, mais plus ou moins immobile; quelquefois la protrusion est latérale.

La pression sur les paupières ne peut être supportée.

L'examen ophtalmoscopique pratiqué au début, montre seulement de l'hypérémie de la papille; les veines sont dilatées.

En même temps on observe des troubles fonctionnels de l'œil, de la photophobie avec dilatation de la pupille, quelquefois de la diplopie. La cornée perd son aspect brillant et parfois sa vitalité est compromise au point qu'elle se perfore. Il y a alors complication de panophtalmite. Les douleurs à cette période sont devenues pulsatives. Lorsque le pus est sur le point de se faire jour au dehors, elles diminuent d'intensité et un soulagement très marqué suit l'évacuation du pus, qu'elle soit naturelle ou artificielle. C'est en général en bas et en dehors que l'abcès a le plus de tendance à se porter (Galezowski). Très exceptionnellement on a vu le pus se faire jour à travers une perforation osseuse, dans les cavités voisines, le sinus maxillaire, les fosses nasales, la cavité crânienne. Encore, dans ces cas, est-il très probable que le phlegmon orbitaire était consécutif à une périostite des parois.

Complications. — C'est du côté des sinus de la dure-mère et du globe oculaire que le phlegmon de l'orbite peut causer des complications redoutables. Schwendt a établi (Thèse de Bâle, 1882) que le passage du phlegmon d'une orbite à l'autre se fait par l'intermédiaire des sinus et que la terminaison a lieu constamment par la mort, dans ce cas.

La panophtalmite, parfois primitive, est aussi quelquefois secondaire et la perforation de la cornée, l'évacuation des humeurs de l'œil entraînent la perte de la vision.

La cécité peut aussi se produire par suite de l'atrophie du nerf optique. Cette complication s'observe surtout dans le phlegmon consécutif à l'érysipèle (de Graefe, Parinaud). Dans quelques cas pourtant où le nerf optique est atteint d'inflammation, la vision se rétablit. De Wecker pense que la névrite rétro-bulbaire est surtout sous la dépendance des altérations du périoste du fond de l'orbite et particulièrement du trou optique.

L'ophtalmoscope permet de constater plus tard, dans ces cas, quelle qu'en soit la cause, l'atrophie du nerf avec décoloration de la papille, et état filiforme des vaisseaux rétiniens.

Terminaison. — La résolution du phlegmon orbitaire est rare; le plus souvent, il y a suppuration. Mais après que le pus a été évacué au dehors, les parties molles de l'orbite ne reprennent pas toujours leur souplesse normale. On peut observer la terminaison par induration et ce sont, sans doute, les faits de ce genre qui ont été considérés comme des cas de phlegmon chronique. On cite toujours comme exemple le cas du feld-maréchal Radetzky pris pour une tumeur maligne par Jaeger et se terminant par l'ouverture d'un abcès.

L'œil peut, consécutivement au phlegmon orbitaire, perdre sa mobilité; d'autres fois la disparition d'une partie du tissu cellulo-graisseux produit seulement l'enfoncement du globe (*enophtalmie*). On aurait observé aussi parfois une modification consécutive dans la forme du globe oculaire qui d'emmétrope serait devenu hypermétrope ou myope.

Le *pronostic* du phlegmon de l'orbite est donc grave. Beer le considérait comme extrêmement grave. Celui du phlegmon bilatéral, résultant de la propagation par l'intermédiaire des sinus, serait toujours mortel.

Diagnostic. — Le phlegmon de l'orbite peut être confondu avec la plupart des tumeurs de la cavité, qui s'en distinguent avant tout par une marche plus lente et avec la périadénite lacrymale dont le siège spécial permettra habituellement d'éviter l'erreur. Il est encore quelquefois confondu avec la panophtalmite, ou avec l'inflammation de la capsule de Tenon.

Mais c'est surtout avec la périostite et la phlébite de la veine ophtalmique que la confusion est facile. Dans la périostite cependant, le déplacement de l'œil est surtout latéral; la pression sur le rebord orbitaire est douloureuse; enfin, on signale la coloration plus pâle du chémosis.

Traitement. — Les applications de sangsues à la tempe sont rarement prescrites aujourd'hui; elles soulagent cependant la douleur, au début. La glace en application permanente sur les paupières est un moyen plus certain d'obtenir la diminution des phénomènes inflammatoires. La douleur est également calmée par les injections de morphine. On évitera les applications de cataplasmes malgré le soulagement qu'en éprouvent les malades, parce qu'elles favorisent la multiplication des germes.

Les onctions mercurielles sur les paupières, l'administration du calomel, du sulfate de quinine à l'intérieur, ont été surtout prescrites dans les formes infectieuses de la maladie.

Galezowski préconise les scarifications et même l'excision du chémosis. Dès que le pus est formé, c'est à l'évacuation par la ponction qu'il faut recourir; elle se fera avec un petit bistouri à lame très étroite qui peut être plongé hardiment à une profondeur de plusieurs centimètres, à la condition d'être dirigé parallèlement à la paroi externe et à distance du globe de l'œil. S'il est possible, on fera pénétrer l'instrument par le cul-de-sac conjonctival inférieur pour éviter la cicatrice cutanée. Un drain sera placé ensuite dans l'ouverture pour assurer l'écoulement, dans le cas seulement où l'ouverture aura été faite à la peau.

Si l'œil est perdu par le développement d'une panophtalmite, on n'hésitera pas à en pratiquer l'énucléation pendant la période même de suppuration du phlegmon orbitaire.

Si, consécutivement à une atrophie du nerf optique, la vision est abolie, il pourra être aussi indiqué de recourir plus tard à l'énucléation.

[*E. DELENS.*]

4. — *THROMBOSE ET PHLÉBITE DE LA VEINE OPHTALMIQUE*

Cassou, De la phlébite de la veine ophtalmique. Thèse de Paris, 1857. — Gaillard, Contribution à l'étude de la phlébite des veines ophtalmiques. Thèse de Paris, 1886-1887.

La thrombose et la phlébite de la veine ophtalmique n'ont guère été, jusqu'ici, décrites avec les affections chirurgicales de l'orbite. Les chirurgiens ont cependant l'occasion d'observer ces affections; mais elles se présentent à eux, le plus souvent, comme complication d'une autre affection née à la face ou dans l'intérieur du crâne. C'est ce qui explique qu'elles n'aient pas été étudiées isolément (voy. thèse de Lancial, *De la thrombose des sinus de la dure-mère*. Paris, 1888).

Pathogénie et étiologie. — La phlébite de la veine ophtalmique doit être considérée comme de nature infectieuse, mais la bactériologie n'a pas jusqu'ici fait connaître la nature des microbes qui sont le plus propres à la déterminer. Elle est ordinairement consécutive à une phlébite des veines de la face anastomosées avec les branches de la veine ophtalmique, ou à une inflammation des sinus crâniens transmise au tronc de la veine ophtalmique par le sinus caverneux. Lorsque la phlébite semble avoir pris naissance dans l'orbite même, le plus souvent son origine se trouve dans une phlébite des veines choroïdiennes, en connexion avec une irido-choroïdite ancienne.

Dans quelques cas enfin, la phlébite développée dans une des deux orbites se transmet à l'orbite du côté opposé par l'intermédiaire des sinus caverneux et coronaire. Nous avons observé cette complication, toujours mortelle, chez un jeune homme de vingt-quatre ans, à la suite d'un anthrax de la lèvre supérieure.

Les causes occasionnelles de la phlébite de la veine ophtalmique sont : l'érysipèle de la face, l'anthrax de la lèvre supérieure. On l'a vue se développer à la suite d'une injection de morphine pratiquée à la région temporale (de Jaeger), d'un cathétérisme avec rupture du conduit lacrymal (de Graefe).

Mooren pense que le contact des écoulements lochiaux avec les excoriations des paupières chez les nouveau-nés est une cause de phlébite de la veine ophtalmique. Chez les enfants, le développement de l'ostéite tuberculeuse des parois de l'orbite détermine aussi quelquefois cette complication.

En présence d'une phlébite de la veine ophtalmique dont le point de départ reste incertain, il ne faut pas oublier d'explorer les dents et l'oreille moyenne.

Symptômes et diagnostic. — Les symptômes ont avec ceux du phlegmon de l'orbite la plus grande analogie et, dans la description de ce dernier, nous avons dit qu'il est souvent impossible de faire la part de la phlébite.

Mais la thrombose de la veine ophtalmique produit plus rapidement l'exophtalmie et donne lieu à un chémosis œdémateux plus considérable et de coloration moins foncée. En outre, la suppuration n'a, souvent, pas le temps de se produire, les sinus étant envahis, et la mort arrivant rapidement.

Le *pronostic* de la phlébite de la veine ophtalmique est plus ou moins grave suivant la nature de l'infection qui lui a donné naissance. Limitée à l'orbite, elle entraîne toutes les conséquences du phlegmon et peut guérir comme lui. La phlébite des deux orbites doit être considérée comme d'un pronostic mortel, lorsque la propagation se fait par le sinus coronaire.

IV

TUMEURS DE L'ORBITE

Demarquay, Des tumeurs de l'orbite. Thèse d'agrég. de Paris, 1855, et Traité des tumeurs de l'orbite. Paris, 1860. — Chauvel, art. Orbite du *Dict. encycl. des sc. méd.*, 3e série, t. XVI. — Rivington, A case of pulsating tumour of the left orbit., etc. *Medico-chirurg. Transact.*, 1875, t. LVIII, p. 184. — Sattler, *Handbuch der Augenheilkunde von Graefe und Saemisch*, Bd. VI. Leipzig, 1880. — Barbot, Étude sur le sarcome de l'orbite. Thèse de Paris, 1877. — Gacitua, Essai sur les kystes de l'orbite. Thèse de Paris, 1877. — Dufail, Des sarcomes de l'orbite, etc. Thèse de Paris, 1882. — Malpas, Contribution à l'étude clinique des tumeurs de l'orbite. Thèse de Paris, 1887-1888. — Essad (N.), Essai sur la séméiologie de l'exophtalmie. Thèse de Paris, 1892-1893.

Sous ce titre, nous décrirons : 1° les tumeurs développées aux dépens des parois orbitaires; 2° celles qui prennent naissance dans la cavité de l'orbite, indépendamment de l'œil et du nerf optique.

1° Tumeurs des parois orbitaires.

Les parois de l'orbite sont quelquefois le siège de tuméfactions ou de tumeurs qui font une saillie plus ou moins marquée vers la cavité dont elles tendent à chasser le contenu en avant. Au début, les tumeurs sont souvent impossibles à reconnaître autrement que par leurs effets sur le globe de l'œil ou ses annexes. Plus tard, elles deviennent appréciables directement; leur siège et leur forme peuvent être précisés. Mais il est rarement permis d'affirmer, même lorsqu'il s'agit de tumeurs bien limitées, qu'elles ont pris naissance dans les parois de l'orbite plutôt que dans le voisinage.

Nous dirons d'abord quelques mots des tumeurs diffuses des parois, décrites sous les noms de périostose et d'hyperostose. Nous résumerons ensuite ce qu'on sait d'un peu net sur les tumeurs proprement dites désignées sous les noms d'exostoses, de kystes osseux et d'ostéo-sarcomes.

Périostoses. — Leur existence admise par quelques auteurs est contestable. Il est probable, en effet, que les tuméfactions du périoste des parois orbitaires sont toujours des périostites chroniques à marche très lente. La scrofule, la tuberculose et la syphilis sont les causes habituelles de ces tuméfactions. Galezowski a décrit les périostoses syphilitiques. Elles se caractérisent par les douleurs péri-orbitaires quelquefois accompagnées de vomissements, par les paralysies des muscles de l'œil, par la déviation et la saillie du globe. Elles cèdent généralement au traitement antisyphilitique. Mais le diagnostic anatomique ne peut en être établi rigoureusement.

Hyperostoses. — L'hypertrophie des parois de l'orbite est mieux connue anatomiquement. Elle résulte d'un épaississement souvent énorme des différents os qui limitent la cavité. Cet épaississement a pour effet de rétrécir concentriquement la cavité orbitaire. L'œil ne tarde pas à souffrir dans sa nutrition, probablement par compression du nerf optique et de l'artère ophtalmique à

leur passage dans le trou optique, et, par les progrès de l'hyperostose, le globe oculaire arrive à être complètement désorganisé.

L'hyperostose orbitaire n'est que la conséquence d'une hypertrophie générale des os de la face et du crâne décrite par Virchow sous le nom de *léontiasis*, et c'est seulement à cause des conséquences qu'elle entraîne pour l'œil qu'elle doit être mentionnée ici.

La syphilis a été considérée comme une cause de l'hyperostose des os du crâne et de la face. Il ne paraît pas, cependant, que le traitement antisyphilitique ait donné des résultats.

Exostoses. — Les exostoses de l'orbite proviennent soit des parois de la cavité, soit du sinus frontal dans lequel elles ont pris naissance. Ce sont le plus souvent des tumeurs éburnées. Sur 50 observations, Berlin en a compté 19 appartenant à cette variété. Les exostoses exclusivement spongieuses sont plus rares.

Les parois supérieure et interne de l'orbite sont le point de départ le plus habituel de ces tumeurs; elles naissent, en effet, surtout du frontal et de l'ethmoïde. Elles ne se développent ordinairement que d'un seul côté. On ne cite guère que deux observations dans lesquelles la lésion était bilatérale (Cooper, Haynes Walton).

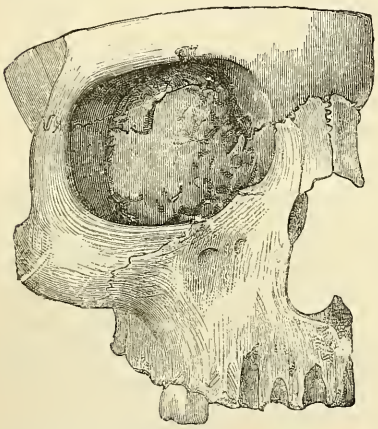

Fig. 254. — Exostose de la paroi interne de l'orbite. (Musée Dupuytren.)

Leur volume varie beaucoup; quelques-unes atteignent celui d'un œuf, et le poids de 40 ou 60 grammes. Elles sont plus ou moins arrondies, avec des bosselures à la surface et ont rarement un pédicule véritable; en règle, elles sont pourvues d'une base large. Le périoste les recouvre lorsqu'elles naissent de la paroi orbitaire. Si elles proviennent du sinus frontal, elles sont enveloppées par la muqueuse de ce dernier, rouge et épaissie et présentant quelquefois une apparence érectile (Panas). On cite quelques faits dans lesquels, par suite de la rupture d'un pédicule préexistant, l'exostose est devenue mobile.

Les exostoses de l'orbite se développent de dix à vingt-cinq ans. Dolbeau et Duplay ont signalé leur analogie avec les exostoses épiphysaires. Leur production ne semble, en effet, se rattacher à aucune diathèse, mais provenir d'un trouble dans le développement des os de la face au moment où s'achève la formation des sinus. Le traumatisme a paru avoir quelquefois une influence, mais seulement pour la forme spongieuse.

La syphilis n'est pour rien dans l'étiologie des exostoses orbitaires.

Le développement des exostoses se faisant avec une grande lenteur, les symptômes sont peu marqués pendant longtemps. Lorsqu'elles ont acquis un certain volume, l'œil se trouve dévié latéralement et repoussé le plus souvent en avant. Il peut alors souffrir dans ses fonctions et on trouve quelques signes de névrite avec stase lorsqu'on pratique l'examen ophtalmoscopique. Mais c'est seulement dans le cas d'exostoses très volumineuses et au bout d'un temps souvent fort long que l'on voit l'œil être atteint dans sa nutrition, la cornée s'ulcérer et même la fonte purulente survenir.

Si des branches nerveuses se trouvent comprimées par la tumeur, il y a des névralgies persistantes. Le plus souvent, la déviation de l'œil et une saillie à la base de l'orbite sont les seuls signes par lesquels se révèle la présence de la tumeur, lorsqu'elle est exactement limitée aux parois orbitaires. Mais souvent, en raison de son siège sur la paroi interne et de ses connexions avec l'ethmoïde, il y a des complications du côté des fosses nasales; on observe un écoulement purulent et quelquefois la tumeur osseuse nécrosée a pu être éliminée par les trajets fistuleux qui se forment.

Les complications du côté de la cavité crânienne, lorsque l'exostose s'est développée dans le sinus frontal ou a envahi cette cavité, sont rares en dehors de l'intervention opératoire. La lenteur dans le développement de la tumeur empêche les phénomènes de compression cérébrale de se produire.

Le *diagnostic* des exostoses de l'orbite peut généralement être établi assez facilement. Des corps étrangers depuis longtemps enclavés dans l'orbite et dont

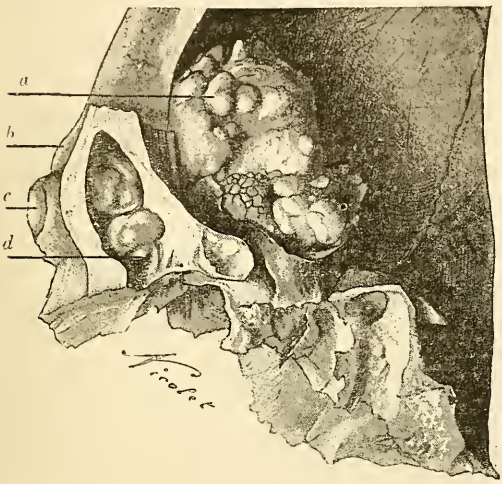

Fig. 255. — Exostose adhérente a l'orbite en *b* et *c*. Gros champignon osseux qui proémine dans le crâne, prolongement de la tumeur en *d* dans le sinus frontal du côté opposé. Toute la partie inférieure du frontal est éburnée et augmentée d'épaisseur. (Panas.)

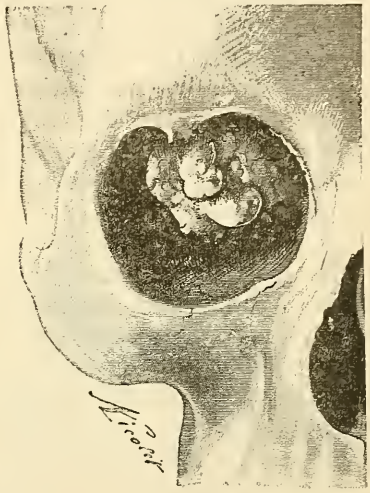

Fig. 256. — Exostose pédiculée du sinus frontal, faisant saillie dans l'orbite et sans communication avec le crâne. (Panas.)

l'existence était ignorée ont cependant donné lieu à des erreurs. Il peut arriver aussi qu'un néoplasme recouvert d'une mince couche osseuse en impose pour une exostose. Dans ce cas, on signale la sensation de crépitation fournie par la pression au niveau de la tumeur; elle ne se rencontre pas dans l'exostose.

Pour reconnaître la variété d'exostose on utilisera la ponction exploratrice avec un fin trocart. La pointe au contact de l'exostose donnera le plus souvent la sensation d'une surface éburnée. Les exostoses spongieuses qui siègent surtout à la paroi externe et sont souvent d'origine traumatique sont beaucoup moins fréquentes que les exostoses éburnées.

Les névralgies orbitaires, l'anesthésie cutanée dans les parties innervées par telle ou telle branche nerveuse, les altérations de l'odorat doivent être soigneusement notées et permettront généralement de se rendre compte du siège d'implantation de la tumeur ou de ses connexions avec les cavités voisines.

Malgré la lenteur habituelle de la marche de l'affection, le pronostic des

exostoses de l'orbite présente toujours une certaine gravité. Cette gravité devient plus grande lorsque se pose la question d'une intervention opératoire par suite du volume excessif de la tumeur. L'œil peut être compromis et la vision détruite par les progrès de la tumeur. Mais ce sont surtout les complications possibles du côté de la cavité crânienne et du cerveau qui aggravent le pronostic. dans le cas d'intervention opératoire.

Les exostoses pédiculées et implantées en un point rapproché de la base de l'orbite peuvent sans doute être enlevées sans danger, mais l'opinion soutenue par Dolbeau sur la pédiculisation habituelle de ces exostoses, et sur leur indépendance de la paroi encéphalique, lorsqu'elles naissent du sinus frontal, a été contredite par les observations. Les exostoses spongieuses, qui sont les plus rares et dont le siège est habituellement la paroi externe, sont les seules qui peuvent être enlevées en totalité sans faire courir de dangers à l'opéré. Dans les cas où l'on a tenté l'ablation d'exostoses de la paroi supérieure, en connexion avec le sinus frontal, les opérations n'ont pas toujours pu être achevées ou bien elles ont été suivies d'accidents cérébraux et de morts par méningite. Panas, se fondant sur deux cas malheureux de sa pratique, conseille de n'agir, dans des cas semblables, qu'avec la plus extrême prudence. Mackenzie pensait que lorsque la vision est abolie, on doit se contenter de l'énucléation du globe oculaire. Berlin est arrivé à une conclusion semblable. Malgré les succès publiés par d'autres observateurs, à moins d'indications bien précises, l'abstention doit donc être la règle.

Kystes osseux. — L'existence des kystes des parois propres de l'orbite admise par un certain nombre d'auteurs est considérée comme douteuse par Berlin. Mac Keate a observé un cas d'hydatides du frontal, souvent cité. Gosselin, Rouge (de Lausanne) ont traité de ces tumeurs; mais, développées à la partie supéro-antérieure de l'orbite, elles avaient probablement pris naissance dans les sinus frontaux. (Voy. J. Mandour, *Étude sur les kystes hydatiques de l'orbite.* Thèse de Paris, 1894-1895.)

Ostéo-sarcome des parois orbitaires. — Les observations anciennes de J.-L. Petit, de Cruveilhier, de Schott, ne peuvent servir à démontrer la réalité de l'ostéo-sarcome des parois orbitaires. Le plus souvent, en effet, les tumeurs malignes qui paraissent s'être développées primitivement dans ces parois proviennent des sinus frontaux, du sinus maxillaire, ou de la cavité crânienne.

2° Tumeurs de la cavité orbitaire.

Parmi les tumeurs de la cavité orbitaire, celles qui se développent aux dépens des vaisseaux ont une physionomie toute spéciale, et leur description mérite d'être donnée à part. Les autres tumeurs nées dans l'orbite, qu'elles soient solides ou liquides, constituent un groupe naturel, malgré la diversité de leur nature.

Elles diffèrent surtout par leur plus ou moins de tendance à la récidive.

Dans un premier chapitre, nous décrirons les *tumeurs non vasculaires.* Un second chapitre sera consacré aux *tumeurs vasculaires.*

Nous terminerons par quelques considérations sur le *Diagnostic des tumeurs de l'orbite* en général.

a. — Tumeurs non vasculaires de l'orbite.

Les *tumeurs non vasculaires de l'orbite* peuvent être divisées en deux groupes principaux : 1° les tumeurs *solides;* 2° les tumeurs *kystiques.*

a. — *TUMEURS SOLIDES DE L'ORBITE*

Les tumeurs solides comprennent toutes les variétés de néoplasmes, depuis le lipome jusqu'au carcinome. Le type sarcome est celui qu'on y rencontre le plus communément.

1° Lipomes. — Le développement de lipomes vrais, dans la loge orbitaire postérieure, est douteux. On trouve cependant un certain nombre d'observations publiées comme des exemples de lipome, mais tantôt il s'agit de tumeurs de tout autre nature, tantôt d'une simple hypertrophie du tissu graisseux. Le plus souvent enfin, on a confondu avec le lipome vrai de l'orbite, les pelotons graisseux qui se développent quelquefois au-dessous des paupières supérieures et font plus ou moins saillie dans le cul-de-sac conjonctival.

Berlin arrive à nier à peu près l'existence du lipome orbitaire. Il est certain que les observations de Dupuytren, de Cornaz, de Bowmann, se rapportent à des tumeurs différentes comme siège ou comme nature. L'observation de Carron du Villards renferme des détails invraisemblables. Celle de Knapp est un exemple d'angiome lipomateux. Gross (*A System of Surgery*, 5e édit., II, p. 518) mentionne à peine les tumeurs graisseuses de l'orbite et ne rapporte aucun fait précis. Panas pense que plusieurs des cas rapportés comme des exemples de lipomes ne sont que des cas de dermoïdes ou d'angiomes transformés.

Il faut donc attendre des observations confirmées par l'examen anatomo-pathologique pour tracer l'histoire du lipome de l'orbite.

La mollesse presque fluctuante, la forme arrondie, l'indolence, la marche très lente, tels sont les caractères qu'on peut, *a priori*, assigner au lipome orbitaire. L'exophtalmie résulterait nécessairement du développement un peu notable de la tumeur; mais, sans doute, la vision serait longtemps conservée.

C'est avec un abcès périostique, ou avec un kyste de l'orbite, que le lipome pourrait être confondu. Il devrait être enlevé, en respectant le globe oculaire, s'il déterminait une protrusion notable de l'œil.

2° Fibromes. — Le fibrome pur de l'orbite est si rare que Berlin, dans sa monographie, le mentionne à peine. De Wecker le range parmi les sarcomes très denses. Chauvel pense également que les tumeurs appelées fibroïdes, fibro-cystiques ne sont que des sarcomes fasciculés.

Demarquay, cependant, avait cru, d'après quelques observations de Verhæge (de Gand), de Critchett, de Mackenzie, de Hoppe et de Dubrueil, pouvoir assigner des caractères cliniques particuliers aux fibromes, tels que l'adhérence au périoste, la marche lente, l'absence de cavité, la dureté, les dimensions moindres que celles des kystes.

De Wecker, dans les premières éditions de son *Traité*, avait aussi signalé l'existence, autour du fibrome, d'une enveloppe de tissu cellulaire condensé.

Mais tous ces caractères sont surtout théoriques, et lorsque les tumeurs

enlevées ont été soumises à l'examen microscopique, elles ont dû généralement être rangées parmi les sarcomes. La nature sarcomateuse de ces prétendus fibromes est encore confirmée par ce fait que les récidives sont fréquentes.

Dans quelques observations, cependant, les tumeurs diagnostiquées fibromes n'étaient peut-être, d'après Chauvel, que des hydrencéphalocèles (observation de Masgana) ou des kystes dermoïdes (observation de Schiess-Gemuseus) à parois très épaisses.

Le périoste, la capsule de Tenon, la gaine du nerf optique, sont les points qui donnent habituellement naissance aux fibro-sarcomes orbitaires.

3° Lymphadénome. — Lymphangiome. — Le lymphome de l'orbite est très rare. On n'en compte guère que sept observations. La première est due à Arnold et Otto Becker (1872). Leber (1878), Osterwald, de Göttingue (1883), Reymond, de Turin (1884), en ont publié chacun un cas. En 1886, Gayet, de Lyon, qui en avait rencontré un nouveau cas, a attiré l'attention sur ce fait que dans toutes ces observations les deux orbites étaient envahies simultanément.

Fig. 257. — Lymphadénomes symétriques des cavités orbitaires, d'après une photographie. (Voy. *Archives d'ophtalmologie*, 1886, t. VI, p. 154.)

La symétrie ou la bilatéralité est en effet un caractère important et presque constant de ces tumeurs. Cependant Foerster (*Zur Kenntniss der Orbital-Geschwülste. Arch. f. Ophtalm.*, 1878, Bd. XXIV, Ab. 2, p. 95) a publié une observation de tumeur lymphatique unilatérale (lymphangiome caverneux).

Les lymphadénomes de l'orbite forment des tumeurs multiples arrondies, mobiles. Elles repoussent et dévient latéralement le globe oculaire. Leur développement paraît se rattacher avant tout à la leucémie.

La bilatéralité de ces tumeurs est presque pathognomonique.

Otto Becker et Reymond ont pratiqué avec succès l'ablation des tumeurs qu'ils ont observées. Mais, le plus souvent, leur multiplicité, et surtout l'existence d'autres manifestations de la leucémie, arrêteront le chirurgien. Dans un cas dont nous avons donné la relation (*Archives d'ophtalmologie*, 1886, p. 154), les tumeurs qui existaient dans les deux orbites disparurent après une attaque de choléra (voyez fig. 257).

4° Enchondrome. — L'histoire de l'enchondrome de l'orbite, à peine ébauchée, se confond avec celle des ostéomes de cette cavité. Les anciennes observations de Mackenzie et d'Anderson ne suffisent pas pour faire admettre l'existence de l'enchondrome orbitaire, et celle de Fano publiée sous le titre de *tumeur ostéo-fibro-cartilagineuse* reste unique jusqu'ici et ne peut être considérée comme un exemple d'enchondrome pur.

5° Tubercules. — Gommes syphilitiques. — Il semble bien qu'en dehors des périostites des parois développées sous l'influence de la tuberculose et de la syphilis, il puisse apparaître dans l'orbite des tumeurs dépendant de ces deux diathèses. Mais leur siège précis, aussi bien que leurs caractères cliniques, sont encore mal connus. Galezowski en 1879 a décrit les syphilomes de l'orbite comme déterminant l'exophtalmie et la compression des nerfs et des vaisseaux. La capsule de Tenon, dans quelques cas très rares, serait le siège d'une induration qui se présenterait sous la forme d'un anneau ou d'une cupule indurée enchâssant le globe oculaire et l'entourant plus ou moins complètement. Cette induration, dans deux cas, a disparu sous l'influence d'un traitement mercuriel et ioduré.

6° Névromes. — Nous mentionnons seulement pour mémoire l'existence des névromes de l'orbite constatés à l'autopsie par Houel sur les branches de la 3e paire, sur celle de la 5e paire et sur le ganglion ophtalmique. Ces névromes constituaient des tumeurs de dimensions trop minimes pour donner lieu à des signes cliniques. Les tumeurs volumineuses décrites sous le nom de névromes plexiformes rentrent dans la classe des fibro-névromes.

Névrome plexiforme. — Cette variété de névrome qui prend naissance dans les enveloppes des branches nerveuses de la 5e paire a été décrite par Verneuil, par Billroth, par Marchand (*Arch. f. path. Anat.* LXX, p. 36, 1877), par Brüns. C'est une tumeur très rare, ordinairement congénitale, à développement lent. Le rameau lacrymal et le rameau zygomatique en sont le siège; il y a presque toujours une tumeur intra-orbitaire et une tumeur de la région temporale ou zygomatique. La masse du néoplasme est indolente à la pression et donne au toucher la sensation d'un paquet de ficelle; le volume de la portion orbitaire est souvent assez considérable pour refouler l'œil en bas et en dedans et pour user les os de la voûte.

Le névrome plexiforme a été à tort considéré comme une variété de sarcome.

Nous renvoyons, pour l'anatomie pathologique de ces tumeurs, à la note histologique de Darier que nous avons reproduite page 395, à propos du cas de névrome plexiforme de la paupière observé par nous. Dans ce fait, la tumeur palpébrale avait un prolongement orbitaire manifeste.

7° Sarcomes. — La grande majorité des tumeurs solides de l'orbite sont des sarcomes. Ce fait, mis en lumière par le travail de Berlin, est aujourd'hui accepté par tous.

Anatomie pathologique. — Le sarcome présente des variétés anatomiques assez nombreuses que nous indiquerons sommairement.

a. *Fibro-sarcome.* — C'est le sarcome à cellules fusiformes qui a été longtemps décrit sous le nom de fibrome, de tumeur fibro-plastique et quelquefois même confondu avec le squirrhe et l'encéphaloïde des anciens. Il peut s'ossifier (*sarcome ossifiant* de Billroth) ou se creuser de cavités kystiques (*fibro-cysto-sarcome*).

[*E. DELENS.*]

Il récidive sur place après ablation, et bien que considéré comme d'un pronostic moins grave que les autres formes, donne assez souvent lieu à la généralisation. Le sarcome à cellules rondes, plus commun chez les enfants, évolue avec une grande rapidité et est d'un pronostic plus grave.

b. *Myxo-sarcome.* — Cette forme est plus rare que la précédente. Berlin en cite 9 observations, dont 5 chez des enfants de moins de dix ans. Elle est caractérisée par la mollesse plus grande du tissu, par une infiltration plus marquée de liquide et un aspect plus ou moins gélatineux. La consistance de la tumeur est souvent pseudo-fluctuante. L'accroissement est rapide et s'accompagne de douleurs violentes. Malgré un cas de Quaglino, dans lequel la tumeur enlevée n'avait pas récidivé au bout de quatre ans, c'est une tumeur essentiellement maligne (observations de Letulle, de Horner de Novatk, citées par Chauvel).

c. *Cylindrome.* — La structure du cylindrome est alvéolaire et se rapproche de celle du carcinome (Sattler). Il naît souvent du périoste ou du voisinage de la glande lacrymale, récidive surtout sur place, mais pénètre parfois dans la cavité crânienne. Cependant on cite l'exemple d'un opéré de Billroth qui est resté guéri pendant trois ans.

d. *Sarcome plexiforme.* — C'est une variété extrêmement rare dont Berlin n'a trouvé que deux observations. L'une appartient à Alexander et dans ce fait, la tumeur développée au voisinage de la glande lacrymale était bilatérale, caractère qui appartient, comme nous l'avons vu, essentiellement au lymphadénome. L'autre observation est de Czerny.

e. *Mélano-sarcome.* — C'est la plus grave des formes du sarcome. Le mélano-sarcome est le plus souvent secondaire et succède au développement du sarcome mélanique de l'œil né de la choroïde. Toutefois Berlin en a trouvé deux cas, dans lesquels le développement s'est fait en dehors de l'œil (observations de Giraldès et de Virchow). D'après de Wecker, le mélano-sarcome naîtrait alors du périoste. Lorsque le mélano-sarcome s'est développé en dehors du globe oculaire, le pigment auquel il doit sa coloration est d'origine hématique.

Il peut être confondu avec l'angiome caverneux dans l'épaisseur duquel des épanchements sanguins subissent quelquefois une altération particulière qui leur donne l'apparence mélanique.

Le mélano-sarcome récidive sur place et se généralise rapidement. Il présente tous les caractères de la malignité. L'envahissement de l'économie se traduit par la présence du pigment dans les sécrétions bronchiques, dans l'urine, dans le sang.

Étiologie. — Nous avons signalé la grande fréquence du sarcome, comparée à celle des autres tumeurs solides de l'orbite. Il se développe à tous les âges et, si l'on excepte le myxo-sarcome, est plus rare chez l'enfant que chez l'adulte. On signale la plus grande fréquence de ces tumeurs dans le sexe féminin, et l'on sait aujourd'hui que le traumatisme a une influence manifeste sur le développement du sarcome des autres régions. On devra donc désormais rechercher cette cause dans l'étiologie des sarcomes orbitaires.

Symptômes. — Au début, la tumeur, si elle a pris naissance dans la profondeur de l'orbite, ne se révèle que par des signes très vagues. Mais bientôt survient la protrusion directe de l'œil ou sa déviation vers un des angles de l'orbite. Enfin dans une troisième phase, la tumeur est appréciable extérieure-

ment. Elle refoule la peau des paupières ou les culs-de-sac conjonctivaux. Elle est arrondie, lisse, souvent lobulée, donne au doigt la sensation d'une élasticité molle ou même d'une fausse fluctuation. Certaines formes présentent une consistance plus grande qui peut aller jusqu'à la dureté du fibrome. Dans quelques cas, on a vu la tumeur soulevée par les pulsations artérielles présenter des battements qu'arrêtait la compression de la carotide primitive.

Marche. — Si la tumeur est abandonnée à elle-même, au bout d'un temps variable, on voit la peau ou la conjonctive qu'elle soulève y adhérer, puis se perforer. Les paupières sont rouges, vascularisées. Bientôt, la tumeur s'ulcère, forme des bourgeons rougeâtres ou d'aspect charnu, fongueux, qui saignent facilement et donnent lieu à un suintement plus ou moins abondant. Les douleurs sont vives. Enfin l'œil, repoussé en avant et latéralement, est bientôt détruit; des hémorragies surviennent; la cachexie se prononce et la mort arrive, par épuisement ou par suite d'accidents cérébraux dus à la pénétration du néoplasme dans le crâne.

Diagnostic. — C'est avec les kystes surtout que le sarcome orbitaire peut être confondu et il faut reconnaître qu'à la période où se pose généralement la question du diagnostic, elle est très difficile à résoudre. Certains kystes, en effet, n'ont qu'une fluctuation obscure en raison de l'épaisseur de leurs parois et certains sarcomes, le myxo-sarcome surtout, présentent une mollesse presque fluctuante. L'absence d'engorgement ganglionnaire ne peut être invoquée comme preuve de la bénignité complète, car l'adénopathie se montre tardivement dans le sarcome, bien que la rareté en ait été, ainsi que le fait remarquer Chauvel, manifestement exagérée.

La distinction des différentes variétés de sarcome est presque impossible à établir avant l'ablation. Le mélano-sarcome seul se reconnaît à sa teinte noirâtre ou bleuâtre, lorsque la peau est amincie ou quand il fait saillie sous la conjonctive. A une période plus avancée, la présence dans les crachats, dans l'urine, dans le sang même, de granulations pigmentaires, signalées par Nepveu, ne laisse plus de doutes.

Pronostic. — Il est grave. Sur 22 observations réunies par Chauvel, il y a eu 18 récidives après ablation et la guérison la plus ancienne dans les quatre autres cas ne remontait qu'à deux ans.

Les récidives, il est vrai, se font le plus souvent sur place et de nouvelles ablations sont possibles. Letenneur a opéré un de ses malades sept fois en douze ans. Mais, à un moment ou à l'autre, la propagation à l'intérieur du crâne se fait par la dure-mère ou par la destruction de la voûte orbitaire. D'autres fois, des tumeurs secondaires indépendantes apparaissent dans le cerveau.

Traitement. — En présence d'un sarcome bien limité, l'intervention chirurgicale est légitime. Si la tumeur est entourée d'une atmosphère celluleuse, l'ablation en est facile et peut être complètement effectuée. Mais bien souvent on trouve des prolongements vers le sommet de l'orbite, entre les muscles de l'œil. Dans ces cas, que malheureusement on ne peut prévoir, l'ablation a bien des chances d'être suivie de récidive rapide. Il est souvent nécessaire de sacrifier l'œil. Lorsque la vision est abolie, ce sacrifice est sans importance. Dans le cas

où la vision persiste encore, le chirurgien doit tout tenter avant de se résoudre à enlever le globe oculaire.

L'exentération totale de l'orbite est le seul moyen qui permette d'espérer une guérison définitive. Elle a donné à Combalat (*Revue de chirurgie*, 1892) un succès, après repullulation, succès qui au bout de sept années s'était maintenu. C'est malheureusement un cas exceptionnel.

Le mélano-sarcome est rarement reconnu assez tôt pour que l'ablation en soit indiquée. Dès que l'infection générale, si fréquente dans cette forme est manifeste, toute intervention est contre-indiquée.

Épithélioma. — L'existence de l'épithélioma primitif de l'orbite n'est pas démontrée. Knapp, cependant, paraît en avoir observé un cas. Dans presque toutes les observations connues, le néoplasme a débuté par les paupières, par la glande lacrymale ou par les enveloppes de l'œil. Nous l'avons vu, dans un cas, consécutif à un épithélioma de la conjonctive, qui, au moment de la première ablation, n'avait pas le volume d'une lentille.

Demarquay admet comme possible la dégénérescence épithéliomateuse d'un kyste dermoïde de l'orbite.

Chauvel rapproche de l'épithélioma un cas de tumeur orbitaire avec prolongements dans l'intérieur du crâne, enlevée en 1854 par Nélaton, et considérée par Ch. Robin comme une tumeur hétéradénique.

Carcinome. — De même que l'épithélioma, le carcinome de l'orbite est presque toujours secondaire, et Berlin nie l'existence du carcinome primitif. Mackenzie décrivait le chloroma, le squirrhe, le fongus hématode et la mélanose. Demarquay admet encore le squirrhe, l'encéphaloïde et la mélanose. Suivant Follin (Follin et Duplay, *Traité de pathologie externe*, IV, p. 602), le carcinome primitif ne serait pas très rare et il aurait trouvé le globe oculaire intact au milieu de tumeurs auxquelles il semblait avoir donné naissance.

Quelques observations ont été publiées comme des exemples de carcinome de l'orbite par Dolbeau et Robin (1855), Guersant (1855), Spencer Watson (1869), Schwartz (1874), Robertson, Nettleship (1878), Samelsohn (1879). On ne peut donc nier le carcinome de l'orbite.

On a noté dans quelques cas l'influence d'un traumatisme antérieur. Le jeune âge est considéré aussi comme une cause prédisposante. En dehors de cela, on ne sait rien sur l'étiologie du carcinome orbitaire.

Les douleurs profondes et irradiées, les troubles visuels au début, plus tard l'apparition d'une tumeur plus ou moins bosselée et dure, rapidement envahissante, tels sont les signes les plus caractéristiques du cancer de l'orbite. Ils sont loin, comme on voit, d'être pathognomoniques. L'adénopathie est plus précoce que dans le sarcome, auquel le carcinome ressemble beaucoup.

Il est difficile de s'expliquer les intermittences signalées par Sichel, Dupuytren et Maisonneuve dans la marche des cancers observés par eux.

Les pulsations, le souffle entendu à l'auscultation par Lenoir (*Bull. de la Soc. de chirurgie*, II, p. 61 et 84) et par Nunneley (*Medico-chir. Trans.*, XLVIII, p. 15), dans leurs observations, montrent que le cancer orbitaire peut présenter les signes des tumeurs pulsatiles et, de fait, la confusion entre les deux sortes de tumeurs a été plus d'une fois commise.

D'après Lebert, la durée du cancer de l'orbite ne dépasse pas un an et demi ou deux ans.

Le *pronostic* est des plus graves. Les récidives ont lieu presque fatalement après l'ablation, soit par reproduction du néoplasme au fond de l'orbite et envahissement des os et des cavités voisines, soit par apparition de tumeurs secondaires dans d'autres régions. La mort survient par les progrès de la cachexie, par hémorragie ou par accidents du côté des méninges. Ces derniers cependant sont, dans certains cas, plus lents à se développer qu'on ne pourrait croire, et le cerveau est parfois mis à nu sur une large étendue avant qu'ils éclatent.

Ce qui a été dit pour le *traitement* du sarcome s'applique à celui du carcinome, avec cette restriction que l'intervention chirurgicale a moins de chance encore d'arrêter le mal.

b. — *TUMEURS KYSTIQUES DE L'ORBITE*

Parmi les tumeurs de l'orbite, les kystes forment un groupe extrêmement variable comme nature et comme origine, mais qu'il est néanmoins nécessaire de conserver, bien qu'une bonne classification n'en puisse encore être donnée.

Nous admettons la division des kystes orbitaires en *kystes congénitaux* ou par malformation, et en kystes acquis ou *accidentels*.

1° KYSTES CONGÉNITAUX

Des tumeurs kystiques de l'orbite de nature variée se voient au moment de la naissance et attirent immédiatement l'attention par la difformité qu'elles déterminent. Mais un certain nombre d'entre elles, bien qu'ayant une origine congénitale, restent longtemps latentes, et ne se révèlent que plus tard, spécialement vers l'époque de la puberté. D'après Berlin, sur 100 tumeurs de ce genre, 82 sont observées avant la vingtième année.

Panas a communiqué à l'Académie de médecine en 1886 une observation de kyste congénital de l'orbite, et, analysant ce fait, a cherché à établir l'origine des tumeurs kystiques congénitales de cette cavité. D'après lui, toutes ces tumeurs doivent être rangées en deux classes : les kystes *dermoïdes* résultant d'un enclavement du tégument externe, et les kystes *mucoïdes* produits par l'enclavement de la pituitaire.

Nous décrivons comme kystes congénitaux : 1° les tératomes ; 2° les méningo-encéphalocèles ; 3° les kystes dermoïdes.

Tératomes. — Ce sont les kystes que de Wecker décrit sous le nom de kystes *congénitaux avec microphtalmie ou anophtalmie*. Talko en a réuni six cas, mais ce sont en réalité des tumeurs d'une extrême rareté.

Elles coïncident avec des malformations considérables de l'œil et du contenu de la cavité orbitaire ou de ses parois. La tumeur kystique fait habituellement saillie sous la paupière inférieure sous forme de vésicules bleuâtres et s'enfonce plus ou moins dans l'orbite. Elle participe aux mouvements de l'œil, quand celui-ci existe, et son contenu ne présente pas la composition du liquide céphalo-rachidien, mais est analogue à l'humeur aqueuse.

Les auteurs qui ont observé ces kystes congénitaux ont émis des hypothèses très diverses sur leur mode de formation. Talko pense que ce sont des kystes dermoïdes, développés indépendamment de l'œil. Manz leur attribue pour ori-

gine la sclérotique, entre les couches dissociées de laquelle ils prendraient naissance. Hoyer (de Varsovie) avait cru pouvoir expliquer leur formation par l'enclavement de la partie supérieure du sac lacrymal dans la fourche lacrymale en voie de soudure; nous verrons plus loin, au chapitre des *kystes séreux* de l'orbite, que cette hypothèse a été développée de nouveau par Panas; avec preuves anatomiques à l'appui.

De ces kystes congénitaux il faut rapprocher le cas jusqu'ici unique, publié par Broër et Weigert dans les *Archives de Virchow*, 1876, LXVIII, p. 518. La tumeur kystique à loges multiples renfermait des masses épidermiques, des os, des cartilages et une anse intestinale. C'était un exemple très net d'inclusion fœtale analogue à celle que l'on observe dans le testicule.

Encéphalocèles. — Méningocèles. — Bien que nées en dehors de l'orbite, les tumeurs formées par une hernie des méninges et de l'écorce cérébrale simulent parfois les tumeurs nées dans la cavité elle-même.

L'absence de l'oblitération de la première fente branchiale explique leur fréquence à l'angle supéro-interne de l'orbite et dans la région du canal lacrymo-nasal. Le canal osseux qui livre passage à la tumeur est de dimension extrêmement variable. Il est situé entre le frontal, l'apophyse montante du maxillaire et l'os planum. L'absence de l'os unguis n'est pas rare (Ripoll). Masgana a vu la perforation osseuse siéger à la voûte de l'orbite. Œttingen a rapporté un cas semblable. Heinecke a observé la pénétration de l'encéphalocèle dans l'orbite par la fente sphénoïdale. Enfin l'on cite le cas autrefois rapporté par Delpech, dans lequel la pénétration avait lieu par le trou optique élargi. Mais souvent la perforation est en grande partie comblée et l'examen cadavérique même peut laisser des doutes sur l'origine intra-crânienne.

La tumeur est formée extérieurement par la dure-mère et les méninges. Dans bien des cas toute trace de substance cérébrale a disparu. La cavité, de grandeur très variable, est remplie par un liquide en communication avec le liquide sous-arachnoïdien. Parfois la communication est oblitérée et l'épaisseur des parois assez grande pour que la tumeur semble presque solide.

Le volume de l'encéphalocèle est extrêmement variable, depuis celui d'un pois à celui d'un œuf. Elle est souvent pédiculée, parfois sessile, de forme arrondie, mais non toujours exempte de bosselures. La pression y est indolente et ne réduit qu'exceptionnellement la tumeur. Rarement pour les encéphalocèles orbitaires cette réduction s'accompagne de troubles cérébraux réflexes; rarement aussi on constate l'influence des mouvements de la respiration sur le volume de la tumeur.

Lorsque la tumeur est volumineuse, la peau est amincie; la fluctuation et la transparence peuvent y être constatées. Si la tumeur est petite et située dans la région lacrymo-nasale, elle se présente sous l'apparence d'une hydropisie du sac lacrymal. De Wecker insiste sur cette apparence et cite un fait de Raab (*Wiener med. Wochenschrift*, 1876, nos 11, 12, 13), dans lequel la ressemblance était frappante.

La peau qui recouvre la tumeur est souvent anormalement vascularisée et on y a observé le développement d'un angiome superficiel.

Dans quelques cas on a constaté une double tumeur à l'angle interne de chaque orbite et la fluctuation a pu quelquefois, dit-on, être renvoyée de l'une à l'autre (de Wecker).

La coexistence d'encéphalocèles dans d'autres régions du crâne est tout à fait exceptionnelle.

L'encéphalocèle ne détermine de troubles du côté de l'appareil oculaire que si elle atteint un volume suffisant pour refouler l'œil latéralement.

Le *diagnostic* de l'encéphalocèle est toujours des plus délicats. Si la tumeur située à la partie interne de l'orbite est observée chez un jeune sujet, si elle est congénitale, fluctuante, réductible, si elle présente des mouvements synchrones avec les mouvements respiratoires, si la compression détermine des troubles cérébraux, il ne saurait y avoir de doutes. Mais ces signes ne sont presque jamais réunis; ils peuvent même faire pour la plupart complètement défaut. Ceux qui ont le plus de valeur sont la congénitalité de la tumeur et l'existence de déformations osseuses au pourtour de la base ou du pédicule. Ces déformations devront toujours être recherchées avec soin.

L'encéphalocèle peut être confondue surtout avec une tumeur lacrymale, un kyste, un abcès périostique et même avec une tumeur solide telle qu'un sarcome.

Les altérations vasculaires de la peau peuvent aussi induire en erreur et faire diagnostiquer un simple angiome.

De Wecker propose comme moyen de diagnostic la ponction aspiratrice et l'analyse du liquide. Ce moyen doit être considéré comme dangereux, alors même que les précautions antiseptiques ont été observées.

Le *pronostic* de l'encéphalocèle est grave. La mort survient parfois spontanément et d'une manière rapide, mais plus souvent peut-être à la suite d'une intervention intempestive. Cependant quelques sujets ont atteint l'âge adulte, comme on le voit par les observations de Delpech, de Masgana et de Heymann.

Traitement. — Malgré quelques résultats favorables à la suite d'interventions chirurgicales, la règle est de s'abstenir de toute opération lorsque le diagnostic d'encéphalocèle est établi. Sans doute, comme le fait remarquer Chauvel, le danger n'existe pas théoriquement, si la communication est interrompue entre la cavité de la tumeur et l'intérieur du crâne, mais comment être certain d'avance de l'oblitération complète du canal de communication? Jusqu'à nouvel ordre, malgré la sécurité que donne habituellement la pratique d'une antisepsie rigoureuse, les encéphalocèles doivent donc être protégées, légèrement comprimées au besoin, mais ne doivent être opérées qu'exceptionnellement.

Kystes dermoïdes. — Ces kystes, d'après la théorie de Verneuil, résultent de l'enclavement d'une partie du feuillet externe du blastoderme dans la fente branchiale. Broca, en 1869, a développé de nouveau cette théorie.

Ces kystes sont ceux que l'on observe le plus fréquemment dans l'orbite.

Berlin, en 1879, comptait déjà 75 observations et depuis de nouveaux faits ont été publiés. Le siège habituel est aux angles externe ou interne de la partie antérieure de l'orbite. Cusset le croit plus fréquent en dehors. D'après la statistique de Berlin, il occuperait plus souvent l'angle interne.

La poche arrondie, celluleuse, est quelquefois épaisse; elle forme une seule cavité, le plus ordinairement. L'examen microscopique de la paroi fait constater l'existence dans son épaisseur de glandes sébacées et sudoripares et des autres éléments de la peau, lorsque cette paroi n'a pas subi l'atrophie qui se produit à la longue. Elle adhère rarement à la peau, mais se relie au périoste par un

pédicule. Le contenu est très variable; il consiste en débris d'épithélium, matières grasses, cholestérine, poils, quelquefois matières calcaires. Barnes (*Med. Chirurg. Transactions*, 1813) y a trouvé une dent. On peut supposer que, dans ce cas, il s'agissait de l'ectopie d'un follicule dentaire plutôt que d'une inclusion fœtale, comme l'idée en a été émise.

D'autres fois, le contenu est plus liquide, d'apparence jaunâtre, muqueuse. On comprend, d'après la variabilité d'aspect et de consistance du contenu, que ces kystes aient été décrits par les anciens chirurgiens sous les noms d'athéromes, de stéatomes, de mélicéris.

Ces kystes perforent quelquefois les parois de l'orbite pour envahir les régions voisines. Dans les cas, il est vrai, où la communication avec le sinus frontal ou la cavité crânienne a été constatée, on a pu se demander si ces kystes n'avaient pas pris naissance en dehors de l'orbite.

D'ordinaire, superficiels au début, ils gagnent la profondeur de l'orbite, repoussent l'œil en avant et vers l'un des côtés et peuvent comprimer le nerf optique et l'atrophier. Ils constituent des tumeurs arrondies, d'abord mobiles, plus ou moins fluctuantes et rénitentes; plus tard adhérentes. Leur accroissement est parfois considérable.

C'est au moment ou aux approches de la puberté qu'ils subissent généralement une poussée dans leur développement ou se révèlent même pour la première fois.

Dans un cas de Middlemore, le développement du kyste fut assez considérable pour amener la rupture de la poche. Dans une observation de Schmidt, les douleurs causées par l'accroissement de la tumeur auraient été suffisantes pour déterminer la mort (?).

Le plus souvent le développement est progressif, mais, à la longue, les parois de l'orbite sont repoussées, déformées et le globe oculaire plus ou moins compromis.

Aux kystes dermoïdes se rattachent très vraisemblablement les kystes décrits par de Wecker sous le nom de *kystes folliculaires*. Ces kystes, d'après cet ophtalmologiste, se développeraient aux dépens des follicules glandulaires de la peau des paupières, et il aurait constaté deux fois l'existence de cordons de tissu connectif reliant le kyste à la peau de l'une ou l'autre commissure des paupières.

Des kystes dermoïdes, il faut rapprocher les *kystes huileux prélacrymaux*, dont un certain nombre d'exemples ont été rapportés à la Société de chirurgie, en 1877, par Verneuil, Perrin, Albert (de Vienne), Ledentu, Berger, Desprès. Un autre fait a été publié par Hirschberg. Mais ces kystes sont de petit volume, situés au grand angle de l'œil, en avant ou au voisinage du sac lacrymal, et ne s'enfoncent pas ordinairement dans la cavité orbitaire. Leur contenu huileux est caractéristique.

Traitement. — L'accroissement continu des kystes dermoïdes et les désordres qu'ils produisent du côté des parois de l'orbite ou du globe oculaire, lorsqu'ils ont acquis un volume notable, obligent à intervenir. La simple évacuation du contenu par incision de la poche ne peut suffire. La ponction avec injection iodée a quelquefois réussi, mais la réaction inflammatoire provoquée par l'injection peut être dangereuse. D'autre part, l'extirpation complète de la poche, qui représente le traitement curatif parfait, est souvent impossible.

On devra, en général, disséquer la tumeur, en évacuer le contenu et réséquer la plus grande partie des parois. Un drain assurera l'écoulement ultérieur des liquides et l'on tâchera d'assurer l'antisepsie de la plaie.

A ces ablations incomplètes succède souvent un trajet fistuleux de longue durée et la rétraction cicatricielle détermine quelquefois des adhérences fâcheuses pour le globe de l'œil.

2° KYSTES ACCIDENTELS

Ces kystes sont, les uns le résultat d'extravasations sanguines dans l'orbite, les autres, de simples kystes séreux, d'autres enfin sont d'origine parasitaire.

a. Kystes hématiques. — Ces kystes sont rares, d'après Berlin. Les faits dans lesquels on a admis l'existence d'épanchements sanguins spontanés dans la loge orbitaire postérieure n'ont pas été vérifiés par l'anatomie pathologique. Ces hématomes spontanés détermineraient une exophtalmie subite, avec paralysies des muscles de l'œil et sensation de pesanteur ou de tension dans la profondeur de l'orbite. Ils surviendraient chez des sujets anémiés, hémophiles et tendraient à se résorber spontanément.

Mais la transformation de ces épanchements sanguins en kystes hématiques n'est pas démontrée. Le plus souvent, lorsque l'on a cru observer des kystes hématiques, il n'y avait qu'un kyste dermoïde dans lequel une ponction avait déterminé une hémorragie. Dans d'autres cas, il s'agissait d'angiomes caverneux. Un fait de Tavignot et surtout une observation de Fischer, dans laquelle l'examen a été fait par Rokitansky, semblent cependant établir l'enkystement possible d'épanchements sanguins dans l'orbite.

C'est peut-être à des tumeurs de ce genre transformées que se rapportent les faits de Pamard père (*Annales d'oculistique*, t. XXIX, p. 26) et de Mooren. Ces deux chirurgiens ont enlevé des tumeurs de l'orbite contenant une matière noire. Ces deux faits isolés ne suffisent pas à établir l'existence de kystes mélaniques ou pigmentaires.

b. Kystes séreux. — En avant de l'aponévrose de Tenon dans la cavité virtuelle qui la sépare du globe oculaire, peut se faire un épanchement séreux décrit sous le nom de tenonite ou d'hydropisie de la capsule de Tenon. Mais cet épanchement ne rentre pas dans la classe des kystes.

Les kystes séreux observés dans l'orbite sont situés en arrière de l'aponévrose orbitaire, dans la loge postérieure. Leur pathogénie est encore mal connue. Un certain nombre des kystes dits séreux n'étaient sans doute que des kystes dermoïdes, dont le contenu était particulièrement clair et dont la congénitalité n'a pu être démontrée.

Il existe cependant des kystes séreux qu'on peut comparer aux hygromas des autres régions. On leur attribue pour siège les bourses séreuses rudimentaires des muscles de l'œil, admises par Demarquay, Tillaux, de Wecker. C'est surtout au niveau du muscle élévateur de la paupière que ces bourses séreuses ont été signalées. Hyrtl en a décrit une autour du tendon du grand oblique, au point où il se réfléchit.

Enfin des kystes séreux paraissent prendre quelquefois naissance dans le tissu cellulaire de la loge rétro-orbitaire, en dehors du cône musculaire. Le plus souvent, la paroi est mince et transparente; la surface interne a l'apparence

d'une muqueuse, ou mieux d'une séreuse. La surface externe adhère fréquemment à un point de la paroi orbitaire. De Wecker rapporte un cas observé chez un enfant. Le kyste occupait la paroi inférieure; le contenu avait l'apparence caséeuse et était semi-fluide, mais l'examen microscopique, fait par Cornil et Ranvier, démontra qu'il ne s'agissait pas d'un kyste sébacé.

Ces kystes sont susceptibles de prendre un grand développement et d'amener la perte de l'œil et des déformations de l'orbite. Dans un cas de Gacitua, la tumeur, du volume d'un œuf de pigeon, avait des parois épaisses, comme fibreuses; le contenu était légèrement jaunâtre, renfermait beaucoup de chlorure de sodium, peu d'albumine et pas de crochets.

Valette a donné une observation de kyste séreux né dans le sinus frontal et ayant pénétré dans l'orbite. Gosselin a vu un kyste de la paroi supérieure de l'orbite dont le contenu était un liquide jaune foncé, renfermant des cristaux de cholestérine et rappelant par ces caractères les périostites albumineuses décrites par Ollier et Poncet (de Lyon).

Il règne encore beaucoup d'incertitudes sur l'étiologie et la nature des kystes séreux de l'orbite *congénitaux*, dont nous avons dit quelques mots plus haut, à propos des *tératomes*. Ces kystes coïncident, en effet, presque toujours avec des malformations du globe oculaire et ont généralement été considérés comme provenant d'un trouble dans l'évolution de la vésicule oculaire. Ils sont assez souvent bilatéraux (11 fois sur 59 cas) et forment une tumeur qui siège sous la paupière inférieure qu'elle soulève plus ou moins et dont elle détermine parfois l'ectropion.

Cette tumeur est rénitente et fluctuante; la peau qui la recouvre est d'un gris bleuâtre. La pression refoule la poche, mais ne la réduit pas. Le volume est le plus habituellement celui d'une noisette, rarement d'un œuf de pigeon. Cependant Sogliano a cité un fait dans lequel la poche remplissait la cavité de l'orbite.

Panas, qui a reproduit et analysé les résultats donnés par l'examen anatomique des observations publiées, rejette, d'une manière générale, l'idée que ces kystes se rattachent à un trouble dans le développement du globe de l'œil. Se basant sur l'étude très complète d'un cas observé par lui et publié dans les *Archives d'ophtalmologie* de 1887, VII, page 5, avec examen microscopique fait par Vassaux, il arrive aux conclusions suivantes (*Traité des maladies des yeux*, II, p. 455) que nous reproduisons textuellement :

« Si l'on tient compte que les kystes de cet ordre occupent *invariablement* l'angle inféro-interne de l'orbite, en d'autres termes qu'ils sont prélacrymaux; qu'alors même qu'ils arrivent à se confondre avec les reliquats du globe embryonnaire, ils conservent une indépendance réelle dans leur évolution ultérieure; que leur contenu séreux, sanguinolent et souvent albumineux, diffère essentiellement de la constitution chimique de l'humeur aqueuse, on ne saurait les envisager, dans la majorité des cas, comme des diverticules de l'œil arrêté dans son évolution. Il est bien plus conforme à tout ce qui vient d'être exposé, d'admettre qu'un kyste dermo-muqueux venant à pénétrer dans l'orbite, au moment des premières assises du globe, entrave son évolution et finit par se confondre avec lui. Si son pédicule se fixe d'ordinaire à la gaine du nerf optique, c'est que l'occlusion de la fente qui débute par le milieu s'achève en ce point. En supposant que le kyste reste petit, ou mieux encore qu'il évolue plus tard, on s'explique les divers degrés de l'arrêt de développement du globe. Si,

contrairement aux mucoïdes en question, les dermoïdes n'exercent pas la même influence, c'est que leur siège de prédilection à la queue du sourcil les empêche de se diriger vers la fente embryonnaire du globe. »

Le seul traitement à opposer aux kystes séreux congénitaux est la dissection de la poche et l'ablation lorsqu'elle est possible. Cette dissection est toujours très minutieuse et les connexions habituelles du kyste avec la gaine du nerf optique obligent à la poursuivre jusque dans les profondeurs de l'orbite pour aller sectionner le pédicule.

c. Kystes parasitaires. — Ces kystes sont, parmi ceux de l'orbite, les seuls dont la pathogénie ne laisse pas de doutes. Encore faut-il que leurs éléments caractéristiques soient constatés, sans quoi ils peuvent être confondus avec de simples kystes séreux et la confusion a certainement été faite plus d'une fois.

Les parasites donnant lieu à des kystes orbitaires sont les échinocoques et les cysticerques. (Voy. J. Mandour, *Étude sur les kystes hydatiques de l'orbite*. Thèse de Paris, 1894-1895.)

Les *kystes à cysticerques* sont beaucoup plus rares que les kystes à échinocoques. Berlin n'a pu en trouver que 5 observations. La tumeur ne dépasse pas ordinairement le volume d'une grosse fève. L'épaisseur de ses parois est considérable. Le cysticerque y est reconnaissable à ses caractères habituels. Autour de la poche, on constate une réaction inflammatoire plus ou moins marquée, et la peau est souvent rouge et sensible. Une observation publiée par de Graefe présente tous ces caractères réunis.

Les *kystes à échinocoques* ou hydatiques ont un volume plus considérable ; il peut atteindre celui d'un œuf. Le kyste adventif est blanchâtre, plus ou moins épais ; il renferme un liquide clair et souvent des vésicules secondaires de volume et de nombre variables. Les kystes hydatiques siègent dans tous les points de l'orbite, sauf peut-être au-dessous du périoste. Ils peuvent cependant dépasser les limites de l'orbite pour envahir les régions voisines (Westphal). Plus souvent, ils pénètrent secondairement dans l'orbite (Verdalle, Petit, Westphal). Ils déterminent tous les signes habituels des tumeurs de l'orbite et paraissent plus que d'autres tumeurs être la cause de douleurs vives et de névralgies sus-orbitaires ou ciliaires.

Berlin, sur 59 observations, a trouvé que la proportion des kystes développés chez des sujets du sexe masculin atteignait 77 pour 100. La plupart des sujets étaient des jeunes gens.

L'extirpation totale des kystes hydatiques est rarement possible et paraît souvent dangereuse. On doit se borner le plus ordinairement à une excision partielle des parois et l'on maintient l'incision ouverte jusqu'à ce que la suppuration ait éliminé le kyste adventif.

b. — Tumeurs vasculaires de l'orbite.

Les tumeurs vasculaires de l'orbite se divisent en tumeurs *non pulsatiles* et en tumeurs *pulsatiles*. Cette division toute symptomatique est celle qui répond le mieux aux besoins de la clinique et la seule qui permette de rapprocher et d'étudier dans leur ensemble des faits sur lesquels l'anatomie pathologique n'a pas encore porté toute la lumière désirable.

[*E. DELENS.*]

1° *TUMEURS NON PULSATILES*

Elles présentent à étudier deux groupes distincts de tumeurs : 1° les *angiomes ;* 2° les *varices* de la veine ophtalmique.

I. — ANGIOMES

Les angiomes dont Berlin avait réuni 54 observations en 1880, dépassent aujourd'hui le nombre de 75 cas. Ils se divisent en *angiomes simples* ou tumeurs érectiles et en *angiomes caverneux.*

Angiome simple. — Les tumeurs érectiles que l'on étudie sous ce nom ont presque toujours pour origine un nævus des paupières qui, en se développant, a pénétré dans l'orbite. Elles sont donc congénitales et observées ordinairement chez les enfants ou chez de jeunes sujets.

Dans quelques cas, on a noté l'influence du traumatisme sur leur développement.

Elles s'observent surtout à la partie supérieure de l'orbite. Elles forment des masses mal limitées, sans enveloppe distincte, présentant une mollesse marquée. La peau à leur niveau a une coloration sombre violacée et l'on y voit souvent la trace du nævus primitif. Rarement la tumeur pénètre profondément dans l'orbite et l'œil est habituellement peu déplacé par la tumeur. Celle-ci ne présente ni pulsations, ni souffle, mais elle augmente de volume sous l'influence de l'effort, des cris et lorsque la respiration se suspend.

Le développement de l'angiome simple est parfois assez rapide et l'on a vu la tumeur se rompre et donner lieu à des hémorragies (Martin, Lawson).

Le traitement de l'angiome simple présente de sérieuses difficultés. On ne tente guère l'extirpation de la tumeur en raison de ses limites peu précises. On a eu recours à la ligature sous-cutanée ou sous-conjonctivale, aux injections coagulantes, à la cautérisation par le fer rouge et enfin à l'électrolyse. Les injections coagulantes ont donné des succès, mais ne sont pas sans danger. La cautérisation avec le thermo-cautère ou le galvano-cautère, à défaut de l'emploi des procédés électrolytiques, mériterait la préférence.

Angiome caverneux. — Ces tumeurs se distinguent de l'angiome simple par l'existence d'une capsule fibreuse périphérique, ou au moins d'une enveloppe celluleuse qui en fait des tumeurs bien limitées. A la coupe elles présentent une grande analogie avec le bulbe de l'urèthre. Broca, en 1856, à propos d'une tumeur de ce genre enlevée par Parise (de Lille), a signalé ce fait à la Société anatomique et cette apparence a été notée dans les observations ultérieures, entre autres dans celle de de Graefe (1861). De Wecker a retrouvé ce caractère dans les trois cas qui lui sont personnels.

L'angiome caverneux siège généralement dans la profondeur de l'orbite et dans l'intérieur du cône des muscles de l'œil; son volume varie de celui d'un pois à celui d'une petite noix. On observe à tout âge l'angiome caverneux et souvent dans la seconde moitié de la vie (cinquante et cinquante-huit ans chez deux des malades de de Wecker).

Le tissu de l'angiome caverneux est constitué par des vacuoles remplies de sang. Sur la face interne des parois de ces vacuoles, existe le plus souvent une

couche d'endothélium qui les tapisse. Les cloisons séparant les vacuoles sont formées d'une trame conjonctive avec fibres élastiques et quelquefois des fibres musculaires lisses. L'altération du sang contenu dans les vacuoles est fréquente; il y existe parfois des phlébolites, des cristaux d'hématoïdine, ou simplement du pigment ou de la graisse.

Dans une observation rapportée par Panas (*Archives d'ophtalmologie*, 1885), lors de l'ablation de la tumeur, on ne trouva aucune trace de l'œil et Poncet, après examen histologique de la pièce, crut pouvoir conclure à l'origine choroïdienne de la tumeur, qui se serait substituée complètement au globe oculaire. Mais ultérieurement, Panas, obligé d'intervenir pour des phénomènes sympathiques développés sur l'autre œil, trouva, du côté où l'angiome avait été enlevé, une plaque fibreuse irrégulière qui représentait le globe de l'œil refoulé et atrophié.

Le développement de l'angiome caverneux est extrêmement lent; on l'a vu durer plus de vingt ans. Il donne lieu à une exophtalmie graduelle le plus souvent directe, mais la mobilité de l'œil est généralement assez bien conservée. Lorsque la tumeur est devenue appréciable, elle offre au toucher une élasticité molle; elle est compressible sous le doigt et en partie réductible. Les cris, les efforts ont une action des plus manifestes sur son volume, mais elle ne présente ni pulsations, ni souffle. Du moins les quelques cas dans lesquels on a noté ces signes sont-ils douteux.

Le développement de l'angiome caverneux est habituellement indolore. La tumeur peut être considérée comme bénigne, quoiqu'on observe parfois des complications oculaires, la diminution de l'acuité visuelle, le rétrécissement du champ visuel et même les signes d'une névrite optique avec stase veineuse ou d'une atrophie de la papille (de Wecker).

L'angiome caverneux peut être confondu avec les kystes dermoïdes, les sarcomes et la plupart des tumeurs de l'orbite. La marche très lente, l'absence de douleurs, la dépressibilité de la tumeur, l'augmentation de volume sous l'influence de l'effort, sont les caractères qui permettront en général de le reconnaître.

Le traitement de l'angiome caverneux de l'orbite est l'extirpation que rend possible la limitation de la tumeur. Cette extirpation toutefois nécessite une dissection attentive et présente souvent des difficultés. Ces difficultés sont d'autant plus considérables que la tumeur est plus profondément située et que l'opérateur doit chercher à conserver le globe de l'œil tant que la vue n'est pas abolie par le développement de la tumeur.

II. — VARICES DE L'ORBITE

Aucune autopsie n'a jusqu'ici démontré la réalité des dilatations variqueuses de la veine ophtalmique. Quelques observations bien nettes permettent cependant d'affirmer l'existence des varices de cette veine. Le premier travail publié sur ce sujet est la thèse de Dupont (1865). En 1881, le docteur Yvert a fait connaître une nouvelle observation et repris l'étude de cette intéressante question.

Les varices de la veine ophtalmique se présentent sous deux formes : 1° la dilatation *avec tumeur* variqueuse ; 2° la dilatation *sans tumeur* avec exophtalmie intermittente.

1° Tumeurs variqueuses. — La tumeur formée aux dépens de la veine ophtal-

mique dilatée siège le plus souvent à la partie supéro-interne de l'orbite, au-dessous de la tête du sourcil, dans le point où vient se réunir la branche veineuse frontale à la veine ophtalmique supérieure. Schmidt, cependant, a vu la tumeur à la partie inféro-externe; dans ce cas, elle était apparente sous la conjonctive. Mazel suppose que, dans le cas observé par lui, le traumatisme avait déterminé une rupture veineuse et la formation d'une poche, sorte d'anévrysme veineux.

Les observations recueillies jusqu'ici montrent que les enfants et les jeunes gens sont plus exposés que les adultes à ce genre de tumeurs.

Il semble que le sexe féminin y soit particulièrement prédisposé. Parmi les causes occasionnelles, on a cité les coups reçus sur la tête ou le pourtour de l'orbite, une attaque de syncope après un violent effort (Vieusse), le goitre (Foucher, Nélaton).

Symptômes. — La peau de la paupière, ordinairement la supérieure, est soulevée par une tumeur d'un petit volume, celui d'un pois ou d'une amande. Elle présente à ce niveau une teinte bleuâtre. La tumeur est régulière, arrondie, non douloureuse, remarquablement molle et réductible par la pression. Elle ne présente ni pulsations, ni bruit de souffle. Ce qui la caractérise avant tout, c'est qu'elle augmente de volume lorsque le sujet penche la tête en avant. Elle s'accroît aussi pendant l'effort, lorsque la respiration est suspendue ou lorsqu'on comprime, au cou, le tronc de la jugulaire interne (Nélaton). Lorsque le sujet se couche, la tumeur tend à s'effacer.

Les mouvements de l'œil sont à peine gênés par l'existence de cette tumeur et un léger degré d'exophtalmie a été noté par Schmidt. Panas (*Traité des maladies des yeux*, II, p. 401) a observé, chez une femme de trente-huit ans, une tumeur variqueuse de la veine ophtalmique qui s'accompagnait d'*enorbitis* marqué. Il se produisait de l'exophtalmie seulement lorsque la malade penchait la tête en avant. C'est là un fait insolite.

La vision ne paraît pas notablement troublée. Dans le cas d'Yvert le fond de l'œil était normal. Dans l'observation de Foucher, il y avait seulement, pendant le travail, un peu de fatigue attribuable à un certain degré de congestion rétinienne. On n'a pas noté de troubles cérébraux. (Voy. Jean Terson, *De l'enophtalmie et de l'exophtalmie alternantes*. Thèse de Paris, 1897.)

Diagnostic. — L'absence de pulsations et de souffle ne permet pas de confondre la tumeur variqueuse de la veine ophtalmique avec les tumeurs pulsatiles de l'orbite. La facile et complète réductibilité de la poche veineuse la différencie de la méningocèle à la base de laquelle on constate, en outre, presque toujours une déformation osseuse. Les kystes non réductibles et les abcès ossifluents également irréductibles et parfois douloureux ne sauraient être non plus confondus avec la tumeur variqueuse.

Pronostic. — Il ne paraît pas grave. On n'a pas observé de troubles dans la circulation cérébrale et il ne semble pas que l'affection ait de tendance à progresser.

Traitement. — On ne doit pas songer à l'extirpation d'une tumeur de cette nature, bien qu'à la rigueur, avec la méthode antiseptique, une ligature placée sur le tronc veineux pour exciser la partie dilatée puisse être sans danger.

Les injections de perchlorure de fer ont été employées par Nélaton et ont donné un succès. Mais l'impossibilité d'obtenir sûrement l'arrêt complet de la circulation veineuse et la crainte d'une embolie doivent faire rejeter l'emploi de ce moyen. L'électrolyse n'offrirait pas les mêmes inconvénients et pourrait être tentée. Buttler l'a employée dans un cas qui avait de grandes analogies avec l'affection qui nous occupe.

Le plus souvent on s'abstiendra d'intervenir pour le traitement de ces tumeurs qui constituent une simple difformité.

2° Varices de la veine ophtalmique. — L'existence de varices profondes sans tumeur extérieure est admise comme pour les membres inférieurs d'après les signes cliniques et non d'après les constatations anatomiques. Verduc, Carron du Villards ont rapporté des cas d'exophtalmie intermittente que pouvait seule expliquer la dilatation variqueuse des branches de l'ophtalmique, en raison des conditions où elle se produisait.

Cette affection a été observée rarement, et sur l'homme adulte seulement. Mackenzie, Grüning et Vieusse en ont rapporté chacun un cas.

Au moment où le sujet incline la tête en avant, l'œil devient saillant; l'exophtalmie est quelquefois assez marquée pour que l'œil arrive au contact de la joue (Verduc). En même temps, tout l'appareil oculaire se congestionne. Une douleur sourde est ressentie dans l'orbite et la vue se trouble. Il n'y a pas de tumeur appréciable à la base de l'orbite, et l'on ne constate ni pulsations, ni souffle.

Dès que le malade relève la tête ou se couche, l'exophtalmie diminue et l'œil rentre bientôt dans sa situation normale.

On n'a pas constaté de phénomènes ophtalmoscopiques.

Tous ces signes ne peuvent laisser de doutes sur l'existence d'une réplétion exagérée du système veineux et sur la réalité de dilatations variqueuses.

Vieusse, cependant, a cru pouvoir expliquer la protrusion de l'œil dans la déclivité de la tête par l'accumulation de liquide céphalo-rachidien dans la capsule de Tenon. Mais cette interprétation est difficilement admissible.

Autant qu'on en peut juger par les rares observations connues, le pronostic de l'affection n'est pas grave. Elle ne peut être confondue avec les tumeurs pulsatiles, ni avec le goitre exophtalmique, dans lesquels l'exophtalmie est permanente. Dans le cas où existerait un angiome caverneux profond de l'orbite, on pourrait observer une augmentation de la protrusion dans la déclivité de la tête, mais ni la saillie de l'œil, ni sa rentrée dans l'orbite ne s'effectueraient avec la même rapidité.

On peut s'abstenir de tout traitement pour cette affection et se borner à conseiller d'éviter les causes qui ramènent le retour de l'exophtalmie. La compression serait plus gênante qu'utile si elle était pratiquée d'une manière permanente.

2° *TUMEURS PULSATILES DE L'ORBITE*

Les tumeurs pulsatiles ou anévrysmales constituent une classe importante de tumeurs de l'orbite dont l'étiologie complexe et la symptomatologie spéciale nécessitent une étude à part. Les cas aujourd'hui assez nombreux de ces tumeurs ont été publiés sous les titres les plus divers. En Allemagne, ils sont généralement désignés par l'expression de *pulsirender Exophthalmus*.

Ces tumeurs sont caractérisées par trois phénomènes principaux : 1° la *protrusion* de l'œil; 2° les *battements* perceptibles à la vue et au toucher; 3° les *bruits de souffle* perçus à l'auscultation. Par le premier de ces signes elles se rattachent à la grande classe des tumeurs orbitaires, mais par les deux derniers elles s'en distinguent nettement, et se séparent du groupe des tumeurs vasculaires que nous venons d'étudier.

Historique. — Travers (*Medico-chirurg. Transactions*, 1815, t. II, p. 1) a fait connaître le premier cas de tumeur pulsatile de l'orbite sous le nom d'*anévrysme par anastomose* qui pendant longtemps a servi à désigner ces tumeurs. Des observations analogues furent publiées tant en France qu'en Angleterre et en Amérique par divers chirurgiens.

Nous nous contenterons d'indiquer ici les travaux qui ont étudié dans son ensemble la question des tumeurs pulsatiles de l'orbite.

Demarquay, Des tumeurs de l'orbite. Thèse d'agrégation de Paris, 1855, et *Gazette hebd.*, 1859, p. 597. — E. Delens, De la communication de la carotide interne et du sinus caverneux. Thèse de Paris, 1870. — F. Terrier, Des tumeurs pulsatiles ou anévrysmoïdes de l'orbite. Revue critique. *Arch. génér. de méd.*, 1871, t. XVIII, 6e série, p. 171. — W. Rivington, A case of pulsating tumour of the Orbit. *Transact. of the Royal Med. and Chir. Society*, 1895, t. LVIII, p. 185. — Sattler, Ueber pulsirenden Exophthalmus. In Graefe und Saemisch *Handbuch der Augenheilkunde*, Bd. VI. Leipzig, 1880. — Chauvel, art. Orbite du *Dict. encycl. des sc. méd.* — John Eckerlin, Ein Fall von pulsirenden Exophthalmus. Thèse de Kœnigsberg, 1887. — L. Le Fort. De l'exophtalmos pulsatile. *Revue de chirurgie*, mai et juin 1890, p. 569 et 457.

Les monographies de Rivington, de Sattler, de Chauvel et de Le Fort devront toujours être consultées pour l'étude détaillée de la question.

Fréquence. — Les tumeurs pulsatiles de l'orbite constituent, en réalité, une affection rare. Cependant, par suite de l'intérêt qui s'attache à leur étude, presque tous les faits observés ont été publiés et le nombre des observations depuis celle de Travers (1815) est aujourd'hui considérable.

Sattler, dans sa monographie, en a analysé 106. Chauvel donne l'indication de 109 observations. J. Eckerlin, en 1887, a pu ajouter 51 faits à ceux qu'avait relevés Sattler. De Wecker (*Traité complet d'ophtalmologie*, t. IV, p. 918. Paris, 1889), en tenant compte des précédentes statistiques, arrive à un total de 145 cas. Ce chiffre se trouve réduit à 110 dans le travail du professeur Le Fort.

Nous pouvons ajouter à cette liste déjà longue l'indication des faits suivants que nous avons relevés depuis la publication de l'article de Chauvel.

Noyes, *Archives of Ophthalmology*, X, p. 550, sept. 1881. — W. H. Carmalt, *Transactions of the American Ophthalm. Soc.*, 1881, p. 510. — S. D. Risley, *id.*, *ibid.* — Robert Sattler, *New-York Med. Record*, 1885, XXVII, p. 654 et 681. — Dezanneau, *Bull. de la Soc. de méd. d'Angers*, 1885, p. 95 et suiv., *id.*, p. 155; 1887, p. 94. — Dempsey, *British med. Journal*, 17 sept. 1886, p. 541. — Drake-Brockmann, *British med. Journal*, 24 juillet 1886. — Peschel, Soc. italienne d'ophtalm. Turin, sept. 1887. — Ritter, *Jahresbericht d. Gesellschaft für natur. med. Heilkunde in Dresden*, 1887-1888, p. 61. — A. W. Prichard, *Bristol med.-chir. Journal*, 1887, V, p. 267. — Buller (Montreal), *Transact. of the Amer. Ophthalm. Soc.* New-London, 1888. — Bronner, Soc. ophtalm. du Royaume-Uni, 15 déc. 1888. — Hirschberg, Soc. de méd. de Berlin, séance du 18 mars 1889. *Semaine médicale*, 1889, p. 103. — Benson, British med. Assoc. (section of Ophthalm.). *Ophthalm. Review*, oct. 1889. — Wölfler, 20e Congrès de chirurgie allemande, 3 avril 1891, et *Semaine médicale*, 1891, p. 156. — Nissen (de Halle), *Ibid.* — Kalt, *Bulletin de l'Acad. de méd. de Paris*, 9 juin 1891. — Williams (R.), Société ophtalm. du Royaume-Uni, 7 mai 1891, et *Annales d'oculist.*, t. CVI, p. 54, juillet 1891. — Frost, *Ibid.* — Wherry, *Ibid.* — Dieu, *Bull. de la Soc. de chir. de Paris*, 1891, p. 516. — Pulvermacher, *Centralbl. für Augenh.*, nov. 1892. — Reeve (de Toronto), *Amer. Soc. of Ophthalm.*, 20-21 juillet 1892, et *Ann. d'oculist.*, oct. 1892, CVIII, p. 299. — Bock, *Centralblatt für prakt. Augenh.*, 1892, p. 261. — Hilario de Gouvèa, Un cas d'anévrysme de l'artère ophtalmique. Soc. de méd. et de chir. de Rio-de-

Janeiro, 25 nov. 1892. *Ann. d'oculist.*, 1895, t. CIX, p. 114. — Despagnet, Rapport de Picqué. *Bull. de la Soc. de chir. de Paris*, 1895, p. 505. — Dubuisson, Soc. des sciences méd. de Lyon, 1895, et *Arch. d'ophtalm.*, t. XIV, p. 269, 1894.

Le nombre des observations actuellement connues est donc considérable. Toutefois quelques-unes d'entre elles font certainement double emploi, le même fait ayant été publié sous deux noms différents.

Étiologie. — Les tumeurs pulsatiles de l'orbite sont les unes d'origine spontanée, les autres d'origine traumatique.

Cas spontanés. — Ils ont été observés en grande majorité chez des femmes, et dans la période de vingt à cinquante ans surtout. Les efforts violents et avant tout ceux de l'accouchement en sont la cause occasionnelle : mais, dans certains cas, cette cause occasionnelle fait défaut et l'état de grossesse paraît être la cause prédisposante la mieux démontrée. Les habitudes alcooliques et l'état athéromateux des artères sont aussi notés dans plusieurs observations. On ne trouve parfois signalé dans les antécédents qu'une maladie fébrile grave. (Observ. de Noyes, *Arch. of ophthalmol.*, 1881, t. X, p. 550.)

Cas traumatiques. — Le développement de la tumeur pulsatile d'origine traumatique se lie intimement à l'existence d'une fracture de la base du crâne. Cette fracture, de cause directe dans quelques cas, résulte, dans la plupart des autres, d'une chute sur la tête ou de coups portés avec un instrument contondant en un point du crâne.

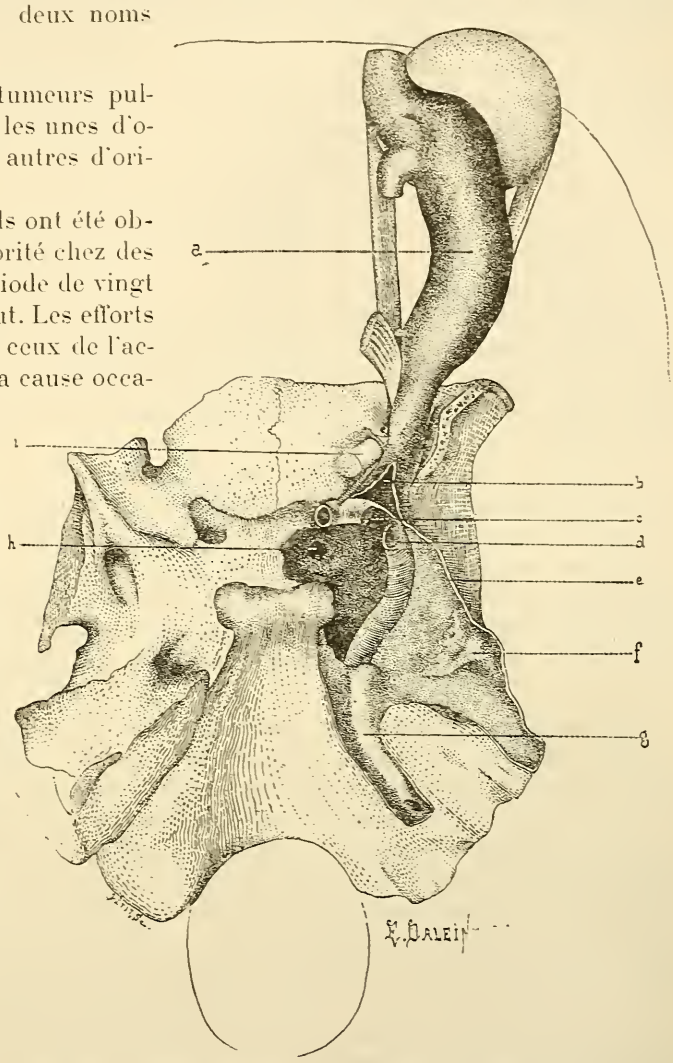

Fig. 258. — Déchirure de la carotide interne dans le sinus caverneux (première observation de Nélaton).

a, veine ophtalmique dilatée et flexueuse. — *b*, orifice de la veine ophtalmique dans le sinus caverneux. — *c*, orifice du bout supérieur de la carotide déchirée. — *d*, orifice du bout inférieur réuni par une languette au supérieur. — *e*, paroi externe du sinus renversée en dehors. — *f*, esquille osseuse adhérente à la paroi externe. — *g*, sinus pétreux inférieur. — *h*, orifice par lequel le sinus sphénoïdal communique avec le sinus caverneux. — *i*, nerf optique.

de telle sorte qu'il y a lieu d'admettre une irradiation de la fracture aux parois de l'orbite et aux régions voisines du sommet de cette cavité. Enfin la possibilité d'une fracture par contre-coup de la base comme cause de l'exophtalmie pulsatile est démontrée par le deuxième fait de Nélaton. Sappey ne trouva à l'autopsie d'autre solution de continuité qu'une fracture transversale de l'apophyse basilaire, avec une petite esquille détachée du sommet du rocher.

Exceptionnellement, on a vu des corps de très petit volume, tels que des grains de plomb, pénétrer dans l'orbite et déterminer tous les signes d'une tumeur pulsatile sans qu'il y eût certitude d'une fracture. Notons encore que, dans une observation de Nieden (*Archives of ophthalmology*, 1882, t. XI, p. 185), l'étiologie est complexe, car il s'agit d'une femme qui, enceinte, fit une chute sur le crâne et présenta les signes d'une fracture de la base avec bruit de sifflement dans l'oreille gauche. Quatre mois plus tard elle accoucha et, quatorze jours après l'accouchement, se développèrent tous les signes d'une tumeur pulsatile de l'orbite gauche.

Chez une femme observée par Lloyd (*The Lancet*, 1882, t. II, p. 799), on retrouve également une fracture de la base du crâne au cours d'une grossesse. Enfin, dans une observation de J.-R. Wolfe (*The Lancet*, 1881, t. II, p. 945), un coup reçu sur l'œil gauche au début d'une grossesse, fut aussi suivi de tous les phénomènes d'une tumeur pulsatile.

Les cas d'origine traumatique sont beaucoup plus fréquents chez l'homme que chez la femme. Dans la statistique de Sattler, sur 60 cas traumatiques, on compte 45 hommes. Plus des deux tiers de ces cas (44 sur 60) ont été observés de vingt à cinquante ans. Il y a aussi une prédominance marquée pour le côté gauche (32 cas à gauche pour 19 à droite). Dans 4 observations, l'exophtalmos était double, et dans une observation ultérieure de Nieden, nous retrouvons signalée l'existence d'une exophtalmie pulsatile bilatérale.

Anatomie pathologique. — Pathogénie. — En raison du petit nombre des autopsies et plus encore de la difficulté de l'examen nécroscopique, on connaît mal l'anatomie pathologique des tumeurs pulsatiles de l'orbite.

Travers et les chirurgiens qui l'ont suivi faisaient de ces tumeurs des tumeurs érectiles ou des anévrysmes par anastomose. Cette opinion n'a pas été vérifiée par l'examen direct des faits, et Laburthe n'est pas parvenu, dans sa thèse (*Des varices artérielles et des tumeurs cirsoïdes*. Paris, 1867), à en démontrer la réalité pour l'orbite. Il semble cependant que dans quelques cas l'angiome avec pulsations ait été observé dans l'orbite (Frothingham, Haynes Walton).

Aujourd'hui trois théories sont en présence pour expliquer la production de l'exophtalmie pulsatile. Pour les uns, elle résulterait, dans la majorité des cas, du développement d'un anévrysme de l'artère ophtalmique. Pour d'autres, la simple dilatation de la veine ophtalmique par obstacle au cours du sang dans le sinus caverneux serait capable de la produire. Enfin, la dernière opinion que nous avons soutenue dans notre thèse inaugurale, d'après les deux faits de Nélaton, admet pour cause la formation d'un anévrysme artério-veineux par rupture de la carotide dans le sinus caverneux.

Il est évident qu'une lésion unique ne suffit pas à expliquer tous les cas d'exophtalmie pulsatile, dont l'étiologie et les symptômes présentent d'ailleurs des différences marquées. L'étude attentive de ces différences permettra peut-être un jour de reconnaître avec certitude sur le vivant la nature de la lésion.

Théorie artérielle. — Carron du Villards dit avoir observé un anévrysme de l'artère ophtalmique du volume d'une noisette. Guthrie rapporte également un cas d'anévrysme de l'ophtalmique dont le sac avait le volume d'une grosse noix et siégeait dans l'orbite. Giraudet (de Tours), Nunneley et quelques autres observateurs ont vu la dilatation de l'ophtalmique siéger à son origine et avant son entrée dans l'orbite. Ce sont ces faits bien incomplets, en général, que Demarquay a utilisés pour établir sa théorie des anévrysmes diffus, primitifs ou consécutifs de l'artère ophtalmique.

Cette interprétation ne s'applique évidemment qu'à un petit nombre de cas. Dans une observation récente, Dempsey (*British med. Journal*, 17 septembre 1886) a trouvé à l'autopsie un énorme anévrysme de l'artère dont la poche communiquait même avec la coque perforée du globe oculaire.

Théorie veineuse. — En 1859, Nunneley, dans un mémoire publié dans les *Medico-chirurg. Transactions*, conclut que les obstacles à la circulation dans la veine ophtalmique, siégeant soit au sommet de l'orbite, soit dans le sinus caverneux, peuvent donner lieu à tous les symptômes d'une tumeur anévrysmale de l'orbite. Plusieurs autopsies, dont une rapportée par Hulke, semblaient donner raison à cette interprétation. Mais elles ne sont pas à l'abri de tout reproche et nous ne connaissons qu'une autopsie d'Aubry (de Rennes), dans laquelle la dilatation de la veine ophtalmique a réellement été l'unique lésion constatée, la carotide interne étant indemne.

La première observation de de Wecker laisse des doutes sur l'intégrité de la carotide, qui était athéromateuse dans le sinus.

Dumée, dans sa thèse (*Essai sur quelques tumeurs pulsatiles de l'orbite par dilatation veineuse*. Paris, 1870), a soutenu la théorie qui veut que les pulsations et le souffle puissent résulter d'un simple obstacle à la circulation veineuse au sommet de l'orbite, et Terrier, dans une revue critique (*Archives générales de médecine*, 1871), a prêté l'appui de son autorité à cette opinion. Nous ne pouvons admettre cependant qu'une simple dilatation des veines donne lieu à des pulsations et à un bruit de souffle. Jamais rien de semblable n'est observé dans les autres régions, et nous ne connaissons comme tumeurs veineuses de l'orbite que celles qui ont été décrites par Dupont dans sa thèse. Nous pensons toutefois que dans certaines circonstances un anévrysme de la carotide interne développé dans le sinus caverneux pourrait transmettre ses pulsations dans l'orbite par l'intermédiaire des veines dilatées. Une transmission de ce genre existait, sans doute, chez la malade d'Aubry, car l'absence d'épaississement des parois de la veine ophtalmique dilatée et sinueuse éloigne toute idée d'une communication de la carotide interne avec le sinus caverneux.

Dans une autopsie pratiquée par Coggin (*Archives of ophthalmology*, 1883, t. XII, p. 187), l'existence d'une dilatation anévrysmale de la carotide interne dans le sinus est signalée, mais les parois de l'artère étaient athéromateuses et la veine ophtalmique avait à peine subi une légère dilatation. Ce fait ne nous paraît appuyer ni l'une ni l'autre théorie et rentre dans la catégorie des faits négatifs.

C'est aussi dans cette catégorie que nous rangeons l'observation de Gauran (*Association française pour l'avancement des sciences*, session de Rouen, 1883, p. 789), qui ne trouva à l'autopsie de son malade, deux ans après la guérison de l'affection, ni fracture de la base du crâne, ni lésion des sinus, de la veine ophtalmique ou de la carotide interne. Dans ce cas, d'ailleurs, les symptômes observés

pendant la vie différaient de ce qu'ils sont dans les cas types de l'anévrysme de Nélaton. Le souffle était franchement intermittent, sans traces de continuité.

Théorie artério-veineuse. — La perforation ou la rupture de la carotide interne dans le sinus caverneux, d'où résultent tous les signes d'une tumeur anévrysmale de l'orbite, a été signalée pour la première fois par Baron en 1835. Mais c'est seulement en 1855 que Nélaton la diagnostiqua sur le vivant. Un second cas se présenta à lui en 1865, et l'autopsie vint encore prouver la justesse de son diagnostic.

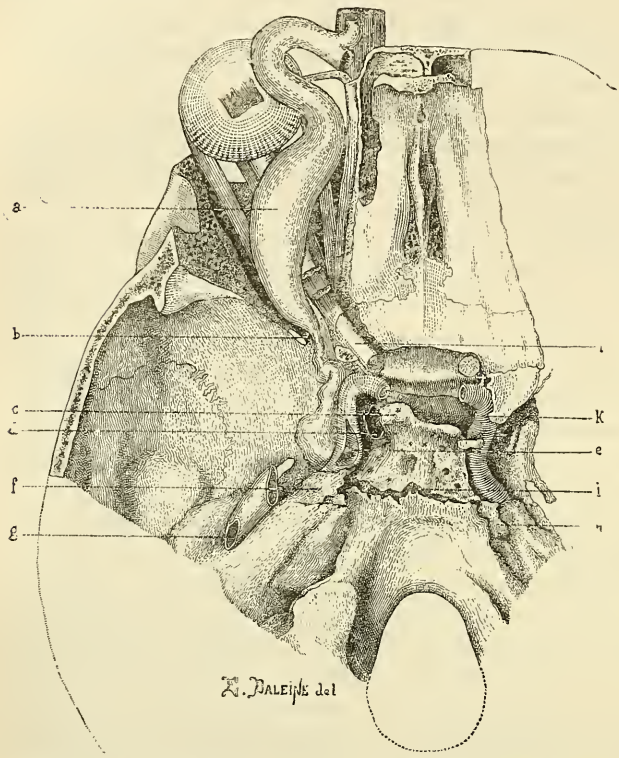

Fig. 259. — Anévrysme de la carotide interne et du sinus caverneux (deuxième observation de Nélaton).

a, veine ophtalmique. — *b*, fente sphénoïdale. — *c*, apophyse clinoïde postérieure gauche. — *d*, orifice du sinus coronaire. — *e*, perforation de la carotide interne. — *f*, esquille pointue du sommet du rocher gauche. — *g*, sinus pétreux supérieur gauche. — *h*, esquille du sommet du rocher droit. — *i*, fracture transversale du sphénoïde. — *k*, carotide interne du côté droit. — *l*, nerf optique gauche.

La perforation de la carotide peut se produire spontanément par suite d'athérome de ses parois, ou par rupture d'un anévrysme de la portion intra-caverneuse. Elle résulte souvent aussi d'une fracture de la base du crâne, de l'action d'une esquille d'un des os voisins, de la déchirure produite par un instrument pointu, ou de la pénétration de grains de plomb.

La communication est établie quelquefois par une simple fissure perdue au milieu de caillots et de plaques athéromateuses. D'autres fois, elle se présente sous la forme d'une petite ouverture circulaire (2e fait de Nélaton). Enfin il peut y avoir rupture presque complète de l'artère, dont les deux bouts ne sont plus reliés entre eux que par une mince languette (1er fait de Nélaton).

La solution de continuité des parois de l'artère est primitive ou consécutive, ce qui explique, sans doute, le plus ou moins de rapidité de développement des symptômes dans les cas d'origine traumatique.

Depuis que Nélaton a fait connaître cette remarquable lésion, plusieurs autopsies sont venues en démontrer la réalité, sinon la fréquence. Celle de Leber, rapportée par Schlaefke, est des plus nettes. Dans d'autres cas, celui de Blessig, par exemple, la lésion était difficile à démontrer au milieu d'altérations multiples du vaisseau.

La recherche de cette lésion présente en effet de grandes difficultés, et certai-

nement elle a échappé plus d'une fois aux investigations d'observateurs habiles.

Sans prétendre, avec Schlaefke, que la communication de la carotide interne et du sinus caverneux soit la seule lésion qui puisse donner lieu aux signes des tumeurs pulsatiles de l'orbite, nous la croyons très fréquente. Telle est aussi la conclusion à laquelle est arrivé Sattler.

L'hypertrophie considérable des parois de la veine ophtalmique, en même temps que l'augmentation de son calibre et la flexuosité de son parcours ont une grande importance pour le diagnostic de la lésion, et il a dû arriver plus d'une fois que la transformation des parois de la veine a fait confondre ce vaisseau avec l'artère ophtalmique. La dilatation des sinus caverneux et pétreux supérieur est un phénomène à peu près constant. Signalons aussi l'hypertrophie des os voisins. Cette hypertrophie, analogue à celle qu'on observe aux membres dans les cas d'anévrysme artério-veineux, était très nette chez la malade de Nélaton dont nous avons recueilli l'observation. Cette hypertrophie osseuse suppose une durée déjà longue de l'affection.

La possibilité de la déchirure de l'artère carotide à son passage dans le sinus n'a plus besoin d'être démontrée. Nous l'avons obtenue sur le cadavre par une injection forcée, et elle a été rencontrée à l'autopsie d'individus ayant succombé avant que les signes de la tumeur orbitaire qui en est la conséquence, aient eu le temps de se montrer. Nous pouvons citer, entre autres exemples, une observation publiée par Picqué (*Progrès médical*, 19 mai 1883, p. 383).

Début. — Le mode de début est extrêmement variable, suivant qu'il s'agit d'un cas spontané ou d'un cas traumatique.

Dans les cas *spontanés*, le début est généralement marqué par une sensation brusque et anormale éprouvée dans la moitié correspondante du crâne. Le malade perçoit tout à coup une douleur plus ou moins vive avec craquement dans la tête. A partir de ce moment, il entend un bruit dont le caractère varie beaucoup. Ce bruit est comparé au bourdonnement d'un insecte, à une chute d'eau, au bruit d'une scie, à celui d'une machine à vapeur, au tic tac d'une horloge, etc.

Les signes orbitaires se montrent rapidement, mais consistent seulement en une gêne de la circulation. Peu à peu ils s'accentuent et, au bout de quelques semaines, se manifestent tous les signes d'une tumeur pulsatile.

Lorsque la maladie est le résultat d'une cause *traumatique*, presque toujours les premiers symptômes sont masqués par ceux de la fracture de la base du crâne ou de l'effraction orbitaire qui a permis la pénétration du corps étranger. Lorsque ceux-ci se sont dissipés, le premier signe perçu par le blessé est ordinairement un bruit intra-crânien. Fréquemment aussi, on constate des paralysies de la paupière supérieure, la mydriase, la déviation du globe oculaire, indices de la paralysie d'un des nerfs crâniens qui pénètrent dans l'orbite. Parfois, il y a, dès ce moment, amblyopie ou même abolition de la vision : le fait est cependant exceptionnel et l'intégrité de la vision fréquente.

D'ordinaire les signes de la tumeur orbitaire n'apparaissent que lentement, après plusieurs semaines, plusieurs mois, plusieurs années même.

Symptomatologie. — L'*exophtalmie*, ou protrusion du globe oculaire, est le premier signe qui frappe l'observateur. Cette exophtalmie, le plus habituellement unilatérale, faible au début, atteint dans quelques cas un degré extrême. Elle est rarement tout à fait directe. L'œil est porté le plus souvent un peu en en bas et en dehors. Il est plus ou moins immobile, tant par suite de la paralysie

des muscles que de la gêne mécanique résultant de la distension des tissus. Les paupières ont une teinte sombre ou rougeâtre par le fait de la gêne circulatoire et des veinules se dessinent à leur surface, surtout à la paupière supérieure.

Il existe un *chémosis* rougeâtre souvent considérable. Il est parfois assez prononcé en bas pour produire le renversement de la paupière inférieure qui est débordée et recouverte par le bourrelet conjonctival.

La cornée reste longtemps intacte. A la longue, cependant, elle perd sa transparence, s'ulcère et peut même se nécroser. Mais ces complications sont en général très tardives. La pupille, quelquefois normale et encore contractile à une époque déjà éloignée du début, finit presque toujours par présenter de la mydriase.

Les *pulsations* dont le globe oculaire est animé au moment de chaque systole artérielle sont visibles pour l'observateur, lorsqu'il examine l'œil de profil. Elles sont surtout appréciables au palper. Les doigts appliqués sur les paupières sont soulevés avec une énergie d'autant plus grande que la pression exercée est plus forte. Une pression soutenue sur tout le globe oculaire réduit en partie l'exophtalmie.

En même temps que le doigt perçoit les battements des parties contenues dans l'orbite, il constate fréquemment l'existence au-dessous de l'arcade orbitaire, de bosselures qui soulèvent la paupière supérieure. Ces bosselures molles, réductibles, éminemment pulsatiles, donnent en outre la sensation du *thrill* qui caractérise l'anévrysme artério-veineux aux membres. En général, il existe à la partie supéro-interne de l'orbite, au-dessous de la poulie du muscle grand oblique une tumeur plus développée que les autres. Elle se continue parfois avec un vaisseau volumineux cylindrique, qui s'élève verticalement, sous la peau du front, et qui donne à un haut degré la sensation du thrill. Ce vaisseau acquiert un volume considérable et ses parois s'hypertrophient. Il a été considéré comme l'artère frontale atteinte de dilatation cirsoïde ou comme la veine préparate hypertrophiée, suivant l'interprétation adoptée par les observateurs.

Dans d'autres cas, on constate des dilatations vasculaires analogues, quoique moins prononcées, à la partie externe de la paupière supérieure et vers la région temporale.

L'auscultation pratiquée sur la base de l'orbite avec un stéthoscope fait entendre un *bruit de souffle* qui est, avec l'exophtalmie et les battements, un des signes fondamentaux de ces tumeurs. Les caractères de ce bruit de souffle varient. Ils n'ont pas toujours été indiqués avec assez de soin dans les observations. Ce souffle est quelquefois donné comme franchement intermittent. Plus souvent, il a les caractères d'un *souffle continu avec redoublement*. Nélaton a beaucoup insisté sur l'importance que présente ce dernier caractère et il s'en est servi pour établir le diagnostic dans les deux cas observés par lui.

Quelquefois, le souffle entendu à l'auscultation est assez fort pour être perçu au niveau de la fosse temporale, à la région frontale et sur toute la surface du crâne; mais, à mesure qu'on s'éloigne de la région orbitaire, le souffle tend à prendre les caractères du souffle intermittent, alors qu'en auscultant sur l'orbite, il est manifestement continu avec renforcement.

Un autre signe perçu par l'auscultation est le *bruit de piaulement*. Mais ce bruit est rare, non constant, ne se produit que par instants, et n'a pas été signalé dans le plus grand nombre des observations.

L'exophtalmie, les battements, le bruit de souffle, phénomènes cardinaux des tumeurs pulsatiles, sont, les deux derniers surtout, sous la dépendance

manifeste de la circulation carotidienne. La compression de la carotide primitive au cou fait en effet cesser les battements et le bruit de souffle et diminue l'exophtalmie. C'est presque toujours la compression de la carotide primitive du côté correspondant à la tumeur qui produit cet effet. Dans quelques cas exceptionnels, et notamment dans une observation célèbre d'exophtalmie double et pulsatile de Velpeau, les effets étaient croisés, la compression d'une des carotides agissant surtout sur l'orbite du côté opposé.

L'examen ophtalmoscopique a permis, dans un certain nombre de cas, de constater des lésions du fond de l'œil. Le plus habituellement, on a trouvé une turgescence de la papille avec congestion veineuse (*Stauungspapille* des Allemands) et quelquefois des hémorragies rétiniennes. Mais ces altérations font souvent défaut.

L'état de la vision est variable, et généralement moins compromis que ne le feraient supposer les lésions orbitaires. Sur 77 observations dans lesquelles l'état de la vue a été noté, Sattler a trouvé 19 fois une acuité normale, et 14 fois seulement une amaurose absolue. On a dit que la compression du globe de l'œil donnait lieu à de l'hypermétropie, mais ce trouble fonctionnel n'a été que rarement constaté.

Les *paralysies des muscles de l'œil* se rencontrent fréquemment, et parmi elles celle de la 6e paire est plus souvent observée. On note aussi des névralgies persistantes dans le front, la région temporale, et dans toute la moitié correspondante du crâne. Enfin les individus atteints de tumeurs pulsatiles de l'orbite présentent quelquefois des troubles cérébraux, des vertiges. On note plus souvent peut-être chez eux une certaine torpeur cérébrale. Ce qui les tourmente le plus, c'est le bruit incessant qu'ils entendent, bruit souvent assez fort pour leur enlever le sommeil. La première malade dont de Wecker a rapporté l'observation ne pouvait trouver un peu de repos qu'en voiture.

Au début, il arrive que les patients se font illusion sur l'origine du bruit qu'ils perçoivent. Un malade de Désormaux avait quité l'hôpital Necker après un séjour de plusieurs semaines, persuadé qu'une machine à vapeur était installée au-dessous de son lit.

Marche. — Durée. — Ainsi que nous l'avons dit à propos du début de l'affection, il y a de très grandes différences dans la rapidité avec laquelle apparaissent les divers symptômes que nous venons d'énumérer. Ils se montrent en général très rapidement dans les cas spontanés, plus tardivement à la suite des traumatismes, car plusieurs mois s'écoulent souvent avant que l'exophtalmie et le souffle soient appréciables.

Il y a de même de grandes inégalités dans l'époque d'apparition des tumeurs pulsatiles signalées au-dessous de l'arcade orbitaire et vers l'angle interne. Ce n'est qu'au bout d'un temps fort long que se montrent les dilatations vasculaires du front ou de la tempe, et bien souvent elles ne se produisent pas.

On observe parfois une aggravation brusque de certains symptômes et des poussées inflammatoires qui augmentent tout à coup l'exophtalmie et la saillie du chémosis. Ces poussées répondent vraisemblablement à des coagulations dans le tronc ou les branches de la veine ophtalmique, et c'est à leur suite qu'on observe les ulcérations de la cornée et la fonte du globe oculaire.

La durée de la maladie est difficile à préciser. Abandonnée à elle-même, l'affection peut persister pendant des années, mais le plus souvent, un traite-

ment actif intervient, ou bien les malades, refusant toute intervention, cessent de se soumettre à l'observation. On connaît mal l'évolution de l'affection abandonnée à elle-même. Ce qu'on sait cependant aujourd'hui, c'est que, en dehors de tout traitement, elle peut guérir. Une observation de Gayet (*Revue de chirurgie*, 1881, p. 502) est instructive à cet égard. D'autre part, on a vu des malades succomber brusquement à des hémorragies. Tel le premier malade de Nélaton, qui mourut brusquement à la suite d'une hémorragie nasale.

Diagnostic. — Nous avons suffisamment insisté sur l'importance des trois symptômes caractéristiques des tumeurs pulsatiles de l'orbite : l'exophtalmie, les battements constatés par le toucher et par la vue, le bruit de souffle.

La constatation de ces signes permet d'arriver facilement à poser le diagnostic de *tumeur pulsatile*.

Mais les difficultés pour établir la nature de la lésion sont encore presque insurmontables. On peut dire que l'anévrysme de l'artère ophtalmique, si tant est qu'il ait été observé, se traduirait par une exophtalmie et des battements peu marqués, par un bruit de souffle franchement intermittent. Dans le cas, où, par suite d'un anévrysme de la carotide interne dans le sinus, ou de l'ophtalmique avant son entrée dans l'orbite, il y aurait obstacle au cours du sang dans le sinus, l'exophtalmie serait, on le comprend, plus considérable, mais le souffle resterait intermittent et les battements peu énergiques.

Lorsque, au contraire, il y a anévrysme artério-veineux par perforation de la carotide interne dans le sinus, on note une exophtalmie qui tend de jour en jour à devenir plus considérable, des battements énergiques et un *bruit de souffle continu avec renforcement*. Le bruit de piaulement nous paraît aussi appartenir en propre à cette lésion.

Les caractères du bruit de souffle ont donc, pour le diagnostic de la lésion, une grande importance.

Le développement de vaisseaux pulsatiles dans la région frontale semble ne s'être rencontré que lorsqu'il existait une communication artério-veineuse.

On n'oubliera pas que des tumeurs malignes ont quelquefois présenté des battements et du souffle, et induit en erreur des chirurgiens distingués. L'observation de Lenoir (*Bulletin de la Soc. de chirurgie*, 1852, t. II) et un fait de Nunneley en sont des exemples frappants.

Pronostic. — Ce que nous avons dit de la marche naturelle encore mal connue de l'affection qui nous occupe rend le pronostic assez difficile à établir. Les tumeurs pulsatiles de l'orbite constituent, à coup sûr, une maladie grave : elles déterminent une difformité des plus apparentes, compromettent plus ou moins la vision, et rendent parfois l'existence insupportable au patient, lorsque le bruit perçu par lui acquiert une certaine intensité. Mais il n'est pas prouvé que, par leur évolution naturelle, elles soient capables d'entraîner la mort. Lorsque celle-ci est survenue, elle a toujours été le résultat d'une complication primitive ou d'un accident dans le cours du traitement.

On n'oubliera pas, d'autre part, que, dans quelques cas, on a vu se produire la guérison spontanée (faits de Gauran, Gayet, Risley, Higgens et de Wecker).

Traitement. — L'existence de cas bien constatés de guérison spontanée, explique qu'on ait songé à appliquer le traitement médical aux tumeurs pulsatiles de l'orbite. Le régime diététique de Valsalva, les saignées, la digitale,

l'iodure de potassium ont donné des guérisons. Sattler en relève 15 dans sa statistique.

La *compression directe*, les applications de glace ont été aussi utilisées et peuvent sans inconvénient être essayées.

La *compression digitale*, qui produit la suspension du bruit de souffle, des pulsations, et la diminution de l'exophtalmie, se trouve tout naturellement indiquée. Il n'est guère de cas où elle n'ait été essayée. Malheureusement, elle provoque des syncopes, des vertiges ou des douleurs vives chez beaucoup de patients, dès qu'elle est un peu prolongée. Le mieux est d'apprendre au malade à la pratiquer lui-même et à faire des séances répétées. Glascott a publié, en 1885, un cas de guérison par l'emploi de la compression digitale faite par le malade lui-même. La compression instrumentale de la carotide primitive est d'une application encore plus difficile que la compression digitale. Sur 27 cas où la compression digitale a été appliquée, Sattler compte 18 insuccès, 4 améliorations et 5 guérisons. Même dans le cas où cette compression échoue, elle a l'avantage de préparer les voies à la ligature de la carotide primitive.

Les *injections coagulantes* ont donné quelques bons résultats. Brainard, Bourguet, Désormeaux ont eu des succès par l'emploi de ce moyen. On a injecté le lactate de fer et le perchlorure; Sattler propose le tannin. Les injections d'ergotine ne paraissent pas avoir donné de résultats encourageants. C'est, comme l'indique Chauvel, à une solution de perchlorure de fer marquant 18 à 20 degrés qu'il est préférable de recourir. On injecte 5 à 6 gouttes chaque fois avec une seringue de Pravaz, après avoir ponctionné une des tumeurs pulsatiles qui soulèvent la paupière et constaté qu'elle fournit du sang.

La *galvano-puncture* avait échoué entre les mains de Pétrequin et de Bourguet, sans doute en raison des imperfections de l'appareil instrumental. L'*électrolyse* telle qu'elle est usitée aujourd'hui constitue au contraire un moyen précieux de déterminer la coagulation du sang dans la tumeur. Martin (de Bordeaux) a publié un beau succès dû à l'emploi de ce moyen, et sa conduite peut être imitée sans danger en s'entourant des précautions nécessaires.

La *ligature de la carotide primitive* est le moyen auquel ont dû recourir, dans la plupart des cas, les chirurgiens. Travers, le premier, la fit en 1805, sur sa malade et obtint la guérison. On constate généralement la cessation immédiate des battements et du souffle à la suite de la ligature, et ils peuvent réapparaître dans les heures qui suivent, sans que le résultat définitif soit compromis. Les accidents immédiats consécutifs à la ligature sont rares. Dans la crainte que la circulation collatérale se rétablisse trop rapidement, on peut lier en même temps la carotide externe à son origine (Nélaton). Quelques chirurgiens ont été amenés à lier successivement les deux carotides, à un intervalle de quelques mois (Busk, Foote). Le professeur Le Fort, dans le cas récent qu'il a publié, a lié les deux carotides avec succès, à un intervalle de moins de deux mois.

On observe parfois la récidive du côté opposé après la ligature de la carotide primitive (observation de Herpin, de Tours).

La ligature de la carotide primitive paraît efficace aussi bien dans les cas spontanés que dans ceux d'origine traumatique, et ce qui légitime son emploi lorsque les autres moyens ont échoué, c'est sa bénignité relative lorsqu'elle est pratiquée pour la cure d'une tumeur pulsatile de l'orbite. En effet, tandis que la mortalité de la ligature de ce vaisseau, en général, est de 41 à 45 pour 100 d'après les statistiques de Pilz et de Wyeth, elle n'est que de 12,7 pour 100,

[*E. DELENS.*]

d'après Sattler, pour les tumeurs de l'orbite. L'analyse des faits publiés depuis le travail de Sattler tendrait encore à abaisser ce chiffre. La proportion des succès est, d'après le même auteur, de 60 pour 100, et il n'y a que 27 pour 100 d'insuccès ou de résultats temporaires.

Lorsque la mort est survenue, elle était due soit à l'infection purulente (deuxième malade de Nélaton), soit à la chute prématurée de la ligature (Hulke, Nunneley, Leber, Blessig), ou encore à un ramollissement de l'hémisphère cérébral correspondant (Coggin).

L'*extirpation* de la tumeur anévrysmale a été tentée par quelques chirurgiens, primitivement et de propos délibéré (Noyes), consécutivement à la ligature de la carotide primitive (Knapp), et, par suite d'une erreur de diagnostic dans un cas rapporté par Rübel. La difficulté et les dangers de l'extirpation empêcheront le plus souvent d'y avoir recours. Noyes et Knapp cependant ont obtenu la guérison de leurs opérés.

En résumé, tant que les phénomènes des tumeurs pulsatiles de l'orbite ne sont pas menaçants, on doit se borner à l'emploi de la compression directe et des moyens médicaux. Si l'intervention chirurgicale devient nécessaire, et s'il existe une tumeur pulsatile bien localisée à la base, on emploiera l'électrolyse. On n'aura recours à la ligature de la carotide primitive qu'en présence d'une aggravation rapide de la maladie et lorsque les autres moyens auront échoué.

DIAGNOSTIC DES TUMEURS DE L'ORBITE

La question du diagnostic des tumeurs de l'orbite est une des plus complexes qui puissent être soumises à la sagacité du chirurgien. En effet, presque toutes les affections inflammatoires se traduisent, dans l'orbite, par des phénomènes qui sont aussi ceux que déterminent les tumeurs. D'autre part, à un moment de leur évolution, la plupart des tumeurs peuvent se compliquer de phénomènes inflammatoires. Que l'on ajoute à cela l'impossibilité d'explorer les parties profondes de l'orbite, la pénétration assez fréquente dans cette cavité de tumeurs nées dans les cavités voisines, et l'on comprendra toutes les difficultés du problème.

Nous rappellerons d'abord quels sont les phénomènes communs à toutes les tumeurs de l'orbite; nous exposerons ensuite les signes différentiels qui peuvent permettre de les reconnaître aux différentes périodes de leur évolution.

Au *début*, les tumeurs de l'orbite ne déterminent que des douleurs vagues dont le siège est apprécié de manières diverses par les patients. Ces douleurs se font sentir tantôt au front, à la tempe, dans toute la moitié correspondante du crâne; d'autres fois, mieux localisées, elles occupent l'œil ou le fond de l'orbite. Dans certains cas elles font complètement défaut. Un peu plus tard, on voit habituellement survenir quelques troubles dans la vision et une gêne des mouvements de l'œil. C'est là la première période.

La *deuxième période* est caractérisée par l'apparition de l'exophtalmie et des conséquences qu'elle entraîne, conséquences presque toutes mécaniques.

La protrusion de l'œil est *directe* lorsque la tumeur occupe le fond de l'orbite ou l'intérieur du cône musculaire. Elle augmente quelquefois à un degré tel que la face antérieure de la cornée dépasse de beaucoup le niveau de l'arcade orbitaire et dans les cas extrêmes les paupières devenant tout à fait insuffisantes

pour recouvrir l'œil, celui-ci franchit la fente palpébrale et se luxe au-devant d'elle. C'est là, toutefois, un accident rare. Mais l'absence de la protection habituelle des paupières entraîne fréquemment des inconvénients sérieux pour la cornée dont la vitalité est compromise. Cette membrane s'ulcère et il en résulte pour le globe de l'œil des accidents de suppuration et une fonte définitive.

La compression des différentes paires nerveuses détermine des paralysies musculaires et l'œil cesse de pouvoir se porter en dehors (paralysie de la 6e paire) ou en dedans (paralysie de la 3e paire). Plus souvent peut-être, il est immobilisé mécaniquement par le tiraillement et l'altération des muscles.

La vue est plus ou moins altérée. Le trouble de la vision résulte parfois seulement de la paralysie de l'accommodation qui accompagne la paralysie de la 3e paire et coïncide avec la mydriase. La vision nette des objets rapprochés n'est plus possible. C'est pour cette raison sans doute qu'on a admis la possibilité d'une hypermétropie par aplatissement antéro-postérieur de l'œil dans les cas de tumeur. Cette hypermétropie n'est pas démontrée, non plus que la myopie acquise qui résulterait de l'allongement par compression périphérique du globe dans les régions équatoriales.

Les altérations du nerf optique résultant soit de la distension extrême, soit de la compression produite par la tumeur, déterminent des troubles plus graves de la vision qui aboutissent parfois à l'atrophie complète et à la cécité. Toutefois cette complication est relativement rare; elle ne se produit qu'au bout d'un temps fort long et dans bien des cas, même avec une exophtalmie très prononcée, on est étonné de voir persister une vision satisfaisante.

Lorsqu'au lieu d'occuper les parties profondes de l'orbite ou l'intérieur du cône musculaire, la tumeur est située latéralement, qu'elle ait ou non son point de départ dans l'une des parois de l'orbite, l'œil n'est plus porté directement en avant; il est dévié en même temps vers la paroi opposée. L'exophtalmie devient *oblique* ou latérale. L'existence d'une exophtalmie oblique est un élément souvent précieux de diagnostic. La déviation du globe oculaire a pour conséquence un trouble nouveau de la vision, c'est la *diplopie*, qui ne se produit pas dans l'exophtalmie directe.

L'exophtalmie directe ou oblique s'accompagne presque toujours de chémosis, c'est-à-dire d'une infiltration de la conjonctive qui forme un bourrelet épais enchâssant la cornée. Le chémosis est d'abord séreux, mais à la longue, par suite de l'exposition prolongée au contact de l'air, la conjonctive s'enflamme, rougit et s'altère. Le chémosis devient alors plus épais, violacé et des ulcérations se forment parfois à sa surface. L'épaisseur du bourrelet chémosique peut devenir assez considérable pour qu'à la partie inférieure il déborde et recouvre complètement la paupière inférieure, constituant une difformité hideuse. Le chémosis est l'indice d'une gêne de la circulation veineuse. On le voit cependant manquer dans des cas où une tumeur volumineuse remplit l'orbite, lorsque cette tumeur s'est développée très lentement.

La *troisième période* est constituée par l'apparition de la tumeur au dehors, c'est-à-dire à la base de l'orbite. Le plus souvent les tumeurs se montrent en dedans et en haut. Les caractères de la tumeur, son siège, sa consistance sont alors directement appréciés. Le toucher peut reconnaître encore des battements, des irrégularités de la surface. Enfin l'auscultation, dans certains cas, révèle des bruits de souffle.

L'envahissement des cavités voisines (sinus, cavité crânienne, et, exception-

nellement, fosses nasales) pourrait constituer une quatrième période dans l'évolution des tumeurs. Mais il n'y a pas intérêt pour le diagnostic à multiplier les divisions.

Lorsque enfin par le développement d'un néoplasme malin la santé générale est déjà altérée, que des signes de généralisation apparaissent, le diagnostic s'est depuis longtemps imposé.

Suivant en cela l'exemple des auteurs du *Compendium de chirurgie*, nous envisagerons la question du diagnostic aux trois périodes admises par eux.

1° *Avant l'apparition de l'exophtalmie*, le diagnostic est à peu près impossible. Les douleurs profondes, les névralgies des régions voisines, la gêne des mouvements, les paralysies précoces des muscles de l'œil, sont des phénomènes qu'on observe aussi bien au début des affections du globe oculaire et des paires nerveuses, qu'au début des affections des parois de l'orbite ou des néoplasmes nés dans sa cavité.

2° *Lorsque l'exophtalmie est apparente*, il y a lieu tout d'abord de s'assurer qu'il y a réellement protrusion du globe de l'œil. Une affection d'ailleurs rare de l'œil, l'*hydrophtalmie*, par l'augmentation de volume du globe peut, en effet, simuler l'exophtalmie. Mais un examen un peu attentif fait reconnaître des altérations des milieux de l'œil, une déformation de la surface de la sclérotique qui présente parfois des bosselures, et une augmentation des dimensions de la chambre antérieure. Les auteurs du *Compendium* ont aussi signalé comme pouvant simuler l'exophtalmie, un état particulier de relâchement des muscles et du nerf optique qui permet au globe de l'œil de se luxer entre les paupières. Dans cet état qu'ils décrivent sous le nom d'*ophtalmoptosis*, l'œil est quelquefois comme pendant sur la joue, mais il peut être facilement remis en place.

L'exophtalmie de la maladie de Basedow ou *goître exophtalmique* ne doit pas non plus être confondue avec l'exophtalmie des tumeurs. Elle s'en distingue par ce qu'elle est toujours double, et ne s'accompagne pas ordinairement de chémosis. Enfin elle coexiste avec une augmentation de volume du corps thyroïde et des phénomènes cardiaques formant avec l'exophtalmie ce qu'on a a appelé la triade symptomatique.

Dans certains cas d'albuminurie et d'affections cardiaques, on rencontre une infiltration œdémateuse du tissu cellulaire de l'orbite qui produit un certain degré d'exophtalmie. Mais cette exophtalmie est bilatérale et la physionomie du malade ne permet pas généralement de se méprendre sur la cause.

En dehors des néoplasmes, l'exophtalmie vraie peut être causée par l'*emphysème* et par les *phlegmons orbitaires*.

L'emphysème orbitaire se reconnaît à la crépitation que détermine le palper.

Toutes les affections phlegmoneuses de l'orbite, qu'elles siègent dans les parois (périostites, ostéites), dans le tissu cellulaire (phlegmon proprement dit), dans les veines (phlébite de la veine ophtalmique) ou dans la capsule de Tenon (tenonite), ont pour caractère commun de déterminer de l'exophtalmie, mais cette exophtalmie se produit plus rapidement que dans le cas où elle résulte de la présence d'une tumeur ; elle s'accompagne de douleurs plus ou moins vives, souvent de réaction générale.

Enfin, lorsqu'on observe une exophtalmie, il faut songer à la possibilité de la présence d'un épanchement sanguin traumatique ou d'un corps étranger. Les commémoratifs, l'existence d'une ecchymose ou d'une plaie des paupières,

mettront généralement, dans ces cas, sur la voie du diagnostic. L'exploration directe avec le stylet, s'il existe une plaie et un corps étranger, lèvera tous les doutes.

Lorsque toutes les causes d'exophtalmie que nous venons de passer en revue auront été éliminées, on sera en droit d'admettre l'existence d'un néoplasme. On cite cependant des cas où la marche chronique de l'exophtalmie et tous les autres signes éloignaient l'idée d'une affection inflammatoire et devaient faire admettre une tumeur, alors qu'en réalité il s'agissait d'un phlegmon. Tel est le cas souvent cité du maréchal Radetzky, qui, considéré comme atteint d'un néoplasme malin de l'orbite, guérit après ouverture d'un abcès. On cite encore comme exemple des erreurs qui peuvent être commises un cas de Blandin, dans lequel l'agglutination des paupières, et la distension de celles-ci soulevées par un épanchement sanguin, en avaient imposé pour une tumeur de l'orbite.

Lorsque par l'exclusion de ces différentes causes on est arrivé à reconnaître l'existence d'un néoplasme orbitaire, il s'en faut encore que le diagnostic puisse à cette période être précisé. Les tumeurs pulsatiles seules se révèlent déjà par des signes suffisamment certains. Encore ne faut-il pas oublier que quelques tumeurs malignes très vasculaires simulent une tumeur anévrysmale, comme dans le fait déjà cité de Lenoir.

Le *siège* de la tumeur ne peut être toujours reconnu. S'est-elle développée dans l'orbite ou a-t-elle pris naissance dans les cavités voisines? La solution de cette question restera bien souvent sans réponse. Quelques signes pourtant permettent de la résoudre dans certains cas. Nélaton, dans un cas où l'exophtalmie indiquait une tumeur orbitaire, se fonda sur l'existence de douleurs irradiées sur les branches du nerf maxillaire inférieur pour rejeter l'idée d'une tumeur primitivement née dans l'orbite. Il s'agissait, en effet, d'une tumeur qui, développée dans le crâne, avait envahi la région temporale et l'orbite.

3° *La tumeur apparaît à la base de l'orbite.* — Le plus souvent on voit les tumeurs de l'orbite venir faire saillie à l'angle supéro-interne de l'orbite. L'exophtalmie, qui jusque-là avait été directe, devient alors oblique, l'œil étant refoulé en bas et en dehors. Certaines tumeurs, néanmoins, nées dans l'intérieur du cône musculaire, débordent à peu près également le globe oculaire dans tous les sens et deviennent ainsi appréciables sans que l'exophtalmie cesse d'être directe.

D'une manière générale, l'existence d'une exophtalmie oblique doit faire songer plutôt à une tumeur née des parois, ou provenant d'une des cavités voisines. Il faut remarquer toutefois, avec Panas, que la paroi externe de l'orbite n'étant en rapport direct avec aucune cavité, les tumeurs de cette région sont généralement autochtones.

Nous avons vu que, d'après Gayet, les tumeurs qui se développent simultanément dans les deux orbites seraient toujours des lymphadénomes.

Après avoir constaté le siège de la tumeur, on recherchera s'il existe des battements du globe de l'œil. L'absence bien constatée de ces battements et de bruit de souffle perçu par l'auscultation permettra d'éliminer la grande classe des tumeurs pulsatiles sur les symptômes et le diagnostic différentiel desquelles nous nous sommes suffisamment expliqué.

Après avoir constaté l'absence de pulsations et de bruit de souffle, on devra rechercher si la tumeur est réductible ou non. Parmi les tumeurs réductibles

et non pulsatiles, les dilatations veineuses sont celles qui présentent le plus franchement la réductibilité complète. Nous avons insisté sur leurs autres caractères. Les méningocèles sont rarement réductibles, et si elles présentent des mouvements d'expansion, ceux-ci sont en rapport avec l'inspiration et l'expiration, et non avec les pulsations artérielles.

Quelques tumeurs cancéreuses sont à la fois pulsatiles et partiellement réductibles.

Si la tumeur n'est ni pulsatile, ni réductible, on étudiera avec soin sa consistance. Cette consistance varie depuis la fluctuation complète jusqu'à la dureté osseuse. Le plus grand nombre des tumeurs ont une consistance intermédiaire entre ces deux extrêmes. Elles sont molles ou rénitentes, quelquefois franchement solides.

Les *kystes dermoïdes* et les *kystes hydatiques* sont les plus fréquents parmi les tumeurs fluctuantes. Mais on voit des kystes dermoïdes, par suite de l'épaisseur considérable de leurs parois, présenter une consistance presque solide. On a noté aussi l'induration inflammatoire du tissu cellulaire autour des kystes qui renferment des cysticerques. La fluctuation ou la mollesse n'appartiennent donc pas exclusivement aux tumeurs kystiques. Les lipomes, d'ailleurs extrêmement rares de l'orbite, présenteraient tout particulièrement ce dernier caractère.

La consistance solide et rénitente appartient aux *fibromes* et aux *sarcomes*. Les tumeurs sarcomateuses sont celles, comme nous l'avons vu, qui se rencontrent le plus fréquemment dans l'orbite. Quant à diagnostiquer avant l'ablation la véritable nature des tumeurs de ce genre, c'est un problème clinique jusqu'ici insoluble. La marche rapide de l'affection, l'altération de la santé générale permettront quelquefois de soupçonner la nature maligne de la tumeur. Le mélano-sarcome se révélera par sa coloration noire. Bien rarement l'engorgement des ganglions sera assez précoce pour faire porter le diagnostic de tumeur maligne avant la période d'ulcération.

La ponction exploratrice devra toujours être pratiquée dans les cas de tumeur de consistance fluctuante ou molle. L'évacuation d'un liquide clair, indiquera l'existence d'un kyste séreux ou hydatique. Un liquide grumeleux caractérisera le kyste dermoïde. Le trocart, dans d'autres cas, ne retirera que du pus ou du sang altéré, s'il s'agit d'abcès ou de kystes hématiques.

Les sarcomes ne donneront que quelques gouttes de sang, ou ne fourniront aucun liquide, selon leur degré de vascularisation.

Les tumeurs de consistance osseuse proviennent le plus habituellement des parois. Ce sont des ostéomes ou des chondromes. La ponction faite avec une aiguille renseignera sur leur véritable consistance et quelquefois sur leur point d'implantation.

Lorsque la nature de la tumeur aura été autant que possible précisée, le chirurgien devra, par l'examen des cavités voisines, s'assurer qu'elle est véritablement née dans l'orbite et qu'elle ne provient pas du sinus maxillaire, des sinus frontaux, des fosses nasales, du pharynx ou de la cavité crânienne. L'existence d'une paralysie précoce de l'une des paires nerveuses motrices de l'œil indiquera généralement le début de la tumeur dans les parties profondes et vers le sommet de l'orbite.

NEZ, FOSSES NASALES, PHARYNX NASAL ET SINUS

Par le Dr GÉRARD-MARCHANT

Chirurgien des hôpitaux.

CONSIDÉRATIONS ANATOMIQUES

L'appareil olfactif se compose : 1° *du nez*; 2° *des fosses nasales et de leur arrière-cavité*; 3° *de cavités accessoires ou sinus*, sinus frontaux, maxillaires et sphénoïdaux.

A. — RÉGION DU NEZ

Le nez a la forme d'une pyramide triangulaire dont la base est en arrière, mais sa conformation générale varie suivant les individus, les familles et les races.

Il suffit de savoir que le nez est séparé du front par une dépression plus ou moins accusée (sillon naso-frontal), de la joue par le sillon naso-génien, utilisé en médecine opératoire, et de la lèvre supérieure par le sillon naso-labial.

Le dos du nez commence à la racine, aboutit au lobule, et se continue avec la sous-cloison : il présente un orifice inférieur, celui des narines.

Le nez est soutenu par une charpente fondamentale ostéo-cartilagineuse. Les os propres du nez et les apophyses montantes du maxillaire supérieur en haut, les cartilages en bas, forment ensemble une véritable voûte dont le sommet correspond au dos du nez. Cette voûte est soutenue par un pilier médian ostéo-cartilagineux, qui n'est autre que la cloison médiane des fosses nasales; la destruction de cette cloison (traumatisme, lésions syphilitiques, tuberculeuses, etc.) jointe ou non à d'autres facteurs (rétraction cicatricielle) produit l'effondrement, l'affaissement du nez : il est *cassé*.

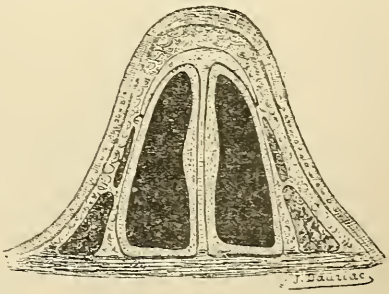

Fig. 260. — Coupe transversale du nez, pratiquée à l'union de la portion cartilagineuse et de la portion osseuse. (Tillaux.)

La portion cartilagineuse est disposée de la façon suivante : les cartilages latéraux font immédiatement suite aux os propres du nez : ils sont symétriquement placés et se réunissent sur la ligne médiane. En bas et en avant sont les cartilages de l'aile du nez qui dessinent le contour de la narine (fig. 260).

Peau, couche sous-cutanée, couche fibro-musculaire, couche ostéo-cartilagineuse, couche muqueuse, tels sont les différents plans qu'on rencontre en pénétrant de dehors en dedans.

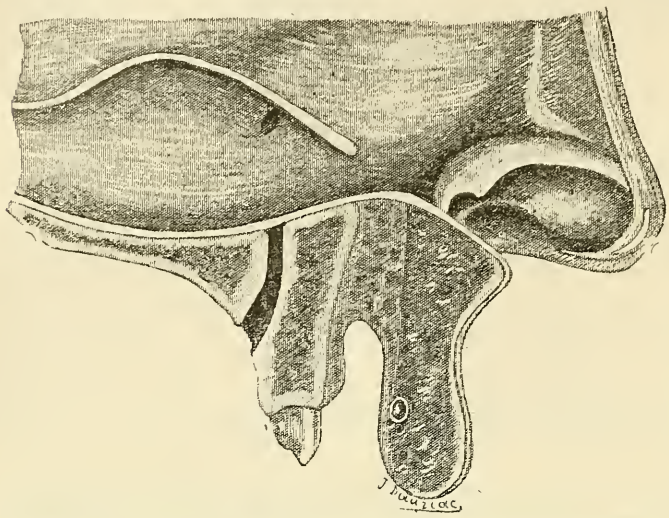

Fig. 261. — Limites de la narine et rapports précis de l'orifice inférieur du canal nasal. (Tillaux.)

Les narines mettent en communication l'air extérieur avec les fosses nasales, ce n'est pas une simple ouverture, mais bien une région tapissée par le revêtement cutané (poils ou vibrisses, glandes sébacées) qui s'est réfléchi au niveau du bord libre de la narine.

Sur la figure 261, empruntée à Tillaux, on peut voir la paroi externe de la narine limitée par deux bords, l'un supérieur, l'autre inférieur, se continuant en avant dans l'intérieur du lobule.

B. — FOSSES NASALES

La coupe (fig. 262) permet de voir les rapports généraux des fosses nasales avec le crâne, les cavités orbitaires et les cellules ethmoïdales en haut, de chaque côté avec les sinus maxillaires, et enfin en bas avec la voûte palatine.

La pyramide triangulaire, représentée par la cavité nasale, est divisée en deux cavités secondaires par une cloison médiane. Chaque fosse nasale présente à considérer : 1° une paroi inférieure; 2° une paroi supérieure ; 3° une paroi interne ; 4° une paroi externe, et deux orifices, l'un antérieur, l'autre postérieur.

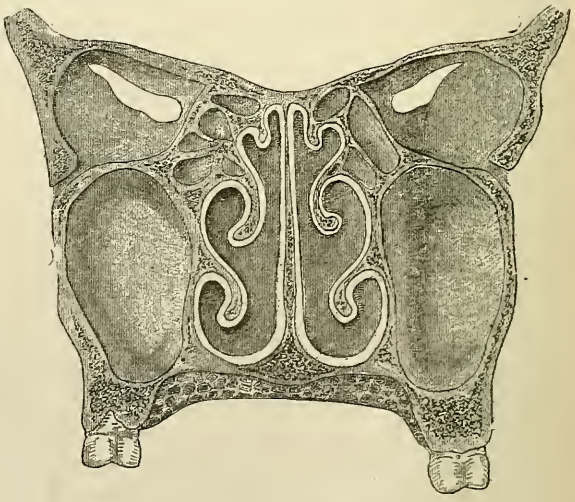

Fig. 262. — Coupe transversale des fosses nasales au niveau de l'ethmoïde. (Tillaux.)

1° Paroi inférieure. — Le plancher des fosses nasales est formé en avant par l'apophyse palatine du maxillaire supérieur et, en arrière, par la lame horizontale

du palatin. Cette paroi inférieure a la forme d'une gouttière, à pente légère d'avant en arrière, longue de 5 centimètres environ et large de 12 à 15 millimètres (fig. 261).

2° Voute des fosses nasales. — Cette paroi supérieure est étroite (2 à 3 millimètres); elle comprend trois parties : la première, oblique en arrière et en haut, est formée par les os propres du nez (*portion nasale*) ; la deuxième, horizontale, est constituée par la lame criblée de l'ethmoïde (*portion ethmoïdale*) ; la troisième, ou postérieure, répond au corps du sphénoïde et renferme le sinus sphénoïdal ; elle est d'abord verticale, puis horizontale (fig. 264 et 268).

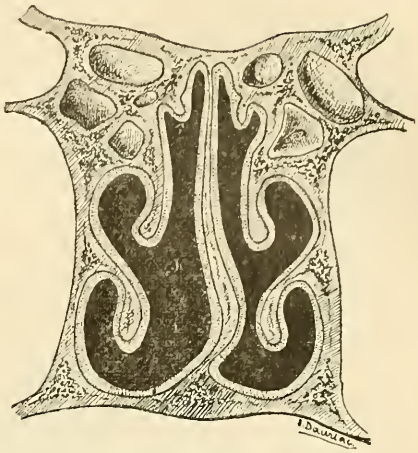

Fig. 263. — Déviation de la cloison des fosses nasales. (Tillaux.)

3° Paroi interne. — Elle est formée par les faces latérales de la cloison des fosses nasales. Cette cloison a un squelette osseux, formé par le vomer en bas et la lame perpendiculaire de l'ethmoïde en haut ; l'espace angulaire que ces os déterminent est comblé par le cartilage de la cloison, appelé encore cartilage quadrangulaire (fig. 264).

La cloison médiane est rarement verticale ;

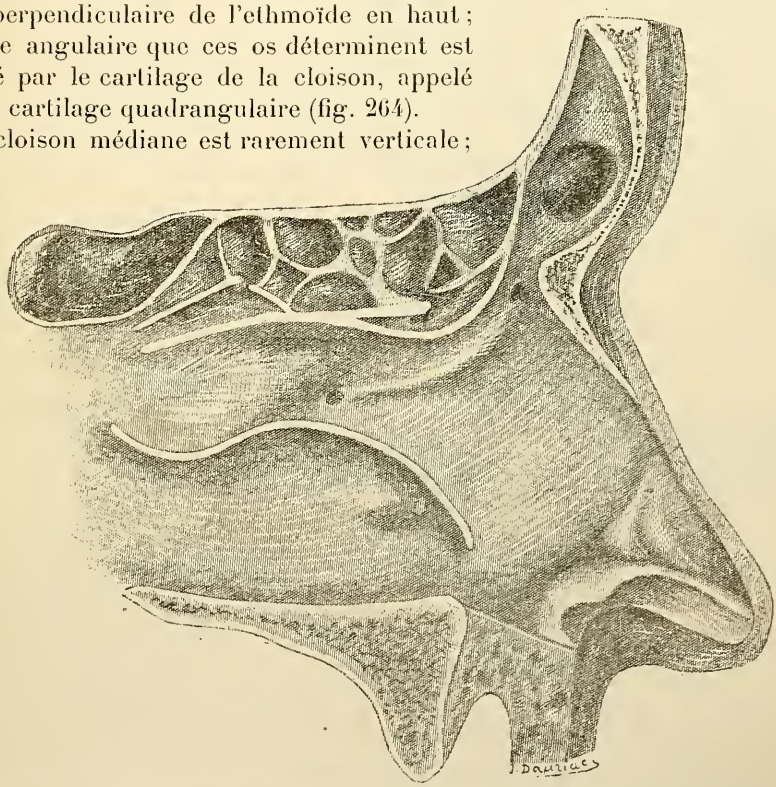

Fig. 264. — Paroi externe des fosses nasales. Direction de la ligne d'insertion des cornets à la paroi. (Tillaux.)

elle est plus souvent déviée, et, dans quelques cas, à ce point que la paroi interne et la paroi externe arrivent à se toucher (fig. 263 et 265).

La muqueuse pituitaire tapisse ses deux faces, mais lui adhère faiblement.

4° Paroi externe. — La paroi externe ou latérale, dans la constitution de laquelle entrent le maxillaire supérieur, l'os unguis, le palatin et le sphénoïde, présente des saillies ou cornets, des dépressions ou méats, et des orifices qui en rendent l'étude complexe.

Sur la figure 262, on voit de haut en bas trois saillies faisant relief en dedans, diminuant la capacité de la fosse nasale; elles sont formées par le cornet supérieur, moyen et inférieur.

En pathologie nasale, le rôle des cornets est si important que nous devons nous arrêter à leur description

Indépendamment de leur insertion sur la paroi externe, les cornets présentent d'autres caractères communs : ils sont enroulés en volute, de telle façon qu'ils se dirigent d'abord en dedans, puis en bas, formant par l'ensemble de leur courbe une concavité regardant en dehors. Entre chaque cornet et la paroi externe, existe une cavité appelée méat.

Le cornet inférieur, formé par un os spécial, présente un bord libre qui descend plus ou moins bas vers le plancher des fosses nasales (1 centimètre 1/2 environ). Renflé à sa partie moyenne, il se termine en avant et en arrière par une extrémité pointue; son extrémité antérieure se trouve située à 2 centimètres environ en arrière de l'entrée des narines.

Tillaux a bien montré la direction de la ligne d'insertion des cornets à la paroi, dans la figure 264 empruntée à son *Traité d'anatomie*. Après avoir coupé le cornet inférieur, on constate que sa ligne d'insertion décrit une courbure à concavité inférieure, à l'opposé du bord libre qui présente une convexité dans le même sens; la partie la plus prononcée de la courbe correspond environ à la partie moyenne du cornet. L'extrémité postérieure se recourbe quelquefois légèrement en haut; l'extrémité antérieure se recourbe toujours en bas, en sorte que cette ligne est sinueuse et représente une sorte d'S italique allongée. C'est au sommet de la courbe antérieure qu'aboutit généralement l'orifice inférieur du canal nasal (Tillaux) (fig. 261 et 264).

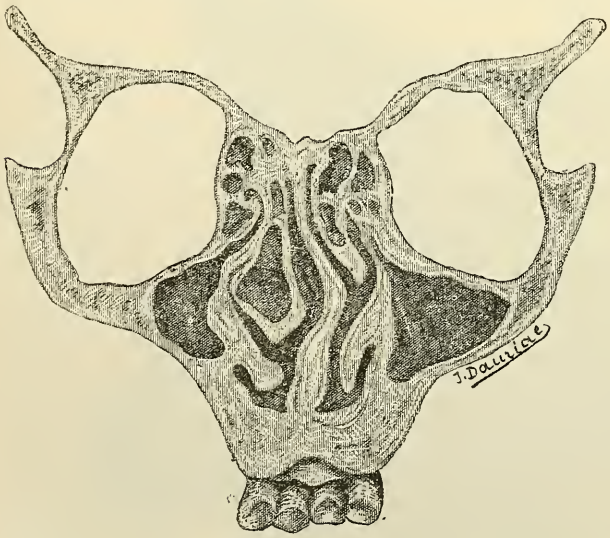

Fig. 263. — Dilatation ampullaire du cornet moyen. — Cloison déviée et asymétrique. (Zuckerkandl.)

Le cornet moyen, émanation de l'ethmoïde (cornet inférieur de l'ethmoïde), a une ligne d'insertion différente de la précédente; à sa partie antérieure, cette ligne se dirige presque verticalement en haut, de façon qu'il existe une large surface entre la partie correspondante des deux cornets (fig. 264).

Le cornet moyen est beaucoup plus rapproché de la cloison que le cornet inférieur; l'espace qui le sépare de la cloison s'appelle la *fente olfactive* (fig. 262, 265).

Le cornet moyen offre des variations de forme et de volume ; on y rencontre des sillons, des fissures.

Sur la figure 265, empruntée à Moldenhauer, on voit une dilatation ampullaire de l'extrémité antérieure du cornet moyen. Cette disposition « assez fréquente » peut être suffisamment développée pour refouler les parois nasales interne et externe avec lesquelles elle est en contact, et venir comme une énorme tumeur faire saillie jusque dans le voisinage du vestibule ; de là sa confusion possible avec un néoplasme.

Le cornet supérieur (cornet moyen de l'ethmoïde) [1], dépendance, lui aussi, de l'ethmoïde, se confond en avant avec le cornet moyen ; sa portion moyenne et postérieure sont seules libres, sa direction est oblique de haut en bas et d'avant en arrière, et il se termine, après un court trajet, en avant du corps du sphénoïde.

Les *méats* sont les espaces qui séparent les cornets ; ils sont distingués en supérieur, moyen et inférieur ; ils présentent un grand intérêt à cause des orifices qui viennent s'y ouvrir.

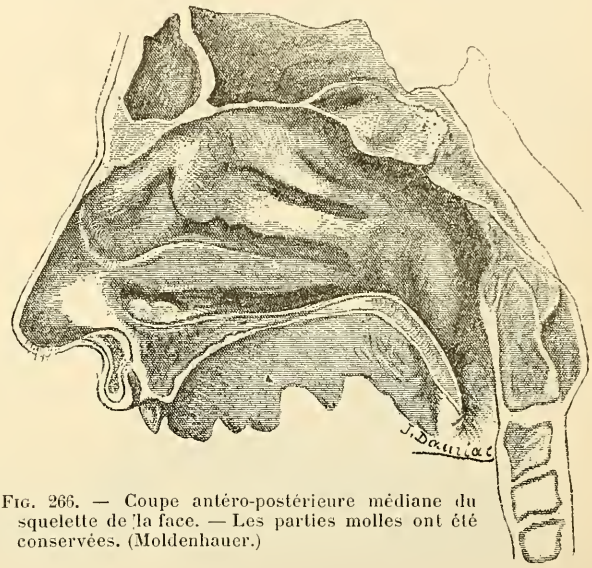

Fig. 266. — Coupe antéro-postérieure médiane du squelette de la face. — Les parties molles ont été conservées. (Moldenhauer.)

Sur la figure 264, on voit l'ouverture du sinus sphénoïdal au-dessus du méat supérieur. Les cellules ethmoïdales s'ouvrent, les postérieures dans le *méat supérieur*, et les *antérieures* dans le méat moyen.

Le méat moyen est celui qui intéresse le plus le chirurgien, puisque le sinus frontal et le sinus maxillaire viennent s'ouvrir à son niveau.

Sur une pièce fraîche, avec conservation de la pituitaire (fig. 266), on aperçoit au-dessous de l'extrémité antérieure du cornet moyen, un canal ou plutôt une gouttière, nommée infundibulum, et qui fait communiquer largement le sinus frontal avec le méat moyen.

Le sinus maxillaire communique, d'autre part, avec ce méat moyen par deux orifices : l'un, supérieur, situé dans la paroi de l'infundibulum ; l'autre, postéro-inférieur, répond au centre de ce méat moyen (fig. 264).

La partie antérieure du méat moyen est très largement évasée par suite de l'écartement du cornet moyen et du cornet inférieur ; il en résulte qu'un instrument introduit dans les fosses nasales s'engagera fatalement dans ce méat

[1] On peut voir parfois un quatrième et un cinquième cornet (troisième et quatrième cornet ethmoïdal), émanés, comme le moyen et le supérieur, des masses latérales de l'ethmoïde. Ces cornets, plus ou moins bien marqués, n'ont pas d'importance pratique.

moyen, si l'on ne prend pas la précaution de le faire cheminer immédiatement au-dessus du plancher des fosses nasales (fig. 264).

Dans le méat inférieur, le plus large des trois, s'ouvre le canal nasal, dans un point que nous avons déjà fixé (fig. 261 et 264).

5° Orifices des fosses nasales. — La meilleure comparaison que l'on puisse donner des *orifices antérieurs des narines* est celle d'un cœur de carte à jouer, séparé en deux par une cloison médiane. Chaque orifice représente un ovale (fig. 260) dont la petite extrémité est en avant et la grosse extrémité en arrière; il regarde directement en bas, d'où la nécessité, pour explorer les narines et les fosses nasales, de porter la tête en arrière et de relever autant que possible le lobule du nez (Tillaux). L'orifice antérieur des fosses nasales est représenté par l'orifice supérieur des narines (fig. 261 et 264).

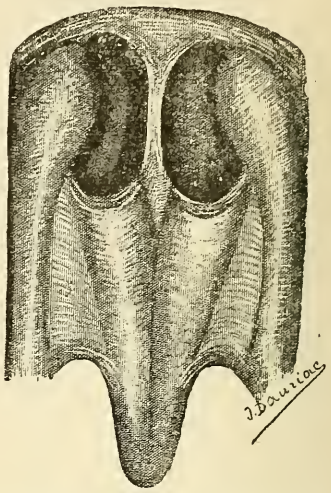

Fig. 267. — Orifices postérieurs des fosses nasales. (Grandeur naturelle. Adulte.)

Les *orifices postérieurs* des fosses nasales (fig. 267) ont la forme de deux rectangles dont les angles seraient arrondis. Leurs limites sont : en dehors, l'aile interne de l'apophyse ptérygoïde ; en dedans, une cloison commune, médiane, formée par le bord postérieur et tranchant du vomer; son bord inférieur est marqué par l'union du voile du palais et de la voûte palatine; supérieurement, il a pour limite la voûte de l'arrière-cavité des fosses nasales. Le grand diamètre de l'ellipse est vertical et il mesure chez l'adulte

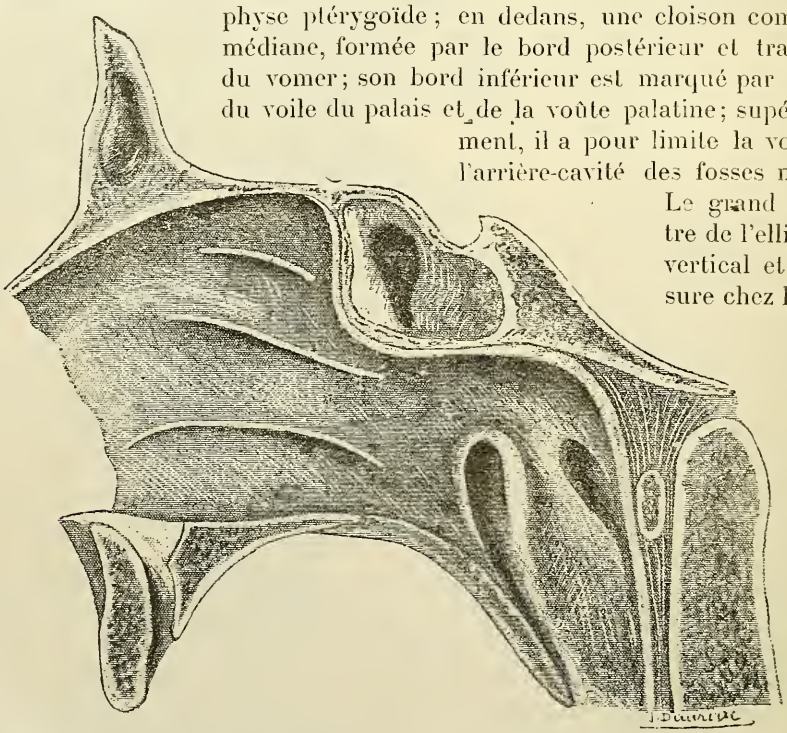

Fig. 268. — Coupe antéro-postérieure destinée à montrer l'arrière-cavité des fosses nasales. (Tillaux.)

2 à 2 centimètres 1/2, tandis que le diamètre horizontal n'en mesure guère que la moitié; comme on le voit sur cette figure 267, empruntée à Tillaux, le dia-

mètre horizontal est rétréci par la saillie en dedans de la trompe d'Eustache.

Muqueuse pituitaire. — Au point de vue embryologique et physiologique, la muqueuse pituitaire comprend deux portions : l'une supérieure ou olfactive ; l'autre, respiratoire, occupe le reste de la cavité des fosses nasales.

L'anatomie consacre cette division : la muqueuse *olfactive* est mince, peu riche en vaisseaux; elle est tapissée d'un épithélium à cils vibratiles, qui alterne par places avec un épithélium sans cils vibratiles. C'est dans cette région (du méat supérieur) qu'on trouve les expansions terminales des nerfs olfactifs.

La muqueuse respiratoire (méats inférieur et moyen) se distingue par son extrême épaisseur, pouvant atteindre 4 millimètres, par l'existence d'un riche plexus veineux; sur le cornet inférieur la muqueuse prend l'aspect d'un tissu caverneux, tant sa richesse vasculaire est grande.

Il n'existe pas sur la muqueuse de papilles; elle est revêtue d'un épithélium cylindro-vibratile qui quelquefois est stratifié; elle renferme un très grand nombre de glandes acineuses.

Cette muqueuse se continue avec le revêtement interne des narines, qui, par ses papilles vasculaires, son épithélium pavimenteux stratifié, a tous les caractères de la peau.

La muqueuse pituitaire envoie des prolongements dans le canal nasal et dans le sinus; elle se continue avec la muqueuse du pharynx nasal (fig. 238).

C. — PHARYNX NASAL

Le pharynx nasal ou arrière-cavité des fosses nasales (fig. 268) est limité en haut et en arrière par l'apophyse basilaire très obliquement inclinée, en bas par le voile du palais, sur les côtés par les ailes internes des apophyses ptérygoïdes et des parties molles (trompe d'Eustache et fossette de Rosenmüller). Cet espace, irrégulièrement cubique, a, dans le sens de la largeur, 35 millimètres, 18 millimètres en hauteur et 2 centimètres d'avant en arrière (Luschka). Ainsi une tumeur du volume d'une noix ne pourra se développer sans produire des phénomènes de voisinage.

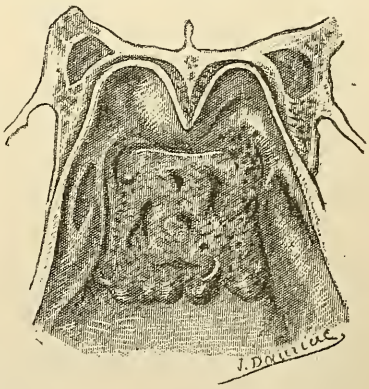

Fig. 269. — Pharynx nasal. (D'après Luschka.)

Nous voyons, dans ce dessin emprunté à Luschka (fig. 269), que la caractéristique de la muqueuse du pharynx nasal est la présence à sa paroi postérieure d'un tissu mou, glandulaire, lymphatique, constitué par la *tonsille pharyngienne* et la *bourse pharyngienne*, qui ne serait pas un organe à part, comme le veulent Luschka, Tornwaldt, Megevand, mais un simple enfoncement de la muqueuse (*recessus pharyngien médian* de Ganghofner).

D. — SINUS DE LA FACE OU CAVITÉS ACCESSOIRES DU NEZ

Cathétérisme. — Nous connaissons les rapports généraux des sinus maxil-

laire, frontal et sphénoïdal, et la situation précise de leur orifice dans les fosses nasales. Les autres détails anatomiques seront rappelés en faisant la pathologie des sinus; nous exposerons seulement ici les recherches de Hansberg [1] de Dortmund, sur le *sondage des cavités accessoires du nez*; ce travail, basé sur l'examen de 80 crânes, tend à démontrer que le cathétérisme des sinus est plus facile qu'on ne le croit généralement, et que cette exploration indiquée dans un grand nombre de cas, devient un précieux moyen de diagnostic.

Pour le *cathétérisme du sinus maxillaire*, Hansberg conseille l'emploi d'une sonde longue de 15 centimètres, et offrant une épaisseur de 1/2 ou de 1 millimètre. Son extrémité doit former avec le reste de la tige un angle de 110 degrés sur une longueur de 6 millimètres au plus. A la faveur d'un bon éclairage et après cocaïnisation préalable de la muqueuse, l'instrument est introduit dans le nez de manière que sa pointe (qui est boutonnée) soit dirigée en haut et conduite, sans la moindre violence, entre le cornet moyen et la paroi nasale externe. Dès que la pointe de la sonde a atteint la partie moyenne du cornet (fig. 264), on la porte en dehors et l'on pénètre généralement sans difficulté dans l'hiatus semilunaire.

Sinus frontal. — Dans la moitié des cas, l'extrémité antérieure du cornet moyen masque l'orifice de cette cavité (fig. 266), et devra être préalablement réséqué. Hansberg se sert encore d'une sonde boutonnée ayant de 1/2 à 1 millimètre d'épaisseur, dont l'extrémité, sur une longueur de 3 centimètres, fait un angle de 125 degrés avec le reste de la tige, et regarde en avant par sa concavité. La portion coudée et recourbée de la sonde étant dirigée en haut, on la pousse entre la paroi externe de la fosse nasale et l'extrémité antérieure du cornet moyen, en la faisant cheminer obliquement en haut et en avant. En cas d'arrêt, il faut modifier l'obliquité de sa portion terminale. On est averti de la réussite du cathétérisme par la direction de la sonde et sa pénétration dans la fosse nasale au delà de 5 centimètres, à partir de l'orifice de la narine, cet orifice étant généralement distant de cette longueur du plancher au sinus frontal. La lumière du canal naso-frontal peut d'ailleurs être considérablement rétrécie par la présence de cellules ethmoïdales qui font saillie soit en avant, soit en arrière, soit latéralement, ce qui rend le cathétérisme quelquefois impossible. Cette manœuvre tend d'ailleurs à être abandonnée.

Sinus sphénoïdal. — Sonde de 1 millimètre ou 1/2 millimètre d'épaisseur, ayant 15 centimètres de long et recourbée vers son extrémité. La pointe de l'instrument étant dirigée en haut et en arrière, on devra le pousser obliquement entre le cornet moyen au point de réunion entre sa moitié antérieure et sa moitié postérieure et la cloison, jusqu'à ce que l'on vienne buter contre la paroi antérieure du sinus sphénoïdal. Alors la pointe de la sonde, étant légèrement portée en dehors, s'engagera facilement dans l'orifice du sinus. Zuckerkandl conseille pour cette opération de pousser la sonde suivant le prolongement du cornet moyen; mais, comme le remarque Hansberg judicieusement (voy. fig. 268), cette manœuvre est fausse, puisque le plancher du sinus est placé sur un niveau supérieur à celui du cornet.

[1] Hansberg, *Die Sondirung der Nebenhölen der Nase. Monatschrift für Ohrenheilkunde*, 1890, p. 3, et *Journal de laryngol. et de rhinol.*, t. III, n° 4, août 1890.

TECHNIQUE DES PRINCIPAUX MOYENS DE DIAGNOSTIC ET DE TRAITEMENT DES MALADIES DES FOSSES NASALES [1]

I. — MOYENS DE DIAGNOSTIC — PROCÉDÉS D'EXPLORATION DES FOSSES NASALES

Avant de recourir aux moyens d'exploration, il faudra faire une inspection rapide des fosses nasales. On remarquera tout d'abord si le malade ne présente pas la physionomie caractéristique de la *sténose nasale*; on procédera ensuite à l'examen extérieur du nez, en constatant s'il existe une *affection de la peau*, s'il y a de la *rougeur* et du *gonflement* du bout ou des ailes, si le nez est *pincé* ou *aplati*, s'il est *dévié* en totalité ou en partie; on se rendra compte par la palpation de l'*état* des portions osseuses et cartilagineuses.

Puis, on constatera le *degré de perméabilité* des deux narines (tant pendant l'inspiration que pendant l'expiration), en disant au malade de fermer la bouche et d'aspirer lentement, puis de souffler brusquement, en ayant soin d'obturer complètement avec le doigt, tantôt une narine, tantôt l'autre.

A. **Rhinoscopie antérieure.** — On a donné le nom de *rhinoscopie* à l'examen des fosses nasales.

Pour être complet, cet examen doit se pratiquer de deux façons : d'abord par les narines d'avant en arrière, c'est la *rhinoscopie antérieure*, ensuite par le pharynx d'arrière en avant, c'est la *pharyngoscopie* ou la *rhinoscopie postérieure*.

Pour bien faire la *rhinoscopie*, il faut avoir à sa disposition une source lumineuse, qui donne une lumière blanche, la plus blanche possible, et se servir d'instruments spéciaux, qui permettent d'obtenir une dilatation suffisante de l'orifice des narines.

Éclairage. — Pour bien voir la cavité des fosses nasales, il faut un éclairage assez puissant et à lumière blanche. La lumière du jour étant insuffisante, celle du soleil faisant souvent défaut, et ayant de plus le désagrément de donner une sensation de chaleur très pénible, pour peu que l'examen se prolonge, nous conseillons de prendre l'habitude d'avoir recours à une lumière artificielle, bec Auer, lumière électrique et, à leur défaut, lampe à huile.

L'éclairage direct semble rentrer en faveur, grâce au perfectionnement des lampes électriques. Le *photophore frontal* de Hélot (de Rouen) est le premier des appareils de ce genre qui ait été inventé (1885) et l'un des meilleurs encore. Il se compose essentiellement d'une petite lampe à incandescence, enfermée dans un cylindre métallique entre un réflecteur et une lentille plan-convexe. La lentille est mobile d'arrière en avant pour faire varier la convergence des rayons lumineux, et l'appareil possède une articulation à noix qui lui permet de prendre toutes les positions nécessaires. Il se fixe sur la tête à l'aide d'un bandeau frontal et permet au médecin de se servir des miroirs laryngoscopiques habituels et de se rapprocher de son malade autant qu'il est nécessaire.

[1] Consulter S. Duplay, *Technique des principaux moyens de diagnostic et de traitement des maladies des oreilles et des fosses nasales*, Paris, 1889.

[GÉRARD-MARCHANT.]

Les photophores électriques allemands sont petits, légers, et ont l'avantage de se placer à la racine du nez, ce qui donne un meilleur éclairage en ramenant la lampe dans le plan des rayons visuels, mais non pas encore dans leur axe. (fig. 270.)

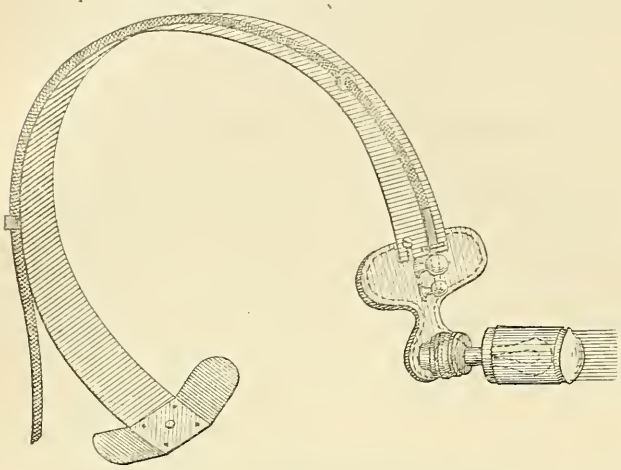

Fig. 270. — Photophore électrique de Stein.

A ces méthodes diverses qui, nous devons l'avouer, sont très pratiques, il faut préférer l'éclairage réfléchi, qui supprime l'angle nuisible que fait le rayon lumineux avec le rayon visuel (Lermoyez). Dans ce but, on se sert d'un miroir concave de 16 à 18 centimètres de foyer et de 5 centimètres de rayon, percé à son centre d'un trou de 8 à 10 millimètres de diamètre. Ce miroir peut être monté sur une tige destinée à être tenue à la main, ou bien maintenu à l'aide d'une monture de lunettes ; un mode plus pratique encore consiste à le fixer avec un *ressort* embrassant la demi-circonférence supérieure de la tête et prenant point d'appui sur le front et l'occiput. Toutefois, le plus répandu de tous les modes de fixation est le *bandeau frontal*, formé d'un ruban non élastique. Il est muni, au-devant du front, d'une plaque métallique à laquelle le miroir s'adapte par une articulation à noix, qui permet de varier son inclinaison dans tous les sens (fig. 271).

L'application de la lampe à incandescence à l'éclairage réfléchi nous a procuré un excellent appareil. Au lieu de réfléchir avec le miroir frontal la lumière d'une lampe de 110 volts placée à une certaine distance, Reiner (de Vienne) a

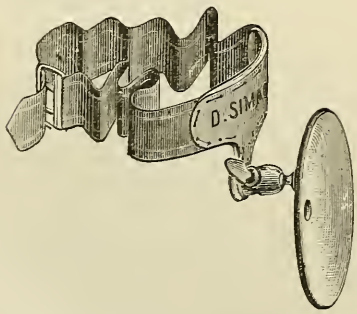

Fig. 271. — Miroir avec bandeau frontal.

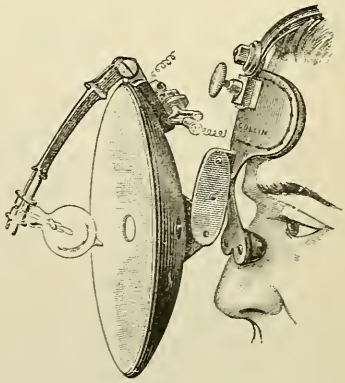

Fig. 272. — Miroir de Clar.

utilisé d'une façon fort ingénieuse les petites lampes du photophore (6 à 10 volts) dans la construction du *miroir de Clar*. C'est un miroir sphérique de 10 centimètres d'amplitude, de 6 centimètres de rayon ; il se fixe au-devant de la figure

à l'aide d'un bandeau frontal ou d'un ressort fronto-occipital ; deux orifices latéraux permettent la vision binoculaire ; au foyer se trouve une petite lampe à incandescence, invisible pour l'observateur, et dont les rayons, se réfléchissant sur la surface concave, vont faire une image à une distance qu'on peut régler à volonté, grâce à une charnière qui permet à la lampe un déplacement assez étendu le long de l'axe optique du miroir.

Théoriquement, ce miroir est très supérieur au photophore, car il a pour principe l'éclairage réfléchi et non l'éclairage direct. Chacune des pupilles devenant une source lumineuse, il peut également bien servir à la vision binoculaire et à la vision monoculaire. Pratiquement, il donne un éclairage presque aussi intense que la lumière solaire directe et bien supérieur à celui du bec Auer. Peut-être est-il un peu plus lourd que les photophores ; mais au moins son amplitude lui donne l'avantage de mettre la figure à l'abri des crachats des malades. C'est, à mon avis, conclut Lermoyez, le meilleur appareil d'éclairage qui ait encore été employé (fig. 272).

Spéculums. — Les instruments spéciaux destinés à donner une ouverture convenable de l'orifice antérieur des fosses nasales ont reçu le nom de *speculum nasi* ; on en trouve deux types principaux : *a.* les *spéculums tubulaires* ; *b.* les *spéculums à valves.*

Les *spéculums tubulaires* (fig. 273) sont peu employés. Chez les *nourrissons*, dont les orifices narinaux sont des trous arrondis à bords peu souples, le spé-

Fig. 273. — Spéculum plein en caoutchouc durci.

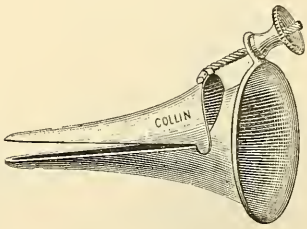

Fig. 274. — Spéculum nasi du professeur Duplay.

culum tubulaire est préférable au spéculum à valves, qui pourrait les blesser ; un simple spéculum d'oreille donne, à cet âge, une vue suffisante des fosses nasales. Le spéculum de Zaufal est réservé à l'exploration du pharynx nasal par la rhinoscopie antérieure.

Les *spéculums à valves* sont les plus usités. On se sert de spéculums *bivalves*. Leurs valves sont généralement creusées en gouttières ; il est préférable qu'elles soient pleines et non fenêtrées.

Deux modèles principaux doivent être signalés parmi les meilleurs.

Le *spéculum de Duplay* (fig. 274), léger, peu encombrant, est de tous le plus recommandable. Analogue au spéculum vaginal de Cusco, il est formé de deux valves concaves ; l'une est fixe, l'autre mobile ; on les écarte à l'aide d'une vis. Fermé, cet instrument a la forme conique qui facilite son introduction. L'écartement des valves a lieu par un mouvement angulaire, accentué à leur extrémité, presque nul à leur base, qui répond à la partie sensible de l'orifice des narines.

Ce spéculum est cependant passible d'un reproche ; comme il forme à sa base un anneau fermé, il en résulte que, quand un instrument, un polypotome par

exemple, a été introduit à travers lui dans le nez, on ne peut l'en dégager, car il est retenu par le manche et devient alors un *impedimentum* pour l'opérateur. Parfait pour l'exploration du nez, c'est donc un spéculum médiocre pour les opérations.

La grande supériorité, au point de vue opératoire, du *spéculum de Chiari* (fig. 275) sur celui de Duplay est due à ce que ses valves, étant indépendantes, laissent entre elles une fente qui permet de le dégager du polypotome une fois mis en place ; il a, en outre, l'avantage de pouvoir être introduit et manœuvré d'une seule main. Par contre, il dilate moins bien les narines que le spéculum de Duplay.

Tout récemment, Vacher (d'Orléans) a eu l'idée de modifier le spéculum de Duplay en supprimant une des deux articulations et en pratiquant une fente sur la partie correspondante de l'anneau ; cet instrument présente donc les avantages réunis des deux spéculums précédents (fig. 276).

Quant aux spéculums auto-fixateurs, si nous éludons les instruments volumineux et encombrants, qui sont

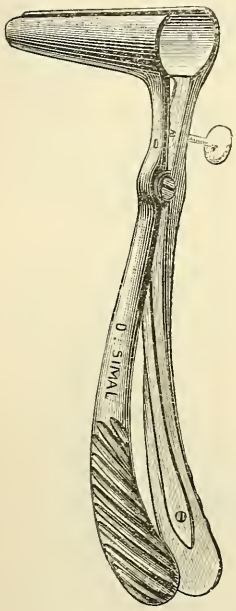

Fig. 275. — Spéculum de Chiari.

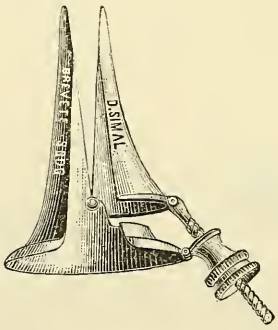

Fig. 276. — Spéculum de Vacher (d'Orléans).

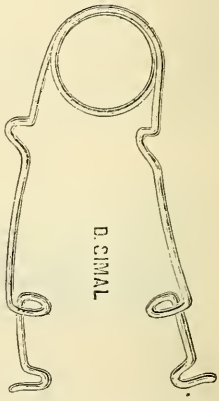

Fig. 277. — Spéculum nasal de Palmer.

d'ailleurs peu employés, il nous reste à signaler le spéculum à ressort de Palmer, qui a la forme d'un blépharostat (fig. 277).

De plus, il faut avoir sous la main des *sondes* ou des *stylets mousses*, des *pinceaux* et des *pinces*.

Les *sondes ou stylets* doivent toujours être mousses ; il en existe plusieurs variétés ; nous préférons les stylets coudés (fig. 278), parce que, pendant l'exploration, la main qui tient l'instrument ne se trouve jamais interposée entre le miroir frontal et le spéculum.

Les *pinceaux* sont en blaireau, la monture est une tige en métal, ou en baleine, droite ou coudée. Le docteur Ruault a imaginé un pinceau très commode ; cet instrument se compose du pinceau proprement dit, à monture métallique plate et relié à la tige également métallique par un pas de vis (fig. 279). La mèche, malgré sa forme aplatie, peut être imbibée d'une quantité de liquide assez notable. « Le grand avantage de ce pinceau plat est de pouvoir être aisément

introduit dans les fosses nasales étroites, entre le cornet inférieur et la cloison.... La longueur de la tige permet d'arriver sur la face supérieure du voile, tous se montant sur la même tige, etc. [1]. »

Il existe des pinces de différents modèles. La meilleure pince à employer pour

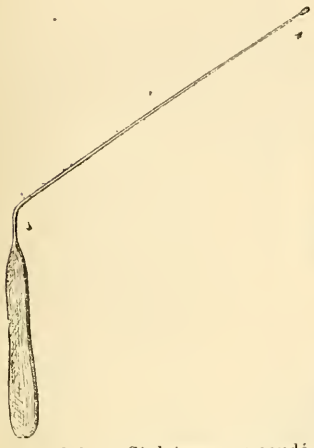

Fig. 278. — Stylet mousse coudé.

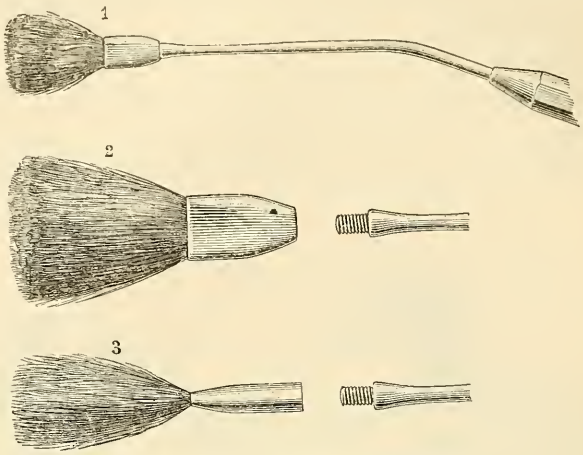

Fig. 279. — Pinceau nasal du docteur Ruault.

le nettoyage et le pansement du nez est la pince de Lubet-Barbon (fig. 280); ses mors fins n'obstruent pas le champ visuel, pénètrent dans les fentes étroites et ne présentent pas à leur extrémité les cuillers qui, dans les autres modèles, accrochent souvent par deux saillies les tampons qu'on veut laisser dans le nez et les ramènent involontairement avec elles.

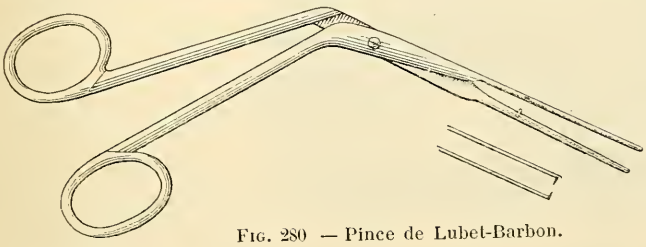

Fig. 280 — Pince de Lubet-Barbon.

Situation respective du chirurgien et du malade. — Examen par la rhinoscopie antérieure. — Nous supposons que l'examen se fait assis et que le chirurgien a le miroir frontal placé devant l'œil droit.

Une lampe est posée à une distance convenable, sur un petit guéridon ou une tablette, ou mieux sur un pivot spécial, qui permet de l'élever ou de l'abaisser à volonté. Le chirurgien s'assied, ayant devant lui et un peu à droite la lumière au niveau de ses yeux; après avoir assujetti le miroir sur son front, il place sa main gauche en avant, à peu près à la distance et à la hauteur auxquelles se trouvera tout à l'heure le nez du malade, et cherche, par diverses manœuvres (avancer ou reculer la chaise, incliner plus ou moins le miroir, etc.), à obtenir sur la paume de la main un rond lumineux de la dimension d'une pièce de 2 francs environ; avec un peu d'habitude, on arrive très rapidement à ce résultat. Alors, ayant écarté les genoux, il fait asseoir le malade en face de lui,

[1] Ruault, *Archives de laryngologie et de rhinologie*, t. III, p. 182.

en le priant d'avancer, les jambes rapprochées, jusqu'à ce qu'il touche presque sa chaise ; il lui recommande de tenir le corps droit et la tête immobile, sans l'incliner dans aucun sens.

Relevant avec le pouce le bout du nez du malade, il constate l'état du vestibule et reconnaît en même temps s'il y a quelques modifications à apporter à l'éclairage.

Il introduit le spéculum, la vis tournée du côté externe du corps, en le poussant horizontalement jusqu'à la rencontre de la partie osseuse, puis d'une main tenant le pavillon entre le pouce et l'index, le médius et l'annulaire appuyés sur le dos du nez, il fait de l'autre main tourner la vis jusqu'à ce qu'il éprouve une certaine résistance (fig. 281) ; l'ouverture doit être alors suffisante, et continuer la manœuvre serait une faute, attendu que, par une dilatation extrême, dont on ne retirerait aucun bénéfice, on ferait éprouver au patient une douleur assez vive.

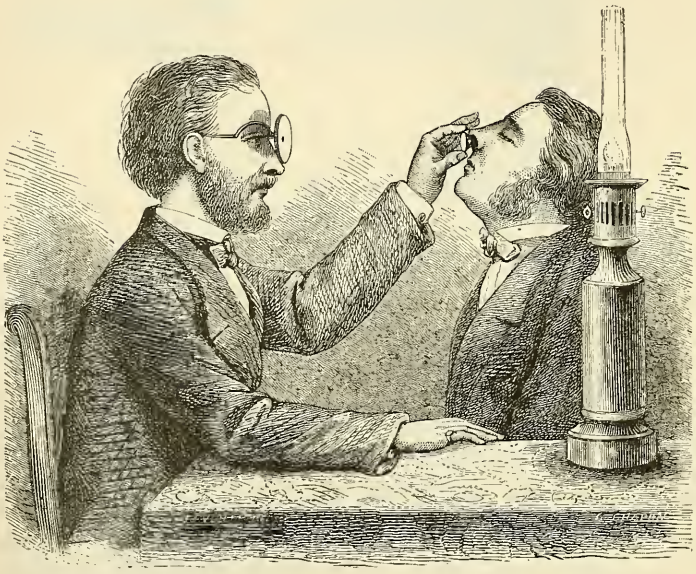

Fig. 281. — Exploration des fosses nasales à l'aide du spéculum nasi. (Duplay.)

Regardant alors par le trou qui se trouve au centre du miroir, le rayon visuel suivant la même direction que l'axe de la narine, on pourra (en faisant varier la position du spéculum et exécuter au malade de légers mouvements de tête), examiner environ les deux tiers antérieurs des fosses nasales, et quelquefois la paroi du pharynx.

Après avoir aperçu, dans la position que nous venons de décrire, la *partie antérieure de la cloison*, *l'extrémité antérieure et la face convexe du cornet inférieur*, on relève le pavillon du spéculum, et on voit le *plancher* dans presque toute son étendue, le *méat inférieur*, le *bord inférieur* et la *face externe du cornet inférieur*. On dit ensuite au malade de relever la tête, comme s'il voulait regarder au plafond, et on découvre la *partie moyenne de la cloison* jusqu'à la fente olfactive, en haut la *partie antérieure de la voûte*, le bord antérieur, la *face interne du cornet moyen* ainsi que son *angle* et l'entrée du *méat moyen*.

On examine en même temps les sécrétions, la coloration de la muqueuse, qui, légèrement rosacée dans la partie supérieure, devient de plus en plus colorée, en descendant vers le plancher, surtout sur le cornet inférieur; en touchant la muqueuse avec la pointe coudée d'un stylet, on se rendra compte de sa sensibilité, de son élasticité, de sa consistance et de son épaisseur.

Les parties que nous venons d'énumérer sont toujours faciles à voir, lorsque

les fosses nasales sont normalement conformées, mais on rencontre assez fréquemment des *obstacles anatomiques* ou *pathologiques*, qui rendent difficile, ou empêchent un examen complet. Parmi les plus fréquents nous indiquerons : les *déviations et les crêtes osseuses de la cloison*, la *tuméfaction du cornet inférieur*, qui est parfois si considérable qu'elle bouche complètement la cavité nasale; les sécrétions qui se présentent quelquefois sous forme de masses jaunes, verdâtres, épaisses, ou de croûtes pouvant atteindre la grosseur d'une noisette, les *tumeurs*, les *corps étrangers*, etc.

Si la *tuméfaction du cornet inférieur* n'est pas bien prononcée, on pourra l'aplatir en introduisant le *spéculum plein* décrit plus haut (fig. 275), et on continuera l'exploration avec ce spéculum. Souvent aussi on s'en rendra maître en touchant le cornet, pendant quatre ou cinq minutes, avec un pinceau imbibé d'une solution forte de chlorhydrate de cocaïne.

Avec la *pince de Lubet-Barbon*, on enlèvera les croûtes, les concrétions, on abstergera la cavité avec un pinceau, ou du coton hydrophile qu'on poussera dans la cavité, au moyen d'un stylet, et qu'on retirera ensuite avec la pince; enfin, on pourra compléter le nettoyage par une bonne irrigation.

B. **Pharyngoscopie. — Rhinoscopie postérieure.** — L'éclairage est le même que pour la rhinoscopie antérieure, mais c'est surtout ici que l'intensité de la lumière a une grande importance.

Les instruments nécessaires sont : *un bon abaisse-langue, les miroirs rhinoscopiques, un crochet palatin, des stylets, des sondes et crochets.*

Un bon *abaisse-langue* doit remplir les conditions suivantes : *a.* être coudé, pour que la main qui le tient s'efface en bas, sans gêner les regards; *b.* être lisse et ne pas présenter sur sa face linguale de rainures difficiles à nettoyer; *c.* avoir un manche qui soit bien en main; *d.* être fait d'acier ou de tout autre métal rigide; *e.* et surtout ne pas posséder un manche de bois, qui ne supporterait pas d'être stérilisé à chaud. L'abaisse-langue le plus pratique est l'abaisse-langue de de Saint-Germain (fig. 282).

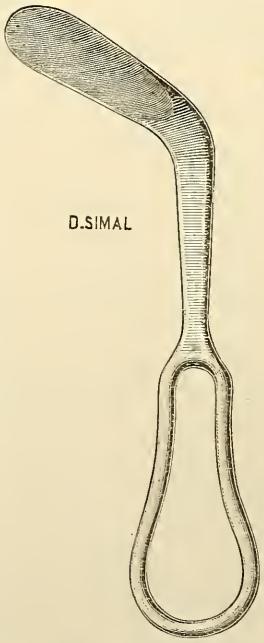

Fig. 282. — Abaisse-langue de de Saint-Germain.

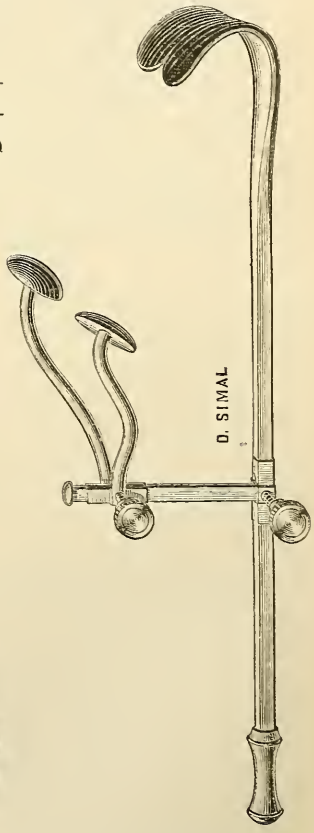

Fig. 283. — Releveur du voile de Wurtz-Schmidt.

Les *miroirs rhinoscopiques* sont faits sur le modèle des miroirs laryngiens, mais ils sont plus petits, et sont aussi de différentes dimensions : celui dont on peut faire le plus fréquent usage a la dimension d'une pièce de 50 centimes.

[*GÉRARD-MARCHANT.*]

Les *crochets palatins*, très utiles en théorie, ont le grave inconvénient de nécessiter la présence d'un aide qui tiendra plus ou moins bien l'abaisse-langue, tandis que l'opérateur aura besoin de ses deux mains pour tenir d'une part le crochet, d'autre part le miroir. De là l'idée de construire un releveur qui, se maintenant seul en place, laisse au médecin la liberté de ses deux mains.

Des différents instruments construits dans ce but, le *releveur du voile* de Schmidt (fig. 283) est certainement le plus commode. Il est formé d'une tige terminée par un crochet palatin très recourbé et échancré en son milieu pour loger le bord postérieur de la cloison. Sur cette tige glisse à angle droit une autre tige verticale, portant elle-même deux plaques métalliques destinées à s'appuyer sur les fosses canines; deux vis de pression permettent de fixer l'instrument dans une situation appropriée à chaque malade.

Les *stylets* ou *crochets pharyngiens*, *porte-pinceau* ou *porte-coton* (fig. 284 A, B), sont courbes à leur extrémité, de façon à pouvoir toucher la voûte du pharynx, en passant derrière le voile du palais.

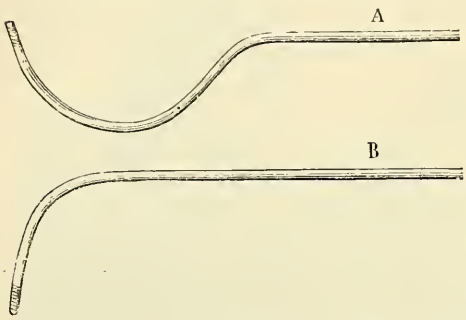

Fig. 284. — Stylets porte-coton ou porte-pinceau.

La *rhinoscopie postérieure* est quelquefois assez difficile à pratiquer, et, pour obtenir un résultat satisfaisant, il faut beaucoup de persévérance et une grande patience, tant de la part du chirurgien que de la part du malade. Dans certains cas on est obligé d'anesthésier le voile du palais, le pharynx buccal et la base de la langue, en les badigeonnant avec un pinceau imbibé d'une solution forte de cocaïne; on passe le pinceau par les narines, et directement par la cavité buccale.

Avant de faire la *rhinoscopie*, il est utile de regarder la gorge, à l'aide de l'*abaisse-langue*, afin de se rendre compte :

1° De *la situation de la langue*; si on peut l'abaisser sans produire de vomissements, si elle demeure aplatie sur le plancher de la bouche, ou si elle se relève en dos d'âne;

2° De l'*apparence du voile du palais*, s'il peut être maintenu dans le relâchement, quelle est la dimension de l'espace compris entre le voile et la partie postérieure du pharynx;

3° Des *dimensions*, de la *direction*, des *caractères généraux de la luette*;

4° De la *forme*, des *dimensions des amygdales*, et de l'*espace* qui existe entre elles et les piliers postérieurs de chaque côté;

5° De l'*état de la face postérieure du pharynx* et des *plis salpingo-pharyngiens*, en voyant s'il y a des granulations de la face postérieure, de la tuméfaction des plis, ou s'il existe des tumeurs faisant saillie derrière le voile, dans le pharynx.

Après avoir recueilli ces renseignements, si on juge la rhinoscopie praticable, voici comment on procède :

Les dispositions générales sont les mêmes que pour la rhinoscopie antérieure.

Le malade ouvre la bouche en évitant de faire des efforts et ayant soin de relever la lèvre supérieure; avec l'abaisse-langue, tenu de la main gauche, on déprime la langue et on tâche en même temps d'attirer la base en avant, pour

augmenter autant que possible, ainsi que nous l'avons dit, l'espace compris entre le voile et la base de la langue; de la main droite on tient le miroir comme on tiendrait un porte-plume, et après l'avoir échauffé en le plongeant dans de l'eau très chaude, ou en le présentant à la flamme d'une lampe à alcool, (les rayons lumineux réfléchis par le miroir frontal étant concentrés au fond de la gorge), on le porte entre le voile du palais et la paroi postérieure du pharynx, aussi près que possible de cette paroi, en faisant attention de ne toucher ni la luette, ni le voile du palais, ni la langue, ni les parois du pharynx: alors on dit au malade d'émettre par le nez le son *hun*, et on obtiendra très souvent ainsi un relâchement plus complet du voile du palais.

Le miroir rhinoscopique est trop petit pour qu'on puisse en même temps voir la partie postérieure des fosses nasales et toute la voûte, et les parois du pharynx, mais en le manœuvrant de droite à gauche, et inversement en variant son inclinaison, on arrivera à voir tous les détails de ces deux régions et à se faire une idée de leur ensemble (fig. 285).

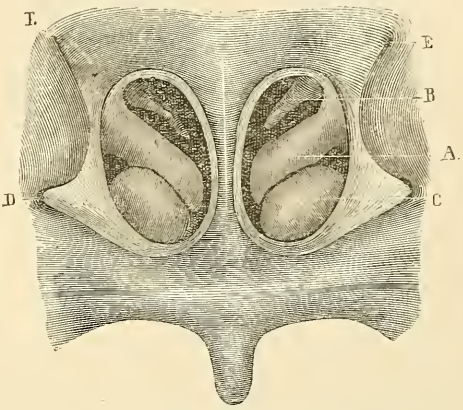

Fig. 285. — Image rhinoscopique de l'arrière-cavité des fosses nasales.

On examinera : 1° la *surface postérieure de la luette*, le *bord postérieur du voile*, le *bourrelet élévateur;* 2° la *cloison :* on verra si la *muqueuse est épaissie de chaque côté;* 3° les *cornets :* on constatera si l'*inférieur et le moyen* sont anormalement développés, s'il y a *hypertrophie*, et si cette hypertrophie est *lisse* ou *muriforme;* le *supérieur* est-il visible en totalité ou en partie; 4° les *faces latérales du pharynx nasal*, l'*orifice* et le *bourrelet de la trompe*, les plis *salpingo-pharyngiens*, la fossette de *Rosenmüller;* 5° les faces supérieure et postérieure du *pharynx nasal*, l'état de la *tonsille pharyngienne*, de la *bourse pharyngée*, quand elle existe.

Si l'examen est rendu difficile par le développement de la luette ou par les contractions du pharynx et du voile du palais, on aura recours au crochet palatin ou mieux au releveur du voile.

Pour se servir du crochet palatin, il faut confier l'abaisse-langue à un aide, ou habituer le malade à abaisser lui-même sa langue. En se servant du crochet de Voltolini, introduit derrière la luette pour attirer à soi le voile du palais, on arrive, quelquefois en fatiguant le malade, à pratiquer la rhinoscopie.

Quant au releveur de Schmidt, il est généralement bien toléré à condition que le voile du palais soit convenablement anesthésié, c'est-à-dire qu'il soit cocaïnisé sur sa face postérieure. On commence, après mensuration préalable, par fixer les deux plaques sur la tige verticale à un niveau tel que, lorsque l'instrument sera placé, elles viennent s'appuyer exactement sur les fosses canines; la vis qui commande la glissière horizontale, doit, au contraire, être desserrée, pour avoir du jeu. Introduisant alors l'abaisse-langue de la main gauche, on saisit de la main droite le releveur par son extrémité, le pouce étant placé sur le bouton qui termine la tige, et l'index maintenant la glissière à son maximum d'écartement; on conduit ainsi l'instrument de champ jusqu'à la

luette, on engage le malade à respirer largement; et, au moment où le voile s'abaisse, on relève et on passe franchement le crochet derrière lui, de façon à le charger tout entier et bien sur la ligne médiane. A ce moment, mais sans hâte ni brusquerie, la main gauche abandonne l'abaisse-langue et vient saisir le bouton terminal de la tige horizontale sur lequel elle exerce une traction lente et soutenue, tandis que la main droite refoule la glissière en sens contraire; et, quand une certaine résistance indique qu'on ne saurait continuer la traction sans faire mal au patient, on serre la vis inférieure, ce qui assure la fixité de l'appareil. A ce moment, s'il est bien appliqué, le crochet doit avoir complètement chargé le voile sans laisser échapper la luette sur le côté, la tige doit s'effacer le long du palais et reposer le long des incisives médianes supérieures.

On voit alors, à la place du voile du palais, un large orifice, qui permet d'examiner le pharynx nasal avec un grand miroir laryngoscopique, de l'éclairer ainsi fortement, d'en explorer toutes les parties et d'y faire des opérations sous le contrôle de la vue, plus commodément encore que dans le larynx.

C. **Toucher digital.** — Si la rhinoscopie ne donne pas des renseignements suffisants, ou si elle est impossible (ce qui arrive presque toujours chez les enfants), on pratiquera la palpation pour arriver à un diagnostic précis. Le malade étant assis, le chirurgien, placé à sa droite, met son pied gauche sur la chaise, de façon à ce que sa jambe s'applique sur la région dorsale du malade, et que la nuque de ce dernier vienne s'appuyer sur le genou; de la main gauche à l'aide d'un ouvre-bouche, ou à son défaut à l'aide d'un manche d'instrument, placé entre les molaires, maintenant ouverte la bouche du patient, il introduit l'index droit au fond de la bouche et le replie en haut, au moment où il touche la paroi postérieure du pharynx; il explore attentivement la face supérieure et postérieure du pharynx pour y sentir les *tumeurs*, et les choanes pour y rechercher l'hypertrophie des cornets et les polypes nasaux.

On pourra aussi, à l'aide du crochet pharyngien, garni d'ouate et introduit dans le naso-pharynx, ramener des mucosités dont la nature fournira quelques indications sur les affections pathologiques de cette région (catarrhe naso-pharyngien).

Éclairage par transparence de la face *pour le diagnostic des affections du sinus maxillaire.* — Le malade et le médecin doivent être placés dans une chambre où l'obscurité sera complète; ils sont assis l'un en face de l'autre, comme pour l'examen rhinoscopique; le médecin introduit une petite lampe à incandescence dans la bouche du malade; celui-ci ferme la bouche et joint les lèvres sur la monture de la lampe, en ayant soin de tenir autant qu'il le peut les arcades dentaires éloignées, et de faire un effort comme s'il voulait amener la base de la langue en arrière. On fait passer le courant et voici ce que l'on constate : les pommettes sont plus sombres, et, au-dessous des yeux, les régions inférieures des orbites apparaissent sous forme de *croissant* clair.

Voltolini et Heryng conseillent de se servir d'un abaisse-langue particulier auquel la lampe est fixée [1]; Ruault considère cette complication comme inutile; il suffit, en employant le moyen que nous avons indiqué plus haut, d'interrompre le courant, de façon à empêcher la lampe de s'échauffer, et dès que le malade accuse une sensation de brûlure.

[1] Gouguenheim, *Annales des maladies de l'oreille et du larynx*, janvier 1890.

Une petite lampe de 6 à 7 volts donnant 4 à 5 bougies d'intensité, si elle est bien construite, suffit largement pour l'examen, sans brûler le malade.

Quelquefois, bien que le sujet soit sain, l'inégalité des os de la face fait qu'un côté peut paraître plus éclairé que l'autre, mais dans le cas d'*empyème du sinus maxillaire*, le côté atteint reste complètement sombre et le croissant lumineux sous-oculaire de ce même côté n'existe pas. Lorsque, à ce signe, viennent s'ajouter la constatation d'un écoulement purulent par le méat moyen et les symptômes d'une suppuration du sinus maxillaire, il acquiert une très grande valeur. Sur 25 personnes atteintes d'empyème du sinus, soignées depuis deux ans à la clinique laryngologique des sourds-muets, ce signe n'a pas manqué une seule fois (docteurs Galy et Ruault).

Ce signe peut également servir à diagnostiquer les tumeurs solides. Ruault l'a constaté récemment chez une jeune malade atteinte d'un ostéome du sinus maxillaire, opérée ensuite avec succès par Charles Monod.

En cas de kyste non suppuré du sinus, non seulement le signe manque, mais, si le kyste est volumineux et distend la paroi du sinus, la transparence peut être exagérée.

De même, les polypes muqueux sont parfois tout à fait transparents.

Les rayons X pourront servir pour déceler les corps étrangers (Macintyre, de Glasgow).

II. — PRINCIPAUX MOYENS DE TRAITEMENT DES MALADIES DES FOSSES NASALES

Nous décrirons dans ce chapitre : 1° les *irrigations ou douches nasales*; 2° le *simple humage*, le *bain nasal et le gargarisme rétro-nasal*; 3° les *pulvérisations*; 4° les *fumigations*; 5° les *insufflations de poudre*; 6° les *attouchements directs* (badigeonnage, cautérisation, etc.); 7° la *galvano-caustique thermique*; 8° l'*électrolyse*; 9° l'*anesthésie locale*, moyens de traitement les plus fréquemment employés[1], et qui conviennent à un grand nombre d'affections des fosses nasales.

1° **Injections. — Irrigations. — Douches nasales.** — Le lavage des fosses nasales rend les plus grands services pour le traitement de la majorité des affections du nez, des cavités et des annexes. Il sert à débarrasser la cavité nasale de toutes les sécrétions, à expulser toutes les mucosités plus ou moins concrètes, dont l'accumulation et le séjour dans les anfractuosités, où elles subissent des fermentations, sont des plus nuisibles; il a aussi pour but de modifier, par l'emploi des solutions médicamenteuses, l'état pathologique de la pituitaire.

Pour obtenir un bon résultat, il est nécessaire que la surface entière des cavités nasale et naso-pharyngienne soient baignées par un courant liquide, capable d'entraîner toutes les sécrétions. A notre avis, le meilleur moyen d'atteindre ce but consiste à employer le procédé imaginé par Weber (de Halle), c'est-à-dire d'administrer, à l'aide d'un siphon, une douche naso-pharyngienne.

Le *siphon* est plus ou moins perfectionné; en général, il est formé par un tube de caoutchouc ayant une longueur moyenne de 80 centimètres, terminé à l'une

[1] Nous ne pouvons que signaler ici le *Massage vibratoire de la muqueuse du nez* (Michaël Braün, Congrès de Berlin, 1890).

de ses extrémités par un embout olivaire en buis, en porcelaine, ou en ivoire, assez gros pour boucher exactement l'orifice de la narine; l'autre extrémité est munie d'un tube rigide en verre ou en caoutchouc durci, ayant la forme d'un U renversé, dont la branche libre est destinée à plonger au fond d'un réservoir contenant le liquide de l'injection.

Pour faire fonctionner l'appareil, on suspend le réservoir à 30 centimètres à peu près au-dessus de la tête du malade : celui-ci, au moyen d'une aspiration, amorce le siphon, et, après avoir incliné la tête, introduit l'embout dans une narine en ayant soin de *diriger le jet le long du plancher du nez et non du côté de la voûte*; il doit respirer la *bouche ouverte*, ne *pas parler*, ne *pas faire de mouvement de déglutition*, et presque immédiatement le liquide sortira par l'autre narine.

Si les deux narines sont également perméables, on fera bien de placer l'embout tantôt dans l'une, tantôt dans l'autre; mais si l'une est plus étroite que l'autre, c'est toujours par la plus étroite que l'on fera pénétrer le liquide.

Le liquide employé pour la douche doit toujours être chaud ou tout au moins tiède: la température la mieux supportée varie de 30 à 40 degrés. Il ne faut jamais se servir d'eau pure, parce qu'elle irrite la pituitaire et produit une sensation très désagréable, parfois même douloureuse. Si l'on veut faire un simple nettoyage, on prescrira une solution alcaline; voici la formule que nous employons presque toujours :

Bicarbonate de soude. . . . . } āā 100 grammes.
Biborate de soude . . . . . }

deux cuillerées à café, par litre d'eau bouillie, tiède. Les solutions de chlorure de sodium sont dangereuses, car, par leur pénétration dans la caisse, elles peuvent donner lieu à des otites graves suppurées.

Il faut aussi recommander au malade de ne jamais se moucher immédiatement après la douche, parce qu'il s'exposerait à faire pénétrer du liquide dans les trompes.

D'une façon générale, deux irrigations suffisent dans les vingt-quatre heures.

Le liquide employé sera variable suivant les cas : c'est ainsi qu'on emploie des *solutions astringentes* (tannin, alun, acétate de plomb, sulfate de zinc), *des solutions désinfectantes* (acide phénique, naphtol, permanganate de potasse, résorcine, acide borique, etc.), des *eaux thermales* (Saint-Christau, Eaux-Bonnes, Salies-de-Béarn, Mont-Dore, etc.).

2° **Humage. — Aspiration. — Gargarisme rétro-nasal. — Bain nasal**[1]. — « Ces divers moyens de traitement, bien inférieurs à la douche naso-pharyngienne, pourront rendre service dans les cas où la douche ne serait pas applicable pour une raison quelconque.

« L'*aspiration* ou le *humage* consiste à aspirer, à renifler le liquide contenu dans un vase ou mieux dans le creux de la main et à le rejeter quand il est arrivé dans la bouche. On comprend que ce moyen est tout à fait insuffisant pour baigner toutes les parties des fosses nasales.

« Le *gargarisme nasal* ou *rétro-nasal*, préconisé par le docteur Guinier, se pratique de la façon suivante : le malade, prenant une gorgée de liquide dans la

[1] La description de ces différents moyens de traitement est empruntée à Duplay (*loc. cit.*, p. 157).

bouche, renverse la tête en arrière afin de porter le liquide dans la gorge comme pour se gargariser; fermant alors la bouche, il penche brusquement la tête en avant, et avec un peu d'habitude, il arrive assez aisément à faire passer le liquide dans la cavité naso-pharyngienne et les fosses nasales, par un mouvement de relâchement du voile du palais analogue à celui que font les fumeurs de cigarettes pour faire passer la fumée de la bouche dans le nez.

« Le *bain nasal* consiste à renverser fortement la tête du malade en arrière, jusqu'à ce que l'ouverture des narines représente le point le plus élevé des cavités naso-pharyngiennes; puis, après avoir recommandé au malade de respirer exclusivement par la bouche largement ouverte, ou bien de prononcer la lettre A, on verse du liquide dans l'une des narines jusqu'à ce que ce liquide apparaisse et s'écoule par l'autre narine. De la sorte, les deux fosses nasales et la cavité naso-pharyngienne (par suite de l'élévation du voile du palais) sont complètement baignées par le liquide. Après avoir conservé celui-ci le plus longtemps possible, le malade baisse la tête et, soufflant par les narines laissées ouvertes (sans se moucher), expulse le liquide contenu dans les fosses nasales. Ce bain nasal peut être répété plusieurs fois de suite.

« Ces divers moyens, quoique bien inférieurs à la douche, et incapables de laver aussi complètement les fosses nasales, peuvent être un adjuvant très utile de la grande douche, dans les cas, en particulier, où il existe des croûtes épaisses, adhérentes et plus ou moins sèches. Les *aspirations simples*, le *gargarisme rétro-nasal*, le *bain nasal*, en ramollissant et détachant ces croûtes, permettent à la douche d'agir plus vite et plus efficacement pour déterminer le nettoyage complet des cavités nasales. En outre, on pourra, avec les moyens précédents et surtout avec le bain nasal, employer des substances médicamenteuses un peu plus actives que dans la grande douche naso-pharyngienne, et exercer par conséquent une action thérapeutique plus énergique. »

3° **Fumigations. — Inhalations.** — L'emploi de ces procédés de traitement a pour but de modifier l'état pathologique de la pituitaire en dirigeant dans la cavité nasale de la vapeur d'eau (fumigations sèches exceptées), entraînant des substances médicamenteuses fournies par le règne végétal ou minéral (*belladone*, *pavot*, *thym*, *romarin*, *goudron*, *benjoin*, *iode*, *soufre*, etc.).

Pour pratiquer les *fumigations* d'eau chaude, le moyen le plus simple consiste à coiffer d'un entonnoir en verre, en métal, ou même en papier fort, un récipient rempli d'eau, dans lequel on aura mis les plantes ou les substances médicamenteuses, portée à l'ébullition par la flamme d'une lampe à alcool. La vapeur s'échappant par le sommet de l'entonnoir est facilement dirigée dans la cavité nasale.

Parmi les appareils destinés à projeter le jet de vapeur, nous citerons ceux de *Baillemont*, *Charrière*, *Traube*, *Mulki*, *Mandl*, de *Duplay*.

Celui de *Mandl* est constitué par un ballon de verre muni de deux tubulures dont l'une, en forme d'entonnoir, sert à introduire les liquides; l'autre tubulure se continue par un tube en caoutchouc durci, long de 50 centimètres environ, terminé par un embout destiné à être introduit dans les narines. Le ballon est chauffé par la flamme d'une lampe à alcool.

Les *fumigations sèches* consistent à aspirer par les narines des vapeurs produites par la combustion de quelques substances, telles que le benjoin, la myrrhe, etc.

[GÉRARD-MARCHANT.]

4° **Pulvérisations.** — Les *pulvérisations*, dans la thérapeutique nasale, ont pour but de faire pénétrer dans les fosses nasales, par les narines ou par le pharynx, des eaux minérales naturelles ou artificielles, des solutions médicamenteuses (alun, tannin, nitrate d'argent, acide phénique, borique, lactique, etc.) réduites en parcelles excessivement fines, au moyen d'appareils appelés pulvérisateurs.

On se sert généralement de pulvérisateurs *système Richardson*; ces appareils sont trop connus pour que nous les décrivions ici; nous indiquerons seulement les modifications apportées à la tubulure par laquelle sort le liquide pulvérisé.

Lorsque la pulvérisation doit être faite par la narine, la canule se termine par un embout olivaire : le malade place l'embout successivement dans chaque narine et fait fonctionner l'appareil. La canule destinée aux pulvérisations rétro-nasales a son extrémité coudée de façon à pouvoir être introduite derrière le voile du palais dans la cavité naso-pharyngienne. On trouvera figurée dans le *Manuel* du docteur Moure(1) la forme de ces deux canules.

5° **Insufflation.** — L'insufflation consiste à projeter dans les fosses nasales les substances médicamenteuses, réduites en poudre très fine, telles que : alun, borax, calomel, nitrate de bismuth, valérianate de zinc, belladone, iodoforme, salol, etc., etc.

Si l'on n'a pas sous la main un appareil spécial, on pourra introduire dans un tube en verre, dans une plume d'oie ou dans une paille, la poudre prescrite et la faire pénétrer dans le nez, en soufflant avec la bouche.

Les appareils à insufflation sont nombreux. Le plus simple se compose d'une poire en caoutchouc, munie d'un tube en verre; après avoir mis une certaine quantité de poudre dans le tube, on le place à l'entrée du vestibule et on presse brusquement la poire.

Un autre insufflateur est formé d'un tube en métal dont une des extrémités est rétrécie et coudée à angle droit; à l'autre extrémité est adaptée une poire en caoutchouc; du côté de la poire, le tube formant réservoir présente un orifice que vient fermer ou ouvrir un curseur. En pressant la poire, la poudre contenue dans le réservoir sort en poussière très fine.

6° **Attouchements. — Badigeonnages. — Cautérisation.** — Les *attouchements* et les *badigeonnages* se font à l'aide de pinceaux, de stylets ou de pinces, ou de crochets recourbés.

Avec les pinces, on porte dans les narines des bourdonnets d'ouate hydrophile imprégnés de la substance médicamenteuse plus ou moins diluée (nitrate d'argent, chlorure de zinc).

Pour se servir des stylets et des crochets naso-pharyngiens, on enroule à leur extrémité une légère couche d'ouate de façon à lui donner la forme d'un tampon allongé; c'est avec les stylets et les crochets ainsi garnis qu'on fait les badigeonnages à frottement, badigeonnages au naphtol sulfo-riciné, à la solution iodo-iodurée.

Les *attouchements* peuvent se faire directement avec un porte-crayon à nitrate d'argent, avec des crayons de sulfate de cuivre, etc.

(1) Moure, *Manuel pratique des maladies des fosses nasales*, p. 262.

Cautérisation. — Pour ramener à un volume à peu près normal la pituitaire hypertrophiée, on est souvent obligé de recourir à des cautérisations chimiques et surtout à la galvano-caustique thermique ou chimique.

Quand on se sert de ce traitement, il faut avant tout éviter de produire des adhérences cicatricielles des cornets à la cloison et des cornets entre eux. Aussi est-il prudent de ne faire chaque fois qu'une cautérisation, de bien limiter cette cautérisation exactement aux points malades, et de surveiller les pansements.

Le caustique chimique généralement employé est l'acide chromique; nous conseillons de l'appliquer selon le procédé du docteur Hering; on prend une parcelle d'acide cristallisé avec l'extrémité d'une sonde nasale qu'on chauffe *peu à peu*, en la présentant au-dessus d'une lampe à alcool, jusqu'à ce qu'on ait obtenu un enduit gluant et adhérent ayant l'aspect brun foncé. Avec la sonde, ainsi transformée en porte-caustique, on applique l'acide sur le point qu'on veut cautériser. L'opération faite, le malade pratique un lavage ou renifle une solution alcaline tiède. Ce procédé a l'avantage de ne pas être douloureux et permet de bien limiter la cautérisation.

7° **Galvano-caustique thermique.** — Nous ne décrirons pas ici les générateurs, piles ou accumulateurs, ni le manche isolant.

Les cautères galvaniques dont on se sert en rhinologie sont coudés à angle obtus de façon à ce que la main de l'opérateur ne se trouve pas interposée entre la lumière et le spéculum. Le fil de platine est rond ou aplati, ou bien porte vers le milieu une petite plaque ou bouton; il est réduit à d'assez petites dimensions, de façon que la partie qui doit agir sur la muqueuse soit seule incandescente. Les cautères nasaux, dont on fait généralement usage, ont été construits sur les indications de Lœwenberg; en se servant de ces instruments, on ne s'exposera pas, si on cautérise le cornet inférieur par exemple, à buter contre la cloison dans le cas où le patient ferait un mouvement brusque.

Les cautères doivent être ordinairement chauffés au rouge sombre.

Disons enfin qu'avant de procéder à une cautérisation ignée, il est bon d'anesthésier la muqueuse avec une solution forte de cocaïne.

8° **Électrolyse**[1]. — L'*électrolyse* a pour objet de détruire par l'action chimique de la pile, dite action électrolytique, certains polypes du nez ou de la région naso-pharyngienne, l'hypertrophie des cornets, les obstructions de la cavité nasale dues à la déviation et à l'épaississement de la cloison. Le docteur Miot a le premier appliqué l'électrolyse au traitement des déviations de la cloison.

La méthode électrolytique consiste à introduire dans les parties qu'on veut détruire ou dans le voisinage immédiat de ces parties, une ou plusieurs aiguilles d'acier, ou de platine, qu'on met en communication avec le pôle négatif, par exemple, d'un appareil de Chardin ou de Gaiffe; le pôle positif peut être placé sur l'apophyse mastoïde, sur l'avant-bras, dans la narine opposée ou, si l'on se sert de plusieurs aiguilles, être introduit dans l'une des narines. Le courant,

[1] Voy. communication de Miot à la Société française d'otologie et laryngologie, 1888. Communication de Suarez de Mendoza et Garel au Congrès international d'otologie et laryngologie, Paris, 1889. — Paul Hélot. *De l'électrolyse des tumeurs de la cloison du nez et des hyperplasies de la pituitaire. Annales des maladies de l'oreille, du larynx, du nez et du pharynx*, mars 1895. — Du même, *De l'électrolyse des queues de cornet. Archives internationales de laryngologie, d'otologie et de rhinologie*, mars-avril 1896.

faible au début de l'opération, doit augmenter peu à peu d'intensité. Si l'on ne veut pas produire de vives douleurs, il ne faut pas dépasser 20 milliampères du galvanomètre de Chardin, ou 15 milliampères de celui de Gaiffe. Lorsqu'on a terminé la séance, qui dure en moyenne dix minutes, on doit supprimer graduellement le courant par le collecteur avant de retirer les aiguilles.

Lorsque l'escharе est tombée et que la cicatrisation est faite, on recommence l'opération autant de fois qu'il est nécessaire.

9° **Anesthésie.** — Pour les opérations du nez et du naso-pharynx, on emploie, suivant l'importance de ces opérations, l'anesthésie totale ou l'anesthésie localisée.

L'*anesthésie totale*, comme pour toutes les grandes opérations, est obtenue par l'administration du chloroforme. Dans un travail sur l'obstruction nasale, *dans ses rapports avec la chloroformisation* (1), J. Freak W. Silk a insisté sur la nécessité de maintenir la bouche ouverte dès le début de la chloroformisation, pour s'opposer aux phénomènes asphyxiques qui peuvent résulter de l'accumulation des liquides dans l'intérieur de la cavité buccale.

Calmettes et Lubet-Barbon, surtout dans l'opération des végétations adénoïdes, préconisent l'emploi du bromure d'éthyle à la place de la chloroformisation. C'est Moritz Schmidt qui le premier employa tout d'abord ce mode d'anesthésie.

Pour anesthésier la muqueuse des fosses nasales ou du naso-pharynx, on se sert généralement d'une solution de chlorhydrate de cocaïne; mais, pour que la solution remplisse le but, il faut qu'elle soit concentrée et mise pendant quatre ou cinq minutes en contact avec la muqueuse; voici la formule dont nous nous servons toujours :

Chlorhydrate de cocaïne	1 gramme.
Glycérine neutre.	2 —
Eau distillée	4 —

On badigeonne la muqueuse avec le stylet muni de son bourdonnet de coton, soit avec un pinceau. Nous préférons l'emploi du pinceau qui permet un attouchement plus complet et plus uniforme de la muqueuse. Rosenberg conseille de se servir, à la place de la cocaïne, d'une solution *alcoolique de menthol* à 40 ou 50 pour 100.

D'autres ont proposé de faire usage d'une solution composée de 1 *gramme d'antipyrine* pour 10 grammes d'eau.

Nous employons la *cocaïne*, qui nous a donné toujours les meilleurs résultats et n'a jamais, entre nos mains, occasionné le moindre accident.

Nous rappellerons ici que la cocaïne a pour effet de produire une déplétion sanguine du tissu érectile sous-muqueux, et par conséquent une diminution de volume de la muqueuse.

(1) *Journal of laryngologie*, 1889, n° 7.

PREMIÈRE PARTIE

MALADIES DU NEZ

CHAPITRE PREMIER

LÉSIONS TRAUMATIQUES DU NEZ

EGOUEST, Traité de chirurgie d'armée, 1872. — LARREY, Clin. chirurgicale. — BÉRENGER-FÉRAUD. *Gazette des hôpitaux*, 1870. — G. MARTIN, Thèse de doct., Paris, 1873.

I

CONTUSIONS DU NEZ

Par le fait de sa proéminence, le nez est sujet à des contusions fréquentes, résultant de coups directs ou de chutes sur la face. Celles qui portent sur la racine de l'organe s'accompagnent d'une ecchymose, plus rarement d'un épanchement sanguin, qui siège au point contus et qui peut empiéter sur les parties internes des paupières; celles de la partie inférieure donnent rarement lieu à une ecchymose étendue, car la texture serrée des tissus ne permet pas une extravasation sanguine abondante. Par contre, la vascularité et la friabilité de la pituitaire expliquent la constance des épistaxis, peu sérieuses toutefois, que l'on constate dans les contusions.

Lorsque le corps vulnérant a une grande force, on peut observer en même temps des symptômes de commotion cérébrale, car la forme en voûte des os nasaux permet la transmission directe du choc à l'étage antérieur de la base du crâne; c'est dans les mêmes conditions que peut se produire une fracture de la lame criblée de l'ethmoïde; mais dans ces cas la contusion du nez n'a qu'une importance accessoire.

Quant aux hématomes de la cloison qui succèdent à des contusions de la partie inférieure du nez, nous les laissons de côté en ce moment: comme ils sont dus le plus souvent, sinon exclusivement, à une fracture du cartilage, nous les retrouverons quand nous nous occuperons de ces lésions.

II

PLAIES

Comme dans tous les organes, les plaies du nez peuvent être produites par des instruments piquants, tranchants ou contondants. Elles peuvent n'inté-

resser que les parties molles, ou bien à la fois les parties molles et le squelette, ou bien encore les parties molles, le squelette et la pituitaire : ces dernières constituent les plaies pénétrantes. La pénétration peut même être plus profonde et l'instrument vulnérant produire des lésions variables, sur lesquelles nous n'avons pas à nous arrêter, dans les cavités voisines des fosses nasales : l'orbite, les sinus de la face, la cavité crânienne.

Les plaies par *instruments piquants* présentent, en général, très peu de gravité; nous ferons cependant remarquer que lorsque ces plaies sont pénétrantes, elles donnent lieu plus fréquemment que les autres à de l'emphysème sous-cutané. Cet emphysème ne peut se produire que dans les plaies de la partie supérieure du nez, là où il existe un tissu cellulaire assez lâche; comme dans les fractures, on le voit apparaître de très bonne heure, lorsque le malade se mouche, en même temps qu'il éprouve la sensation d'un sillon de feu au niveau de la racine du nez; il reste, en général, limité à cette partie et aux paupières, et n'atteint qu'exceptionnellement les régions voisines de la face. Il disparaît spontanément et dans un temps assez court; ce n'est donc que dans des cas très rares que l'on sera obligé de diriger contre cette complication une thérapeutique spéciale, des mouchetures par exemple, aidées de la compression.

Les plaies superficielles par *instruments tranchants* offrent peu d'intérêt; une suture fine suffira lorsqu'il y aura un lambeau un peu étendu, suture plus nécessaire encore, si le bord libre des narines se trouve sectionné.

Les *plaies pénétrantes* sont plus importantes ; elles peuvent être verticales ou transversales, et parmi ces dernières, il faut distinguer les sections incomplètes ou totales de l'organe. Les plaies verticales du dos du nez se réunissent seules : le moindre agglutinatif maintiendra juxtaposés les bords de la solution de continuité; celles qui intéressent la partie inférieure, les ailes du nez, doivent, au contraire, être suturées soigneusement, car l'élasticité des cartilages tend à en éloigner sans cesse les bords.

La même suture sera suffisante dans les plaies transversales siégeant sur un ou sur les deux côtés du nez, qui retombe alors sur la lèvre, et qui n'est maintenu dans sa position que par la cloison ou la sous-cloison. La section est parfois encore plus complète et l'organe ne se trouve retenu que par un mince pédicule; on n'en doit pas moins essayer la réunion par une suture soignée, et Bérenger-Féraud a recueilli 50 observations dans lesquelles cette tentative a été suivie de succès. On connaît, du reste, l'exemple remarquable que rapporte Larrey, dans sa clinique chirurgicale, dans lequel la section intéressait aussi les os sous-jacents : un coup de sabre divise transversalement la moitié inférieure du nez, les deux points correspondants des joues et de la lèvre supérieure et les deux os maxillaires jusqu'au palais; une première suture lâche; Larrey fait alors une suture secondaire des os et des parties molles, et obtient la guérison complète en quarante-cinq jours.

Le nez peut enfin être complètement *sectionné*, et une partie plus ou moins grande de l'organe peut se trouver tout à fait *détachée*. 27 succès rapportés par G. Martin prouvent que, même dans ce cas, on doit tenter la réunion primitive. La réapplication, du reste, n'a pas besoin d'être immédiate, et l'on a vu ces *greffes* réussir après une heure d'attente (Galin, Hoffacker); d'après ce dernier auteur, ce retard serait même avantageux, car il permettrait d'obtenir une hémostase assez complète pour ne pas être gêné par les caillots. La partie détachée est conservée dans un liquide antiseptique tiède, pendant que l'on

nettoie la surface saignante; on fait la suture, soit des parties molles seules (employée dans la plupart des cas), soit la suture des cartilages et de la peau, recommandée par quelques chirurgiens; des tampons de gaze antiseptique, introduits dans la narine, maintiennent la partie détachée et tendent à lui conserver sa forme. Il faut savoir qu'après l'intervention le nez reste froid et pâle, qu'il ne reprend son aspect normal que douze heures (Immisch), ou même deux ou trois jours après (Holmes Coote); il ne faut donc pas se hâter, croyant à un insuccès, d'enlever l'extrémité de l'organe que l'on a *greffée*.

Les plaies par *instruments contondants*, ou par *projectiles de guerre* offrent peu de particularités intéressantes à signaler; les lésions superficielles que ces corps produisent rappellent celles qui succèdent à des plaies par instruments tranchants; quant aux lésions profondes produites, par exemple, par des balles qui perforent le nez, elles s'accompagnent de désordres du côté de l'encéphale ou de l'orbite, qui prennent alors une importance prépondérante. Dans certains cas, lorsque les balles sont de petit calibre, ou lorsqu'elles arrivent au bout de leur course, elles peuvent perforer seulement une des parois des fosses nasales et s'enclaver dans les méats ou dans les sinus, constituant ainsi de véritables corps étrangers.

Les observations de ce genre sont assez nombreuses dans les traités de chirurgie militaire. Legouest rapporte, par exemple, l'histoire d'un officier blessé par une balle qui avait fracturé la paroi interne de l'orbite et s'était logée dans un des sinus supérieurs; pendant dix-huit ans le malade éprouva de violentes céphalalgies et une sensation de déplacement du projectile lorsqu'il renversait la tête ou l'inclinait en avant; un jour il cracha la balle, tombée dans sa bouche. Dans un autre cas, rapporté par le même auteur, c'est un général qui s'éveille pendant la nuit en sentant tomber dans sa bouche une balle qui, treize ans auparavant, lui avait crevé un œil et s'était logée dans un sinus. Lemaître [1] cite aussi l'observation d'un homme qui avait depuis quatre ans un écoulement fétide par le nez et chez lequel on put extraire un corps noirâtre de 3 centimètres de long, à cheval sur la partie supérieure de la cloison; c'était un fragment de chemise d'obus qu'il avait reçu quatre ans avant, et qui n'avait alors donné lieu qu'à une légère épistaxis, sans la moindre plaie.

Ces cas nous amènent à dire quelques mots sur une variété de corps étrangers des fosses nasales, consécutifs à des plaies pénétrantes, produites par des instruments qui se sont cassés dans les téguments et qui y restent inclus. Ce sont presque toujours des lames de couteau, qui peuvent avoir jusqu'à 6 centimètres de long sur 15 millimètres de large; dans le cas de Legouest, c'est un crayon de charpentier, long de 6 centimètres sur 1 centimètre de côté. Bérenger-Féraud [2] a recueilli plusieurs observations de ce genre. Dans toutes, il s'agit d'individus qui ont été frappés en état d'ivresse, et qui n'ont gardé aucun souvenir de leur accident; la plaie produite par l'instrument vulnérant se cicatrise, et ce n'est que longtemps après (six mois) (Legouest) [3], quatre ans (Molinier) [4], quarante-deux ans (Rodolfi) [5], que le malade atteint, soit d'un écoulement purulent persistant par une fosse nasale, soit d'une obstruction

(1) Lemaitre. Société anatomique, oct. 1874.
(2) Bérenger Féraud, *Bulletin thérapeutique*. 1888.
(3) Legouest, *Bulletin thérapeutique*, t. LXIV.
(4) Molinier, *Mémoires de méd. milit.*, 1854.
(5) Rodolfi, *Bulletin thérapeutique*, t. LXVI.

d'une narine, soit d'une inflammation chronique d'une région lacrymale (Bérenger-Féraud), se présente au chirurgien. L'examen des fosses nasales avec le miroir rhinoscopique et avec le stylet, l'existence d'une cicatrice dans le voisinage du nez, permettent le plus souvent d'établir le diagnostic complet; il faut savoir cependant que ce diagnostic est parfois difficile, car, étant données les circonstances dans lesquelles se passe l'accident, les commémoratifs sont souvent nuls et la cicatrice peut siéger assez loin du nez (région temporale, arcade zygomatique) et même du côté opposé à la fosse nasale malade (cas de Bérenger-Féraud).

Nous n'insistons pas sur le traitement de ces accidents, car les procédés d'extraction varient avec chaque cas particulier; quelquefois une pince suffira pour saisir le corps vulnérant et le dégager; d'autres fois l'extraction par les fosses nasales sera impossible, et il faudra se créer une voie artificielle au point où l'on sentira le corps étranger.

III

FRACTURES DU NEZ

Nous réunirons dans un même chapitre, les *fractures des os propres du nez* et *celles de la cloison ostéo-cartilagineuse des fosses nasales*; si leur symptomatologie, en effet, nécessite une description spéciale, toutes présentent les mêmes indications thérapeutiques et peuvent être justiciables des mêmes appareils.

Fractures des os propres. — Malgaigne, Traité des fractures. — Hamilton. Traité des fractures. — Poinsot, *Dict. de méd. et de chir. prat.* — Spillmann, *Dict. encycl. des sciences méd.*

Fractures de la cloison. — Jarjavay, *Bulletin thérapeutique*, 1867. — Casabianca, Thèse de doct., Paris, 1876. — Mollière, *Lyon médical*, août 1888.

Traitement. — Chevallet, Thèse de Lyon, 1889, n° 472.

1° *FRACTURES DES OS PROPRES*

Étiologie. — Les fractures des os nasaux sont relativement rares; si le nez, par sa proéminence, semble plus exposé aux divers traumatismes, il ne faut pas oublier que les os propres sont protégés par la saillie du front et par celle de la portion cartilagineuse; leur disposition en voûte accroît encore la résistance qu'ils offrent aux corps vulnérants.

Elles sont plus fréquentes chez l'homme que chez la femme, et n'auraient jamais été observées dans le jeune âge (Malgaigne).

Elles sont toujours le résultat de causes directes, et succèdent à des coups ou des chutes portant directement sur les os; aussi est-il fréquent de les voir s'accompagner de lésions des téguments plus ou moins étendues.

Anatomie pathologique. — La solution de continuité intéresse presque toujours les deux os propres du nez; les fractures unilatérales, admises par J.-L. Petit, sont regardées comme très rares par Duverney.

Le trait de fracture, suivant la direction primitive du corps vulnérant, se rouve vertical, transversal ou oblique.

Au point de vue du déplacement, il y a lieu de distinguer les fractures simples et les fractures comminutives. Dans les premières, il arrive parfois qu'il ne se produit aucun déplacement : les fragments, maintenus par le périoste, les parties molles et la pituitaire, restent en contact immédiat. Lorsque le déplacement se produit et que le trait de fracture est vertical, l'un des fragments glisse sous l'autre, qui chevauche et fait une saillie appréciable au doigt ; lorsque la solution de continuité est transversale ou oblique, le fragment inférieur subit un certain degré d'enfoncement tandis que le supérieur, retenu par son union intime avec le frontal, reste dans sa situation normale (fig. 286). Ces déplacements sont plus fréquents dans les fractures comminutives : dans ces cas, la multiplicité des fragments est parfois très grande, comme dans l'observation de Marchetti où les os étaient réduits en un nombre considérable d'aiguilles dont quelques-unes étaient grosses comme des grains de millet ; dans ces conditions, la racine du nez est absolument aplatie et, quoique plusieurs fragments puissent faire saillie en avant, l'ensemble se trouve enfoncé.

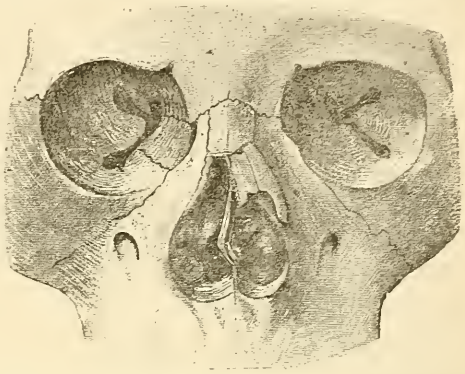

Fig. 286. — Fracture des os du nez avec déplacement (Kœnig.)

Nous ne faisons que signaler : les lésions fréquentes des parties molles et de la pituitaire, qui accompagnent les fractures des os nasaux ; la possibilité de plaies profondes ayant pour siège surtout la muqueuse, pouvant communiquer avec le foyer de la fracture, qui se trouve ainsi transformée en fracture ouverte. Il est plus important d'indiquer la coexistence possible (surtout dans les fractures comminutives, dues à des chocs violents), d'une fracture de la lame criblée de l'ethmoïde ; cette complication, toujours grave, a été observée deux fois par Nélaton, et donne lieu aux symptômes particuliers qu'on connaît. On peut encore constater parfois la fracture concomitante de l'unguis ou de l'apophyse montante du maxillaire supérieur ; dans ces cas, la formation du cal peut amener un rétrécissement du canal nasal, et il en résulte des tumeurs lacrymales ou des dacryocystites très rebelles ; Boyer et les auteurs du *Compendium* en rapportent des exemples.

Symptômes. — Nous prendrons, comme type de description, la fracture la plus fréquente, c'est-à-dire celle qui s'accompagne d'une déchirure complète de la pituitaire, la *fracture ouverte.*

L'examen du malade permet de constater tout d'abord la contusion des parties molles, l'existence de plaies superficielles, d'une ecchymose ou d'un épanchement sanguin plus ou moins volumineux, qui n'ont d'autre importance que de rendre l'exploration directe plus difficile.

Deux symptômes fonctionnels sont spéciaux à ces fractures, l'*épistaxis*, l'*emphysème.* L'épistaxis est constante et en général assez abondante ; il est rare cependant que, par sa persistance, elle devienne grave, et ce n'est qu'à titre exceptionnel qu'on peut citer l'épistaxis mortelle rapportée par Mossi.

La rupture complète de la pituitaire permet aussi la production de l'emphy-

sème. Celui-ci apparaît rapidement, et au moment où le malade se mouche. Il reste le plus souvent limité à la racine du nez et à la partie inférieure du front; mais il peut s'étendre encore aux paupières, produire l'occlusion complète des yeux (Duplay), et, plus exceptionnellement, envahir toute la face et le cou (Poinsot).

Lorsque le gonflement ne sera pas trop considérable, l'examen direct de la région permettra de se rendre compte de la *déformation*. Dans les fractures verticales, on pourra avec l'ongle constater le chevauchement d'un des fragments latéraux : il se traduira par une rainure verticale, plus ou moins régulière, due à la dépression de l'un des fragments, rainure limitée d'un côté par la saillie verticale aussi du fragment soulevé. Dans les fractures transversales, on observera l'enfoncement du fragment inférieur, limité en haut par l'arête vive du fragment supérieur adhérent encore au frontal. L'examen rhinoscopique antérieur, lorsqu'il sera possible, fera constater du côté de la muqueuse des déplacements inverses, c'est-à-dire la saillie verticale ou transversale de l'un des fragments, qui obturera, en partie, la fosse nasale correspondante.

Il est inutile d'ajouter que, dans cet examen, on provoquera une *douleur*, dont le maximum répondra à la solution de continuité des os.

Cette palpation sera souvent gênée par l'emphysème sous-cutané, qui donnera lieu à sa crépitation particulière, et qu'il ne faudra pas confondre avec la crépitation osseuse. Celle-ci sera obtenue, soit en saisissant la racine du nez et en lui imprimant des mouvements de latéralité, soit en pressant sur le dos de l'organe comme pour enfoncer les fragments; mais il faut être très prudent dans ces recherches, sous peine de voir augmenter la déformation déjà existante et les difficultés de la réduction.

Dans les *fractures simples*, les symptômes sont réduits à leur minimum, surtout lorsqu'il n'y a pas de déplacement. On n'observe alors qu'une épistaxis légère due à la déchirure superficielle de la pituitaire; il n'y a pas d'emphysème, pas de déformation, quelquefois pas de crépitation, et le seul signe précis de la fracture est une douleur vive, exactement localisée sur un point de la voûte des os nasaux. La contusion des parties molles rendra encore le diagnostic plus difficile. Il est vrai que l'erreur aura peu d'importance, vu l'absence de déplacement.

Les *fractures comminutives* se traduisent par les symptômes qui caractérisent la fracture compliquée; la déformation y sera très manifeste, et la multiplicité des fragments rendra très facile la constatation de la crépitation osseuse. Ajoutons que c'est surtout dans ces écrasements du nez, que l'on a constaté la fracture concomitante de la lame perpendiculaire et même de la lame criblée de l'ethmoïde; dans ces derniers cas, l'épistaxis se modifie et se présente avec les caractères d'abondance, de continuité et de persistance qu'elle revêt dans les fractures de la base du crâne.

Durée. — Complications. — Le périoste, participant à la vitalité bien connue de tous les tissus de la face, assure la consolidation des fractures des os nasaux en peu de temps : en vingt jours, au plus, cette consolidation est complète. Le pronostic serait donc très favorable, s'il ne pouvait survenir plusieurs complications qui nécessitent quelques réserves.

Les *complications primitives* sont peu nombreuses : nous signalerons la *commotion cérébrale* produite par le traumatisme et qui a sa gravité propre, et la *fracture de la lame criblée de l'ethmoïde*, qui prend, dans ce cas, une importance prépondérante.

L'épistaxis devient rarement, par son abondance, une complication, en dehors du cas exceptionnel de Mossi.

Quant à l'emphysème, il reste généralement limité et disparaît en quelques jours; même dans les cas où il s'étend beaucoup, il ne constitue pas une cause de gravité et il nécessite rarement une intervention spéciale.

Les *complications tardives* sont plus nombreuses et plus sérieuses. Nous ferons remarquer d'abord la fréquence d'une *déformation persistante* (1): cela tient d'une part aux difficultés qu'on éprouve à réduire exactement la fracture, à celles que l'on a de savoir, sous le gonflement des parties molles, si la réduction est complète; et d'autre part à la facilité avec laquelle les déplacements se reproduisent sous des appareils ingénieux, mais trop souvent impuissants.

Nous avons déjà parlé, dans les fractures concomitantes de l'apophyse montante du maxillaire ou de l'unguis, de la possibilité d'un *rétrécissement du canal nasal*, d'où peuvent résulter une tumeur lacrymale ou un larmoiement très rebelles.

On a encore très souvent signalé, après la fracture des os du nez, *la perte ou la diminution de l'odorat*, qu'on attribue, en général, à un décollement de la muqueuse et à une déchirure des fibres olfactives produites par le traumatisme.

Enfin, fréquemment, il persiste, après la consolidation, *du nasonnement de la voix*, comme toutes les fois qu'il y a un certain degré d'oblitération des fosses nasales (Duplay).

Nous en aurons fini avec ces complications, lorsque nous aurons indiqué, à propos des fractures compliquées, la possibilité *d'accidents infectieux locaux*; la formation de collections purulentes entre les os et la muqueuse, ou entre la peau et les os, qui peuvent s'accompagner de nécroses étendues (Poinsot) et de difformités consécutives.

2° *FRACTURES DE LA CLOISON*

Nous savons que la cloison des fosses nasales est composée de trois pièces distinctes : la lame perpendiculaire de l'ethmoïde, le vomer, le cartilage de la cloison. Chacune de ces trois pièces pourrait se fracturer isolément, d'où la nécessité d'établir trois groupes de fractures, dont les deux premiers, il est vrai, sont très peu importants et dont nous ne dirons que quelques mots.

a. *Fracture de la lame perpendiculaire de l'ethmoïde.* — Elle coexiste assez souvent avec la fracture des os propres du nez, et surtout, comme nous l'avons vu, avec les fractures comminutives: mais elle pourrait aussi, d'après Hamilton, exister isolément et elle siégerait alors le plus souvent au niveau du vomer.

b. Quant à la *fracture du vomer*, elle est très rare, et comme elle ne s'accompagne d'aucun déplacement, elle ne pourra être que difficilement constatée (Chevallet).

c. *Fracture du cartilage de la cloison.* — Cette variété, beaucoup plus importante que les précédentes, a été surtout l'objet d'études de Jarjavay et de Mollière.

Elle est presque aussi fréquente que celle des os propres, et, comme cette dernière, elle reconnaît toujours pour cause un traumatisme direct.

(1) Cette déformation peut simuler celle qu'occasionne la syphilis : c'était le cas d'un malade observé par nous et dont le nez avait été *écrasé*, vingt ans auparavant par un coup de sabre.

Le point le plus intéressant de cette lésion est son anatomie pathologique: il faut, en effet, distinguer, dans son histoire, deux groupes de faits. Dans un premier groupe, on doit ranger les cas dans lesquels la solution de continuité siège à l'union du cartilage et du vomer, et s'accompagne d'un déplacement par glissement : c'est la *fracture simple de Jarjavay*, la fracture du nez proprement dite des auteurs; pour Molière, c'est la *luxation du cartilage sur le vomer*. Le second groupe de faits comprend les fractures qui siègent dans la continuité du cartilage de la cloison, et qui s'accompagnent d'hématomes, mais sans déplacements : c'est la *fracture compliquée de Jarjavay*, la *fracture de la cloison sans déplacements*, de Chevallet.

Prenons le premier cas, et étudions-en le mécanisme, d'après Mollière. Lorsque le nez se trouve lésé par un choc antéro-postérieur, il se fait une disjonction de la symphyse du cartilage de la cloison avec le vomer; le cartilage glisse sur une des parois de la cloison osseuse et produit ainsi la dépression dorsale au-dessus du lobule, qui caractérise cette lésion. « Ce qu'on appelle fracture du nez, dit Mollière, n'est qu'une luxation de la cloison sur le vomer », et il ajoute : « je m'en suis rendu compte, non seulement dans les autopsies, mais encore en expérimentant sur le cadavre. Il suffit, en effet, pour amener cette disjonction et la déformation absolument caractéristique, de porter sur le nez un coup antéro-postérieur violent. Ce qui prouve encore que cette lésion est la vraie, c'est que cette dépression transversale sus-lobulaire est facilement obtenue, en pénétrant par l'orifice postérieur des fosses nasales, en séparant avec le bistouri le vomer de la cloison et en opérant sur le cartilage une traction d'avant en arrière: dans ces conditions, le nez se déforme au-dessous des os propres comme dans les fractures produites par un traumatisme. »

Cette *luxation de la cloison* s'accompagne souvent, comme l'a indiqué Jarjavay, de la rupture des adhérences fibreuses qui unissent les cartilages latéraux au bord inférieur des os nasaux; par le fait de cette disjonction il s'effectue une déviation latérale, en rapport avec le déplacement de ces cartilages; suivant la direction du coup, la pointe du nez se trouve rejetée latéralement, entraînée un peu en bas et forme un véritable crochet.

En somme, dans ce qu'on est convenu d'appeler fracture de la cloison, il y a une double déformation; par le fait du glissement en bas et en arrière du cartilage de la cloison sur le vomer, il se produit au-dessous des os propres une dépression dorsale transversale qui peut aller jusqu'à l'aplatissement complet de la pointe du nez. Comme le plus souvent, grâce à la latéralité du choc, il y a aussi disjonction des cartilages latéraux, à la déformation précédente s'ajoute une déviation latérale de la pointe de l'organe qui forme crochet. Il y a donc, en général, pour caractériser ces lésions, une double courbure, l'une à concavité antérieure, l'autre plus aiguë et à concavité latérale.

Telle est la déformation extérieure qui caractérise cliniquement la fracture de la cloison. Le glissement du cartilage a aussi pour effet d'obturer en partie l'une des fosses nasales; l'examen rhinoscopique permettra de constater cette obstruction partielle, tandis qu'un stylet introduit le long de la cloison, du côté opposé, rencontrera parfois la saillie formée par le bord antérieur du vomer.

Nous passerons rapidement sur les autres symptômes, tels que l'épistaxis, les lésions des parties molles, qui n'ont rien de spécial dans ce cas; nous insisterons davantage sur quelques signes particuliers. C'est ainsi que la pression du doigt sur le dos du nez fera constater le *défaut de résistance de la cloison*; qu'en sai-

sissant la pointe de l'organe, on obtiendra une mobilité anormale de la portion cartilagineuse, et parfois une crépitation toute spéciale ressemblant à un craquement (Jarjavay). Quant à la disjonction des cartilages latéraux, elle se traduira par la déformation latérale déjà signalée et par une douleur fixe, à la pression, au niveau du bord inférieur des os nasaux.

Reste le second groupe de faits, les *fractures du cartilage de la cloison sans déplacements*, les *fractures compliquées de Jarjavay*. Ce serait une fissure du cartilage, et elle s'accompagnerait, comme l'a indiqué Jarjavay, et comme l'a observé plusieurs fois Casabianca, d'*hématomes en bissac*. Comme on le sait, ces hématomes sont constitués par deux tumeurs occupant les deux fosses nasales et communiquant à travers la cloison, de telle sorte que la pression exercée sur l'une se transmet à l'autre qui augmente de volume, et qu'une incision pratiquée d'un seul côté suffit à les vider toutes deux. Ces hématomes peuvent suppurer, s'ouvrir du côté de la muqueuse ou de la peau, s'il y a une plaie, et consécutivement on peut observer une mortification plus ou moins étendue du cartilage (voy. *Hématomes de la cloison des fosses nasales*).

Diagnostic. — Le diagnostic des fractures de la charpente ostéo-cartilagineuse du nez est rendu si difficile par le gonflement, souvent considérable des parties molles, que sur 25 cas la lésion a été méconnue 14 fois (Hamilton); il est cependant très important, car de l'erreur peut résulter une difformité persistante de l'organe. Il faudra donc s'entourer de toutes les précautions voulues: palper attentivement avec l'ongle la surface externe de l'organe pour apprécier le déplacement des fragments et pratiquer, si c'est nécessaire, l'examen rhinoscopique, aidé d'un stylet ou d'une sonde métallique, pour reconnaître les déviations internes.

Les fractures simples, sans déplacements, seront les plus difficiles à reconnaître, car le seul symptôme caractéristique peut n'être qu'une douleur, localisée à un point fixe des os du nez, lorsque la crépitation fait défaut, ce qui est fréquent; il est vrai que ces cas sont aussi ceux où l'erreur est la moins préjudiciable, car il ne persiste pas de déformation après la consolidation.

Les fractures avec déplacements se reconnaîtront à l'existence d'arêtes vives, de saillies indiquant soit le chevauchement vertical, soit l'enfoncement transversal de l'un des fragments avec déplacements inverses dans les fosses nasales; on pourra en outre constater, le plus souvent, de la crépitation, laquelle est constante dans les fractures comminutives. Quant aux fractures compliquées, elles se traduiront encore par des épistaxis plus abondantes et par la production d'un emphysème sous-cutané.

La luxation du cartilage de la cloison se manifestera par une dépression transversale au-dessous des os propres, par une déviation latérale de la pointe du nez, par un défaut de résistance et une mobilité anormale de la portion cartilagineuse, accompagnée parfois d'une crépitation spéciale. Un hématome en bissac indiquera le plus souvent, sinon toujours, une fissure du même cartilage.

Traitement. — En présence d'une fracture du nez, il faut tout d'abord s'occuper des plaies de la peau et de la muqueuse, s'il en existe, et en assurer l'antisepsie par des lavages ou des douches nasales; ce précepte doit être encore plus rigoureux lorsqu'on a affaire à une fracture compliquée; il serait même utile d'obturer légèrement la fosse nasale correspondante avec quelques tampons

de gaze antiseptique, qui empêcheraient l'infection du foyer de la fracture. Le gonflement des parties molles est quelquefois tel qu'il est impossible de traiter immédiatement la lésion osseuse : il faut le plus souvent attendre qu'il ait diminué; mais cette expectation ne doit pas être trop prolongée, car la consolidation est très rapide et un retard trop grand pourrait amener des déformations irréparables. C'est vers le quatrième ou le cinquième jour après l'accident qu'on peut satisfaire aux deux indications de toute fracture : réduire les déplacements et maintenir cette réduction avec des appareils appropriés.

Pour réduire les déplacements on peut employer une simple sonde de femme avec laquelle on soulève les fragments, tandis qu'un doigt placé à l'extérieur facilite la coaptation. W. Adams se sert d'un forceps à branches parallèles; Mollière, de tiges mousses en ivoire; Weber emploie une pince à polypes ordinaire, dont une branche introduite dans la narine sous le fragment, le relève par un mouvement de levier, tandis que l'autre, extérieure, limite le redressement.

Bien plus difficile est le maintien de la réduction, et le nombre considérable des appareils inventés le prouve surabondamment. Il est nécessaire de les diviser en deux groupes, suivant le but qu'ils se proposent d'atteindre. Dans le premier, on peut ranger ceux qui sont destinés à obvier aux déviations latérales; dans le second, ceux avec lesquels on se propose de s'opposer à l'enfoncement transversal, soit des os propres, soit du cartilage de la cloison.

Parmi les premiers, il faut signaler les gouttières de plomb, moulées sur le nez, de Malgaigne, les moules en gutta d'Hamilton, en papier mâché de Dzondi, les attelles en carton ou en gutta maintenues par du diachylum de Weber, les badigeonnages collodionnés successifs de Dumreicher, enfin les deux appareils de Walsham; l'un est un masque de cuir moulé sur la face, qui contient des écrous sur les côtés du nez, et dans lesquels entrent des vis avec tampons pour corriger la déviation; l'autre est une coiffe en feutre à la partie frontale de laquelle se fixe une plaque métallique qui maintient un ressort à spirale avec tampon compresseur et vis à pression variable.

Pour parer à l'enfoncement des os propres, il existe aussi deux catégories d'appareils : les uns n'agissent que par une compression extérieure portant sur les os nasaux; les autres, introduits dans les fosses nasales, ont pour but de relever les fragments enfoncés. Les premiers se composent essentiellement de plaques frontales qui servent de points d'appui à des ressorts à pression variable, qui portent des tampons compresseurs, comme le second appareil de Walsham : tels sont ceux de W. Adams, de Royère. Ces appareils peuvent rendre des services dans les fractures comminutives ou dans les fractures verticales. Les seconds sont plus nombreux; le plus simple est le procédé d'Hamilton, qui pratique un tamponnement avec des bourdonnets de charpie, attachés chacun à un fil spécial; — puis viennent les vessies en caoutchouc de Poinsot, les canules en métal de B. Bell, les grosses sondes en caoutchouc de Packard, soutenues à l'extérieur par un emplâtre adhésif; enfin les appareils constitués par des plaques labiales avec ou sans plaques frontales supportant des tiges fixes ou à ressort dont on peut varier la pression : tel est, par exemple, l'appareil de Dubois.

Il faut aussi signaler la méthode qu'emploie Lewis H. Mason (de Brooklyn) dans les fractures avec affaissement de la voûte. Il traverse le nez, au-dessous des fragments, avec des aiguilles nickelées ou dorées, et il réunit les deux extrémités avec du caoutchouc sur le dos du nez; l'aiguille agit ainsi comme

un tirant de voûte et empêche la chute de l'arcade nasale; il les enlève après sept à huit jours. Le même procédé a réussi à Fifield (de Boston) dans une fracture comminutive avec plaie, chez un jeune garçon.

Restent les appareils destinés à obvier au glissement vertical du cartilage de la cloison sur une des faces du vomer. W. Adams emploie deux lames parallèles qui soutiennent la cloison et qui sont supportées par deux bras extérieurs, s'articulant comme un forceps, et munies de vis que l'on serre suffisamment pour maintenir les lames en contact avec la cloison; après deux à trois jours, il remplace cet appareil par des boules d'ivoire ou de caoutchouc (Walsham), que le malade peut retirer à volonté. Jurasz emploie aussi un instrument composé de deux branches appliquées séparément comme un forceps et maintenues par une vis; quelques jours après il le remplace par les boules de W. Adams.

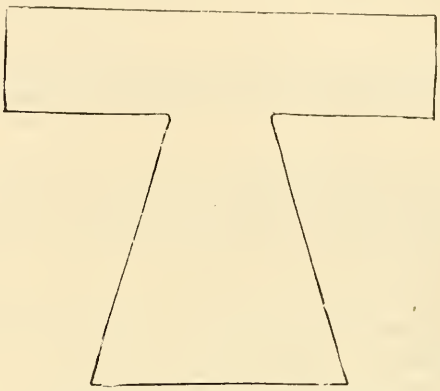

Fig. 287. — Appareil plâtré de Mollière.

Nous n'insistons pas sur ces appareils dont les modèles diffèrent, mais reposent tous sur les mêmes principes, et nous terminerons cette longue liste par la description de l'appareil plâtré recommandé par Mollière et Chandelux.

Il aurait l'avantage de s'appliquer à tous les cas, aussi bien à la fracture des os propres qu'à celle de la cloison, aux déviations latérales aussi bien qu'aux dépressions transversales. Il se compose d'une dizaine de doubles de tarlatane auxquels Mollière donne la forme d'un triangle avec double prolongement frontal (fig. 287) et Chandelux une forme un peu plus complexe (fig. 288). L'application de l'appareil nécessite une réduction complète, qu'un aide fait avec tiges d'ivoire mousses, et qu'il maintient par une traction d'arrière en avant; il est absolument indispensable que l'aide ne cesse ces tractions que lorsque le plâtre est parfaitement sec. L'appareil, enduit de plâtre, est appliqué sur le nez, qui doit être en rectitude absolue; la languette supérieure de l'appareil est maintenue par son adhérence aux cheveux, qui à ce niveau ne doivent avoir que 1 centimètre de long; les prolongements frontaux et labiaux qui arrivent jusqu'au bord antérieur des masséters, sont simplement maintenus par du collodion; quant aux parties latérales, il faut mettre un soin spécial à les accoler sur les faces latérales du nez. Enfin, on peut, si l'on veut, y ajouter à l'intérieur des tubes en caoutchouc avec manchons de gaze iodoformée. Cet appareil est laissé en place quinze jours chez l'enfant, vingt-cinq jours chez l'adulte.

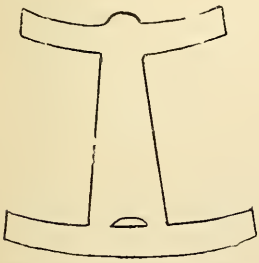

Fig. 288. — Appareil plâtré de Chandelux.

Tels sont les nombreux moyens dont le chirurgien dispose, pour obvier aux déformations qui accompagnent les fractures du nez. Il est difficile de faire un choix au milieu de tous ces appareils, qui peuvent du reste répondre, chacun d'eux, à des indications particulières. Nous ferons seulement remarquer que

[GÉRARD-MARCHANT.]

ceux qui entrent dans les fosses nasales sont le plus souvent mal supportés, et que l'on est obligé de les enlever de très bonne heure. Il sera donc indiqué de choisir, autant que possible, parmi ceux qui n'agissent que par une compression externe; et nous croyons que l'appareil plâtré suffira le plus souvent, à la condition que le gonflement des parties molles ne soit pas trop considérable, que la réduction soit parfaite, et qu'elle soit maintenue jusqu'à la dessiccation complète de l'appareil.

3° *LUXATION DES OS PROPRES*

Bourguet, *Revue médico-chirurgicale*, 1851, p. 82. — Longuet, *Revue et mém. de méd. milit.*, 1881, p. 280. — Hamilton, Traité des fractures et des luxations.

La luxation des os propres du nez avait été admise par Benj. Bell (1796) et par Heister (1770), mais ils n'en avaient donné aucun exemple; la première observation, publiée par Bourguet (d'Aix) en 1851, n'avait pas paru concluante aux auteurs du *Compendium*, qui, se basant sur la facilité de la réduction, l'avaient considérée comme une fracture. Depuis, Longuet, en 1881, en a publié une seconde observation à laquelle il a joint une expérience cadavérique; enfin Hamilton prétend avoir plusieurs fois observé cette lésion, qui, d'après lui, serait plus fréquente dans l'enfance.

Nous ne pouvons mieux faire que de rapporter les deux observations de Bourguet et de Longuet qui ont trait l'une à une luxation complète, l'autre à une luxation incomplète des os nasaux; de leur lecture découle la connaissance anatomo-pathologique et clinique de cette affection.

Obs. de Bourguet : « Un homme de vingt-deux ans, dans un accident de voiture, précipité de son siège, vient s'abattre sur un trottoir, la partie latérale gauche du nez portant contre la bordure en pierre de taille. A l'examen, il présente le tiers supérieur du nez dévié vers la droite, la partie inférieure conservant sa direction normale. Le bord inférieur de l'os nasal droit fait saillie au-dessus du cartilage correspondant. A gauche, on aperçoit en arrière de l'os nasal enfoncé, l'apophyse montante du maxillaire, et en haut une arête saillante, qui est le bord supérieur du nasal séparé par un vide de la surface articulaire du frontal. Le cartilage de la cloison, dévié supérieurement, est droit en bas. On ne constate ni irrégularité de la surface, ni crépitation, ni mobilité; en un mot, il n'y a pas de fracture. La narine droite est plus libre au doigt que la gauche. Pour opérer la réduction, le doigt auriculaire de la main droite est introduit dans la narine gauche; le pouce de la même main est appliqué sur la saillie du nasal droit, et un mouvement de bascule permet au nasal gauche de reprendre sa place. La saillie du nasal droit s'effaça par une pression directe de dehors en dedans. Après cette manœuvre, on put mouvoir le nez, sans que le déplacement se reproduisît; la guérison se maintint sans difformité. Une légère hémorragie nasale ne cessa qu'après la réduction obtenue. »

Obs. de Longuet : — « Le 9 septembre 1881, un spahi recevait dans une rixe un coup violemment assené à l'angle interne de l'œil droit, peut-être avec une pierre, car il existait à ce niveau une plaie linéaire; une hémorragie abondante avait lieu immédiatement par les narines.

« Le lendemain, violente ecchymose de toute la région oculaire droite; le dos

du nez, à la peau rouge et tendue, était le siège d'une vive douleur et d'une déformation assez appréciable, même à distance.

« La voûte osseuse du nez semble s'être transportée tout d'une pièce vers la gauche, la portion cartilagineuse ayant conservé sa forme et sa direction académique. A droite, où a porté le coup, un peu au-dessous de la plaie mentionnée, il existe, au niveau de l'os nasal correspondant, une dépression très circonscrite, qu'on ne peut mieux comparer qu'à l'impression digitale en fossette que la pulpe du doigt détermine sur une peau œdématiée. Au siège de cet enfoncement, la pression détermine de la douleur, et, vingt-quatre heures après, l'œdème une fois diminué, on perçoit très facilement un retrait en sillon très irrégulier, au bord externe de l'os nasal, sur la branche montante du maxillaire. A gauche, le bord externe de l'os nasal fait relief sous la peau et une rainure parfaitement régulière, où l'ongle peut s'engager, le sépare de l'apophyse montante du maxillaire en retrait.

« Le doigt, promené à l'extérieur sur le dos du nez, ne constate aucun signe de fracture. La symphyse naso-frontale est douloureuse, mais ne présente aucun phénomène objectif appréciable, qu'une très légère dépression à droite, sans disjonction très apparente des os.

« Si on saisit entre deux doigts la voûte du nez, on peut lui imprimer latéralement un mouvement d'ensemble assez étendu, qui quelquefois s'accompagne d'une sorte de frottement rude, lorsqu'on insiste dans la translation de gauche à droite. La réduction tentée par ces mouvements ne va jamais jusqu'à combler le vide qui existe entre l'os nasal gauche et le maxillaire, et la difformité se reproduit dès que la manœuvre a cessé.

« Il existe une obstruction très grande de la fosse nasale gauche. Le cartilage de la cloison participe légèrement à la déviation du nez et rétrécit la narine gauche. Il y a eu, dans les quelques jours qui ont suivi l'accident, de la céphalée, de la somnolence et des étourdissements. Pour la réduction, on donne du chloroforme : le procédé de Bourguet échoue. Une forte pression, exercée et répétée de gauche à droite, n'aboutit qu'à une réduction incomplète. La dépression de droite disparaît presque entièrement, mais non le chevauchement de l'os nasal gauche. On ne juge pas à propos d'aller au delà de cette rectification, assez satisfaisante, en somme, de la difformité. »

A ces deux observations nous devons ajouter, en terminant, les résultats de l'expérience cadavérique faite aussi par Longuet, qui a pu reproduire une luxation incomplète comme celle qu'il avait cliniquement constatée. Sur un sujet jeune, en assenant sur le milieu de l'os nasal droit, suivant un plan parallèle à la face, un coup sec et vigoureux, il est arrivé, en effet, à décoller littéralement l'ensemble de la voûte du nez dans les conditions d'une véritable luxation. La luxation était complète du côté des symphyses naso-maxillaires, mais la suture frontale avait en partie résisté; néanmoins, l'amplitude du déplacement latéral dans les deux sens atteignait 2 à 3 centimètres.

Tels sont les seuls faits publiés jusqu'ici ; ils nous paraissent cependant suffisants pour démontrer l'existence de la luxation des os propres du nez.

[GÉRARD-MARCHANT.]

CHAPITRE II

LÉSIONS VITALES ET ORGANIQUES DU NEZ

I

INFLAMMATIONS

1° *ÉRYSIPÈLE*

L'érysipèle du nez rentre dans l'histoire de *l'érysipèle de la face*, et sa description ne saurait trouver place ici. Il est cependant important de rappeler que le point de *départ nasal de l'érysipèle* reconnaît deux causes : *l'une occasionnelle*, consistant dans une fissure, une gerçure, une plaie, une effraction quelconque de la peau du nez ou du vestibule, ou des fosses nasales (hypertrophie des cornets, G.-W. Major, Congrès de la Soc. am. laryng., 30 mai 1889) ; l'autre, la présence dans les *fosses nasales* du microbe de l'érysipèle. Ce microbe serait *nasicole* (1), (microbisme latent, Verneuil), et il serait l'origine des *érysipèles à répétition*.

Une des principales indications du traitement consistera donc à faire dans les fosses nasales des irrigations avec un liquide antiseptique (acide borique, ou mieux sublimé au 2/1000e).

2° *FURONCLE*

Le *furoncle* se montre assez fréquemment au niveau de la face interne de l'aile du nez, plus rarement sur la cloison membraneuse.

Le furoncle du vestibule du nez se développe au niveau des vibrisses et succède à une inoculation directe, qui a souvent son origine dans l'arrachement des poils du nez, qui bordent et protègent l'entrée des fosses nasales.

Cette affection, toujours douloureuse, s'accompagne d'un gonflement rouge brillant, souvent étendu à la lèvre supérieure, ou à la portion voisine de la joue. Bien que ces furoncles siègent dans la zone cervico-faciale, ils paraissent moins graves que ceux des lèvres ou de la joue (*phlébite ophtalmique*).

Les furoncles du vestibule récidivent fréquemment et le plus souvent au même point, ce qui atteste l'influence d'une même cause septique. Cette inflammation à répétition amène un état hyperémique chronique avec dilatations vasculaires persistantes des ailes du nez (2).

(1) Plusieurs micro-organismes ont été trouvés dans les fosses nasales des sujets sains : c'est ainsi que Netter y a rencontré et cultivé le pneumocoque de *Talamon-Frænkel* (Soc. anat., 10 février 1888), et que dès 1886 Thost y signalait la présence du pneumocoque de *Friedländer*. Pour Lavraud (de Lille) (*Société d'otologie*, etc., *de Paris*, mai 1896), le point de pénétration des germes, ou de réviviscence de ces derniers, se trouve surtout dans le tissu adénoïde plus ou moins hypertrophié du cavum pharyngé.

(2) Cette cause d'hyperémie du bout du nez n'est pas la seule ; qu'il nous suffise de rappeler ici que les abus alcooliques, l'action de la chaleur ou d'un froid intense, les affections des organes génitaux, amènent à la longue sur les ailes du nez des nodosités plus ou moins

Un furoncle volumineux nécessitera un pansement humide antiseptique. Des lotions répétées du nez avec de l'eau boriquée ou du sublimé au millième, des pulvérisations boriquées intra et extra, avec une solution de même nature, conviennent aux furoncles à répétition.

3° *ECZÉMA*

L'*eczéma* est une affection fréquente du vestibule des fosses nasales. Il se montre surtout sous la forme de croûtes d'un brun jaunâtre, disséminées, ou en couche continue, qui souvent rétrécissent concentriquement le vestibule et s'étendent sur la lèvre supérieure et la face interne des ailes du nez. Les croûtes enlevées, la peau apparaît épaissie et excoriée superficiellement (Moldenhauer).

Avec cet eczéma coexistent un coryza chronique et des manifestations scrofuleuses.

Il ne faut pas confondre cet eczéma avec l'*érythème inflammatoire*, qui succède au coryza aigu et qu'amène la sécrétion nasale abondante et très riche en sels.

Le *sycosis* donne lieu à des croûtes semblables à celles de l'eczéma. Mais cette affection est caractérisée par de petites vésicules purulentes, qui ont pour point de départ les follicules pileux [1], et lorsqu'elle passe à l'état chronique, elle s'accompagne d'une infiltration diffuse des téguments.

Ces états inflammatoires seront utilement combattus, localement, par des bains de nez répétés, des lotions avec du coton hydrophile trempé dans du sublimé au millième, et l'application une fois par jour de vaseline soufrée dans la proportion de 4 pour 30.

4° *ABCÈS*

Ils peuvent succéder à des affections cutanées (l'érythème, l'érysipèle, etc.) ou osseuses, ou bien résulter de lésions traumatiques (plaies, contusions).

Lorsque l'abcès siège à la racine du nez, il a de la tendance à s'étaler, ou à fuser du côté des paupières : aussi est-il nécessaire de lui ouvrir une issue rapide. Au niveau de la portion cartilagineuse, l'abcès proémine tout à la fois sous la peau et dans l'intérieur de la narine. Dans ces conditions, il est bon d'ouvrir la collection purulente par l'intérieur de la narine, afin d'éviter la production d'une cicatrice (S. Duplay).

II

ULCÉRATIONS

L'histoire des *ulcérations syphilitiques*, *tuberculeuses* du nez, et de l'aile du nez, ne peut être séparée que par une division artificielle de la syphilis des fosses nasales et du lupus, aussi renvoyons-nous à ces deux chapitres.

volumineuses, de coloration violacée, rosacée, avec des rameaux dilatés bien distincts (*acné rosacée, couperose*). Le volume des glandes sébacées et l'hyperplasie avoisinante du tissu conjonctif sont quelquefois tels qu'il en résulte une difformité notable, justiciable d'une opération (excisions cunéiformes ou ovalaires du tissu affecté, avec suture consécutive).

[1] Schmiegelow considère cette affection comme causée par la présence de bactéries dans les glandes sébacées.

III

TUMEURS

Parmi les tumeurs qui peuvent envahir les parties molles du nez, il en est quelques-unes qui ne méritent pas de mention spéciale : telles sont les *productions cornées ou verruqueuses*, les *kystes glandulaires*, résultant de l'hypertrophie d'un follicule sébacé, les *tumeurs érectiles* : nous étudierons l'*éléphantiasis du nez*, le *rhinosclérome*, l'*épithélioma* et le *kyste colloïde des nasaux*.

1° *ÉLÉPHANTIASIS DU NEZ*

Cette tumeur est caractérisée par l'hypertrophie totale de la peau du nez et particulièrement des glandes sébacées nombreuses de la région.

L'hypertrophie *peut être totale*, et le nez est alors augmenté de volume en masse, ou bien elle *est partielle* et donne lieu à de véritables tumeurs, tantôt solitaires, tantôt multiples. Le nez éléphantiasique a pu atteindre des proportions vraiment énormes : quelques-uns de ces cas sont classiques.

Un malade de *Theulot* (*Mém. de l'Acad. de chir.*) portait à la partie supérieure du nez quatre tumeurs qui lui fermaient les narines, couvraient entièrement la bouche et tombaient jusqu'au bas du menton. Le malade fut guéri par une intervention « et débarrassé de quatre masses monstrueuses dont le poids, au total, se trouva de cinq livres, lorsque l'opération fut faite ».

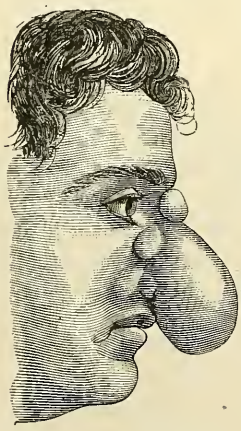

Fig. 289. — Tumeurs éléphantiasiques du nez.

Nous empruntons à Follin et Duplay la figure 289, qui représente un sujet observé par Civadier (*Mém. de l'Acad. de chir.*, t. III, p. 511). On aperçoit plusieurs petites tumeurs, et au centre une masse énorme qui transforme le nez en un appendice piriforme descendant au-devant de la bouche et de la lèvre inférieure.

Chez un malade d'Alphonse Guérin, le nez hypertrophié dans son ensemble mesurait 16 centimètres de longueur, tandis que sa largeur atteignait 32 centimètres. Cette énorme masse retombait au-devant de la lèvre supérieure, et le malade, pour boire, était obligé de la relever avec la main gauche.

La nature de ces lésions a été diversement interprétée : les *capillaires sanguins* (Devergie), les *glandes* sébacées (Alph. Guérin, Hardy, Gosselin), tous les éléments constituants de l'organe, même le périoste, le périchondre et le cartilage lui-même (Ollier), ont été considérés comme étant le siège de l'éléphantiasis.

L'examen microscopique d'une pièce enlevée par Kirmisson [1] a montré l'existence d'une hypertrophie considérable des glandes et des vaisseaux sanguins avec hyperplasie du tissu conjonctif.

[1] Kirmisson, Société de chirurgie, 31 octobre 1888.

Cette affection se montre surtout chez les alcooliques, et chez les hommes, vers l'âge de 50 ans.

L'éléphantiasis du nez diffère de l'*épithélioma du nez* par la rareté ou plutôt l'absence des ulcérations, et du ramollissement de la tumeur par l'intégrité du système lymphatique.

Traitement. — L'ablation simple convient aux *tumeurs isolées* ; c'est ainsi qu'ont procédé Delens (1), Terrillon (2), etc.

Dans le cas de *tumeur totale*, les chirurgiens sont d'accord pour employer la décortication totale par la méthode d'Ollier : cependant Le Dentu a pratiqué *l'abrasion* simple.

Pour éviter l'hémorragie, observée dans un cas par Kirmisson, on doit faire usage du thermocautère (Verneuil). Mais, dans les lésions étendues, Le Dentu craint que l'action prolongée du cautère n'amène la nécrose des cartilages.

Marc Sée (3) préconise une cautérisation ponctuée ; Hardy enfonce les pointes à 1 centimètre de profondeur. A. Guérin a eu recours aux flèches de Canquoin.

2° *RHINOSCLÉROME*

Hebra a décrit sous le nom de sclérome de la muqueuse des voies respiratoires supérieures une affection du nez, des fosses nasales, des lèvres, du pharynx, du larynx et de la trachée, caractérisée par l'apparition de tumeurs dures, ou plutôt de nodosités cutanées et muqueuses, aplaties ou saillantes, isolées ou confluentes, tantôt lisses, tantôt colorées en rouge brun et vascularisées. Ces nodosités, séparées par des fissures, sécrétant un liquide jaunâtre qui peut se concréter, offrent une dureté cartilagineuse, comparée encore à celle de l'ivoire. Les observations montrent que le sclérome du nez ou rhinosclérome n'est qu'une partie de cette affection plus étendue, le sclérome des voies respiratoires supérieures. La lésion débute ordinairement dans le naso-pharynx et peut s'étendre de là en avant à la muqueuse et à la peau extérieure du nez, et en bas au pharynx, au larynx et à la trachée.

Hebra, Ueber ein eigenthümliches Neugebilde an der Nase, etc. ; Rhinoscleroma. In *Wiener med. Woch.*, 1870, n° 1, p. 1. — Weinleckner, Ueber sechs Falle von Rhinosclerom. In *Wiener Krankheit. Gesell. d. Aerzte*, 11 février 1879. — Kaposi, Das rhinosclerom. In *Virchow's spec. Path. und Therap.*, Bd. III, t. II, s. 288. — Ed. Gezber, Ueber das Wesen des Rhinoscleroms. In *Arch. für Dermatol.*, 1872, s. 495. — V. Tanturri, Un caso di Rhinoscleroma Hebrae. In *H. Morgagni*, vol. XIV, p. 27. Napoli, 1872. — P. Hebra, Rhinosclerom. In *Traité des maladies de la peau*, etc. (trad. A. Doyon), t. II, fasc. 2, p. 581. Paris, 1875. — Johann Mickulicz, Ueber das Rhinosclerom (Hebra). In *Arch. für klin. Chir.*, Bd. XX, s. 485. Berlin, 1877, et *Arch. gén. de méd.*, vol. II, p. 718, 1877. — Juffinger, Le sclérome de la muqueuse du nez, du pharynx, du larynx et de la trachée. Leipsick et Vienne, 1892.

L'infiltration scléromateuse a une dureté cartilagineuse, apparaît et disparaît avec une lenteur extraordinaire. Le tissu de nouvelle formation n'a aucune tendance à s'ulcérer, mais produit un tissu conjonctif cicatriciel qui, par sa rétraction, modifie considérablement la forme des parties voisines. Les pertes de substances que peut subir ce tissu se cicatrisent avec une remarquable rapidité.

Au point de vue microscopique, on constate que l'infiltration est constituée par un amas de cellules dont l'assemblage est semblable à celui du granulome

(1), (2), (3) Delens, Terrillon, Marc Sée, Société de chirurgie, 1888.

infectieux. La caractéristique du sclérome, c'est la présence de nombreuses cellules en forme de bulles (cellules de Mickulicz) qui sont vraisemblablement le produit d'une dégénérescence hydropisique des cellules épithéliales. On admet que cette lésion cellulaire est causée par l'action de bacilles ressemblant beaucoup au diplocoque encapsulé de Friedländer, et qui se trouvent en quantité énorme dans les cellules de Mickulicz. Ce bacille que l'on considère comme l'agent de tout le processus morbide a reçu le nom de bacille du sclérome. (Voir Cornil et d'Alvary, *Communications sur les micro-organismes du rhinosclérome*, in *Bul. de l'Académie de méd.*, 1885, et *Mémoire pour servir à l'histoire du rhinosclérome*, in *Archives de physiol. norm. et pathol.*, t. VI, 1885, n° 5.)

Le sclérome est localisé à certains territoires géographiques. Ainsi, en Europe, les foyers principaux de la maladie sont la Galicie, la Valachie, la Bessarabie et les régions voisines. C'est la classe pauvre qui paye le plus large tribut à la maladie qui nous occupe; mais il ne faut pas oublier que, dans les contrées indiquées plus haut, le pauvre vit dans un état de saleté repoussante. Il faudrait donc admettre comme cause prédisposante, les conditions hygiéniques défectueuses.

La marche du sclérome est lentement envahissante, indolore, sans retentissement sur l'état général. Les malades ne viennent consulter que pour de l'obstruction nasale causée, disent-ils, par un coryza ancien. L'examen donne un résultat différent suivant le stade du mal. Au début, la muqueuse est épaissie d'une façon diffuse ou seulement par place; d'abord d'un rouge bleu, elle prend plus tard une teinte pâle. Les infiltrations nodulaires intéressent plus ou moins profondément la muqueuse, et siègent surtout à la partie antérieure des fosses nasales, sur l'extrémité antérieure du cornet inférieur. Plus tard, la muqueuse est plus sèche, recouverte de croûtes dures exhalant une odeur fétide, caractéristique (Juffinger). Le plancher des fosses nasales est surélevé, attiré et transversalement coupé par plusieurs replis muqueux s'étendant du cornet au septum.

Le processus se propage parfois à la peau extérieure du nez et à son voisinage. Le tégument peut paraître simplement un peu plus dur que normalement, ou bien, ce qui est plus fréquent, il présente des épaississements nodulaires d'une couleur rouge brun ou rouge bleu.

Au début, le sclérome peut se confondre avec des productions tuberculeuses, ou avec des épaississements fibromateux. On évitera l'erreur au moyen de l'examen comparatif des parties voisines et à l'aide du microscope. A la période de rétraction, on n'oubliera pas que la syphilis occasionne habituellement des pertes de substances, chose qui ne s'observe jamais dans le sclérome; que les lésions scléromateuses sont symétriques, fait rare dans les manifestations syphilitiques; le sclérome, enfin ne s'accompagne jamais de douleur, ni de troubles généraux. La connaissance du pays d'origine du malade, et la marche de l'affection pourront aussi être d'un grand secours.

Il n'existe pas de traitement curatif du rhinosclérome. L'évolution fatale de la maladie ne peut être enrayée par aucun traitement général ou local. L'iodure de potassium à haute dose ne vient en aide au traitement local qu'en retardant l'échéance des récidives

Le traitement palliatif se bornera à combattre les effets dus à la sténose progressive des orifices naturels, par la dilatation des fosses nasales avec des bougies ou des tiges de laminaire; parfois, il faudra au préalable rétablir la voie

nasale complètement obstruée, à l'aide de flèches de chlorure de zinc introduites dans des incisions faites au bistouri ou au galvano-cautère.

3° *ÉPITHÉLIOMA DU NEZ*

Le cancer du nez se présente beaucoup plus souvent sous forme d'ulcération que de tumeur. Cependant on observe quelquefois, au niveau de l'aile du nez ou de la sous-cloison, des sortes de fongus cancéreux qui souvent s'étendent à la joue. Dans l'immense majorité des cas, ce sont des cancers épithéliaux peu saillants, à marche peu rapide, s'ulcérant lentement en largeur et en profondeur jusqu'aux cartilages, s'étendant rarement à la joue, à moins qu'ils n'aient pris naissance dans le sillon naso-génien (Duplay).

On ne pourrait guère confondre le cancer du nez qu'avec un *tubercule syphilitique* ou un *lupus*. Mais il diffère du premier en ce que celui-ci est rarement isolé, et qu'on rencontre d'autres tubercules semblables sur divers points du corps; de plus, le tubercule syphilitique offre une marche beaucoup plus rapide et s'ulcère vite; enfin l'induration des bords et du fond de l'ulcère est beaucoup plus marquée dans le cancer. Le lupus diffère encore plus du cancer, en ce qu'il s'accompagne d'une induration étendue, d'un gonflement et d'une coloration rouge de la peau; il s'ulcère assez lentement et surtout s'étend en surface; enfin, on l'observe à peu près exclusivement chez les enfants ou les sujets jeunes, tandis que le cancer est l'apanage de la vieillesse (Duplay).

L'excision est applicable à un certain nombre de tumeurs cancéreuses du nez, et l'on conçoit que le mode opératoire varie suivant le siège et l'étendue de la maladie. On comprend aussi comment, dans un grand nombre de cas, et surtout dans les cas où le cancer occupe les bords de l'ouverture nasale, il est impossible d'éviter une difformité. Il peut alors devenir nécessaire de pratiquer une opération autoplastique, et l'on sait qu'il vaut mieux la faire tout de suite qu'après la cicatrisation (Duplay).

La cautérisation convient également dans un grand nombre de cas, et principalement lorsqu'il s'agit de tumeurs épithéliales ulcérées. On doit éviter de faire ces cautérisations trop profondes, dans la crainte de déterminer la nécrose des os et des cartilages, d'où résulterait une ouverture des cavités nasales, et par suite une difformité choquante. D'ailleurs la cautérisation, comme l'ablation avec l'instrument tranchant, expose aussi à des difformités qu'il est souvent impossible d'éviter, mais que l'on pourra réparer plus tard, après cicatrisation, par l'un des procédés de rhinoplastie que nous décrirons (Duplay).

IV

LESIONS VITALES ET ORGANIQUES DES OS DU NEZ

L'*ostéite*, la *nécrose* des os du nez se rattachent à l'histoire des *traumatismes*, de la *syphilis*, de la *tuberculose nasales*. Nous renvoyons donc à ces différents chapitres.

Les *exostoses* et l'*hyperostose* des os du nez, que l'on a quelquefois observées, ne méritent pas de description spéciale.

Entre les deux lames osseuses des os propres du nez, il peut s'accumuler une matière colloïde, qui donne lieu à une tumeur de la racine du nez décrite par Busch sous le nom de *kyste colloïde des nasaux :* elle peut atteindre le volume d'une petite pomme.

Le traitement consiste à inciser les téguments sur le dos du nez, à mettre la paroi de ce pseudo-kyste à nu, à l'exciser partiellement, enfin à en vider le contenu : on réunit ensuite les téguments (Terrier).

CHAPITRE III

VICES DE CONFORMATION ET DIFFORMITÉS DU NEZ

Nous examinerons successivement les vices de conformation et difformités que l'on observe : 1° *sur le nez proprement dit*; 2° *sur les narines*. Nous étudierons ensuite les procédés de restauration du nez, c'est-à-dire la *rhinoplastie*.

A. — *VICES DE CONFORMATION ET DIFFORMITÉS DU NEZ PROPREMENT DIT*

Le *nez s'en va*, s'écrie de Saint-Germain, dans une clinique (1) sur les *Malformations du nez*, et la *décadence* du nez, la *déviation du nez aquilin*, *grec*, *romain*, etc., s'accusent par une série de déformations, dont les unes sont *congénitales*, les autres *acquises*.

L'*absence du nez*, le *nez double*, le *nez bifide*, entrent dans les malformations congénitales (2).

Le *nez peut manquer absolument* à la naissance : Maisonneuve présenta à l'Académie des sciences, en 1855, une petite fille âgée de neuf mois, offrant, à la place de la saillie naturelle, formée par le nez, deux pertuis ronds, de 1 millimètre à peine de diamètre, et situés à 3 centimètres l'un de l'autre. Maisonneuve tenta, pour ce cas, un procédé spécial de rhinoplastie.

On connaît quelques exemples de *nez double*. L'un des plus classiques est celui du charpentier mentionné par Pierre Borelli, cité par Boyer; « il est à supposer que, dans la plupart des faits de ce genre, il ne s'agissait pas d'un véritable nez supplémentaire, mais bien d'une tumeur hypertrophique congénitale, plus ou moins pédiculée » (Saint-Germain, *loc. cit.*, 71).

Verneuil a communiqué en 1873, à la Société de chirurgie, une observation de Thomas (de Tours) concernant un cas de bifidité du nez, chez un enfant bien constitué et issu de parents bien portants.

Certains nez à bec *de corbin*, *nez à promontoire*, *à chanfrein*, *nez à genou*, qui sont des déviations du nez aquilin, peuvent, par leur taille et leur brisure, constituer une véritable difformité; bien entendu qu'aucune opération n'est justifiée dans ces cas (1).

(1) De Saint-Germain, *Chirurgie orthopédique*, Paris, 1883, p. 60.

(2) Terrier (*Path. chir.*) signale aussi l'*aplatissement du nez à la racine*, la *déviation de la pointe* en haut, le *volume trop considérable du nez*.

(1) De Saint-Germain raconte que Blandin intervint dans un cas de ce genre : « On ne

Parmi les *déformations acquises*, il faut noter : *a*, les *déviations* : *b*, les *affaissements* : *c*, les *pertes de substance* ou *perforations*.

A. Les déviations sont *physiologiques*, *traumatiques* ou *cicatricielles*.

La *déviation physiologique* la plus fréquente est à droite : sa cause intime est inconnue, car on ne peut sérieusement invoquer l'action de se moucher de la main droite, ou l'influence du contact prolongé du nez avec le sein de la nourrice.

Les *déviations traumatiques* peuvent consister en déviations latérales, et semblent résulter de fractures des cartilages au niveau de leur continuité avec les os. Ces déviations, qui pourraient, sans doute, être évitées dans le principe, deviennent plus tard difficiles à corriger. Dans un cas de cette nature, rapporté par Dieffenbach, la portion cartilagineuse du nez était si fortement déviée du côté de la joue, que les deux narines étaient placées l'une au-dessus de l'autre.

Dieffenbach sépara par une section sous-cutanée les cartilages de l'aile et du dos du nez, de chaque côté, au niveau de leur insertion sur les os. Le nez ainsi mobilisé fut ramené dans sa direction normale, et maintenu à l'aide de bandelettes de diachylum. L'auteur, qui eut un succès complet, assure avoir réussi par la même opération à corriger une déviation analogue, mais congénitale (Duplay).

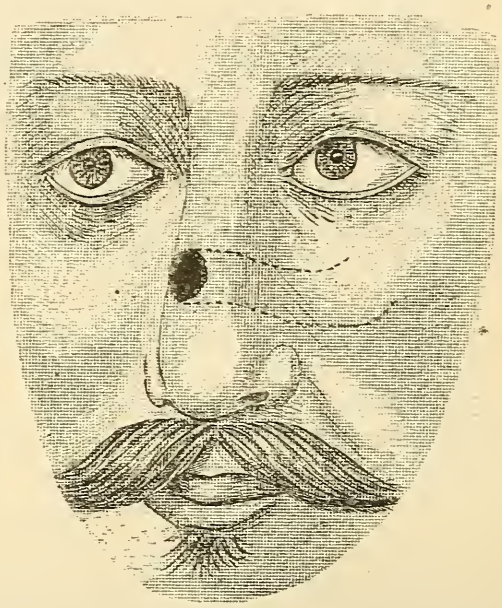

Fig. 290. — Perte de substance du dos du nez. Le pointillé indique le tracé du lambeau.

Des *cicatrices vicieuses* peuvent dévier le nez du côté de la joue ou de la lèvre supérieure : pour remédier à ces difformités, il faut libérer ces cicatrices, et combler l'écartement qui résulte de l'incision, par des lambeaux auto-plastiques.

B. Les *affaissements du nez* (nez *cassé*, *effondré*) succèdent à l'ostéite et à la nécrose des os propres du nez, sous l'influence de la *syphilis* (*acquise* ou *héréditaire*) ou de la *tuberculose*. Ce sont les *déformations diathésiques*. Le traumatisme (fracture avec enfoncement) peut créer ces mêmes apparences, et nous avons observé tout dernièrement un malade qui, à la suite d'un coup de sabre à la racine du nez, présentait une difformité qui rappelait celle qu'engendre la syphilis congénitale.

peut pas dire que ce fut une opération de complaisance, car il y fut contraint littéralement le couteau sur la gorge. Il s'agissait d'un amoureux éconduit à cause de son nez ridiculement busqué, qui menaça Blandin de mort s'il persistait à lui refuser l'opération. Contraint et forcé, l'illustre chirurgien employa l'ingénieux procédé qui suit : il fit une longue incision à la peau depuis la racine du nez jusqu'à la base, mettant ainsi à nu le cartilage de la cloison dans toute sa longueur. Il réséqua toute la partie exubérante, et réunit ensuite les téguments à l'aide de la suture entortillée. L'opération eut un plein succès, et la Belle épousa la Bête, transformée en prince charmant par l'amour de la chirurgie. »

[GÉRARD-MARCHANT.]

Ces déformations ont été longtemps considérées comme irrémédiables (voy. *Rhinoplastie*).

C. Les difformités par *perte de substance* (traumatiques, spontanées, opératoires) créent au niveau du nez des perforations variables d'étendue et de profondeur, justiciables d'opérations.

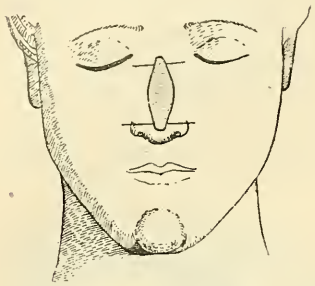

Fig. 291. — Rhinoplastie par la méthode de Celse.

Tillaux *recommande* un procédé opératoire qu'il a employé plusieurs fois avec succès, et qui m'a donné personnellement de beaux résultats.

En se reportant à la figure 290, empruntée à Tillaux, on voit en pointillé le tracé du lambeau qu'il convient de tailler pour cette perte de substance du dos du nez. Le lambeau est détaché par sa face profonde, mobilisé, attiré vers la ligne médiane, et suturé au bord opposé, préalablement avivé.

La méthode de Celse peut aussi trouver son application.

Dans le cas d'orifice très étroit, Tillaux toucha le trajet avec une pointe de thermocautère, et quarante-huit heures après, ayant préalablement gratté les surfaces avec un bistouri très étroit, il passa un fil d'or et la réunion fut complète.

B. — *VICES DE CONFORMATION ET DIFFORMITÉS DES NARINES*

Le *rétrécissement* et l'*oblitération* des narines sont les deux difformités qui méritent une description spéciale.

1° RÉTRÉCISSEMENT

Le *rétrécissement des narines* est quelquefois *congénital* [1] : les narines sont alors contractées, resserrées, rappellent celles de certains rongeurs (de Saint-Germain). Le nez ainsi pincé, ne permet que d'une façon incomplète le passage de l'air, aussi les enfants ont-ils la bouche constamment béante : leur voix se distingue par un timbre spécial, que l'on ne trouve guère que chez les enfants atteints d'hypertrophie tonsillaire.

Les *plaies* ou *ulcérations* sont les causes des *rétrécissements accidentels des narines :* on les observe à la suite de l'impétigo, du lupus, des fièvres éruptives, (variole), des brûlures, des gangrènes. Le revêtement cutanéo-muqueux, qui forme le contour de l'ouverture de la narine, est dans ces cas remplacé par un tissu cicatriciel, variable d'*aspect*, d'*épaisseur* et de *hauteur*.

Traitement. — Que le rétrécissement soit congénital ou acquis, il ne faut intervenir que lorsqu'il en résulte un obstacle à la *respiration* et à la *phonation*, et, dans ce cas, on pourra recourir à la *dilatation*, à l'*incision*, ou à l'*autoplastie* par *inflexion ou renversement*.

a. *Dilatation.* — La *dilatation* convient aux rétrécissements légers : elle peut

[1] Consulter : *De la sténose congénitale des fosses nasales et du naso-pharynx*, par C. Escat (*Archives internat. laryngologie*, mai-juin 1896, p. 189).

se faire avec des *sondes*, des *canules métalliques*, ou des corps susceptibles de se gonfler par imbibition (éponge préparée, tiges de laminaire, de racine de gentiane).

Comme l'a fait observer Duplay, ce traitement est long; il est douloureux et gênant pour les malades : il a réussi quelquefois, mais le plus souvent le succès n'est que temporaire, et la difformité reparaît, dès que l'on cesse la dilatation.

b. *Incision.* — Une ou plusieurs incisions sur le contour de la narine, permettent de la libérer et d'en rejeter le bord libre en dehors. Il est habituel de faire suivre ces incisions libératrices d'une dilatation progressive.

Étant donnée la puissance rétractile du tissu cicatriciel, le resserrement ne tarde pas à se reproduire : aussi nous semble-t-il préférable, dans un rétrécissement sérieux, de faire une opération complémentaire, et de suturer la narine avec un lambeau emprunté de la joue.

c. *Autoplastie par inflexion ou renversement.* — C'est pour éviter la rétraction cicatricielle secondaire, que Velpeau et Jobert ont proposé cette opération; elle consiste à enlever la peau en respectant la muqueuse autour de l'ouverture dans une hauteur de 5 à 6 millimètres, puis à renverser la muqueuse en dehors, à la manière d'un ourlet, et à coudre son bord libre avec le bord saignant de la peau.

Mais cette opération n'est pas toujours applicable, puisque souvent peau et muqueuse sont remplacées par du tissu inodulaire, et de plus, elle laisse après elle une difformité notable (longueur disproportionnée de la sous-cloison par rapport à l'aile du nez). (*Compendium de chirurgie.*)

Sur une jeune fille atteinte d'atrésie de la narine gauche, Kirmisson a opéré en disséquant la peau, sous forme d'un lambeau rectangulaire; il a excisé le tissu de cicatrice sous-jacent, et a exécuté l'autoplastie par inflexion, ou par bordage, en renversant du côté de la narine le lambeau de peau adhérent à l'aile du nez. En un mot, c'est aux dépens de la peau et non aux dépens de la muqueuse que l'inflexion a été exécutée. Le résultat a été très satisfaisant (*Pathologie externe*, p. 521, tome II).

2° OBLITÉRATION DES NARINES

Cette difformité rare peut être engendrée par les mêmes causes que le rétrécissement. Anatomiquement elle est constituée par une adhérence anormale des bords de l'ouverture, ou par la fusion des narines dans une hauteur plus ou moins considérable (Duplay).

Les troubles fonctionnels (impossibilité de la respiration nasale, nasonnement de la voix, perte de l'odorat) sont des plus accusés.

Comme cette oblitération peut entraîner à sa suite une série d'autres inconvénients plus graves (voir *Déviations de la cloison*, *tumeurs adénoïdes*), il faut intervenir.

L'*incision simple*, *l'excision combinée à la dilatation*, *les procédés autoplastiques*, sont applicables dans ces cas.

Quénu nous a rapporté l'histoire d'une fillette qui, dans le cours d'une rougeole, eut une gangrène de la lèvre et de l'aile du nez : il en résulta une occlusion totale de la narine gauche. Quénu libéra la portion restante de l'aile du nez, refit le bord libre de cette aile avec un lambeau emprunté à la joue, lambeau qui eut le double résultat de réparer la brèche et de s'opposer au mouvement de rétraction en dedans, de cette aile du nez. (Delorme, Kirmisson, *Soc. de chirurgie*, 18 décembre 1895.)

[GÉRARD-MARCHANT.]

RHINOPLASTIE

La rhinoplastie peut être *totale* ou *partielle*, suivant qu'il s'agit de restaurer la totalité ou une partie du nez.

La destruction du nez peut être complète, portant sur les parties molles et le squelette osseux et cartilagineux; dans d'autres cas les parties molles sont conservées, mais affaissées, par suite de la disparition du squelette.

Le squelette peut n'être que partiellement détruit : ainsi la racine du nez étant conservée, il y a une disparition de la portion cartilagineuse et des téguments qui la recouvrent.

Dans d'autres cas, enfin, plus fréquents, la perte de substance est localisée et porte sur le *lobule*, *l'aile ou la sous-cloison du nez*.

Ces difformités mettent non seulement le sujet en dehors des conditions de notre vie sociale, mais elles l'exposent à une série de troubles fonctionnels, surtout accusés lorsqu'il y a destruction de la portion cartilagineuse du squelette, et à plus forte raison de l'organe tout entier : la voix est nasonnée; les fosses nasales, largement ouvertes et exposées à un contact trop direct de l'air atmosphérique, s'enflamment chroniquement; le mucus qu'elles sécrètent se dessèche, s'altère et entretient une fétidité de l'haleine; l'odorat se perd; enfin l'inflammation se propageant à l'arrière-cavité des fosses nasales et au pharynx, entretient dans ces parties une sensibilité pénible (Duplay).

D'une façon générale, il ne faut tenter les opérations que lorsqu'elles sont formellement indiquées par l'ensemble des troubles fonctionnels que nous venons d'exposer; car ces autoplasties laissent toujours après elles une difformité, le chirurgien ne pouvant refaire une charpente destinée à soutenir les parties molles et à donner au nez sa forme; aussi disons-nous avec le professeur Tillaux (*Traité de chirurgie clinique*, tome I, p. 233) : « Tant que le nez existe, si laid, si déformé qu'il soit, du moment où il recouvre les fosses nasales, il s'oppose à l'écoulement incessant des mucosités nasales; tant que c'est une difformité et non une infirmité, je pense que le mieux est de s'abstenir de toute opération. »

La prothèse, qui a réalisé de grands perfectionnements, convient aux cas inopérables.

Nous décrirons successivement les procédés de rhinoplastie totale, et les opérations qui conviennent à la restauration partielle du nez.

A. — *RESTAURATION TOTALE OU RHINOPLASTIE DU NEZ*

Trois méthodes sont employées pour la réfection totale du nez : la *méthode italienne*, la *méthode indienne*, la *méthode française*; nous nous bornerons ici à une courte description, renvoyant aux traités de médecine opératoire (voy. *Manuel de médecine opératoire* de Malgaigne et L. Le Fort, tome II, p. 155), et Rhinoplastie, par Dolbeau et Felizet, in *Dictionnaire encyclopédique des sciences médicales*).

1° MÉTHODE ITALIENNE

Désignée encore sous le nom de méthode de Tagliacozzi, quoiqu'elle ait été appliquée primitivement par les Branca, qui vivaient en Sicile vers le milieu du XVe siècle, elle consiste *à former aux dépens de la partie inférieure et antérieure du bras un lambeau, qu'on laisse adhérent par un de ses côtés, et que l'on applique sur la perte de substance préalablement avivée.*

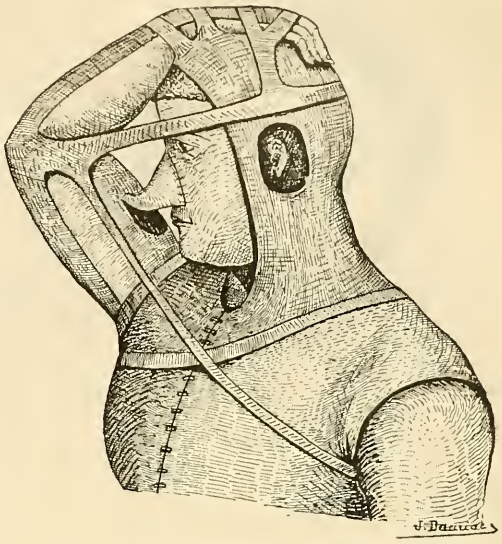

Fig. 292. — Rhinoplastie. (Méthode italienne.)

Jusqu'à ce que l'adhésion soit complète, on maintient le bras attaché à la tête, puis on découpe le lambeau dans la forme et l'étendue convenables pour façonner un nez nouveau (Berger, Congrès français de chirurgie, 1889).

Ce procédé convient aux cas où la destruction s'étend si loin qu'on ne peut prendre un lambeau sur le front (méthode indienne), ou sur la joue (méthode française).

Il a été employé par Jonnesco (*Presse médicale*, 1895) dans un cas d'acné hypertrophique du nez.

2° MÉTHODE INDIENNE

Cette méthode est caractérisée par la *transposition d'un lambeau emprunté à la peau du front.*

Voici la description du procédé ordinaire, d'après Malgaigne : on fait avec du papier, ou de la cire, un modèle du lambeau nécessaire, que l'on applique sur le front la pointe en bas, et répondant à la racine du nez naturel, et on en trace les contours avec de l'encre. Il faut avoir soin de donner en tous sens, au lambeau, 1 centimètre au moins de plus que la largeur nécessaire en apparence, afin d'obvier aux effets de la rétraction.

Ces préliminaires accomplis, on avive les bords de l'ouverture du nez, puis on taille, on dissèque avec le bistouri le lambeau du front en le détachant partout, excepté près de la racine du nez.

On le renverse sur la face; et comme le côté saignant se trouverait ainsi extérieur, on fait exécuter au pédicule un mouvement de torsion qui ramène en dehors le côté épidermique; on l'applique alors exactement par ses bords sur les bords rafraîchis de l'ouverture, et on les réunit dans tous les points par la suture, excepté dans le lieu où doivent exister les narines. On introduit par ces orifices de la charpie, pour les maintenir ouverts, et pour soutenir en même temps le nez nouveau.

Quand l'agglutination est bien solide, on enlève les points de suture; on passe sous le pédicule du lambeau une sonde cannelée sur laquelle on le divise; il en résulte un petit lambeau qu'on réunit par un point de suture à la racine du nez ancien.

Fig. 293. — Rhinoplastie. (Méthode indienne.)

Tel est le procédé primitif, qui n'a pas subi entre les mains des chirurgiens modernes de modifications bien sérieuses : les perfectionnements apportés visent le *pédicule*, la *pointe du lambeau*, ou *son épaisseur*.

Pédicule du lambeau. — Pour éviter une torsion considérable du pédicule, qui est disgracieuse, gêne la circulation et expose à la gangrène, Lisfranc, au lieu de laisser un intervalle entre les extrémités des incisions et la perte de substance, et de faire ces incisions égales des deux côtés, conseille d'allonger une de ces incisions jusqu'à la perte de substance en réparation, ce qui permet d'amener le lambeau plus facilement en place et sans une torsion trop forte de son pédicule (Duplay).

Auvert, Alquié donnent à leur lambeau et par suite au pédicule une direction oblique.

La figure 294, empruntée à Kœnig (*Pathologie externe*) et modifiée par nous, montre la terminaison des incisions recommandées par Langenbeck. Ce chirurgien, au lieu de terminer les incisions de chaque côté de la racine du nez, les fait aboutir toutes deux d'un seul et même côté de la ligne médiane. L'une passe obliquement sur le dos du nez et se termine au niveau du ligament palpébral interne; l'autre, placée au-dessus de la première, s'arrête suivant les cas, *au niveau*, *au-dessus* ou *au-dessous* du sourcil. Le pédicule est ainsi presque horizontal, et le lambeau peut glisser aisément et s'appliquer sans torsion (Duplay).

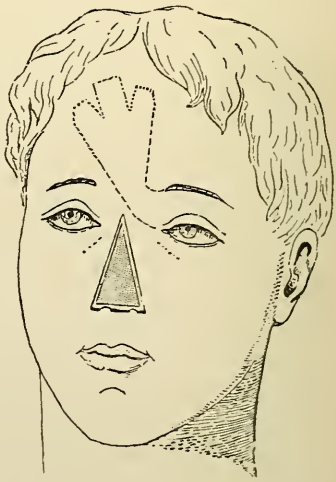

Fig. 294. — Rhinoplastie. (Méthode indienne.) Tracé du lambeau d'après Langenbeck.

Pour éviter la gangrène du lambeau, il faut prendre un pédicule un peu latéralement, afin qu'il contienne une artère frontale interne intacte : il aura une largeur de 1 centimètre à 1 centimètre 1/2.

Verneuil a cherché à éviter toute torsion du lambeau en combinant le lambeau frontal avec l'autoplastie à double plan de lambeaux de Nélaton (méthode française). Il taille le lambeau sur le front à l'ordinaire et le rabat directement, la partie cruentée étant extérieure. Pour recouvrir cette surface, il taille, à droite et à gauche jusque sur la portion

des joues qui avoisinent le nez, deux petits lambeaux quadrilatères qu'on attire l'un vers l'autre, qu'on suture sur la ligne médiane [1] (Malgaigne et L. Le Fort, p. 158).

Pointe du lambeau. — Si Delpech taillait la base du lambeau à trois pointes, pour favoriser la réunion de la plaie frontale, Langenbeck le divise en trois petits lambeaux, dont un médian et deux latéraux. Le médian, rectangulaire, doit avoir une longueur suffisante pour être fixé par des sutures à la partie correspondante de la lèvre supérieure, et pour donner à la pointe du nez une saillie

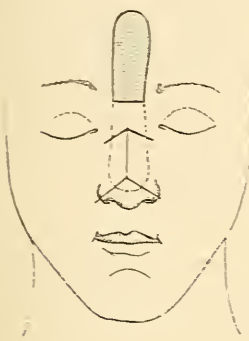

Fig. 295. — Rhinoplastie. Double plan de lambeaux superposés.

Fig. 296. — Rhinoplastie. — Division de la pointe du lambeau frontal en trois petits lambeaux.

convenable; il formera la sous-cloison [2]. Les deux lambeaux latéraux, de forme triangulaire à base arrondie, sont destinés à refaire les ailes du nez, par renversement et accolement à la face profonde du lambeau principal.

Épaisseur du lambeau. — Langenbeck et Ollier ont préconisé l'*autoplastie périostique*, destinée à remédier à l'affaissement du nez, qui est l'écueil de tous les procédés. Ils ont détaché le périoste de l'os frontal, en même temps que les parties molles qui le recouvrent. Ollier a même été beaucoup plus loin, et a proposé de reconstituer le squelette du nez à l'aide de *lambeaux latéraux ostéo-périostiques*, formés par les apophyses montantes des maxillaires supérieurs, qu'on renverserait en dedans, et qu'on recouvrirait ensuite par le lambeau frontal cutanéo-périostique (Duplay).

Ni Le Fort, ni Duplay ne se déclarent partisans de ce procédé.

[1] Ce procédé, ajoute Le Fort, me paraît exposer sûrement à supprimer toute saillie du nez, et à le mettre de niveau avec les joues, grâce à l'existence de lambeaux latéraux.

[2] Dans ces derniers temps, Volkmann a renoncé à utiliser le lambeau médian pour former la sous-cloison, parce qu'il avait été frappé des résultats imparfaits obtenus par ce procédé, au point de vue de la perméabilité des narines. Il laisse simplement pendre ce lambeau sous forme d'appendice, sans le fixer par des sutures. Grâce à la rétraction cicatricielle de la face profonde, il ne tarde pas à s'enrouler et si, par des manipulations, on vient en aide à la nature, le petit lambeau finira par se relever tout à fait sous la pointe du nez qu'il arrondit d'une façon heureuse. Cette partie de l'organe forme ainsi une saillie très agréable. Malgré l'absence d'une sous-cloison, la forme du nez est très satisfaisante, et, d'autre part, l'existence d'un seul orifice nasal est une garantie bien plus grande de perméabilité (Kœnig, *loc. cit.*, p. 303).

3° MÉTHODE FRANÇAISE

Cette méthode consiste à disséquer et à décoller la peau du voisinage, afin de la faire glisser et de l'amener à l'aide de tractions jusque sur la ligne médiane : cette *méthode par glissement* est celle conseillée et appliquée par le professeur Tillaux : nous y avons eu recours plusieurs fois avec succès.

Après avoir rappelé que les lambeaux doivent être pris de chaque côté sur la joue, d'après le procédé de Nélaton, Tillaux décrit ainsi l'opération : de chaque côté de la perte de substance, taillez un lambeau dont le pédicule réponde à la racine du nez; descendez jusqu'à la lèvre supérieure. Tracez la base du lambeau suivant une ligne sinueuse qui permette de reconstituer la narine. Mobilisez les lambeaux et suturez-les sur la ligne médiane. Maintenez un bout de sonde dans chaque narine jusqu'à cicatrisation (fig. 297).

B. — *RESTAURATION PARTIELLE DU NEZ*

Les opérations de rhinoplastie partielle s'appliquent à la *restauration du lobule* et de l'*aile du nez*, de la *sous-cloison*, et à la *réfection des nez ensellés*.

1° Restauration du lobule. — Dans les cas de destruction du lobule, assez étendue pour qu'il soit impossible, en avivant les bords de la perte de substance, en détachant et en disséquant les ailes du nez, d'obtenir un rapprochement suffisant, Duplay préfère à la méthode indienne (qui expose en raison de l'étroitesse et de la longueur du pédicule à la mortification du lambeau) le procédé de Rouge de Lausanne [1]. Ce procédé consiste à tailler sur le dos du nez un lambeau quadrilatère qu'on laisse adhérent par ses deux extrémités, et qu'on mobilise seulement à sa partie moyenne, à l'aide d'un ténotome introduit entre la peau et le squelette, de manière qu'il devient facile de faire glisser de haut en bas ce pont cutané, et de le fixer aux lèvres de la perte de substance préalablement avivées. La plaie résultant de ce déplacement du lambeau, et qui occupe le dos du nez, serait comblée par le glissement d'un semblable lambeau pris dessus; de cette manière la cicatrice, reportée sur les deux points, présente une moindre étendue (Duplay).

2° Restauration de l'aile du nez. — Les pertes de substance de l'aile du nez peuvent être réparées par un lambeau pris soit sur la *joue*, soit sur la *lèvre supérieure*.

Le choix entre ces deux méthodes dépend de l'étendue et du siège de la perte de substance; lorsque celle-ci occupe une grande partie de l'aile du nez, ou qu'elle se rapproche du lobule, le lambeau emprunté à la joue s'applique plus aisément : dans le cas contraire et lorsque la perte de substance intéresse surtout la partie inférieure, le lambeau labial convient mieux (Duplay).

Un très bon procédé, décrit par Malgaigne et L. Le Fort, consiste à prolonger en haut le bord interne de la perte de substance par une incision parallèle au dos du nez; on prolonge de même le bord externe par une incision qui monte obliquement au sommet de la précédente, en circonscrivant un V renversé et

[1] *Nouveau procédé de rhinoplastie.* Lausanne, 1868.

l'on enlève les téguments compris entre les deux branches. Cela fait, le côté externe du Λ [1] devra former le côté interne d'un lambeau quadrilatère pris sur la joue ayant sa base en haut; en sorte qu'une légère inclinaison l'amènera juste sur la brèche à combler.

Mais de cette manière, l'aile du nez nouvellement refaite confine à la cicatrice laissée sur la joue, et risque d'être attirée en dehors par la rétraction du tissu inodulaire. Nélaton a paré à cet inconvénient, d'une façon très ingénieuse, par le procédé suivant.

Procédé modifié par Nélaton. (Description empruntée à Malgaigne et L. Le Fort, *loc. cit.*, II, p. 150.) — Il décrit le V renversé et enlève les téguments excédants à l'ordinaire. Mais pour tailler le lambeau, il fait partir du sommet du Λ une incision parallèle à sa branche externe, et quelques millimètres en dehors : ce sera là le côté interne du lambeau quadrilatère, qu'il achève de disséquer à l'ordinaire. Il le ramène parallèlement sur le nez par un mouvement d'inclinaison, mais avec cette différence qu'il le loge en dedans de la bandelette de téguments laissée intacte, laquelle le séparera de la cicatrice future de la joue et le défendra ainsi d'une trop forte rétraction en dehors.

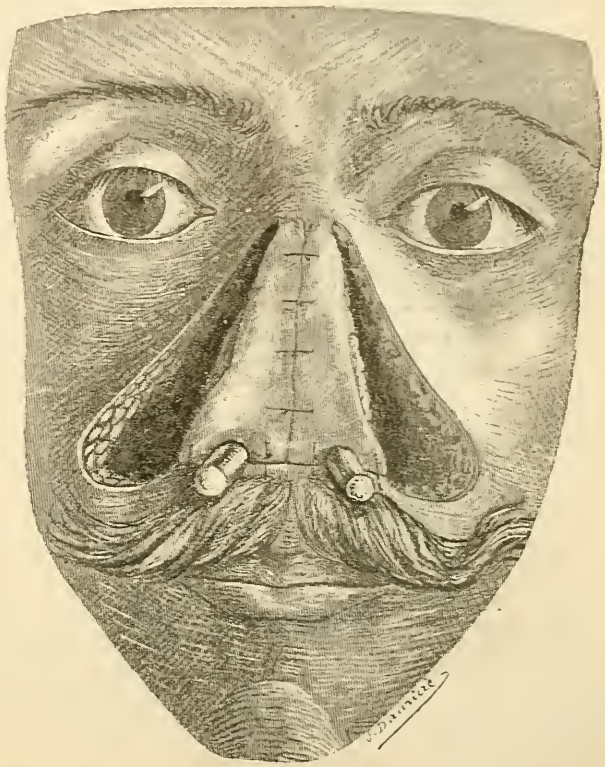

Fig. 297. — Rhinoplastie, après la réparation par le procédé de Nélaton. (Méthode française.) (Tillaux.)

Procédé de Denonvilliers. — Il est recommandé et figuré par Tillaux qui l'a employé plusieurs fois avec des résultats satisfaisants. On taille un lambeau sur la face latérale du nez, comme on peut le voir sur la figure 298 et on le détache suffisamment par sa face profonde, pour qu'il puisse être mobilisé, et attiré en bas, pour le réunir au contour ancien de la narine perdue, préalablement avivée [2].

Lorsque le lambeau est emprunté à la lèvre supérieure, on le circonscrit par deux incisions verticales comprenant toute l'épaisseur de la lèvre supérieure, puis on le retourne, et l'on réunit ses bords à ceux de la perte de substance

[1] Nous engageons à suivre sur un schéma et la plume à la main la description de ces procédés : la compréhension en est singulièrement facilitée.

[2] Nous renvoyons au manuel de Malgaigne et L. Le Fort pour la description du procédé ingénieux de Dieffenbach.

préalablement avivée; quant à la plaie de la lèvre, on la réunit ensuite comme dans le bec-de-lièvre (Duplay).

Procédé de Nélaton (*Gazette des hôpitaux*, 1868, p. 277). — Chez une jeune fille qui présentait une déformation considérable du nez, produite par la destruction d'une grande partie de la portion cartilagineuse avec conservation de la cloison, le chirurgien tailla deux lambeaux latéraux représentant chacun la moitié du nez; ces lambeaux comprenaient toutes les parties molles jusqu'au périoste de l'apophyse montante du maxillaire supérieur, avaient leur pédicule à la partie supérieure du nez, et à la région du sac lacrymal.

Fig. 298. — Procédé de Denonvilliers pour la restauration de l'aile du nez.

On peut ainsi les mobiliser aisément et les réunir sur la ligne médiane, en laissant de chaque côté du nez une surface saignante. — La précaution prise par le chirurgien, de détacher le périoste de l'apophyse montante du maxillaire en même temps que le lambeau cutané, est des plus importantes, puisqu'elle crée en dehors des lambeaux une cicatrice adhérente aux os, et empêche ainsi toute rétraction nuisible de la cicatrice de la joue, sur le nez nouvellement formé.

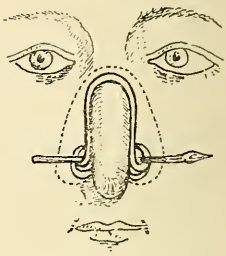

Fig. 299. Procédé de Nélaton.

Lorsque les lambeaux furent réunis sur la ligne médiane, à l'aide de la suture entrecoupée, Nélaton les traversa par une forte aiguille passant dans les anneaux d'un cercle métallique, en forme de pince-nez (fig. 299), afin de prévenir l'aplatissement du nez et de lui donner une forme convenable (Duplay).

3° Restauration de la sous-cloison. — La difformité qu'entraîne la perte de la sous-cloison est de moindre importance que celle que nous venons d'étudier.

On emprunte le lambeau à la partie médiane de la lèvre supérieure; ce lambeau comprend toute l'épaisseur, ou seulement une partie de l'épaisseur de la lèvre : dans le premier cas, tantôt on le tord sur son pédicule de manière à réunir sa surface muqueuse préalablement avivée avec la cloison et le lobule, tantôt on le relève sans torsion, on avive sa surface cutanée dans les points qui correspondent à la cloison et au lobule, et on laisse libre sa face muqueuse.

Lorsqu'on taille le lambeau seulement aux dépens d'une portion de l'épaisseur de la lèvre, on peut tordre le pédicule et réunir sa surface saignante à la cloison et au lobule, ou simplement relever le lambeau après avoir, bien entendu, avivé la surface cutanée (Duplay).

4° Restauration des nez ensellés. — Les *ensellures du nez* consécutives à la syphilis héréditaire ou acquise, au traumatisme, sont elles-mêmes justiciables

d'opérations rhinoplastiques. Voici, entre plusieurs (voir Malgaigne, Le Fort), un procédé opératoire, qui a donné à Kœnig [1] d'excellents résultats : il consiste à emprunter au front une charpente osseuse que l'on recouvre d'un lambeau cutané. En voici la description :

On fait d'abord une incision transversale à la limite inférieure de l'ensellure, de façon à rendre mobiles les parties molles du nez. Si l'on attire en avant ces dernières, on arrive facilement à les amener au point qu'elles occuperaient si le nez avait une hauteur de profil normale; la plaie devient alors largement béante, et c'est cette brèche qu'il s'agit d'abord de pourvoir d'un lambeau de soutènement. On taille, aux dépens du dos du nez et de la partie voisine du front, un lambeau oblong, large d'environ 3, 4 centimètres à grand diamètre dirigé verticalement. Après avoir circonscrit le lambeau jusqu'à l'os, on fait agir l'un des angles de la lame d'un ciseau pour diviser la couche corticale de l'os sur toute la longueur de l'incision; puis, au moyen d'un ciseau dont la la lame plate a la même largeur que le lambeau, on détache du diploé toute l'étendue de substance corticale ainsi délimitée et recouverte de son périoste et de la peau sus-jacente. Tout ce lambeau d'os et de parties molles est alors rabattu de haut en bas; à ce moment la couche corticale se brise à l'endroit où elle se continue en bas avec la voûte osseuse du nez. La peau se trouve donc retournée en dedans, tandis que la coque osseuse regarde en dehors. Ce lambeau, ainsi rabattu, vient combler la brèche produite par la section transversale du nez; son bord libre est alors réuni par des sutures aux parties molles du nez, de telle façon que le bord cutané de ces dernières recouvre la périphérie du lambeau. La couche cutanée du lambeau est destinée à jouer désormais le rôle d'une muqueuse. Enfin, sur la charpente du nez ainsi reconstituée, on fait descendre un lambeau cutané emprunté à la région du front. Par ce procédé, on arrive à donner au nez une hauteur de profil normale qui se maintient grâce au lambeau osseux. Il est vrai que l'on devra apporter encore ultérieurement quelques corrections à la forme de l'organe.

On peut combiner les différents procédés de rhinoplastie avec la prothèse métallique de Martin (de Lyon) (Soc. de chir.). (Chaput, *De la réparation des difformités nasales par la prothèse métallique intercutanéo-muqueuse.* Soc. de chirurgie, 26 décembre 1894. — Delorme, 9 janvier 1895, p. 55. — Chaput et Villar, 1895).

[1] Koenig, *loc. cit.*, p. 312.

[GÉRARD-MARCHANT].

DEUXIÈME PARTIE

MALADIES DES FOSSES NASALES

La continuité anatomique des fosses nasales et du pharynx nasal explique la propagation des affections de l'une à l'autre de ces cavités : aussi étudierons-nous dans ce chapitre les affections qui siègent dans les cavités nasales proprement dites et leur retentissement sur la muqueuse du pharynx nasal.

CHAPITRE PREMIER

LÉSIONS TRAUMATIQUES DES FOSSES NASALES

En faisant l'histoire des fractures de l'étage antérieur du crâne, du maxillaire supérieur et des os propres du nez, nous avons décrit la plupart des lésions traumatiques des fosses nasales. Il nous reste cependant à étudier *les contusions, les ecchymoses et les bosses sanguines de la cloison.*

I

CONTUSION, ECCHYMOSE ET BOSSES SANGUINES DE LA CLOISON

A la suite de chocs portés sur le nez, on voit souvent se produire au niveau de la cloison une tuméfaction arrondie, unilatérale ou bilatérale. Cette collection liquide, qui se forme immédiatement après l'accident, ou dans les premières heures qui suivent, constitue la bosse sanguine.

J. Cloquet (1), Flemming (2), Bérard (3), Beaussenat (4), Duplay (5), ont contribué par leurs travaux à nous faire connaître les affections traumatiques de la cloison.

Le mécanisme de ces hématomes réside dans le défaut d'adhérence de la muqueuse pituitaire à la cloison : sous l'influence d'une torsion ou plutôt d'une fracture de cette cloison (d'où déviation concomitante de cette cloison), consécutive au traumatisme, grâce au décollement de cette muqueuse, il se produit un épanchement sanguin, une bosse sanguine, dans les cas plus légers, une

(1) J. Cloquet, *Mémoire sur quelques points de la physiologie et de la pathologie de la membrane pituitaire. Journal hebd. de méd.*, 1830.

(2) Flemming, *Observations on certain affections of the septum of the nose. Dublin Journal*, vol. IV, 1833, et *Gaz. méd.*, 1833.

(3) Bérard, *Mémoire sur quelques tumeurs de la face. Arch. gén. de méd.*, 2e sect., t. XIII, p. 410.

(4) Beaussenat, *Des tumeurs sanguines et purulentes de la cloison des fosses nasales.* Thèse de Paris, 1864.

(5) Duplay, *Pathologie externe*, III, p. 770.

ecchymose, entre le foyer de la fracture cartilagineuse et la face profonde de la pituitaire; la communication qui s'établit entre les deux côtés de la cloison à travers la fracture nous explique la symétrie et la bilatéralité de la lésion.

Symptômes et diagnostic. — Les hématomes de la cloison se présentent sous la forme de deux bosses rouges, violacées, arrondies, symétriques, proéminant à travers l'orifice antérieur des fosses nasales : leur volume peut être assez considérable pour confiner par un rebord arrondi à la face interne des narines et obstruer ainsi presque complètement l'orifice antérieur des fosses nasales.

Ces bosses sont tendues, la pression sur l'une fait refluer le liquide du côté opposé, et lorsque avec le pouce et l'index introduit entre les narines on exerce une pression uniforme sur les deux tumeurs, le liquide remonte jusqu'au-dessous des téguments du dos du nez, au niveau de l'union des os propres avec le cartilage. Ce refoulement sanguin d'un côté à l'autre, et jusque sur la partie médiane du nez, ne peut s'expliquer que par une fracture du cartilage de la cloison.

Cette perforation a été admise par Flemming qui, dès le lendemain de l'accident, remarqua la communication entre les deux bosses : nous l'avons nous-même directement constatée quarante-huit heures après l'accident, chez un de nos malades de l'hôpital Laennec [1]; il faut donc se ranger à l'opinion de Jarjavay qui admet une *fracture primitive de la cloison*, et rejeter l'hypothèse d'une perforation consécutive due à l'*ulcération du cartilage privé de vaisseaux*.

Dans les cas légers, il existe un simple boursouflement de la muqueuse avec teinte violacée, décroissante d'intensité sur les bords; il s'agit alors d'une simple *ecchymose de la cloison*.

Le diagnostic d'une telle lésion ne peut souffrir de difficultés. L'apparition brusque de la tuméfaction après un traumatisme, la teinte violacée de l'hématome, sa bilatéralité symétrique, et la communication des deux poches, rendent évidente la nature de l'affection.

Les hématomes s'enflammant souvent (ouverture spontanée dans les fosses nasales, et communication du foyer hématique avec les voies de l'air), il faut savoir reconnaître cette transformation (voy. *Abcès de la cloison*).

Traitement. — Dès que l'hématome est constitué, il faut, après des irrigations nasales boriquées, plusieurs fois répétées, faire une ponction au bistouri sur chacune des poches. Le liquide séro-sanguin écoulé, il est nécessaire de désinfecter la poche avec du sublimé au millième : lorsque le liquide introduit avec une petite canule dans une des poches ressort facilement par l'autre, que le lavage du foyer de la fracture semble suffisant, on obture les deux narines avec un tampon de gaze stérilisée simple ou iodoformée. Ce tampon a pour but de recouvrir la plaie, et surtout de repousser la muqueuse au contact de la cloison et de favoriser son recollement. Ce pansement ne peut rester en place plus de quarante-huit heures, en raison de l'abondance des sécrétions nasales;

[1] Il nous a été possible, dans ce cas, de rendre évidente cette perforation cartilagineuse, en introduisant un stylet à travers la solution de continuité. L'hématome bilatéral était si volumineux que le malade avait une véritable gêne respiratoire et réclamait une intervention; elle consista à ouvrir antiseptiquement les deux foyers sanguins, à les désinfecter, puis on appliqua un pansement occlusif et compressif (gaze antiseptique), destiné à favoriser le recollement de la muqueuse à la cloison.

[GÉRARD-MARCHANT

il doit donc être renouvelé, avec précaution, assez souvent, jusqu'au jour où le chirurgien constate que muqueuse et paroi sont réunies. De cette façon, nous avons pu, en dix jours, obtenir chez notre opéré de l'hôpital Laennec, le recollement de la muqueuse.

L'ecchymose diffuse de la cloison ne réclame aucun traitement.

La torsion de la cloison, concomitante de l'hématome, réclame quelquefois un traitement spécial (Mounier, Société d'otologie, etc., mai 1896).

II

ÉPISTAXIS

L'épistaxis, ainsi que la définit Grisolle, est l'hémorragie qui se produit à la surface de la pituitaire.

Description. — Quand elle est traumatique, l'épistaxis survient brusquement; autrement, elle est précédée le plus souvent de prodromes. Il est rare que ces phénomènes précurseurs soient très accentués et méritent par leur réunion le nom de *molimen hemorrhagicum* : la face est vultueuse, les carotides battent avec force, les conjonctives sont injectées, les extrémités se refroidissent, le malaise est général. Dans la très grande majorité des cas, le malade accuse seulement une sensation de prurit et de chaleur à la racine du nez, d'obstruction dans les fosses nasales ; ces phénomènes durent à peine quelques minutes : ils cessent dès que l'hémorragie se déclare, survenant soit spontanément, soit provoquée par un effort que le malade a fait pour se moucher.

L'écoulement sanguin se produit dans des conditions tout à fait différentes suivant les cas. Rarement le sang s'échappe par les deux narines à la fois. Cela ne s'observe que dans les cas d'hémorragies très abondantes : alors le flux sanguin est continu; bien plus fréquemment, c'est goutte à goutte que le sang s'écoule hors d'une des deux narines. La durée de cet écoulement est très variable; il s'accompagne toujours d'un véritable soulagement et d'une détente dans les phénomènes précurseurs de l'épistaxis. La quantité de sang épanché peut varier de 50 à 500 grammes. Mais les choses ne se passent pas toujours ainsi. Si le vaisseau souvent fort petit, dont la rupture a donné lieu à l'hémorragie, est situé très en arrière, si le malade a été surpris dans son sommeil, alors l'écoulement de sang ne se fait plus par les narines, mais par l'orifice postérieur des fosses nasales. Le sang tombe dans le pharynx d'où il est rejeté par expulsion, ou bien, pénétrant soit dans les voies aériennes supérieures, soit dans l'œsophage, il sera rendu à la suite de quintes de toux plus ou moins violentes ou d'efforts de vomissements. On comprend alors comment les phénomènes observés peuvent donner le change et en imposer pour une *hématémèse*, ou une *hémoptysie*.

D'ordinaire, l'épistaxis s'arrête spontanément : il se forme un caillot mou, peu adhérent, qui supprime l'écoulement sanguin. Mais l'hémorragie n'est très souvent que suspendue, et elle se reproduit quelques minutes ou quelques heures plus tard. Quelquefois c'est en se mouchant que le malade fait tomber le caillot, ou bien celui-ci se détache spontanément, et l'épistaxis reparaît. Ces phénomènes peuvent quelquefois se répéter à quelques heures d'intervalle, et le

malade s'épuise à la suite de ces hémorragies successives. Ou bien, l'épistaxis ne cesse pas : il ne se forme point de caillot ; l'écoulement du sang se prolonge, et cette spoliation excessive amène bien vite du refroidissement des extrémités, des nausées, des vomissements ; le pouls devient petit, très rapide, la vue s'obscurcit, il y a tendance à la syncope : celle-ci se déclare quelquefois et le malade succombe. Hâtons-nous de dire que cette terminaison de l'épistaxis est tout à fait exceptionnelle, et ne s'observe guère que chez les individus prédisposés (diathèse hémophilique). D'autres fois, les épistaxis apparaissent périodiquement, mais elles ne sont ni assez rapprochées, ni assez abondantes pour que le malade en soit sérieusement incommodé.

Physiologie pathologique. — On divisait autrefois les épistaxis en idiopathiques ou symptomatiques, suivant qu'elles se produisaient avec ou sans intégrité de la muqueuse pituitaire. Aujourd'hui, Jaccoud l'a bien montré, cette distinction ne peut plus être admise : toute hémorragie suppose la rupture d'un vaisseau, qu'il s'agisse d'une veine, d'une artère ou d'un capillaire de très petite dimension ; la diapédèse des globules rouges peut expliquer l'écoulement d'une sérosité colorée, elle ne suffit pas à rendre compte d'une véritable hémorragie. Entre toutes les muqueuses, la pituitaire est vraiment prédisposée aux ruptures vasculaires par la richesse des vaisseaux qui la parcourent et qui constituent, par places, un véritable tissu érectile ; il suffit dès lors, soit d'une modification de la pression très légère, soit d'une altération insignifiante des capillaires de la muqueuse, pour donner lieu à l'hémorragie. Toujours, il y a une *lésion locale*. Celle-ci est évidente et facile à reconnaître dans les cas de tumeur, de traumatisme ou de corps étrangers des fosses nasales : il a fallu la chercher avec grand soin pour la trouver dans les autres variétés d'épistaxis. Kiesselbach (1) l'a rencontrée dans 98 observations, Baumgarten, 6 fois ; Bandler, sur 54 cas examinés, a trouvé 37 fois une altération de la muqueuse siégeant à la partie antérieure de la cloison. Quant aux épistaxis très rebelles, Chiari et Hartmann (2) les expliquent par une ectasie des vaisseaux au moment où ils se détachent du plan osseux sous-jacent ; Zuckerkandl, par la formation de tout petits anévrismes. Comme nous le verrons plus loin, la connaissance de ces lésions, parfois si peu marquées de la muqueuse, est fort importante pour le traitement.

Diagnostic. — Le plus souvent, une épistaxis est très facile à reconnaître et le diagnostic s'impose ; mais quelquefois les conditions de l'écoulement sanguin ont été telles qu'on peut croire à une hématémèse ou une hémoptysie. Si l'hémorragie dure encore, il suffit de faire pencher le malade la tête en avant (signe de Piorry) pour voir aussitôt le sang s'écouler par l'orifice antérieur des fosses nasales ; c'est seulement dans les cas d'hématémèses ou d'hémoptysies que le sang s'échapperait à la fois par les narines et par la bouche ; aussi l'erreur est-elle presque toujours très facile à éviter. Si l'hémorragie a cessé depuis quelque temps, si le malade rejette seulement à la suite de quintes de toux ou d'efforts de vomissements, du sang plus ou moins noir, il faut examiner avec le plus grand soin les fosses nasales et le pharynx pour y apercevoir un caillot noirâtre, indice de l'hémorragie nasale ; d'autres fois, on ne le décèlera qu'en ordonnant au malade de se moucher.

(1) Kiesselbach, *Berliner klin. Wochenschrift*, 1884.
(2) Hartmann, *Zeitschrift für Ohrenheilkunde*, 1885.

[GÉRARD-MARCHANT.]

Bien plus important est le *diagnostic étiologique* d'une hémorragie de la pituitaire. Il est indispensable de connaître la nature d'une épistaxis pour essayer d'en prévenir le retour, après avoir paré d'abord aux premiers accidents : c'est alors seulement que le chirurgien pourra vraiment faire œuvre utile.

Tout d'abord une grande division s'impose suivant que l'épistaxis est liée ou non à un état pathologique appréciable de la muqueuse, ou du squelette des fosses nasales.

1° *Épistaxis de cause locale.* — Les *traumatismes* peuvent donner lieu à une hémorragie nasale. Tantôt ils sont violents : c'est une chute d'un lieu élevé sur la tête, les ischions, la plante des pieds; dans ce cas, l'écoulement de sang, quelquefois très abondant, peut être l'indice d'une fracture de la base du crâne; tantôt le traumatisme est de moindre intensité : c'est un coup porté sur la racine du nez, ou un instrument piquant introduit avec plus ou moins de violence dans les fosses nasales; il peut alors y avoir en même temps fracture des os propres du nez, déchirure de la cloison, blessure de l'un des tissus.

En l'absence de traumatisme, l'épistaxis peut être due à toutes les *ulcérations de la pituitaire*, à toutes les causes susceptibles de déterminer une *inflammation de la muqueuse*. Elle est un symptôme fréquent dans l'évolution des *polypes muqueux* : tout d'abord le malade n'accuse qu'une gêne habituelle dans le nez, une sensation de pesanteur, un besoin souvent répété de se moucher, puis, au bout de quelque temps, les hémorragies surviennent, rarement bien abondantes. Leur gravité est plus grande quand elles accompagnent le développement *des polypes naso-pharyngiens*; il s'agit alors de sujets plus jeunes, présentant des troubles ordinaires de la respiration et de la phonation, et ayant une déformation particulière de la face.

L'examen direct des fosses nasales, pratiqué à la fin de l'hémorragie, permettra de remonter à sa cause quand elle sera due à *des corps étrangers*, à des *rhinolithes*, à l'introduction et même à la pullulation de *parasites* dans le nez, tels que la *lucilia hominivorax*, les larves de certaines mouches, les sangsues.

Enfin le saignement de nez peut encore se faire voir toutes les fois où la muqueuse pituitaire est le siège d'*ulcérations*; qu'il s'agisse des fausses membranes de la diphtérie nasale, ou des pustules rompues de la morve, des ulcérations plus ou moins profondes de la syphilis ou de la tuberculose, d'un néoplasme ulcéré, dans tous ces cas l'écoulement sanieux, si souvent sécrété, qui se fait par l'orifice antérieur des fosses nasales, est presque toujours strié de sang; quelquefois il y a une véritable hémorragie, mais c'est en somme un phénomène assez rare. De même il est tout à fait exceptionnel de voir le coryza aigu s'accompagner d'une fluxion locale assez intense pour provoquer une épistaxis.

Enfin, il faut joindre à ce groupe les *épistaxis post-opératoires*.

2° *Épistaxis sans état pathologique antérieur de la muqueuse.* — Toutes les causes susceptibles de provoquer une congestion active de l'extrémité céphalique peuvent déterminer l'apparition du saignement du nez. C'est ainsi qu'on peut le voir survenir sous l'influence de certains corps odorants (Epistaxis vaso-motrice de Joal), à la suite des excès de table ou de travail, des exercices violents, d'un séjour plus ou moins prolongé à une altitude élevée; encore, depuis les expériences de Paul Bert, tend-on à admettre que dans ces circonstances l'hémorragie nasale tient moins à un abaissement brusque de la pres-

sion atmosphérique qu'à une diminution de la quantité d'oxygène contenu dans le sang.

Les *épistaxis génitales*, si bien décrites par Joal [1] et qui s'observent à la suite des excès sexuels, s'expliqueraient, suivant cet auteur, par une rhinite hypertrophique : il l'a rencontrée dans tous les cas qu'il a eu à examiner.

Beaucoup plus fréquentes sont les *épistaxis supplémentaires*; il faut toujours y penser quand on se trouve en présence d'une femme dont les règles sont irrégulières, ou d'un hémorroïdaire dont le flux habituel est suspendu; elles ont pour caractère de revenir périodiquement, d'être précédées de quelques phénomènes généraux qui disparaissent avec l'écoulement du sang, de se répéter fréquemment : quelquefois on a vu un accouchement ramener à sa suite le flux menstruel et faire cesser des épistaxis supplémentaires.

Ici peuvent encore se ranger les *épistaxis idiopathiques* (épistaxis juvéniles, etc.), presque toujours dues à une lésion nasale méconnue.

D'autres fois, la congestion de l'extrémité céphalique est passive: il y a gêne de la circulation en retour et rupture des petits vaisseaux de la pituitaire; ainsi s'expliquent les épistaxis qui surviennent dans le cours des maladies du cœur à la période d'asystolie, dans les affections du foie ou du poumon ayant retenti sur le cœur droit, ou à la suite d'une tumeur du médiastin comprimant la veine cave supérieure.

Restent enfin les épistaxis en rapport avec une *affection viscérale ou une maladie générale* ; elles sont fébriles ou apyrétiques. Ces dernières surtout intéressent le chirurgien, moins cependant que celles qui viennent d'être passées en revue. En premier lieu, il faut citer les épistaxis, qui sont en rapport avec les *affections du foie et de la rate* : les anciens les avaient déjà observées et Galien insistait sur l'importance des hémorragies se faisant par la narine droite pour le diagnostic des maladies du foie : il est de fait que les saignements du nez se produisent fréquemment au début des cirrhoses du foie, avant qu'il y ait une gêne véritable de la circulation ; de même les maladies du cœur peuvent en provoquer bien avant la période d'asystolie, de même la maladie de Bright, au début, surtout la néphrite interstitielle. A côté se placent les épistaxis de certaines *intoxications* telles que le *saturnisme* et surtout des états diathésiques, la *goutte*, par exemple. C'est ainsi que des individus d'hérédité goutteuse, sujets à la gravelle, à l'eczéma, aux dermatoses, sont très fréquemment pris de saignements de nez ; d'autres ont, d'une façon héréditaire, une prédisposition marquée aux hémorragies : on voit des familles où tous les enfants (le plus souvent il s'agit de sujets jeunes) ont des épistaxis à répétition parfois fort difficiles à arrêter ; et il y a là une sorte de *diathèse hémophilique* assez malaisée à expliquer. Enfin, toutes les *cachexies*, tuberculose avancée, scorbut, la leucémie, le purpura, peuvent s'accompagner d'épistaxis ; alors, il existe presque toujours en même temps des hémorragies d'autres muqueuses.

Les épistaxis *fébriles* s'observent dans presque toutes les *fièvres éruptives*, rougeole, scarlatine, de préférence au début et surtout dans la fièvre typhoïde, où d'ailleurs elles sont rarement assez abondantes pour mettre en danger la vie du malade : elles constituent souvent un des bons signes prémonitoires de la dothiénentérie. On les rencontre aussi dans toutes les *maladies infectieuses* telles que l'ictère grave, la fièvre jaune, l'infection purulente, la septicémie aiguë, la

[1] Joal, *Revue des maladies du larynx*, février 1888.

[GÉRARD-MARCHANT.]

diphtérie, même en l'absence de fausses membranes dans les fosses nasales. Dans tous ces cas, si nombreux, l'interprétation de l'épistaxis est difficile : on les expliquait autrefois par une modification du sang, une diminution de la fibrine qui rendait son extravasation plus facile; aujourd'hui on tend à admettre que du fait de l'infection générale, il se produit un désordre de l'innervation vaso-motrice, amenant la dilatation et la rupture des petits vaisseaux.

Sémiologie. — Ce que nous venons de dire des causes de l'épistaxis suffit à faire voir quelle en est quelquefois la valeur sémiologique. Si elle s'accompagne de fièvre et de quelques symptômes généraux, elle peut marquer le début d'une fièvre éruptive ou d'une dothiénentérie; survient-elle dans le cours de l'une quelconque de ces affections, le pronostic en est quelquefois assombri, car elle peut être l'indice d'une tendance hémorragique. En présence d'une épistaxis non fébrile, il faudra d'abord rechercher la lésion locale : s'il n'y en a pas, l'hémorragie nasale peut être en rapport avec un état diathésique, ou bien avec une affection du foie ou de la rate. Toujours, le chirurgien devra s'imposer comme règle générale, de ne jamais quitter sa malade sans avoir fait un diagnostic étiologique.

Toutefois il est utile de signaler ici le tort qu'on a généralement, en discutant la pathogénie des épistaxis, de ne s'attacher qu'à la recherche des troubles généraux qui semblent les provoquer, négligeant ou à peu près de s'occuper des lésions locales qui les engendrent. L'épistaxis est avant tout une hémorragie chirurgicale qui réclame un traitement chirurgical, le traitement médical ne doit venir qu'ensuite [1].

Traitement. — Quelquefois l'épistaxis est à respecter. Il est, en effet, chez les congestifs, les brightiques, etc., des *hémorragies nasales utiles*, que le médecin a le devoir de ne pas arrêter. Mais il faut prendre garde de s'exagérer la fréquence de ces cas : d'ailleurs ces épistaxis salutaires peuvent elles-mêmes, par leur abondance ou leur répétition, créer pour l'organisme un danger auquel il faut le soustraire. Le clinicien sera donc seul juge du moment où il doit intervenir. Le plus souvent donc, la première indication sera d'arrêter l'hémorragie (*traitement palliatif*). Plus tard, quand l'épistaxis aura pris fin, on s'attachera à en déterminer la cause pour en prévenir rationnellement le retour (*traitement curatif*).

1° Traitement palliatif. — *a.* Épistaxis légère. — Le sang coule goutte à goutte, lentement. Dans les hémorragies congestives, à la fin des repas, dans des endroits surchauffés, il suffira de conduire le patient dans une pièce fraîche et bien aérée, de détacher les vêtements qui lui serrent le cou et la poitrine. Il sera utile de presser les ailes du nez entre le pouce et l'index pendant une dizaine de minutes en tenant la tête penchée en avant. Enfin, en cas d'échec, on aura recours aux liquides hémostatiques, tels que la solution d'antipyrine à 1/10, l'eau oxygénée fraîche.

b. Épistaxis grave. — Si le sang coule en nappe très abondant, il faut procéder au tamponnement de la fosse nasale. On a le choix entre le tamponnement antérieur et le tamponnement postérieur.

1. *Tamponnement antérieur.* — Il ne peut être exécuté que par le médecin

[1] Lermoyez, *Pathogénie et traitement de l'épistaxis.* Société méd. des hôpit., 30 oct. 1896.

familiarisé avec la rhinoscopie antérieure. Il consiste à porter, sous le contrôle de la vue, dans les fosses nasales, à l'aide d'une pince à branches minces, soit une série de tampons d'ouate, du volume d'un gros pois, reliés en queue de cerf-volant, soit de préférence des bandes de gaze iodoformée fine, en quatre doubles, ayant environ 8 à 10 centimètres de long sur 1 centimètre de large, et celles-ci sont tassées de bas en haut par étages superposés. Ces tampons doivent être retirés au bout de deux ou trois jours, doucement et toujours sous le contrôle de la vue.

2. *Tamponnement postérieur.* — Ce procédé douloureux et brutal ne devra être employé que lorsqu'il sera absolument nécessaire, c'est-à-dire quand, malgré le tamponnement antérieur, le sang continue à couler en abondance dans le pharynx. On prépare à l'avance deux tampons de gaze iodoformée; à l'un, destiné à l'orifice postérieur, on donnera une forme ovalaire d'une hauteur de 3 centimètres sur 1 centimètre 1/2 de large, et l'on nouera, à sa partie moyenne, deux fils assez forts et doubles; l'autre, le tampon antérieur, sera proportionné à la dimension des narines. Pour introduire le tampon postérieur, on fait usage d'une sonde urétrale en caoutchouc rouge, de préférence à la sonde de Belloc qui ne franchit pas toujours aisément et sans traumatisme les fosses nasales étroites et irrégulières. On pousse doucement la sonde dans la narine qui saigne, le long du plancher nasal. Des efforts de déglutition ou un réflexe nauséeux indiquent que l'extrémité de la sonde est parvenue dans le pharynx; déprimant la langue à l'aide de l'abaisse-langue, on va la saisir avec la pince derrière la luette et on l'amène hors de la bouche. On passe et l'on attache dans ses œillets les deux extrémités de l'un des fils; puis, retirant la sonde du nez, on entraîne le tampon vers le pharynx nasal. Quand l'orifice postérieur est parfaitement fermé, on écarte le fil double antérieur, on en place les deux chefs de chaque côté de la narine, on engage entre eux l'autre tampon, les fils sont portés en avant de celui-ci et noués solidement; l'autre fil double du tampon postérieur, qui servira plus tard à le retirer, est ramené dans la bouche et fixé sur la joue.

Quel que soit l'agent de la compression, il ne doit pas être laissé trop longtemps en place, quarante-huit heures au plus, sous peine de voir se produire un suintement purulent des fosses nasales et de provoquer ainsi des complications du côté de l'oreille et des sinus.

2° **Traitement curatif.** — Il est local ou général.

a. Traitement local. — Il consiste à modifier la surface qui saigne, en un mot, à fermer le vaisseau ouvert. On a recours pour cela aux cautérisations et, parmi les caustiques, il est préférable de se servir du nitrate d'argent fondu. Si le malade ne saigne pas au moment où il se montre, on voit une petite croûtelle brunâtre recouvrant le point qui a saigné; on la détache avec un stylet et on porte aussitôt sur ce point une perle de nitrate d'argent fondu sur un stylet. On évitera tout tamponnement consécutif. Si le malade saigne encore abondamment, on étanche avec soin le sang et aussitôt que l'on a découvert l'érosion qui saigne, on y porte immédiatement la perle caustique que l'on maintient jusqu'à l'hémostase. Nous avons souvent employé, toujours avec succès, la pointe du thermo-cautère chauffée au rouge sombre.

Contre les épistaxis récidivantes entretenues par le malade qui introduit incessamment les doigts dans les narines pour détacher les croûtes hématiques qui

se forment sur la cloison, il suffit de s'abstenir de porter la main à son nez, de se moucher doucement et le moins souvent possible, et d'introduire plusieurs fois par jour dans la narine un corps gras, qui ramollit les croûtes dont le contact irrite la muqueuse (Ruault).

b. Traitement général. — Contre les épistaxis juvéniles, on prescrira les toniques, arsenic, quinquina, etc., à l'exception des ferrugineux ici contre-indiqués : aux cardiaques éréthiques, on donnera les iodures et les bromures ; aux brightiques, le régime lacté ; aux hépatiques, les alcalins, les mercuriaux, au besoin même un vésicatoire sur la région du foie, à la condition de ne pas borner là son effort thérapeutique.

III

CORPS ÉTRANGERS ET CALCULS DES FOSSES NASALES

Nous présenterons dans le même chapitre l'étude des *corps étrangers* et des *calculs* des fosses nasales ; leurs symptômes, leur traitement sont identiques et leur étiologie elle-même se confond ; les rhinolithes primitives et spontanées, dont on admettait autrefois la possibilité, sont, en effet, aujourd'hui considérées comme douteuses ou tout au moins comme très exceptionnelles.

Corps étrangers : Traités de Mackenzie ; — Moldenhauer. — Spillmann, *Dictionnaire encyclopédique des sciences médicales.*

Rhinolithes : Axmann, *Arch. de méd.*, 1829. — Demarquay, *Arch. de méd.*, 1845. — Charazac, *Revue méd. de Toulouse*, 1888. — Monnié, Thèse de Bordeaux, 1889. — Didsbury, Contribution à l'étude des rhinolithes. Th. de Paris, 1894.

Étiologie. — La nature des corps étrangers introduits dans les fosses nasales est excessivement variable ; on y a trouvé des noyaux ou des graines de toute espèce de fruits (noyaux de cerise, fragments de noyaux de pêche, pépins de raisin, pois, haricots, fèves, etc.), des boutons, des perles, des morceaux de liège, des anneaux métalliques, voire même des épingles à cheveux, un bout de biberon, des fragments d'os....

Le mode de pénétration de ces corps étrangers est différent suivant les cas. Le plus souvent l'introduction se fait par les narines : c'est la règle chez les enfants, et tout le monde sait que cet âge représente la presque totalité des cas qu'on observe ; les efforts d'extraction et les mouvements inspiratoires violents qu'ils font au moment où le corps étranger a franchi les narines, le font encore pénétrer davantage. Les orifices postérieurs des fosses nasales peuvent encore servir de porte d'entrée, par un mécanisme qu'on conçoit facilement : c'est ainsi que lorsqu'on « avale de travers », des parcelles alimentaires peuvent être projetées *a retro* dans les fosses nasales ; ce mode s'observe encore assez souvent chez l'enfant, si sujet aux paralysies du voile du palais d'origine diphtérique ; dans le vomissement enfin, des fragments d'aliments, d'os (Deschamps), ou des graines de fruits peuvent de la même manière pénétrer par les choanes. Enfin, des corps étrangers ont pénétré par un orifice traumatique : balles, éclats de bois, de métal peuvent traverser les parties molles, le squelette même et séjourner dans le nez, après guérison de la plaie d'entrée. Nous verrons, en outre, plus loin que d'autres corps étrangers, les rhinolithes, peuvent naître sur place ;

ajoutons-y, pour être complet, les séquestres qui se mobilisent et se détachent. Quel que soit le mode d'introduction, il faut savoir que la présence du corps étranger est souvent méconnue: l'enfant, de peur d'être grondé, cache son accident, et l'adulte oublie facilement les symptômes passagers d'irritation qu'il éprouve au moment de la pénétration.

Anatomie pathologique. — Le siège qu'occupent les corps étrangers dépend beaucoup de leur porte d'entrée, vu la disposition anatomique des fosses nasales. Introduits par les narines, ils glissent, en général, sur le plancher des fosses nasales, ou dans le méat inférieur, et ils restent cachés sous les replis du cornet inférieur: pénétrant par les choanes, ils sont dirigés vers le méat moyen, et ils y restent logés. Ils ne siègent que très rarement en un point plus élevé. Quelques auteurs cependant, se basant sur la douleur et la gène qu'accuse le malade au niveau du front, admettent qu'ils peuvent arriver jusqu'au voisinage du sinus frontal: nous croyons que c'est une fausse interprétation, car le point où le malade rapporte la douleur n'est pas toujours celui où réside sa cause productrice.

Logés dans les fosses nasales, ces corps étrangers, suivant leur structure, y subissent des modifications rapides : ils se gonflent, s'ils peuvent s'imbiber de liquide, comme les fragments d'éponge, par exemple: les graines augmentent de volume (Czarda [1] a vu un pois tripler de volume en dix-huit heures), et peuvent même germer (Bérard) [2], (Smith) [3]: c'est ainsi que Boyer rapporte l'histoire d'un pois qui, introduit dans le nez d'un enfant, poussa 10 à 12 racines, dont la plus longue mesurait trois pouces et quatre lignes. Si le corps est composé d'une substance inaltérable, il s'entoure, à la longue, de concrétions calcaires qui le rendent méconnaissable et qui constituent les rhinolithes.

Rhinolithes. — Depuis le premier cas publié par Mathias de Gardi, en 1502, les observations de rhinolithes se sont multipliées (70 obs. environ) et ont fait le sujet de plusieurs monographies (Demarquay, 1845; Charazac, 1888; Monnié, 1889; Didsburg, 1894).

Les calculs des fosses nasales sont le plus souvent unilatéraux, et ce n'est que par exception qu'on peut les observer des deux côtés (Clauder) [4]: ils siègent sur le plancher, contre la cloison, ou dans les méats moyens et inférieurs, pouvant même parfois englober un cornet à la manière d'une fourche (Schmiegelow) [5]. Ils sont, en général, uniques: cependant Kern en a observé trois, et Axmann, Blandin, en ont vu un plus grand nombre encore dans la même cavité nasale. Leur forme est, le plus souvent, irrégulièrement ovoïde, parfois pyramidale (Clay) [6]: elle peut même rappeler une branche de corail (Jacquemart) [7]. Gros comme une lentille, une fève, ils peuvent arriver, dans certains cas, à avoir un pouce trois quarts de long et un demi-pouce d'épaisseur (Mackenzie). Leur poids varie de 2 grammes à 15 gr. 65 (Brown) [8].

Les rhinolithes ont une couleur grisâtre ou noirâtre: leur surface, parfois lisse, est le plus souvent irrégulière, anfractueuse, et dans ces dépressions il

(1) Czarda (de Prague), *Gazette méd. de Paris*, déc. 1884.
(2) Bérard, *Dictionnaire de médecine*, t. XXI.
(3) Smith, *British med. Journal*, déc. 1867.
(4) Clauder, Thèse Monnié.
(5) Schmiegelow, *Revue de laryngologie*, nov. 1884.
(6) Clay, *British med. Journal*, février 1887.
(7) Jacquemart, *Annales des maladies de l'oreille*, mars 1884.
(8) Brown, *Edinb. med. Journal*, 1859.

est commun de trouver une matière caséeuse, fétide, composée de cellules épithéliales et de globules de pus. Leur consistance est, dans la majorité des cas, très friable : elles peuvent cependant avoir une telle dureté qu'on est incapable de les broyer même avec un marteau (Clauder).

Quant à leur composition chimique, Axmann a donné la suivante :

Matières animales	0,55
Phosphate de chaux	0,8
Carbonate de chaux	0,225
Carbonate de magnésie	0,125

Avec des traces de muriate de soude, d'oxyde de fer, substances auxquelles Creswell Baber [1] a ajouté du carbonate de fer et du phosphate d'ammoniaque.

Lorsqu'on coupe un de ces calculs, on reconnaît qu'il est constitué par une série de couches lamellaires, stratifiées; au centre, le plus souvent, se trouve le corps étranger. Parfois cependant, la partie centrale ne contient que du mucus ou une substance albumino-graisseuse. Ce sont ces cas, qui constitueraient les rhinolithes spontanées, primitives, dont on ne connaît que trois observations, deux de Mackenzie, et une de De Brun. Pour expliquer ces cas insolites on peut admettre, avec plusieurs auteurs, que le corps étranger a été résorbé ou s'est transformé, ce qui n'a rien d'impossible, car on a vu des calculs développés autour d'un caillot sanguin (Stocker) [2]. On a encore invoqué, comme cause prédisposante à cette formation spontanée, l'étroitesse congénitale des fosses nasales et le coryza chronique; mais c'est surtout le coryza caséeux qui paraît réaliser les conditions les plus favorables à leur développement : vu la sécrétion très abondante de mucus et la formation de croûtes nombreuses, on conçoit que si ces dernières ne sont pas expulsées, elles puissent devenir le centre de calculs, par le même mécanisme que les corps étrangers (Monnié). La pathogénie des rhinolithes secondaires est beaucoup plus simple. La muqueuse nasale irritée et enflammée par la présence du corps étranger donne lieu à une suppuration abondante; comme dans les cystites, il doit se produire, sous l'influence d'un micro-organisme, une décomposition des liquides contenus dans les fosses nasales, [mucus] (Duplay), [pus] (Jamain et Terrier), [larmes] (Monnié), une précipitation des sels qu'ils renferment, et qui se déposent sur le corps étranger.

Quant à la muqueuse des fosses nasales, elle présente toutes les lésions de l'inflammation chronique; elle est rouge, tuméfiée, boursouflée, parfois au point de recouvrir le corps étranger, saignante et ulcérée par places; ces ulcérations sont parfois même si profondes que les os sous-jacents se trouvent mis à nu et peuvent même se nécroser partiellement (Spillmann). Outre ces lésions destructives, on constate assez souvent, lorsque la rhinolithe est volumineuse, un refoulement soit des cornets, soit de la cloison qui se dévie.

Symptômes. — Les symptômes du début sont peu accusés; au moment de l'introduction du corps étranger, le malade n'éprouve que quelques chatouillements dans les fosses nasales, suivis d'éternuements, et qu'une légère gêne respiratoire, qui se traduit par des mouvements d'inspiration et d'expiration exagérés; parfois, il s'y joint une épistaxis de peu d'importance; mais le calme

(1) Creswell Baber, *British med. Journal*, oct. 1885.
(2) Stocker, *British med. Journal*, 1887.

revient bientôt, si complet, que le malade oublie vite la présence du corps étranger.

A ces symptômes, succède une *période de latence* absolue, dont la durée est très variable, suivant la nature du corps étranger; si ce dernier est peu volumineux, peu mobile, s'il s'encroûte de sels calcaires, on peut voir se passer dix, vingt et trente ans, sans le moindre symptôme: mais peu à peu les troubles réapparaissent. Il se produit tantôt un certain degré d'obstruction d'une fosse nasale, tantôt des douleurs frontales gravatives, et presque constamment une augmentation de la sécrétion d'une fosse nasale; c'est la *période calculeuse*.

Les symptômes fonctionnels les plus importants sont ceux qu'on constate du côté des fosses nasales. Parmi eux, le plus constant, et quelquefois le seul (Hays), est la *modification de la sécrétion nasale*, qui ne porte jamais que sur *un côté*, fait de la plus grande importance au point de vue du diagnostic. Cette sécrétion, d'abord muqueuse, devient plus abondante; plus tard, elle est muco-purulente ou franchement purulente, parfois aqueuse le jour et purulente la nuit (Creswell Baber); très souvent cet écoulement est strié de sang, et il n'est même pas rare de constater à plusieurs reprises des épistaxis légères. Un des principaux caractères de cette sécrétion, outre son unilatéralité, est son extrême fétidité, qui rappelle si bien l'ozène, que, pour Noquet[1], Moldenhauer et Mackenzie, il serait absolument impossible de l'en différencier cliniquement. Ajoutons que cet écoulement est très irritant, et que, chez l'enfant, il se produit très souvent des lésions eczémateuses de la lèvre supérieure.

Le second symptôme par sa fréquence et son moment d'apparition est l'*obstruction d'une fosse nasale*. Elle est d'abord incomplète, et le malade n'éprouve qu'une légère gêne respiratoire; mais, grâce au développement progressif de la rhinolithe, et aux lésions croissantes de la muqueuse, elle devient bientôt presque absolue; la gêne respiratoire s'accentue, le malade se trouve obligé de respirer la bouche ouverte, et il lui est impossible de souffler par la narine obstruée. Parfois il se produit des intermittences dans cette obstruction; il n'est pas rare, en effet, de voir de temps en temps les malades rendre par grumeaux épais une accumulation de matière caséeuse qui, momentanément, désobstrue la fosse nasale (Follin) (voy. *Coryza caséeux*).

Les altérations de la muqueuse rendent un compte suffisant de la diminution fréquente de l'odorat, et de l'anosmie parfois complète qu'on observe: mais, comme les troubles précédents, ce symptôme est toujours unilatéral.

Suivant le siège du corps étranger, on peut constater en outre des troubles de voisinage plus ou moins accentués, mais inconstants. Lorsqu'il se trouve en avant et que, par son volume ou par l'inflammation qu'il développe autour de lui, il produit une obstruction du canal nasal, on peut observer de l'épiphora (Noquet, Garel)[2]. Lorsqu'il siège à la partie postérieure, on observe un écoulement fétide et purulent par les choanes et des troubles du côté du voile du palais; c'est ainsi que, dans l'observation d'Hickmann[3], où il s'agissait d'un anneau d'acier logé en arrière, on avait trouvé une hypertrophie de l'amygdale, du gonflement du voile du palais, et une fistule à la base de la luette: il s'y joignait encore des troubles de la déglutition et de l'ouïe.

Ces *troubles auditifs* s'observent encore assez fréquemment, même dans les

(1) Noquet, Société française de laryngologie et d'otologie. 1890.
(2) Garel, *Annales des maladies de l'oreille*. 1889.
(3) Hickmann, *British med. Journal*. 1867.

[GÉRARD-MARCHANT.]

cas où la rhinolithe siège en avant dans le méat inférieur; tantôt, c'est une obstruction de la trompe avec bourdonnements plus ou moins pénibles (Noquet, Ruault) [1], tantôt une diminution de l'ouïe, tantôt enfin une surdité complète avec inflammation de l'oreille moyenne (Gruber) [2], (Deschamps) [3], (Rohrer) [4]: dans ce dernier cas, la surdité, qui avait été attribuée à une sclérose de l'oreille moyenne avec affection labyrinthique secondaire, disparut complètement après l'extraction du corps étranger.

Les *douleurs* sont aussi fréquentes à cette période; le plus souvent sourdes, gravatives et profondes, elles siègent dans les sinus et sont en général irrégulières, sans exacerbation nocturne. D'autres fois, elles se présentent sous la forme de migraines ou de névralgies faciales; ces dernières n'ont jamais pour siège le nerf maxillaire inférieur et elles affectent la forme tenace (Deschamps), ou d'accès intermittents qui n'ont rien de régulier dans leur apparition ou leur durée, comme chez la malade de Verneuil [5] qui avait deux ou trois accès par mois. Ruault enfin rapporte un cas de névralgie cervico-occipitale.

Quant aux *troubles réflexes*, aujourd'hui si connus dans les affections du nez, ils sont ici peu fréquents. On a signalé cependant encore assez souvent des accès de toux ou d'éternuements, des vertiges, des vomissements. Ruault cite le cas d'une malade qui avait par intermittences des accès d'éternuements, avec rougeur vive de l'œil gauche et légère exophtalmie. Le malade de Schmiegelow a présenté pendant cinq ans, chaque fois qu'il s'animait, une sudation abondante de la moitié gauche de la tête; ce phénomène a disparu quatre ans avant l'extraction du corps étranger; cet auteur pense que la pression du calcul a fini par détruire et atrophier les éléments nerveux, et a ainsi annihilé cette névrose vaso-dilatatrice réflexe. Du reste, cette opinion est parfaitement en rapport avec le principe qu'a posé Hach [6], savoir que, plus la tumeur capable d'obturer les fosses nasales est volumineuse, et moins on a de chances d'observer des phénomènes réflexes. Quant aux accès épileptiformes et choréiformes, aux troubles urinaires, ils sont extrêmement rares dans l'affection qui nous occupe.

Signes physiques. — Les corps étrangers ou les rhinolithes donnent rarement lieu à des déformations du nez. Ce n'est que lorsqu'ils sont volumineux ou anciens qu'on peut observer une saillie de l'aile du nez. L'examen extérieur ne fournira donc que peu de renseignements, et il faudra avoir toujours recours à l'examen rhinoscopique antérieur ou postérieur; il doit dans tous les cas, être précédé d'un lavage ou de vaporisations alcalines de la narine malade; Bryson Delavan [7] recommande en outre des badigeonnages préalables avec de la cocaïne à 4 pour 100 qui auraient la propriété, non seulement d'anesthésier, mais encore d'affaisser la muqueuse.

La rhinoscopie antérieure permet de voir la muqueuse rouge, boursouflée, couverte d'excroissances papillomateuses, ulcérée par places, et les cornets parfois déviés ou même atrophiés par refoulement (Czarda); enfin, entouré et

(1) Ruault, Société française de laryngologie, 1890.
(2) Gruber, *Monatsschrift für Ohrenheilkunde*, 1882.
(3) Deschamps, Corps étranger ayant séjourné vingt-cinq ans dans une fosse nasale. *Dauphiné médical*, juin 1890.
(4) Rohrer, *Wiener klin. Wochenschrift*, 1890.
(5) Verneuil, *Gazette des hôpitaux*, 1859.
(6) Hach, Thèse Monnié.
(7) Bryson Delavan, *Med. Rec.*, 1886.

plus ou moins caché par un bourrelet muqueux, on peut le plus souvent apercevoir un corps grisâtre ou noirâtre qui est le corps étranger. Un stylet, armé de boulettes de coton, permet d'enlever le pus ou les grumeaux caséeux qui le recouvrent et qui empêchent de le distinguer avec netteté. L'importance de cet examen avec le stylet est énorme : sur le corps étranger, cet instrument donne un son mat et sec; il permet en outre de se rendre compte de sa friabilité, de sa mobilité, de ses dimensions, et même de son existence, lorsque la rhinolithe est complètement cachée sous la muqueuse, grâce à la résistance qu'elle offre. Si cet examen antérieur est négatif ou insuffisant, il faudra avoir recours à la rhinoscopie postérieure, qui pourra démontrer les altérations de la muqueuse à ce niveau et l'existence d'un corps étranger situé à la partie postérieure des fosses nasales ou dans le méat moyen, comme dans le cas d'Hickmann.

Marche. — L'évolution des corps étrangers est assez régulière: à la période de début, en général très courte et caractérisée par des symptômes fugaces, succède une période de latence, dont la durée peut atteindre dix ans et plus: à ce moment apparaissent les signes d'un coryza chronique ulcéreux, unilatéral. Ces accidents ne cessent qu'après l'expulsion spontanée, qui est très rare, ou après l'extraction chirurgicale; ils disparaissent même complètement; les excroissances et les ulcérations de la muqueuse guérissent rapidement, et ce n'est que dans les cas exceptionnels d'ulcérations profondes et prolongées, qu'on a observé des nécroses des cornets ou de la cloison.

Diagnostic. — Le diagnostic des corps étrangers, à la période de rhinolithe, est parfois entouré des plus grandes difficultés, comme le prouvent quelques erreurs commises par des chirurgiens éminents. Les commémoratifs serviront peu, car les enfants ne parlent pas souvent de leur imprudence, et les adultes oublient facilement de raconter au chirurgien les accidents légers et passagers qu'ils ont pu éprouver le jour où, dans un vomissement, ils ont senti un corps étranger glisser dans les fosses nasales. Il faut surtout tenir compte de l'unilatéralité du coryza chronique, principalement chez l'enfant, où ce coryza unilatéral, reconnaissant une autre cause, est exceptionnel. Enfin c'est l'examen minutieux, et répété au besoin, qui fournira les renseignements le plus précieux. Les rayons Röntgen pourront rendre, en pareil cas, un réel service (Macintyre).

La fétidité de la sécrétion pourrait faire songer à de l'*ozène*; mais la rhinite atrophique a une odeur différente, elle est bilatérale, et elle ne s'accompagne pas d'un écoulement muco-purulent sanieux et continu, comme dans un cas de rhinolithe.

Les ulcérations de la muqueuse pourraient faire croire à des *lésions syphilitiques* ou *tuberculeuses*; mais leur aspect, leur siège, leur évolution sont différents.

Lorsque la muqueuse est boursouflée, recouverte d'excroissances papillomateuses ou de fongosités saignantes, on peut penser à *une tumeur maligne*; tel est le cas de Jacquemart, qui s'est trouvé en présence d'une tumeur gris sale, en chou-fleur, donnant au stylet la sensation de la chair desséchée et sphacélée, et qui a diagnostiqué un ostéo-sarcome; l'extraction seule lui a permis de rectifier le diagnostic. On trouvera les éléments du diagnostic différentiel dans la lenteur de l'accroissement des calculs, dans l'absence des engorgements ganglionnaires, et dans le maintien d'un bon état général.

[*GÉRARD-MARCHANT.*]

La forme ovoïde, l'aspect gélatineux, la surface lisse et la mobilité, différencient suffisamment les *polypes muqueux* des corps étrangers.

Certaines affections osseuses simulent plus facilement les rhinolithes. Nous laissons de côté les *exostoses éburnées* qui sont très dures, très denses, fixes, et qui reposent sur le plancher sans donner naissance à des troubles sérieux. Nous n'insistons pas non plus sur les *ostéomes* qui peuvent présenter la même mobilité, mais qui ne se laissent pas entamer par le stylet (Legouest). Ce sont surtout les *séquestres* qui prêtent à l'erreur; en effet, ils s'accompagnent d'écoulements sanieux et fétides, le stylet peut les pénétrer et rend à leur contact un son sec; l'erreur est même parfois impossible à éviter, comme dans les cas de Verneuil et de Tillaux [1], où l'on avait cru à une nécrose du cornet inférieur (Verneuil), du bord postérieur du vomer (Tillaux). Pour faire ce diagnostic différentiel, on se basera surtout sur les déformations du nez, qui existent plus fréquemment dans les séquestres, et sur la faible résistance que les lamelles nécrosées offrent au stylet.

Pronostic. — Le pronostic est toujours sérieux, car les lésions de la muqueuse nasale peuvent se propager à la trompe et à l'oreille moyenne; cependant il faut savoir que le plus souvent ces lésions disparaissent intégralement, après l'extraction du corps étranger. Il ne devient grave que lorsqu'il s'est produit des nécroses, car il peut en résulter des difformités consécutives.

Traitement. — On ne peut pas indiquer de méthode générale de traitement, car les procédés d'extraction varient nécessairement avec la nature du corps étranger, avec son volume, sa forme, sa situation. Il faut, avant tout, reconnaître ses caractères, soit en relevant la narine, soit en pratiquant l'examen rhinoscopique; un badigeonnage à la cocaïne rendra les explorations beaucoup plus faciles.

La douche d'air, préconisée par Dodd [2], est un procédé efficace, inoffensif et par lequel on doit toujours commencer; ensuite on a proposé la douche d'eau, pratiquée avec le siphon de Weber, mais c'est un procédé inefficace et dangereux qui doit être abandonné, à cause du danger de la pénétration du liquide dans la trompe d'Eustache. Seule est autorisée une irrigation faite très doucement avec la seringue anglaise pour déterger la fosse nasale et mettre mieux en vue le corps étranger.

Quant à l'extraction directe, si le corps étranger est mou, sans être trop friable, comme une graine par exemple, une pince à griffes droite ou coudée pourra le saisir facilement; si l'on craint qu'il se fragmente, on pourra avoir recours à des curettes d'ivoire, droites ou coudées, à la curette de Quire, ou bien tout simplement à un crochet pour strabisme, qu'on glissera entre la muqueuse et le corps étranger, et qu'on ramènera ensuite en avant après lui avoir fait subir une rotation d'un quart de tour. Ces mêmes instruments pourront servir à l'extraction des corps durs, tels que boutons, perles, etc.; pour ces dernières, lorsqu'elles sont perforées, on peut essayer de les charger avec un crochet dont l'extrémité coudée à angle droit pourra s'introduire dans l'orifice. Une pince à polypes sera préférable lorsqu'il s'agira d'un corps étranger volumineux, ou lorsqu'il sera nécessaire de le faire basculer, ou d'employer une

(1) Tillaux, Société de chirurgie, 1876.
(2) Dodd, *The Lancet*, novembre 1888.

certaine force pour l'attirer au dehors. Enfin, dans certains cas, des pinces à articulation mobile comme un forceps (Durham), pourront rendre de grands services. Toutes ces tentatives d'extraction doivent être faites avec la plus grande douceur, dans la crainte de léser la muqueuse ou les cornets: une certaine force ne doit être employée que lorsque tout a échoué.

Toutes les méthodes précédentes peuvent s'appliquer à de nombreux cas de rhinolithes: ce n'est que lorsque le calcul est trop volumineux qu'il faut avoir recours à des procédés spéciaux. On essayera d'abord la fragmentation de la rhinolithe, soit avec de fortes pinces à polypes, soit avec de petits lithotriteurs: la friabilité de la majorité des calculs, rendra cette pratique facile, dans la plupart des cas.

Dans les cas où le corps étranger siège en arrière, il faut essayer de le saisir par le pharynx avec des crochets (Hickmann): si c'est impossible et si, d'autre part, il ne peut passer par l'orifice antérieur, il faut, en pénétrant par la narine, le refouler en arrière, en ayant le soin d'introduire son doigt dans le pharynx pour arrêter le corps étranger; celui-ci ne peut guère entrer dans le larynx, mais il peut tomber dans l'œsophage et être avalé (Hering, Heine) (1): cette déglutition est souvent sans danger: mais comme, par exception, on peut voir survenir des accidents, il vaut mieux essayer de les prévenir.

Mais si le corps étranger est trop dur, s'il est absolument enclavé, si l'on ne peut le faire ni avancer ni reculer, si l'on ne peut lui faire subir aucun mouvement de rotation pour mettre son grand axe parallèle à celui des fosses nasales, il faudra se décider à intervenir d'une façon sanglante: on pourra alors inciser, soit sur la ligne médiane du nez, soit, et plutôt, au niveau du sillon naso-génien, car on obtiendra ainsi une cicatrice imperceptible.

Quant aux lésions de la muqueuse, elles sont tout à fait accessoires; dès que le corps étranger sera extrait, il suffira de faire des vaporisations ou des irrigations antiseptiques, pour en obtenir la disparition en un très bref délai.

IV

PARASITES DES FOSSES NASALES

Étiologie. — Les parasites, qui s'introduisent dans les fosses nasales, sont le plus souvent des larves d'insectes appartenant à la tribu des muscides: on y a cependant rencontré, par exception, d'autres espèces animales, des oxyures (Hartmann) (2), des scolopendres (Maréchal, Lessona) (3).

Coquerel. Des larves de diptères développées dans les sinus frontaux. *Arch. gén. de méd.*, mai 1858. — Moquin-Tandon, *Éléments de zoologie médicale*. p. 210. — Odrjozola. Gusanera de las narices. *Gaz. med. Lima*, 1858. — Pierre, Thèse de Paris, juillet 1888. — Rankin, Parasites des fosses nasales. *New-York med. Rec.*, sept. 1888.

Dans nos pays, où les cas sont rares et en général bénins, c'est la mouche bleue de la viande (*Callifora vomitoria*) qui dépose ses œufs à l'entrée des

(1) Hering et Heine, in Czarda, *loc. cit.*
(2) Hartmann. *Berliner klin. Wochenschrift*, janvier 1890.
(3) Lessona, Académie de médecine de Turin, juin 1884.

narines, d'où ils sont transportés dans les fosses nasales. Dans le Mohilew, Pokrasoff [1] signale aussi les larves du *Sarcophila Wohlfarti*, comme occasionnant des accidents fréquents chez les enfants qui dorment au dehors, couchés sur la terre.

Dans les pays intertropicaux, dans l'Inde, à Cayenne, au Pérou (Ornellas), les cas sont beaucoup plus nombreux et excessivement graves. Ce sont les larves de la *Lucilia hominivorax* (Coquerel), qui, déposées à l'orifice des narines, sont entraînées par les mouvements inspiratoires dans les fosses nasales; y trouvant un milieu chaud et humide elles s'y développent avec la plus grande rapidité. Cette mouche s'attaque de préférence aux individus peu soigneux de leur personne, ou ayant un écoulement nasal purulent ou fétide; quoi qu'elle puisse chercher, même pendant le jour, à s'insinuer dans les fosses nasales (Coquerel), c'est surtout la nuit, pendant le sommeil, que cette mouche dépose ses œufs. C'est, du reste, pendant les mois chauds, de juillet à septembre, c'est-à-dire au moment de la ponte, que l'on observe le plus grand nombre de cas.

Aucun âge et aucune race n'en sont indemnes; les nègres, qui ont des narines larges et relevées, y sont plus prédisposés.

Symptômes. — Les symptômes, qui ne débutent que lorsque les larves se sont développées, prennent alors une marche précipitée que l'on comprend facilement lorsqu'on connaît l'accroissement si rapide de ces larves, qui doublent de volume en vingt-quatre heures, et qui, en trois jours, pèsent 200 fois plus que le premier jour.

Au début, c'est un chatouillement continu que le malade éprouve dans les fosses nasales et qui est parfois si pénible, qu'il peut s'accompagner de crises hystéro-épileptiformes, comme Legrand du Saulle en rapporte un exemple chez une fille de neuf ans. Très rapidement succèdent à ce chatouillement des douleurs sourdes, profondes, gravatives, siégeant au niveau des sinus frontaux et devenant bientôt pongitives, térébrantes et très violentes; il se produit, en même temps, des épistaxis répétées et abondantes, et il s'établit par les narines un écoulement sanguinolent, sanieux et continu. Dès ce moment, on voit apparaître le plus souvent de l'œdème des paupières et de la partie supérieure de la face; la peau est tendue, lisse, luisante et chaude, comme au début d'un érysipèle. Pendant cette première période, la maladie est absolument apyrétique et l'état général reste bon. L'affection peut en rester là, si une intervention énergique détruit tous les parasites, ou s'il se produit une expulsion spontanée; dans le cas contraire, les accidents se précipitent et l'on voit apparaître rapidement des phénomènes très graves, qui entraînent le plus souvent la mort. Mais il faut répéter que ces accidents mortels ne s'observent guère que dans les pays chauds et que, chez nous, la *Callifora vomitoria* ne donne lieu qu'aux symptômes de la première période.

Une fièvre intense s'allume, accompagnée de symptômes cérébraux graves, ataxo-adynamiques, de délire violent. Les douleurs deviennent atroces et sont comparées par les malades à celles que produiraient des tarières, ou des coups de barre de fer.

La face présente l'aspect d'un phlegmon érysipélateux; le gonflement envahit

[1] Pokrasoff. *Histoire naturelle des mouches et larves qui causent des maladies chez l'homme et les animaux.* Portchinsky, 1875.

tout le front, les paupières énormes cachent les globes oculaires, les joues participent à cette tuméfaction, et toutes ces parties sont d'un rouge sombre.

Bientôt, à la racine du nez, apparaît une tumeur violacée, ou un point ecchymotique, qui ne tarde pas à s'ulcérer; par cette ulcération spontanée du frontal, des os nasaux et des parties molles, sort un pus sanieux et fétide qui contient de nombreuses larves; le front présente un aspect gangreneux avec des larves grouillantes, que l'on retrouve encore dans l'écoulement sanguinolent et continu qui s'effectue par les narines. Cette ulcération, une fois produite, s'étend excentriquement et avec une rapidité considérable, détruit le nez tout entier, les paupières, les yeux et gagne toute la face qui prend un aspect hideux et repoussant. L'ulcération s'étend non seulement en surface, mais encore en profondeur; les parasites perforent la base du crâne et une méningite emporte les malades.

Durée. — Terminaison. — L'évolution de cette triste affection est donc très rapide, et la mort survient en six, huit ou quinze jours. L'issue n'est cependant pas toujours fatale; lorsqu'on a pu intervenir assez tôt, l'affection peut s'arrêter en route; mais comme les accidents osseux précèdent les accidents cutanés et sont toujours plus avancés que ces derniers, lorsque l'on peut agir, les os sont déjà frappés de mort; la guérison ne s'obtient donc, le plus souvent, qu'incomplète, et, après l'élimination des séquestres, il persiste des difformités parfois considérables.

Un traitement énergique doit être institué le plus tôt possible; il consistera en injections de liquides chlorurés, aluminés ou mercuriaux, que l'on répète plusieurs fois dans la journée et qui ont pour but de détruire les parasites. A Cayenne, l'on emploie surtout une solution de 5 centigrammes de sublimé pour 30 grammes d'eau; dans les Indes, on recommande des injections de tabac ou de térébenthine; au Pérou, on fait priser de la poudre de *veratrum Sabadilla*; enfin, le chloroforme en inspiration a donné un succès. Si ces méthodes échouent, il faut pratiquer dans la fosse nasale une injection de chloroforme pur, mais sans l'anesthésie générale.

Mais le plus souvent ces injections sont insuffisantes, car elles ne pénètrent que très difficilement dans les sinus et elles ne peuvent entraîner que les larves contenues dans les méats. Il ne faut donc pas hésiter, si la maladie s'aggrave, à trépaner les sinus frontaux et maxillaires, ce qui permettra de faire de larges irrigations de toutes les cavités nasales. Cette intervention hâtive aura encore l'avantage de prévenir ou de limiter les destructions nécrosiques des os, et, par conséquent, d'empêcher ou de diminuer les difformités consécutives.

CHAPITRE II

LÉSIONS VITALES ET ORGANIQUES DES FOSSES NASALES

Nous étudierons dans ce chapitre les *abcès de la cloison*, le *coryza aigu* et ses *variétés*, le *coryza chronique*, l'*ozène*, le *coryza caséeux*.

I

ABCÈS DE LA CLOISON

Nous les diviserons en abcès aigus et abcès chroniques.

Les *abcès aigus* comprennent : *a*, les *abcès hématiques* qui succèdent à un traumatisme local, le plus souvent à une transformation purulente d'un hématome de la cloison, et *b*, les *abcès lymphangitiques* consécutifs à un furoncle des narines, à la présence d'un corps étranger dans les fosses nasales, à un coryza chronique.

Les *abcès chroniques* se subdivisent en : *a*, *abcès ossifluents*, symptomatiques d'une nécrose des os du nez, traumatique, syphilitique ou tuberculeuse, et en *b*, *abcès métastatiques ou infectieux*, qui surviennent dans le cours de la morve, et de toutes les grandes pyrexies (variole, rougeole, fièvre typhoïde).

A. — *ABCÈS AIGUS*

Les *abcès hématiques* sont les plus fréquents des abcès aigus : lorsque l'hématome de la cloison doit aboutir à la suppuration, les malades accusent, après une période d'accalmie de quelques jours, une sensation de sécheresse dans les fosses nasales; ils éprouvent une douleur locale spontanée, que la moindre pression, l'acte de se moucher, exaspère ; il n'est pas rare d'observer de la fièvre.

Les symptômes objectifs nous sont déjà connus : on aperçoit au-dessus de l'orifice des narines une tumeur bilatérale, symétrique, placée de chaque côté de la cloison : cette tumeur est chaude, fluctuante et la communication entre les deux poches est rendue évidente par une exploration bidigitale : le pus reflue jusque sur le dos du nez.

On a beaucoup discuté sur la cause de la perforation de la cloison qui préside à ces symptômes, sur son siège près du vomer; pour nous il ne s'agit pas d'un travail ulcératif, mais d'une perforation primitive, contemporaine du traumatisme, et les variétés anatomiques qu'elle peut présenter sont en rapport avec la variation de siège, d'intensité du traumatisme.

Les symptômes fonctionnels sont ceux d'une obstruction nasale portée à son maximum.

Il serait intéressant de rechercher l'origine de la transformation purulente de l'hématome : est-elle possible sans solution de continuité de la muqueuse, mettant le foyer traumatique en communication avec l'air et surtout les sécrétions nasales? Nous l'ignorons encore; il est certain que, dans la plupart des cas, sinon dans tous, l'hématome s'ouvre spontanément dans un point élevé des fosses nasales : l'orifice d'écoulement mal placé ne permet pas au sang de s'écouler, mais est la porte d'entrée d'une infection qui provoque la purulence de l'hématome.

Les abcès hématiques ne présentent pas de difficultés, au point de vue de leur diagnostic ; ils ont, il est vrai, les mêmes caractères que les hématomes, et il serait quelquefois malaisé de reconnaître la nature hématique ou purulente

de la collection fluctuante, si l'on ne tenait pas grand compte de l'époque d'apparition de la tumeur, par rapport au traumatisme qui lui a donné naissance. Tandis que les collections sanguines suivent de quelques heures la contusion du nez, les abcès surviennent plus tard, généralement au bout de deux ou trois semaines (S. Duplay).

Les *abcès lymphangitiques* développés autour d'un furoncle, d'un corps étranger, sont unilatéraux, et ils empruntent à leur étiologie tous leurs caractères symptomatiques.

B. — *ABCÈS CHRONIQUES*

Ces abcès s'accusent par la gêne *progressive* qu'ils apportent à la respiration; et lorsque le chirurgien examine la région nasale, il est surpris de rencontrer une tuméfaction fluctuante, unilatérale ou bilatérale, sans réaction inflammatoire : la muqueuse ne présente aucune altération visible : elle est normale, c'est-à-dire rosée, semi-transparente, parfois sillonnée par des capillaires variqueux.

Le diagnostic de ces abcès froids peut donner lieu à des erreurs. Cloquet a parlé de la confusion possible avec des *polypes* : la fluctuation, la forme arrondie, l'absence de pédicule, sont des caractères qui, joints au siège (il n'y a pas d'exemple de polype inséré sur la cloison), permettent de reconnaître l'existence d'un abcès.

Le diagnostic avec un *cancer de la cloison nasale* est plus difficile. Dans un cas communiqué à Duplay par H. Rendu, une tumeur existait des deux côtés de la cloison du nez : elle était molle, rénitente, d'une couleur blanc rosé. La pression donnait au doigt, dans la narine opposée, une sensation de fluctuation manifeste: cependant l'incision ne fit sortir aucun liquide : il s'agissait d'une tumeur encéphaloïde, qui, en peu de temps, envahit la totalité des fosses nasales et emporta le malade (Duplay).

Puisque ces suppurations chroniques sont le plus souvent symptomatiques, il est indispensable de rechercher le point de départ de la nécrose, jusque dans les sinus[1] (examen rhinoscopique, exploration avec le stylet), et de déterminer leur cause tuberculeuse ou syphilitique.

Pronostic. — Si les abcès hématiques ou lymphangitiques n'ont aucune gravité, il n'en est pas de même des abcès chroniques liés à la tuberculose ou à la syphilis.

Traitement. — Il faut ouvrir les abcès aigus et les traiter antiseptiquement par l'ouverture, le lavage, le curettage s'il existe des fongosités, et un pansement compressif. Contre les abcès chroniques, l'incision ne suffit plus; il faut rechercher le point de départ de l'abcès, suivre les trajets fistuleux avec un stylet, et, le foyer découvert, le traiter par un raclage, le drainage, l'extraction des esquilles, etc.

Il faudra parfois redresser la cloison (Mounier) au crin de Florence (Herck).

[1] Dans une observation de Maisonneuve (*Gazette des hôpitaux*, 1841, p. 40), l'origine du mal était dans le sinus frontal. Chez une malade de Quénu (Société de chir., oct. 1890) le trajet fistuleux allait du sinus sphénoïdal jusque sur le dos du nez, en suivant la cloison des fosses nasales.

[GÉRARD-MARCHANT.]

II

CORYZA AIGU

Nous décrirons sous ce nom l'inflammation aiguë de la muqueuse pituitaire.

Historique. — C'est une des affections le plus anciennement connues, puisqu'il en est fait mention jusque dans les livres hippocratiques. Pendant fort longtemps on a cru que le liquide qui s'écoulait par les narines provenait des ventricules du cerveau. Schneider le premier a montré l'indépendance de la muqueuse à laquelle il a donné son nom; en même temps, il faisait voir que le *rhume de cerveau* intéressait seulement les fosses nasales. Depuis cette époque, le coryza a été l'objet d'études fort nombreuses parmi lesquelles nous citerons celles de Rayer[1] et de Billard, sur le coryza des nouveau-nés et des jeunes enfants. Plus récemment enfin, on a cherché à élucider la pathogénie du coryza, et surtout à établir les relations qui l'unissent à de nombreuses névroses, dont la plus intéressante, à coup sûr, est l'*asthme d'été* ou *hay-fever*.

Desnos, art. Coryza du *Dictionn. de Jaccoud.* — Brochin, art. Coryza du *Dictionn. encyclop.* — Morel-Mackenzie, Maladies du pharynx et du nez. Trad. franç., 1885. — Moldenhauer, Maladies des fosses nasales. Traduit de l'allemand par Potiquet. Paris, 1888. — Eichhorst, Pach. Jut. Trad. franç., 1890. — L. Lichtwitz, Névroses d'origine nasale et pharyngée. *Ann. des mal. de l'oreille et du nez*, 1889. — Leflaive, De la rhino-bronchite annuelle. Thèse de Paris, 1887. — Nattier, Nature et traitement de l'asthme des foins. Thèse de Paris, 1888.

Étiologie. — Les *causes occasionnelles* du coryza aigu sont nombreuses. En première ligne, il faut citer le froid dont l'influence est manifeste : l'exposition prolongée à une basse température, le froid humide, le refroidissement d'une partie du corps, des pieds surtout, peuvent provoquer l'apparition d'un coryza : c'est ce qui le rend plus fréquent aux changements de saison et de préférence à l'automne. Par contre, il peut aussi être déterminé par l'action des rayons solaires, soit que ceux-ci agissent sur la muqueuse pituitaire, soit qu'ils irritent primitivement la rétine qui devient le point de départ du réflexe.

D'autres fois, la membrane de Schneider est influencée directement par des gaz irritants, par des vapeurs, telles que celles du brome, de l'iode, par des poussières soit animales, soit végétales, le pollen, et surtout l'odeur de certaines fleurs : mais, dans ces derniers cas, il faut tenir grand compte des idiosyncrasies particulières. De même, les corps étrangers des fosses nasales, les tumeurs, surtout les polypes muqueux, les ulcérations traumatiques ou autres, l'eczéma localisé, sont susceptibles de provoquer une rhinite plus ou moins violente. Cette rhinite est quelquefois encore due à la propagation d'une inflammation de voisinage : périostite suppurée d'une des incisives, furoncle de la lèvre supérieure, catarrhe lacrymal s'étendant aux fosses nasales. Enfin le coryza peut encore se montrer au début ou dans le cours des maladies générales; en première ligne, il faut placer la rougeole, dont la période d'invasion est marquée par l'apparition d'un catarrhe oculo-nasal; citons encore la coqueluche, la scarlatine, l'érysipèle, surtout la grippe, la syphilis, la diphtérie et la morve dont

[1] Rayer, *Note sur le coryza des enfants à la mamelle.* Paris, 1820.

les localisations dans les fosses nasales sont si fréquentes. Le coryza peut encore se montrer dans le cours de l'asthme, ou coïncider avec lui. Trousseau a le premier fait voir la parenté de ces deux affections en montrant comment elles pouvaient ou coexister ou se remplacer l'une l'autre.

Des causes prédisposantes il y a peu de chose à dire; le coryza s'observe à toutes les époques de la vie, mais il affecte de préférence les enfants et parmi ceux-ci les jeunes sujets à tempérament scrofuleux; plus tard, dans quelques-unes de ses formes, surtout dans ses formes larvées, il sera l'apanage des individus nerveux ou de souche arthritique.

Description. — Les symptômes du coryza aigu diffèrent sensiblement suivant la cause qui l'a produit et suivant les variétés; comme type nous devons décrire le coryza *a frigore*, que l'on peut appeler *catarrhe nasal aigu.*

Son début est presque toujours assez brusque; il est marqué le plus souvent par un mouvement fébrile peu accentué, quelques petits frissons, un malaise général, un peu de courbature; plus rarement les signes généraux font tout à fait défaut, et ce sont les signes locaux qui signalent l'*invasion* du rhume de cerveau. Il s'annonce par une sensation de plénitude et de tension dans le nez, une chaleur gravative au-devant du front, et presque en même temps de la sécheresse dans les fosses nasales, accompagnée de picotements et de chatouillement, qui provoquent bientôt le besoin d'éternuer. Ces éternuements, d'abord secs, plus tard humides, ont une fréquence très variable; quelquefois ils sont insupportables par leur répétition, constituant presque, à eux seuls, tout le coryza. C'est ainsi que Bobone[1] a signalé une observation de catarrhe aigu des fosses nasales, avec spasmes sternutatoires si violents, qu'il mit en danger les jours de la malade. Ces éternuements, que la cause la plus légère suffit à provoquer, deviennent un peu moins fréquents quand la sécheresse des fosses nasales disparaît, pour faire place à l'écoulement du liquide par les narines. Tout d'abord ce liquide est ténu, aqueux, tout à fait transparent, d'une âcreté telle que le pourtour des narines et la lèvre supérieure, constamment irrités par cet écoulement de sérosité quelquefois presque continu, rougissent et s'ulcèrent superficiellement. Plus tard, au bout de seize à quarante-huit heures, ces caractères se modifient, et en même temps les douleurs du malade diminuent; il commence à se moucher et ses efforts, au début assez pénibles, amènent l'expulsion de mucosités d'abord filantes, puis plus épaisses, verdâtres, quelquefois tout à fait purulentes et striées de sang. Le rhume a atteint alors sa période de maturité ou *de coction.*

Il est rare que les choses en arrivent là, sans que l'inflammation de la pituitaire ne soit plus ou moins propagée aux régions voisines. De tous ces modes de propagation le plus fréquent est celui qui se produit du côté des voies lacrymales; les yeux, au bout de quelques heures, sont rouges, injectés; la conjonctive a une sensibilité extrême, quelquefois il y a de la photophobie. Ce qui frappe surtout, c'est un larmoiement continuel : les larmes sécrétées en abondance, s'écoulent le long des joues qu'elles irritent ou, s'engageant dans le canal lacrymal, vont encore augmenter le flux nasal, parfois si abondant au début. Il peut arriver que ces symptômes du côté des voies lacrymales aient tant d'importance qu'ils masquent l'évolution du coryza, simulant une conjonctivite simple.

(1) Bobone, *Un cas de spasme sternutatoire. Bulletin des mal. de l'oreille,* anno IV, n° 4, p. 76.

Quand le coryza se propage vers le sinus frontal ou maxillaire, on observe surtout des signes de compression. Vers le sinus frontal, l'inflammation se traduit par une céphalagie souvent très vive, au niveau du front, de la lourdeur de la tête, et de l'inaptitude au travail. Elle tient à ce que la muqueuse gonflée, obstruant les orifices d'écoulement du sinus, les produits de sécrétion s'y accumulent et compriment les nerfs sensitifs situés à ce niveau. C'est par compression douloureuse des nerfs superficiels, qu'il faut expliquer les névralgies à distance, signalées dans le territoire du maxillaire supérieur et de la branche ophtalmique.

Du pharynx nasal qui est toujours envahi, l'inflammation gagne le pharynx buccal ; la pharyngite, qui succède au coryza aigu, n'a pas de caractères bien tranchés ; on trouve à la gorge une rougeur diffuse ; il y a peu de gonflement, mais une douleur assez vive à la déglutition ; cette angine est le plus souvent bilatérale.

Quelquefois la trompe d'Eustache est obstruée, soit d'un côté, soit des deux à la fois ; il y a peu de surdité, de la douleur de l'oreille, des bourdonnements ; il est tout à fait exceptionnel de rencontrer du côté de l'oreille moyenne une inflammation purulente. Une fois on a signalé un abcès des cellules mastoïdiennes. Dans les formes les plus intenses, l'inflammation catarrhale s'étend des fosses nasales au larynx et à la trachée, le *rhume de cerveau* devient *rhume de poitrine*. Nous retrouverons dans cette rhino-laryngo-trachéite un complexus symptomatique habituel de la grippe.

La durée du coryza aigu est variable ; d'ordinaire il évolue en six ou huit jours, rarement plus ; quelquefois, longtemps après que l'inflammation aiguë a disparu, on voit persister un certain degré d'enchifrènement avec obstruction partielle des fosses nasales ; l'odorat reste aboli ou diminué. Quand le coryza se termine brusquement, sa disparition peut être marquée par une poussée d'herpès labial. Chez les sujets prédisposés, il se répète avec une fréquence extrême ; il est rare, dans ce cas, que les signes aient tous l'importance que nous venons de signaler.

Variétés. — Le coryza aigu présente de nombreuses variétés, suivant l'âge des sujets qu'il frappe, suivant aussi les causes qui provoquent son apparition.

Chez les *nouveau-nés*, il y a une symptomatologie un peu spéciale, bien signalée par Billard et Rayer ; elle tient à l'étroitesse [1] particulière des méats pendant les premières années de la vie. Dans ces conditions, il suffit d'une fluxion très légère de la muqueuse pour rendre très difficile, quelquefois même impossible, la respiration par le nez. D'abord l'enfant fait entendre un ronflement inspiratoire caractéristique, pendant le sommeil surtout, puis il ne respire plus que par la bouche. Alors il peut arriver que son sommeil soit brusquement interrompu par un accès de suffocation simulant tantôt un spasme de la glotte, tantôt une attaque de laryngite striduleuse. Mais ce qui est plus dangereux encore, c'est la gêne apportée à la succion ; l'enfant ne respirant plus par le nez, suffoque dès qu'il prend le sein ; bientôt il s'y refuse : l'allaitement devient impossible, et si les phénomènes ne s'amendent pas, si l'on ne soupçonne pas sa nature pour y porter remède, un coryza aigu peut devenir dans certains cas une cause prochaine d'inanition. Chez le nouveau-né, il faut encore signaler, mais

[1] Kohtr et Lorentz, *Handbuch der Kinderkrankheiten*, 1878.

pour mémoire seulement, le coryza dû à la localisation sur les fosses nasales des accidents de syphilis héréditaire : c'est d'abord un peu d'enchifrènement et on assiste bientôt à l'écoulement d'un liquide clair au début, ensuite séro-purulent, par ulcération des os et des cartilages. Les deux narines sont presque toujours intéressées (voy. *Syphilis héréditaire*, p. 855).

A un âge plus avancé, le coryza peut prendre des caractères un peu particuliers. Il s'agit alors d'enfants strumeux, à amygdales très grosses, remarquables, au point de vue anatomique, par un développement excessif du tissu adénoïde du pharynx et qui font des coryzas subaigus à répétition, caractérisés par le peu de réaction générale, et quelquefois la bénignité des symptômes. Dans la rougeole, le début de cette fièvre éruptive est marqué dans l'immense majorité des cas par l'éclosion du coryza aigu, à forme de catarrhe oculo-nasal absolument banal. C'est seulement par la coexistence de la fièvre, le milieu épidémique, le développement rapide de la laryngite qu'il sera possible de prévoir l'invasion de la rougeole : l'éruption se montre sur le voile du palais sous forme d'un pointillé caractéristique avant de se montrer sur le reste du corps.

Chez l'adulte, à côté du catarrhe nasal *a frigore* que nous avons décrit, viennent prendre place des formes nombreuses de coryza, depuis les crises à éternuement plus ou moins fréquentes jusqu'au catarrhe intense ; ces formes, si différentes au premier abord, ont pour caractères communs d'être provoquées par une irritation quelquefois très légère de la muqueuse nasale ; c'est ainsi que certaines odeurs peuvent déterminer l'apparition d'un coryza (*rose-cold* des auteurs anglais). Ce *coryza des roses* peut même survenir à la vue d'une rose artificielle [1]. Mais quelquefois le retour de ces variétés de coryza est périodique ; il revient au printemps, au mois de mai surtout, c'est le *hay fever* ou *asthme des foins*.

Cette affection, signalée par G. de Mussy [2], est fréquente surtout en Angleterre et en Amérique ; elle a été bien étudiée en France par Leflaive et par Hallier. Le plus souvent elle débute par un catarrhe oculo-nasal très tenace, remarquable surtout par la grande fréquence des éternuements ; au bout de quelques jours, de deux ou trois semaines parfois, les phénomènes de bronchite s'établissent : d'où le nom donné à cette maladie de *rhino-bronchite annuelle*.

La bronchite a pour caractères d'être accompagnée de dyspnée, à type asthmatique, parfois très net ; les accès d'oppression surviennent de préférence dans la soirée, à l'inverse du catarrhe nasal et des crises d'éternuement qui se produisent surtout à l'occasion de marche au soleil ou au grand air ; ils sont souvent très pénibles, mais ne mettent jamais en danger la vie du malade, et n'ont aucun retentissement sur le cœur droit.

La durée de la maladie est variable, cinq à six semaines environ ; elle cesse complètement pour reparaître l'année suivante à la même date.

Ce retour périodique, à l'époque de la floraison, fait comprendre comment certains auteurs (Saller Blackley) [3] expliquent la maladie par l'irritation de la muqueuse nasale, due au pollen des fleurs ; et comme la floraison des graminées incriminées n'a lieu, en Europe, que du milieu de mai à la fin de juillet, on comprend que le rhume des foins (ou *asthme d'été*), qui résulte du contact de leur pollen avec la pituitaire, ne se montre périodiquement qu'à cette époque.

(1) Mackenzie (J.-N.), *Rose-cold. Amer. Journal of med. sc.*, 1886.
(2) Guéneau de Mussy, *Asthme des foins. Gazette hebdom.*, 1872, et *Gazette des hôpit.*, 1868.
(3) Blackley, *Exp. rech. The Lancet*, 1881, p. 371.

[GÉRARD-MARCHANT.]

De même, en Amérique, l'*asthme d'automne* ne se manifeste qu'en août et en septembre, quand fleurit l'absinthe romaine, dont le pollen est son agent provocateur.

Dans toutes les variétés que nous venons de passer en revue, l'inflammation catarrhale est primitive; il en est d'autres où l'on observe un catarrhe purulent d'emblée.

Certains auteurs admettent que le *pus blennorragique* peut provoquer une inflammation de la muqueuse pituitaire; c'est là l'opinion de Boerhave et d'Edwards. Mais chez les enfants, Crédé n'a jamais observé de rhinite par propagation d'une conjonctivite blennorragique; et chez l'adulte, Zeiss nie absolument la blennorragie des fosses nasales. Toutefois, on est aujourd'hui d'accord sur ce point : c'est une vaginite blennorragique de la mère qui infecte, pendant l'accouchement, le nez et les yeux de l'enfant; d'ailleurs le gonocoque a été trouvé dans le pus de cette rhinite.

Par contre, la propagation de la *diphtérie* aux fosses nasales donne lieu à des symptômes bien connus : c'est le *coryza diphtéritique*. Rarement cette localisation est primitive[1], sauf peut-être dans les cas de diphtérie consécutive à une fièvre éruptive. Le plus souvent l'angine existe déjà, grave ou bénigne, quand on voit se montrer un peu de rougeur au niveau des narines, et un écoulement abondant d'un liquide presque clair. Au bout de quelques heures d'enchifrènement, ce liquide se transforme, il devient sanieux, ichoreux, d'une odeur fétide particulière, qui n'est ni celle de la gangrène, ni celle de l'ozène; quelquefois il est mêlé de sang. Ce *jetage* qui se fait d'abord par une seule narine, puis par les deux, amène l'excoriation de la lèvre supérieure; souvent le malade, dans les efforts qu'il fait pour se moucher, expulse une fausse membrane; à ce moment l'examen des narines y décèle presque toujours la présence de fausses membranes : tantôt, elles tapissent l'ouverture des narines, et sont facilement accessibles à l'œil; tantôt, au contraire, elles sont plus discrètes et l'on a peine à les apercevoir dans le fond des fosses nasales, ou sur un cornet. Dans quelques cas où le jetage existait seul, sans qu'il y ait eu de fausses membranes, on a pu établir la nature diphtéritique de l'affection, en isolant du liquide de jetage, le bacille de Lœffler. Ce coryza est une des manifestations les plus graves de la diphtérie; il coïncide, le plus souvent, avec

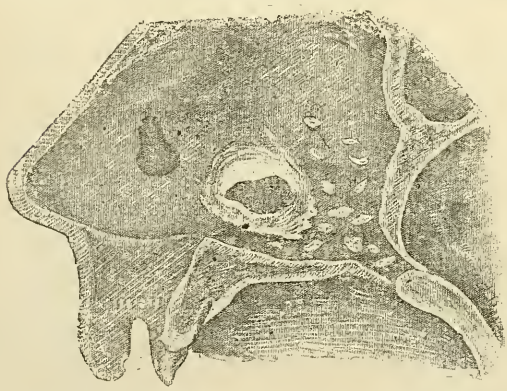

Fig. 500. — Lésions de la morve chez l'homme. sur la cloison médiane des fosses nasales. (Laboulbène.)

[1] Nous avons observé chez un enfant de 3 mois, un cas très net de diphtérie primitive des fosses nasales précédé par un *coryza* : les fosses nasales étaient tapissées de fausses membranes qui contenaient le bacille de Lœffler : l'affection resta absolument localisée aux fosses nasales, sans jamais donner lieu à un phénomène infectieux quelconque. — Au bout de trois semaines les fausses membranes ne renfermaient plus que des microcoques, mais elles persistèrent pendant des mois (6 mois) résistant à toutes les irrigations nasales. — Ces irrigations avec des liquides antiseptiques étaient irritantes, mal tolérées : l'eau *bouillie seule fut bien supportée.*

les autres localisations diphtéritiques sur la peau ou sur les muqueuses : son apparition est donc de très mauvais augure.

Dans la *morve*, le malade se plaint au début d'enchifrènement; il respire difficilement la bouche fermée, mais les douleurs sont peu vives, pendant les premiers jours au moins; il mouche du sang quelquefois mêlé à des croûtes brunâtres. Bientôt il s'écoule par les narines un mucus pruriforme, d'une couleur grisâtre, ayant peu d'odeur, en quantité parfois très abondante, c'est le *jetage*, analogue à celui du cheval. Alors, en examinant les narines, on y trouve de petites pustules, dont la dimension varie d'un grain de millet à une tête d'épingle; elles peuvent crever et laissent alors à leur place des ulcérations superficielles : l'examen avec le stylet montre quelquefois des os dénudés. En même temps apparaissent les abcès sous-cutanés et musculaires, et l'éruption pustuleuse discrète de la morve; la fièvre est intense et le malade succombe dans l'adynamie.

A côté du coryza morveux, nous devons encore signaler le catarrhe aigu de la *variole*, qui est dû au développement des pustules dans les fosses nasales.

Anatomie pathologique et pathogénie. — C'est seulement par l'examen rhinoscopique qu'on a pu déterminer les lésions qui accompagnent le coryza catarrhal aigu. On a constaté que la muqueuse est épaissie, boursouflée, villeuse; sa couleur est d'un rouge diffus sur lequel tranchent parfois assez nettement de petits vaisseaux injectés; on peut encore apercevoir quelques taches brunes, ecchymotiques et des érosions superficielles. Les lésions histologiques, étudiées une fois par Mackenzie [1], sont celles de l'inflammation banale.

Le mucus contient de la mucine, des sels minéraux; il est très riche surtout en chlorure de sodium; Ranvier [2] l'a examiné au point de vue histologique; il y a trouvé des cellules à cils vibratiles avec ou sans plateau, des cellules épithéliales et des globules blancs.

Qu'est-ce que le coryza aigu? Quelle est sa nature? Cette question est jusqu'à présent encore mal élucidée, et il semble que, laissant de côté les cas où l'inflammation de la muqueuse est due à une infection bien déterminée (diphtérie, morve), il faille faire une distinction suivant la cause même du coryza.

1° Quelquefois *son origine nerveuse* est indiscutable. Ainsi quand les rayons du soleil, le parfum d'une fleur, sa vue seule, peuvent amener la chaleur dans les fosses nasales, l'écoulement du liquide et les accès d'éternuement, le coryza n'est évidemment qu'un phénomène réflexe dû à l'irritation de la muqueuse Quant au point de départ exact, J.-N. Mackenzie le localisait à la partie postérieure du cornet inférieur; Héring, à la portion la plus reculée de la cloison. Ruault pense qu'il peut se trouver sur toute l'étendue de la muqueuse, qu'elle soit innervée par la branche nasale de l'ophtalmique, ou les rameaux nasaux du ganglion sphéno-palatin. Dans d'autres cas enfin, l'irritation de la muqueuse pituitaire n'est qu'un phénomène secondaire; tels sont les cas *de coryza des roses* provoqués par la vue d'une rose artificielle; tel est encore *le coryza des dilatés*, signalé par Bouchard, qui se montre seulement à la fin des repas. Dans toutes ces formes, il faut regarder le catarrhe, la congestion et surtout l'hypersécrétion, comme des phénomènes dus à un trouble du centre vasomoteur et

(1) Mackenzie (J.-N.), *A contribution to the pathological histology of acute and chronic coryza. New-York med. Journal*, 1885.

(2) Ranvier, Société de biologie. Paris, 1874.

trophique. Cette variété de coryza, à laquelle on peut donner le om de coryz nerveux, de rhinite vaso-motrice, de rhinite *sympathica* (Mackenzie), est une névrose d'origine centrale, à manifestations nasales très prononcées.

2° A ce coryza nerveux, véritable réflexe, évoluant sans fièvre, sans aucun malaise général, apparaissant brusquement et cessant de même, il faut opposer le coryza dit *à frigore*. Son début est marqué par quelques symptômes généraux; sa propagation fréquente au pharynx ou au larynx, son apparition simultanée chez un grand nombre de sujets, tous ces caractères le font ressembler à une maladie infectieuse. Ce rapprochement a été tenté (Frænkel, Baginsky). On accepte généralement l'idée de la contagiosité du coryza d'un individu à l'autre par la sécrétion nasale. On ne pourrait expliquer autrement les cas où une personne a été atteinte brusquement de coryza, soit après s'être servi du mouchoir d'un sujet malade, soit après avoir embrassé ce dernier. Mais il faut ajouter que les tentatives faites pour reproduire le coryza par l'inoculation du mucus provenant d'un catarrhe aigu ont tout à fait échoué (Friedreich) (1).

C'est dans ces cas de coryza, à forme de maladie infectieuse légère, que la recherche des microbes a été faite. Sans parler des expériences déjà anciennes d'Ephraïm Cutter et Salisbury (2) qui décrivit un parasite dans le coryza, il nous faut signaler les travaux plus récents de Thost, de Cardone et de Hajeck. A l'état sain, d'abord, Thost (3) a trouvé dans le mucus nasal le pneumocoque de Friedlander bien reconnaissable à ses caractères morphologiques et aux résultats de l'inoculation. Reimann (4) l'a aussi cherché, sans pouvoir trouver autre chose que des bacilles ou des cocci mal définis. Cardone (5) a rencontré dans le mucus du coryza le staphylococcus aureus, le streptococcus pyogenes, le diplocoque de Frænkel-Talamon et le pneumocoque de Friedlander. Cette multiplicité de microbes observés n'est pas pour surprendre : il suffit de se rappeler qu'ils sont les commensaux ordinaires de la bouche et du pharynx (Hettes) ; leur présence dans les fosses nasales est donc naturelle. Mais quelle est la valeur de ces agents infectieux dans le coryza ? L'un d'eux reprend-il sa virulence pour devenir l'agent producteur de l'inflammation catarrhale ? De nouvelles recherches sont indispensables sur ce point. Cardone, qui croit à l'identité du coryza aigu dit *à frigore* et de la pneumonie, n'a pu y démontrer le rôle spécifique du pneumocoque. Enfin Hajek (6) a observé dans le cours du coryza aigu, à côté d'un diplocoque et de bacilles, quatre ou cinq espèces de bactéries atmosphériques, sans pouvoir dire si parmi ces organismes il y en avait un qui fût réellement pathogène.

Diagnostic. — Le diagnostic du coryza aigu est des plus simples : il est toujours facile de le reconnaître; mais il est plus important de remonter à sa cause et de déterminer sa nature. Avec de la fièvre, le coryza est dû soit à la grippe, soit à la rougeole; d'autres fois il faudra incriminer les lésions locales de la diphtérie ou de la morve. Enfin certaines variétés de coryza nerveux ne sont, ainsi que Trousseau l'a bien montré, que des formes larvées de l'asthme.

Traitement. — Le coryza aigu guérit spontanément, mais il est très malaisé

(1) Friedreich, *Virchow's Handbuch der Pathologie und Therapie*, 1865, Bd. V, p. 398.
(2) Salisbury, *Haller's Zeitschrift*, Iena, janvier 1873.
(3) Thost, *Schmidt's Jahrbuch*, 1888.
(4) Reimann, *Journal of laryngology*, janvier 1888.
(5) Cardone, *Archivii ital. di laryngol.*, juillet 1888. Rés. in *Ann. des mal. laryng.*, 1889.
(6) Hajek, *Berliner klin. Wochenschrift*, 1888, n° 33.

d'abréger sa durée : au surplus, c'est ce que montre la multiplicité des traitements qui ont été proposés contre lui. Tout à fait au début, on peut recommander l'usage de dérivatifs, bains de pieds chauds, boissons sudorifiques, bains de vapeur ; ces moyens ont rarement réussi à faire avorter un rhume de cerveau, même quand ils sont employés de bonne heure. Dans ce but, on fait usage en Amérique du mélange suivant : acide phénique pur et ammoniaque, 3 grammes ; alcool, 15 grammes ; eau, 10 grammes : quelques gouttes sur un papier buvard, en inhalation toutes les demi-heures. De même la poudre de Moure, chlorhydrate de cocaïne et de morphine, 25 centigrammes ; camphre, 50 centigrammes ; sous-nitrate de bismuth, 15 grammes : une pincée toutes les heures est très recommandée au début, pour modifier la muqueuse. Plus tard, quand le coryza existe, on peut se proposer de calmer les douleurs, et de tarir ou tout au moins de diminuer l'écoulement. On y réussit souvent en faisant prendre au malade, pendant une journée et demie, 1/4 de milligramme d'atropine toutes les heures. Les sudorifiques rendent des services, et en particulier la poudre de Dower. La morphine a encore une action locale très manifeste, surtout associée à la cocaïne. Le badigeonnage avec une solution de nitrate d'argent à 1/25, convient dans les formes de longue durée, avec un écoulement purulent abondant ; mais bien plus recommandables encore sont les badigeonnages avec une solution de chlorhydrate de cocaïne au 1/20. Cette dernière substance, outre ses propriétés anesthésiques, a encore pour effet de décongestionner la muqueuse d'une façon très rapide.

Dans le coryza aigu des nouveau-nés, il faut rétablir la perméabilité du nez au moyen d'instillations dans les fosses nasales de quelques gouttes d'huile mentholée à 1/50. Avant chaque tétée, il y aura avantage à débarrasser mécaniquement le nez des mucosités qui l'obstruent, à l'aide de la douche sèche donnée avec une poire de Politzer, munie d'un embout nasal approprié.

Dans les formes nerveuses (asthme des foins), à côté de la médication interne (antipyrine, teinture de belladone), on employera localement la cocaïne (0,50 centigrammes à 1 gramme pour 10 grammes de sucre de lait) qu'on prisera. On peut aussi employer les pulvérisations d'huile mentholée à 1/20 ou d'acide chromique en solution aqueuse à 1/3000. Naturellement il faudra, autant que possible, éviter les causes de l'accès, puis traiter l'état diathésique, enfin intervenir contre les lésions nasales apparentes, cautériser superficiellement les cornets s'il existe des zones anesthésiogènes.

Quant à la rhinite blennorragique, si elle se manifeste malgré les précautions antiseptiques prises avant et pendant l'accouchement, il faut empêcher l'accumulation de pus dans le nez par des lavages pratiqués à l'aide d'une petite seringue à faible pression, l'enfant étant couché sur le côte et la tête déclive : en employant soit de l'eau boriquée, soit la solution à 1/100 de bicarbonate de soude, soit la solution de résorcine à 1/100. Après chaque lavage, insuffler un peu de poudre : iodoforme, 1 gramme ; benjoin, 3 grammes ; acide borique, 10 grammes ; ou nitrate d'argent cristallisé, 0,1 à 0,2 centigramme, tolu, 10 grammes.

Dans les rhinites purulentes secondaires (variole, scarlatine, etc.), on se trouvera bien de faire renifler de la pommade suivante : vaseline, 20 grammes ; acide borique, 4 grammes ; menthol, 0,25 centigrammes.

En face d'une rhinite diphtérique, le sérum antitoxique sera injecté dès que l'examen bactériologique aura confirmé le diagnostic. Localement, lavages

antiseptiques répétés, puis insufflation de poudres antiseptiques (iodoforme et sucre de lait, ãã 10 grammes.

Dans la rhinite fibrineuse non diphtérique, lavages alcalins et pulvérisations d'huile mentholée.

III

CORYZA CHRONIQUE

Synonymie. — *Rhinite chronique hypertrophique.* — *Catarrhe nasal chronique.* — *Épaississement de la pituitaire.*

Deux faits caractérisent cette affection : l'un anatomique réside dans le gonflement inflammatoire de la muqueuse, aboutissant à une hypertrophie des tissus ; l'autre, d'ordre fonctionnel, se traduit par une augmentation de la sécrétion.

La scrofule est, parmi les causes générales, la seule dont l'influence soit bien établie ; aussi, la rhinite chronique est-elle fréquente chez les enfants.

Les causes locales sont nombreuses : l'action irritante des substances respirées par les menuisiers, les tailleurs de pierre, les ouvriers des manufactures de tabac, etc., a été souvent incriminée. Les déviations de la cloison créent une prédisposition indiscutable et suffisent à elles seules pour engendrer un épaississement chronique de la pituitaire. Les végétations adénoïdes se traduisent souvent par un catarrhe chronique, soit qu'elles agissent indirectement en s'opposant à la déplétion des veines des fosses nasales et en favorisant la stase sanguine, comme le veut Trautmann, soit que la gène au passage de l'air entraîne le ramollissement de la muqueuse et l'augmentation de la sécrétion (Bregsen).

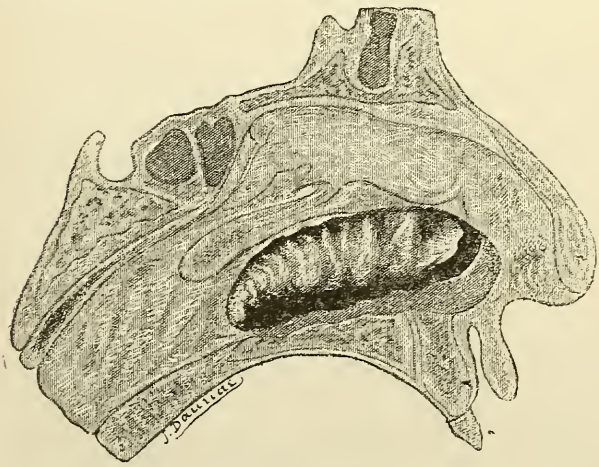

Fig. 301. — Hypertrophie de la muqueuse du cornet inférieur. (Moldenhauer.)

Anatomie pathologique. — Au début de l'affection (période congestive), il n'y a qu'un simple engorgement sans hyperplasie du tissu, caractérisé par du gonflement, de la rougeur et du ramollissement. Les lésions sont diffuses à cette première période, bien qu'elles siègent surtout sur les cornets inférieurs et sur la portion de la muqueuse située au-dessous et en arrière de ces cornets.

A cette réplétion sanguine chronique de la pituitaire, succède une hypertrophie de son tissu (période hyperplasique), « la muqueuse offre alors une surface irrégulière, granuleuse et oppose à la pression du stylet une certaine résistance. C'est surtout sur les cornets inférieurs que le développement de ces altérations est le plus frappant. Dans les cas très avancés, l'épaississement porte

sur cette face du cornet qui regarde la cloison; la muqueuse du cornet se présente, à ce niveau, sous l'aspect d'une tumeur d'un gris rougeâtre, mamelonnée, ou à surface coupée de dépressions parallèles, remplissant plus ou moins le méat inférieur » [1] (fig. 301 et 314).

Cet état hypertrophique peut porter sur l'extrémité postérieure du cornet inférieur [2] et rétrécir l'ouverture de la choane, sur le cornet moyen, sur la cloison, et même s'étendre exceptionnellement aux muqueuses voisines (pharynx nasal, trompe d'Eustache, oreille moyenne, pharynx, larynx et ramifications bronchiques). L'examen histologique a montré un développement exagéré du système glandulaire et de l'épithélium vibratile, recouvrant à ce niveau le derme de la muqueuse, lui-même hypertrophié (Rendu). Laurens décrit une période congestive, une période de prolifération cellulaire, et une période de dégénérescence myxomateuse.

L'hypertrophie partielle de la muqueuse pituitaire ne se produit qu'à la longue et exige des années; aussi, suivant la remarque de Moldenhauer, ne faut-il pas s'attendre à rencontrer la forme hyperplasique chez les enfants.

Des troubles nutritifs consistant en ulcération, exfoliation des cartilages et des os (ramollissement velvétique), sont la conséquence de cette congestion chronique avec hyperplasie.

Elle peut créer aussi de véritables tumeurs polypeuses (fig. 314, p. 672).

Symptômes. — Les malades atteints de cette affection se plaignent d'une obstruction des fosses nasales: mais s'ils sont encore à la *période* congestive, leur fosse nasale n'est pas *bouchée d'une façon permanente*; il se produit même des variations individuelles curieuses, causées par des influences nerveuses, mécaniques, thermiques, etc., explicables par la propriété congestive de la pituitaire altérée.

L'enchifrènement, le nasonnement, la gêne de la respiration, la perte de l'odorat, de l'ouïe, à des degrés divers, sont la conséquence de cette obstruction des voies respiratoires.

Les malades accusent encore un écoulement abondant par les fosses nasales; le liquide sécrété est de nature variable; rarement il est aqueux, plus souvent il est muqueux, muco-purulent (inodore), ou purulent (à odeur fade), surtout chez les enfants [3].

Par la rhinoscopie antérieure ou postérieure, il est facile de constater les saillies rougeâtres, qui flottent sur les cornets inférieurs comme « un vêtement trop large »; ces épaississements partiels peuvent être recouverts de croûtes, dont le décollement amène une légère hémorragie.

Diagnostic. — Il faut éviter de confondre l'hyperplasie partielle de la pituitaire avec un *polype*. Elle en diffère par le siège, au niveau du cornet inférieur, par une coloration beaucoup plus rouge, et par l'absence d'un pédicule circonscrit; avec un stylet glissé entre le plancher des fosses nasales et la tumeur

(1) Moldenhauer, *loc. cit.*, p. 87.

(2) G. Laurens a bien étudié sous le nom « Les queues de cornet », cette localisation du catarrhe chronique, son anatomie pathologique, ses symptômes et son traitement. (*Arch. int. laryng.*, janvier-février 1896).

(3) Ce ne seraient pas les seuls troubles fonctionnels : des *maux de tête*, de *l'inaptitude au travail*, de la *diminution de la mémoire*, un *sommeil troublé par des cauchemars* (Ottokar Chiari) ont été attribués encore au coryza chronique hypertrophique.

[GÉRARD-MARCHANT.]

qu'on soulève, on peut s'assurer qu'elle repose par une large base sur la surface convexe du cornet inférieur.

L'inflammation chronique de la pituitaire est quelquefois symptomatique de la présence d'un corps étranger, de l'existence d'un néoplasme, ou d'un processus destructif; il faudra, dans ces cas, rapporter à sa véritable cause le catarrhe nasal chronique.

Le diagnostic de la propagation du coryza chronique au pharynx nasal est facile en se basant sur l'*abondance de la sécrétion et sa nature*. Derrière le voile du palais, on aperçoit un gros peloton de mucus grisâtre, tantôt visqueux et formant une couche grisâtre mince, tantôt purulent avec des croûtes.

Tornwaldt (1), qui a attribué le catarrhe chronique du pharynx à des lésions de la bourse pharyngienne, considère comme caractéristique de l'hypersécrétion de cette glande, la disposition du mucus en traînée, adhérant à la paroi postérieure du pharynx, la partie antérieure de la voûte restant nette de toute sécrétion (2).

Des troubles auditifs (insuffisance de la ventilation de l'oreille moyenne) accompagnent ordinairement le catarrhe rétro-nasal chronique.

Traitement. — Il va sans dire qu'il faut commencer par la recherche et la suppression de la cause du coryza chronique. On modifiera une hygiène défectueuse; on préviendra le malade de l'inefficacité de tout traitement tant qu'il n'aura pas changé de profession, lorsque celle-ci est la cause du mal. Quant aux lésions nasales, polypes muqueux, empyème sinusal, végétations adénoïdes, déviations de la cloison, leur traitement préalable s'impose. De même on s'attaquera aux lésions viscérales pouvant entretenir la stase sanguine de la muqueuse nasale. On traitera les maladies générales, diabète, albuminurie, dont le coryza n'est qu'un symptôme. Quant aux diathèses scrofuleuses, arthritiques, à l'anémie, elles devront être prises en considération avant tout traitement local.

Localement, la première condition est de débarrasser les fosses nasales de toutes leurs sécrétions, par des irrigations répétées plusieurs fois par jour; on se servira d'eau tiède (25 à 30 degrés centigrades) additionnée de bicarbonate de soude, de sel gris ou d'acide borique.

Pour modifier l'état de la muqueuse, on aura recours aux applications topiques astringentes, antiseptiques ou caustiques. Les pommades au tannin, à l'iodol, au dermatol à 1/10 suffisent dans les cas légers. Les poudres associées au sucre de lait sont plus actives que les pommades : on emploiera le tannin, l'acétotartrate d'alumine comme astringents; l'iodol, le dermatol, l'aristol, comme

(1) Tornwaldt, *Ueber die Bedeutung der Bursa pharyngea*, Wiesbaden, 1885.

(2) Tornwaldt admet deux sortes de lésions : la suppuration de la bourse, la transformation kystique de ce diverticule. Cet auteur insiste sur une série d'états morbides locaux ou à distance, réflexes (gonflement de la muqueuse nasale, pharyngite granuleuse, gastrite catarrhale chronique, catarrhe laryngé et bronchique, asthme, sensation douloureuse de pression au niveau du sternum, à la hauteur de la 2e et 3e côte, maux de tête dans les régions frontale, temporale, occipitale ou vers la nuque), qu'il considère comme liés à l'inflammation de la bourse pharyngienne. Le seul moyen de guérir ces états réflexes est de cautériser au nitrate d'argent, ou au galvano-cautère, la paroi enflammée ou kystique de la bourse. Ces idées ne sont pas encore définitivement acceptées, elles ont été combattues dans une publication récente de Pœlchen (*De l'anatomie de la cavité naso-pharyngienne. Arch. de Virchow*, t. CIXX, p. 118, et *Arch. de laryngol. et de rhinol.*, 1er oct. 1890), pour lequel la bourse pharyngée n'est pas un organe à part, mais une simple fossette, qu'il appelle fossette naviculaire, sorte de *foramen cæcum*, plus ou moins profond, qui se continue parfois dans l'épaisseur de l'apophyse basilaire.

antiseptiques; le nitrate d'argent fondu et pulvérisé à 1/50 ou à 1/100 comme caustique. A tous ces moyens les badigeonnages sont encore préférables; on les fera à la glycérine iodée (iode métallique, iodure de potassium, 50 centigrammes à 1 gramme, glycérine 25 grammes), au nitrate d'argent (de 1-5 pour 100).

Les hypertrophies partielles, les hypertrophies étendues de la rhinite hypertrophique sont justiciables du traitement chirurgical.

Dans l'hypertrophie diffuse, pour détruire les épaississements de la pituitaire, nous avons à notre disposition la cautérisation, soit chimique, à l'acide trichloracétique et à l'acide chromique, soit galvanique celle-ci se fait ou en surface ou en profondeur et, dans ce dernier cas, on pratique soit l'ignipuncture, soit la cautérisatio linéaire au moyen d'un cautère cutellaire. L'électrolyse, enfin, donne de bons résultats (1).

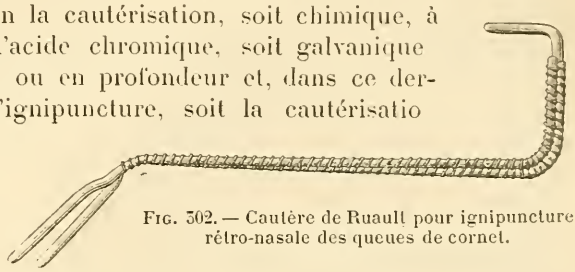

Fig. 502. — Cautère de Ruault pour ignipuncture rétro-nasale des queues de cornet.

Les épaississements circonscrits à forme pédiculée sont justiciables de l'anse chaude ou galvano-caustique. Suivant l'état, la perméabilité des fosses nasales, on enlèvera l'extrémité postérieure du cornet inférieur par voie nasale ou, exceptionnellement, par voie buccale. On peut aussi pratiquer l'ignipuncture des queues de cornet par la voie rétro-nasale sous le contrôle du miroir rhinoscopique, après application du releveur du voile.

IV

DE L'OZÈNE

Synonymie. — Rhinite *chronique fétide*, rhinite *atrophiante*, *ozène simple*.

Historique. — Les anciens ne pouvaient ignorer l'existence de l'ozène et ils l'attribuaient à une *humeur âcre et putrescible et à la corruption des os*.

Pendant tout le siècle passé et même au commencement de celui-ci, le mot ozène est demeuré synonyme de *coryza ulcéreux*: la fétidité particulière de l'haleine, la punaisie, étaient considérées comme symptomatiques, et il y avait un ozène vénérien, un ozène syphilitique, scrofuleux, nerveux, carcinomateux, sarcomateux.

Mais un examen plus attentif vint démontrer qu'*ozène* et *ulcération nasale* n'étaient pas synonymes, que l'un existait sans l'autre; d'autres théories s'imposaient et c'est alors « que l'ulcère fut le bouc émissaire immolé sur l'autel de la science (2) ». Trousseau compare la fétidité des sécrétions nasales chez les ozéneux, à la fétidité de la sueur des pieds et des aisselles, à la fétidité des sécrétions vaginales.

Les études rhinoscopiques, en faveur depuis bon nombre d'années déjà,

(1) P. Hélot. *Annales des maladies de l'oreille, du larynx*, etc., mars 1896.

(2) S. Marano (de Naples), *Recherches historiques et bactériologiques sur la nature de l'ozène. Arch. de laryngol. et de rhinol. de Ruault et Luc*, t. III, n° 2, p. 59, avril 1890. — Ce travail, des plus intéressants, nous a fourni beaucoup de matériaux, pour la rédaction de cet article; il contient une bibliographie des plus complètes, à laquelle nous renvoyons.

[GÉRARD-MARCHANT.]

devaient placer la question sur son véritable terrain, et permettre de distinguer l'ozène vrai, essentiel, de l'ozène ou plutôt de la fétidité nasale, symptomatique d'une sinusite ou de l'altération des os[1].

A l'heure actuelle on discute encore sur la nature vraie de l'ozène essentiel, mais grâce à une série de constatations anatomiques, de recherches histo-chimiques ou bactériologiques qui caractérisent la période contemporaine, la vérité ne tardera pas à luire.

Pathogénie. — Nous passerons rapidement sur certaines théories contemporaines : Michel (*Die Krankheiten der Nasenhöhle*, Berlin, 1876) affirme que *l'ozène est une maladie des cavités et surtout des cellules ethmoïdales*, et Rouge, en acceptant cette théorie, y ajouta l'idée d'une participation *des cavités annexées aux fosses nasales*: cavités frontales, sphénoïdales, maxillaires. C'est aussi l'opinion de Grünwald. Pour Paul Tissier on trouvera toujours, si l'on sait chercher, une lésion plus ou moins limitée, intéressant le système ethmoïdal (??).

Fränkel, Ziemssen, Bresgen, Moure, Struempfell sont d'avis que l'ozène est *un catarrhe chronique, atrophique* (pour Moure).

Une théorie qui a eu un certain succès est celle de Zaufal (de Prague) qui attribue l'ozène à une *disposition particulière primitive et congénitale des fosses nasales* : l'atrophie des cornets, produisant un élargissement des fosses nasales, cause un ralentissement du courant d'air, d'où le dessèchement et la stagnation des croûtes dans ces cavités. Mais Zuckerkandl démontre que rien ne prouve que cette atrophie des cornets, sur laquelle s'appuie Zaufal, soit congénitale et antérieure à l'ozène; elle paraît, au contraire, être consécutive à un processus pathologique.

Cette malformation particulière, l'atrophie de la muqueuse et des os, sont indiscutables et constituent un des caractères anatomiques de l'ozène simple, sur lesquels tous les auteurs sont d'accord.

Mais comment expliquer l'odeur extrêmement pénétrante, la fétidité douceâtre, *sui generis*, de l'ozène simple?

On sait qu'un nez d'ozéneux, parfaitement nettoyé et débarrassé de toute sécrétion, ne répand aucune odeur, que cette sécrétion au moment où elle est produite ne possède pas une odeur sensible, et qu'enfin cette sécrétion conservée dans la chambre humide à la température du corps acquiert en quelques heures la fétidité caractéristique. Par comparaison avec l'apparition d'odeurs diverses dans d'autres milieux, il était naturel de penser ici à une décomposition des produits sécrétés, sous l'influence de micro-organismes, et cela avec d'autant plus de raison que les sécrétions, dans l'ozène, fourmillent de bactéries.

Pour expliquer cette décomposition, on a pensé qu'il survenait dans la sécrétion catarrhale un processus de putréfaction occasionné par une cause quelconque, par exemple par l'ampleur anormale des cavités nasales (Zaufal)[2]. Mais les expériences faites avec les sécrétions nasales catarrhales, cultivées,

[1] Un spécialiste distingué, le docteur Ruault, soutient que l'ozène et la rhinite atrophique peuvent être observés indépendamment l'un de l'autre, et définit ainsi l'ozène : « La mauvaise odeur spéciale des sécrétions nasales qu'on rencontre très souvent dans la rhinite atrophique mais qui peut se montrer en dehors de l'atrophie ». (Voy. Deumier, *De la rhinite atrophique et de l'ozène*. Thèse de Paris, 1889.)

Le docteur Marano est arrivé à des conclusions à peu près identiques, et dit « qu'au point de vue bactériologique l'ozène diffère de la rhinite atrophique et de la rhinite fétide ».

[2] Zaufal, *Aerztl. Correspondenzbl. für Böhmen*, Bd. III, p. 23, 1875.

n'ont jamais produit cette odeur. Il restait donc à voir s'il s'agissait d'une modification dans la composition de la sécrétion, ou de la présence d'un agent spécial de décomposition, ou de ces deux conditions à la fois. De là les nombreuses théories dont quelques-unes sont encore en discussion à l'heure actuelle.

Tandis que B. Fränkel voit la cause de la fétidité dans l'action d'un ferment encore inconnu sur la suppuration préexistante, Krause, Habernam, ayant trouvé une forte proportion de granulations graisseuses dans les épithéliums glandulaires de la muqueuse et dans la sécrétion de l'ozène, on pensa que leur décomposition pouvait donner lieu à des exhalations fétides.

E. Fränkel[1] attache une importance capitale à l'absence du liquide sécrété par les glandes, particulièrement par les glandes de Bowmann.

Volkmann, à son tour, observa que dans l'ozène l'épithélium normal est changé en épithélium pavimenteux. De plus, Volkmann, guidé par les études de Zeller, sur les transformations de l'épithélium cylindrique de la muqueuse utérine en épithélium plat et sur la production consécutive de la mauvaise odeur de l'écoulement vaginal, crut que de même la fétidité de l'ozène pouvait provenir de ce changement morphologique, d'autant plus qu'on a observé que, dans les points du corps où se développent des émanations putrides, comme aux pieds et aux aisselles, l'épithélium se change précisément en pavimenteux. Schuchard (de Stettin) (XVIIIe Congrès de chirurgie, Berlin, 24, 27 avril 1889) a conclu, comme Habernam et Volkmann, que la fétidité de l'ozène était due à une *transformation de l'épithélium plat* (Marano, *loc. cit.*).

Les recherches bactériologiques devaient enfin élucider l'origine de l'ozène, et la *théorie microbienne* remplacer toutes les hypothèses que nous venons d'examiner.

Fig. 305. — Mucus ozénateux.

Depuis longtemps Baginski, Fraenkel et Massei, recherchaient l'élément spécifique, qui siégeant sur la muqueuse produisait, avec la fétidité de l'ozène, les altérations anatomiques.

En 1883, Lœwenberg découvrit dans le mucus d'individus ozéneux un micrococcus propre à être cultivé, et l'année suivante, à Bâle, au Congrès international d'otologie, fit observer que ce micrococcus se présentait souvent sous forme de diplococcus, tantôt sphéroïdal, tantôt ellipsoïdal, souvent en chaîne, rarement en amas. Le micrococcus présente quelquefois de petites bandes transversales de couleur blanchâtre. *Les cultures reproduisaient la mauvaise odeur.*

En 1885, Klamann trouva, dans les croûtes et dans les sécrétions épaisses, des amas de micrococcus capsulés, qui, isolés, donnaient lieu à des cultures typiques, mais que Klamann n'a pas décrits.

Hajek, en 1887, au milieu de plusieurs formes de micro-organismes, de coccus et de bactéries (staphylococcus, streptococcus, micrococcus, etc.), observa un

[1] E. Fränkel, *Virchow's Archiv*, Bd. LXXV, p. 87, 1890.

bacille analogue au bacille fluorescent de l'eau et qui, selon lui, colore en vert la sécrétion nasale, et un autre bacille court, en diplococcus ou en chaînette, qui était capable de décomposer les matières organiques, en développant une odeur fétide et pénétrante.

Baratoux trouve toujours le micrococcus décrit par Lœwenberg, et Cornli affirma que les cultures reproduisaient la fétidité caractéristique.

En 1888, Hajek, reprenant cet argument, confirma l'existence du petit bacille,

Fig. 304. — Mucus ozénateux.

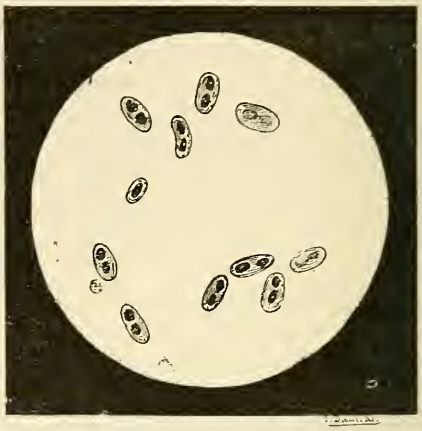

Fig. 305. — Bacille de l'ozène (Rhino-bacillus) de culture pure en gélatine.

en fit des inoculations sur des lapins, des rats et des cobayes avec des résultats négatifs ; il ne le considéra point comme la cause de l'atrophie de la muqueuse, mais il le déclara l'agent de la mauvaise odeur.

Friedlander enfin, en 1889, dans une revue de l'ouvrage de Hajek, fit observer que le bacille de l'ozène, décrit par ce dernier, se trouvait aussi dans d'autres putréfactions, notamment dans celles de la viande » (Marano, *loc. cit.*).

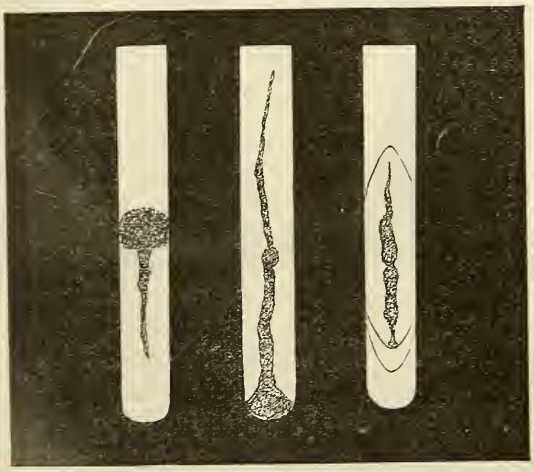

Fig. 306. — A gauche, colonie de sept jours, en gélatine. — Au milieu, colonie de seize jours, en gélatine. — A droite, colonie de six jours, en agar-agar.

Le docteur Marano a entrepris à son tour une série patiente de recherches microbiologiques, qui lui ont permis de tirer les conclusions suivantes : « Dans l'ozène, il est une forme constante de microbes (rhino-bacillus) qu'on ne rencontre ni dans les autres formes d'inflammation du nez, ni, que je sache, dans d'autres affections. Le microbe est capsulé (fig. 305), mais parfaitement distinct des autres micro-organismes capsulés qui ont été l'objet des études de

Dittrich, Paltauf, Friedlander, Babès, Mibelli, Melle, Pellizzari et Zagard.

« Ce microbe, abondant chez les personnes qui n'ont pas été soumises à des soins locaux, disparaît à mesure qu'on pratique le traitement antiseptique, accepté aujourd'hui par la plupart des médecins; ce fait est d'une grande importance, quoiqu'il n'ait pas la valeur d'une inoculation réussie.

« Même au point de vue bactériologique, l'ozène diffère de la rhinite atrophique et de la rhinite fétide.

« Enfin ce bacille que j'ai décrit est parfaitement le micrococcus de Lœwenberg, et si cet auteur ne l'a pas trouvé capsulé, comme il l'est en effet, c'est par suite d'une technique défectueuse. D'autre part, Hajek a dû se méprendre en étudiant une de ces formes de bacille qu'on rencontre dans certaines putréfactions, surtout dans celles de la viande, bacilles qui, comme j'ai déjà dit, se trouvent aussi dans le mucus ozénateux (fig. 305).

« Au reste, malgré tous ces résultats, tant qu'on n'aura pas obtenu des formes pathologiques expérimentales, le problème étiologique de l'ozène restera irrésolu. »

Enfin à ces différents micro-organismes, Belfanti et Della Vedova [1] viennent d'adjoindre un bacille spécial, voisin du bacille diphtéritique et pseudodiphtéritique dont le rôle semble prépondérant.

Pour résumer ce long chapitre, nous conclurons :

1° Que l'ozène, c'est-à-dire *la mauvaise odeur spéciale*, est engendré par un microbe, le rhino-bacillus de Lœwenberg et de Marano (fig. 305 et 306);

2° Que ce microbe se rencontre surtout dans la rhinite atrophique, mais qu'il peut se montrer dans d'autres affections des fosses nasales, et que, par conséquent, rhinite atrophiante et ozène ne sauraient être synonymes;

3° *Que ce microbe spécial* à odeur particulière diffère absolument des microbes qu'on constate dans les rhinites ulcéreuses ou purulentes causées par des corps étrangers, des abcès du sinus, des tumeurs.

Étiologie. — Il règne encore une grande obscurité au sujet de l'étiologie intime de l'ozène : cette affection appartient à l'enfance et à l'adolescence; c'est à partir de huit à dix ans, et de seize à vingt ans, que l'ozène s'établit insensiblement.

Le terrain scrofuleux favorise l'apparition de l'ozène, mais il se montre aussi chez des sujets à santé florissante, qui n'ont aucune tare scrofulo-tuberculeuse.

De même, syphilis et ozène n'ont aucune parenté, comme nous l'avons déjà établi. Les ulcérations, les nécroses cartilagineuses et osseuses, qui se montrent dans la période tertiaire de la syphilis, donnent lieu à une odeur fétide, qui rappelle celle de l'ozène essentiel, mais ne doit pas être confondue avec lui [2] : car, comme l'a dit Moldenhauer, ce qui caractérise l'ozène, ce n'est pas seulement l'odeur fétide, mais bien l'aspect particulier que présentent les fosses nasales à l'examen rhinoscopique.

L'ozène est plus fréquent dans le sexe féminin, et comme il apparaît vers la puberté, époque de l'anémie et de la chlorose, on a incriminé ces deux états, comme favorisant l'éclosion de l'ozène.

[1] Belfanti et Della Vedova. *Étiologie et traitement sérothérapique de l'ozène. Giornale della R. Acad. di medic. di Torino*, 1896, n° 3, p. 149).

[2] De Composalles, *Ozènes et rhinites fétides*. Paris, 1886.

[GÉRARD-MARCHANT.]

L'ozène ne semble pas contagieux. L'hérédité n'est pas douteuse, et on rencontre assez souvent plusieurs sœurs atteintes de rhinite fétide.

Symptômes. — *L'examen des fosses nasales, l'état de la muqueuse, la nature des sécrétions, l'odeur exhalée par le malade*, fournissent au clinicien des renseignements utiles.

Les fosses nasales ont une largeur anormale, dépendante de la conformation originelle du nez, et du stade de la maladie. La muqueuse est ratatinée, collée sur le squelette. Muqueuse et squelette sous-jacent ont subi une atrophie des plus notables; les cornets, surtout le cornet inférieur, disparaissent presque complètement sous l'influence du travail régressif (fig. 307). La béance des fosses nasales est telle qu'elle permet d'apercevoir dans une étendue beaucoup plus considérable que d'habitude la cloison et le plancher des fosses nasales. On distingue aussi les contours de l'hiatus semi-lunaire, et même les orifices des sinus frontaux et des sinus sphénoïdaux. Consécutivement à ce processus pathologique atrophiant, qui n'épargne pas la paroi externe des fosses nasales, au niveau des os propres du nez, le nez prend une forme *ensellée et épatée* (Potiquet).

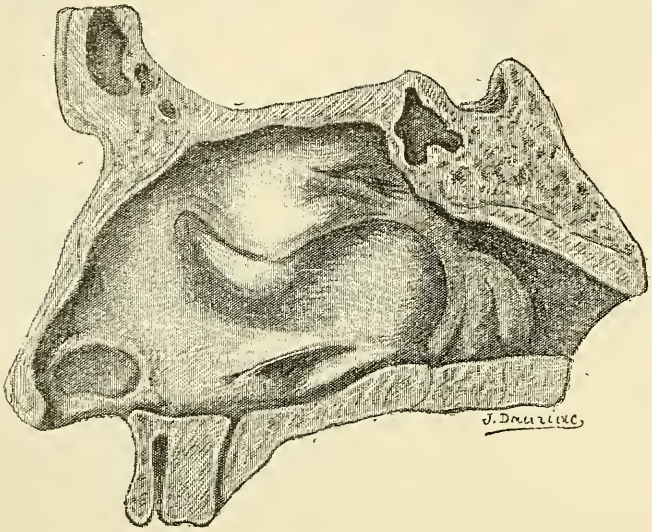

Fig. 307. — Atrophie de la muqueuse et des os dans l'ozène simple. (Zuckerkandl.)

Sur les parois des fosses nasales s'accumulent du pus, des croûtes brunes, lamelleuses, visqueuses, et fortement adhérentes. La muqueuse est saine au-dessous des croûtes, à moins que leur détachement ne laisse des excavations, superficielles, mais rouges et saignantes.

L'odeur est caractéristique, c'est une fétidité douceâtre *sui generis*, bien différente de cette odeur de carie dentaire qu'exhale le pus qui provient de l'antre d'Highmore.

Les malades ont leur puissance olfactive diminuée, mais ils NE SE SENTENT PAS EUX-MÊMES, et ne sont que trop instruits de leur repoussante infirmité par leur entourage.

L'existence de croûtes dans l'arrière-gorge, et même dans la trachée jusque sur les cordes vocales (*ozène trachéal*), entraînent à leur suite un *raclement constant, des troubles de l'ouïe*, et même un *enrouement* notable.

Le **diagnostic** de l'ozène n'offre aucune difficulté; il sera toujours facile de séparer l'ozène essentiel des rhinites fétides dues à la *syphilis*, à un corps *étranger*, à un *néoplasme*. La persistance de la mauvaise odeur après un lavage

des fosses nasales, l'examen trachéoscopique montrant les parois trachéales tapissées de croûtes adhérentes, feront admettre l'existence de l'*ozène trachéal* (Luc). D'après Paul Tissier des croûtes nasales pénétrant dans l'estomac pourraient expliquer les troubles gastriques que présentent parfois ces malades.

Le ***pronostic*** est des plus sérieux : c'est une infirmité rebelle qui condamne ceux qui en sont atteints à une existence morale des plus pénibles; cependant, grâce à un traitement attentif, on peut pallier les effets de cette horrible affection.

Traitement. — Moure [1], dans son rapport sur le traitement de l'ozène, passe en revue tous les moyens employés jusqu'ici.

Lermoyez, dans son livre récent sur la thérapeutique des maladies des fosses nasales, nous donne une manière rationnelle de procéder contre cette maladie, jusqu'ici souvent incurable.

1° *Traitement palliatif.* — Il consiste à débarrasser le nez de ses croûtes, par conséquent à supprimer l'odeur : on y parvient en enlevant les croûtes et en prévenant leur reproduction.

Le premier nettoyage devra être fait par le médecin au moyen du stylet et de la pince, aidé souvent par l'introduction préalable dans les fosses nasales des tampons de Gottstein. L'opération sera terminée par une abondante irrigation nasale.

On préviendra la reproduction des croûtes par des irrigations nasales, répétées, énergiques et abondantes, et au moyen de solutions alcalines, combinées avec des solutions antiseptiques, telles que les solutions de sublimé à 1/10 000, de phénosalyl à 1/1000.

Pour empêcher le dessèchement trop rapide des sécrétions, on fera des pulvérisations nasales avec de la vaseline liquide au salol.

2° *Traitement curatif.* — La multiplicité des médicaments est extrême : on emploiera des insufflations de poudres telles que l'acide borique, l'acéto-tartrate d'alumine; on pratiquera des badigeonnages à la vaseline associée au baume du Pérou et à la lanoline, en parties égales, ou le naphtol camphré (Ruault) [2], la glycérine iodée, les solutions de nitrate d'argent de 1/100 à 1/10. (Estieu, th. de Paris, 1894).

Le massage vibratoire de la pituitaire semble être actuellement le meilleur moyen de modifier la muqueuse dégénérée.

L'électrolyse cuprique, récemment proposée [3], paraissait donner de bons résultats, lorsque récemment Brindel [4] fit à la Société française d'otologie, de laryngologie et de rhinologie, une communication qu'il terminait par ces mots : « En résumé, l'électrolyse interstitielle est peu ou point efficace contre le coryza atrophique avec ozène. » Quant à la sérothérapie, au moyen du sérum antidiphtéritique, les résultats favorables que l'on a obtenus parfois sont passibles du même reproche, d'être transitoires [5].

(1) Moure, Rapport de la Société française d'otologie, de laryngologie et de rhinologie, 5 mai 1897.

(2) Voici la formule de Ruault :

Naphtol α (moins irritant pour la muqueuse que le naphtol β).	1 partie.
Camphre.	2 parties.
Huile de vaseline.	Proportion variable suivant la tolérance des malades.

(3) Cheval, *Revue de laryngologie de Moure*, 1895, p. 695.

(4) Brindel, Congrès français, 1897.

(5) Gradenigo, *in* Rapport de Moure. Voir aussi *Les méthodes nouvelles*, *Archiv. internat. laryng.*, juillet-août 1896.

[GÉRARD-MARCHANT.]

Il ne faut pas négliger l'état général des ozéneux. Le bon air, le séjour sur les bords de la mer, les bains chlorurés sodiques (Salies-de-Béarn), une nourriture réparatrice, l'huile de foie de morue, etc., seront très utilement prescrits. Lermoyez recommande en outre, comme prophylaxie, de soigner de bonne heure les rhinites purulentes de l'enfance, surtout la rhinite blennorragique des nouveau-nés.

V

CORYZA CASÉEUX

Sous le nom de *coryza caséeux*, Duplay a décrit, le premier, une affection caractérisée par l'accumulation dans l'intérieur des fosses nasales d'une matière caséeuse, analogue au contenu de certains kystes sébacés, et qui peut former des dépôts assez considérables pour déformer le visage et amener la perte de l'odorat (1).

Il s'agit d'une affection rare, qui a presque toujours été méconnue. Les premières observations ont été publiées par Maisonneuve (2), sous le nom de *kyste butyreux de la face*. Verneuil, Reverdin, Guyon, Terrier, en ont observé des exemples. En 1879, Périer en a communiqué un cas intéressant à la Société de chirurgie. Bournonville (de Gothenburg) (3), d'Azambuja (4), Cozzolino (5), Wagnier (de Lille) (6), Strazza (7), Roberto Cimmino (8), Beausoleil (9), ont publié de nouveaux faits.

La rhinite caséeuse, au lieu d'être totale, pourrait n'occuper qu'une région

(1) Le coryza caséeux n'est pas considéré par tous les pathologistes comme une entité morbide parfaitement définie; c'est ainsi qu'on chercherait en vain la description de cette affection, dans les traités anglais (sauf dans celui de Spencer Watson) ou allemands. Dans une étude critique sur le coryza caséeux, le docteur Potiquet (*Gaz. des hôp.*, 2 févr. 1889, n° 14) a repris une à une les observations enregistrées comme coryza caséeux, et a essayé de démontrer qu'elles ne répondaient pas *à une espèce morbide définie*. Ces observations concernent des malades atteints, soit de kystes folliculaires (variété butyreuse) de la mâchoire supérieure rompus dans une des fosses nasales, soit des cas de corps étrangers d'une fosse nasale, avec production ultérieure de cellules épithéliales desquamées et de globules de pus, soit des gommes syphilitiques de ces cavités en voie d'élimination, soit des cas de suppuration chronique du sinus maxillaire.

Les produits d'apparence caséeuse qui accompagnent ces affections, en deviennent un des symptômes, mais ne peuvent à eux seuls constituer une maladie déterminée.

C'est ainsi qu'Hartmann envisage, lui aussi, les produits caséeux; ils sont le résultat de toutes les causes qui *s'opposent à l'élimination de sécrétion nasale*, c'est-à-dire : les corps étrangers (cas les plus fréquents), les polypes, les destructions étendues à l'intérieur des cavités nasales (syphilis), avec impossibilité d'expulsion des sécrétions et accumulation de produits caséiformes. Hartmann admet encore que les masses caséeuses trouvées dans les fosses nasales peuvent provenir d'une région voisine de ces cavités (sinus maxillaire).

En résumé, si pour Duplay le *coryza caséeux* est une entité morbide bien définie, pour d'autres observateurs, l'apparition des produits caséeux n'est que le symptôme d'une entrave à l'expulsion des sécrétions nasales; pour les uns c'est une espèce morbide, pour les autres un simple signe.

(2) Maisonneuve, *Moniteur des hôpitaux*, 1855.

(3) Bournonville, *Centralblatt für Chirurgie*, 1885.

(4) Azambuja, *De l'ozène et de son traitement*. Thèse de Paris, 1874.

(5) Cozzolino, *Bolletino delle malattie dell' orecchio, della gola, del nasol.*, 1884.

(6) Wagnier (de Lille), *Revue de laryngologie*, 1890.

(7) Strazza, *Bolletino delle malattie dell' orecchio*, 1891-1893.

(8) Cimmino, *Bolletino delle malattie dell' orecchio*, 1894.

(9) Beausoleil, *Étiologie et pathogénie du coryza caséeux* (Clinique annexe de la Faculté de Bordeaux, 1895, p. 37).

de la pituitaire, et être *localisée* à un des sinus: c'est ainsi que Quénu nous a rapporté l'histoire d'une malade dont le sinus maxillaire était absolument rempli par des amas épithéliaux, ressemblant à du *mastic de vitrier*.

Schech [1] pense que, le plus souvent, le sinus maxillaire est atteint en même temps que la fosse nasale, et que les masses caséeuses proviennent plutôt du sinus.

Étiologie. — Les causes déterminantes de cette affection nous sont encore inconnues. L'influence de l'âge est nulle, puisque les malades de Maisonneuve avaient l'un treize ans (garçon), l'autre vingt et un ans (fille), et le sujet observé par Reverdin avait dépassé soixante ans.

Assez fréquemment, un érysipèle [2] a précédé le coryza caséeux, et dans ces cas, pour Duplay, la cause de la maladie doit être recherchée dans l'exfoliation épithéliale qui a lieu consécutivement à l'érysipèle, et dont les produits ne peuvent être évacués grâce aux anfractuosités des fosses nasales. Toute cause d'irritation agit dans le même sens. Pour Moure c'est un symptôme du coryza purulent. Dans le cas de Verneuil, il existait au milieu de la matière caséeuse un corps étranger; le malade de Périer avait eu une bronchite suivie d'un coryza très intense. Terrier est porté à admettre un mode particulier d'inflammation de la pituitaire et de ses annexes, déterminant une hypersécrétion de l'épithélium, et sa desquamation anormale. La présence même de ces amas épithéliaux, constituant une source d'irritation pour la muqueuse, active la sécrétion de l'épithélium, et devient l'occasion de nouveaux dépôts qui s'ajoutent aux premiers (Duplay).

Symptomatologie. — « Les symptômes de cette affection sont assez obscurs. Elle débute généralement par les signes d'une inflammation franche, qui aboutissent au bout d'un certain temps à la formation d'un abcès.... L'existence d'un ozène (rhinite fétide) a toujours été signalée, et les malades sont tourmentés par une sécrétion séro-purulente abondante et fétide, mêlée souvent à des grumeaux caséeux. L'expulsion de ces grumeaux calme parfois momentanément les symptômes.

« A une seconde phase de la maladie, les signes d'obstruction des fosses nasales augmentent; une perte de l'odorat plus ou moins complète survient: la joue commence à se déformer du côté de l'aile du nez, et surtout au voisinage du grand angle de l'œil. Plus tard, cette déformation des traits peut devenir aussi considérable que dans les tumeurs de la plus mauvaise nature : l'œil est projeté en dehors et en haut; il y a de la diplopie, du strabisme: la joue est refoulée en avant, le nez dévié du côté sain, sa cloison plus ou moins déjetée complètement. La peau participe à l'inflammation des parties profondes: elle est rouge, luisante, épaissie, mollasse et fluctuante sur certains points. Dans le cas de Maisonneuve, la tumeur avait été regardée comme fluctuante par un autre chirurgien, et l'on avait plongé un bistouri qui n'avait amené que du sang. Presque toujours, à un certain moment, il se fait de véritables poussées aiguës phlegmoneuses, pendant lesquelles la tumeur grossit très rapidement, devient le siège de douleurs intolérables, d'élancements et de battements profonds dans la région orbitaire, et souvent se perfore en plusieurs points qui deviennent fistuleux. En même

[1] Schech, *Die Krankheiten der Mundhöle, des Rachens und der Nase*, 2e éd., 1888.

[2] L'existence de cet érysipèle antérieur n'est pas démontrée : il s'agirait plutôt d'un gonflement inflammatoire, *une sorte d'érysipèle* (obs. de Maisonneuve), symptomatique d'un kyste butyreux, d'un corps étranger, etc. (Potiquet, *loc. cit.*).

temps, il existe toujours des signes généraux graves, de la fièvre, de l'anorexie, bref tous les caractères des tumeurs malignes.

« Les symptômes physiques sont souvent obscurs. Il est des cas, en effet, où l'examen des fosses nasales ne fait rien découvrir d'anormal, mais on aperçoit habituellement une masse volumineuse, empiétant sur la cavité des narines, et l'obstruant plus ou moins complètement. Elle est d'apparence blanchâtre, charnue, simulant parfois un polype, mais plutôt un encéphaloïde, par sa consistance lardacée et mollasse. Si l'on vient à introduire un stylet par l'orifice des fistules, on n'arrive pas sur des os nécrosés comme on pourrait s'y attendre, mais on traverse une matière molle comme butyreuse, ne donnant pas ou presque pas de sang à l'exploration. C'est là un signe important, car le cancer, qui donne presque la même sensation, saigne toujours abondamment. Lorsque la tumeur fait saillie presque sous la peau, comme dans le cas de Maisonneuve, la palpation directe fournit des renseignements précieux. En effet, il est possible, en exerçant une pression un peu brusque, de refouler la matière caséeuse, et de la sentir s'écraser sous le doigt, en même temps qu'on la voit s'échapper par l'orifice des fistules. C'est là un signe presque pathognomonique, car dans aucune tumeur maligne, on n'observe rien d'analogue [1]. »

Diagnostic. — Il peut être fort difficile, au début; tant qu'il n'y a pas eu élimination spontanée ou provoquée de masses caséeuses, on peut attribuer les accidents observés à une *périostite du maxillaire*, à *une ostéite syphilitique* ou *tuberculeuse*, à *un polype*, à *une tumeur maligne*, surtout si des fistules se sont formées.

Il faut tenir grand compte du rejet des masses caséeuses, au début de l'affection : un examen attentif des fosses nasales permettra de ramener avec un stylet ou la curette des débris de matière caséeuse, et alors l'intégrité des os, déplacés mais non altérés, l'absence d'écoulement sanguin, l'état normal des ganglions, éclaireront le diagnostic. Il restera au chirurgien à rechercher la cause de l'accumulation de ces produits caséeux et à déceler le corps étranger, le polype, la lésion du sinus, etc., origine des accidents.

Traitement. — Si le coryza caséeux est un symptôme, qu'il y ait rétention des sécrétions du fait d'altérations diverses, il faut lever l'obstacle à l'aide des moyens propres à chaque cas particulier; on s'attaquera ensuite aux masses caséeuses ainsi découvertes.

Considéré comme une entité, constituant à lui seul toute la maladie, le coryza caséeux ne réclame pas d'opération sérieuse. Débarrasser les fosses nasales des produits caséeux, s'opposer à leur reproduction et à leur rétention, telles sont les deux données du problème thérapeutique. De larges irrigations, souvent répétées, à plein courant, au besoin le grattage des fosses nasales avec une curette, ou l'ablation directe des parties visibles de la tumeur, au moyen d'une pince à polypes, sont les seuls procédés auxquels il faille avoir recours.

Il est exceptionnel d'avoir à intervenir plus radicalement; on cite cependant des cas où il aurait fallu ouvrir le sinus maxillaire pour en pratiquer le curettage.

[1] Nous avons tenu à citer exactement la description symptomatique de Duplay; les points indécis, obscurs ne sont-ils pas singulièrement éclairés par la conception nouvelle que nous avons donnée du coryza caséeux, un signe indéniable, l'issue de produits caséeux, engendré par des processus divers (corps étrangers, syphilis, polype, kystes butyreux du sinus), atrésie d'une fosse nasale (Mandroux et Natier, 1890), empyème du sinus maxillaire (Beausoleil, *loc. cit.*).

CHAPITRE III

INFLAMMATIONS INFECTIEUSES DES FOSSES NASALES

Nous décrirons dans ce chapitre la *syphilis du nez et des fosses nasales*, la *tuberculose nasale*, et l'*ulcère perforant de la cloison*. Toutes ces affections doivent être rapprochées, car une *origine infectieuse* leur est commune.

I

SYPHILIS DU NEZ ET DES FOSSES NASALES

On rencontre dans le cours de la syphilis des lésions des différentes parties de la région nasale (peau, muqueuse, os et cartilages) qui apparaissent à toutes *les périodes de l'infection*, et peuvent même constituer une manifestation de *la syphilis héréditaire*.

Dupond. Manifestations primitives et secondaires de la syphilis. Thèse de Bordeaux. 1887. — Jullien, Maladies vénériennes, dernière édition. — Mauriac. Syphilis tertiaire, 1887. — Morel Mackensie. Maladies des fosses nasales. Traduction de Moure et Charazac. — Fournier, Syphilis héréditaire tardive. — Marfan, Chancre de la fosse nasale. *Annales de dermatologie*, 1890.

Chancre du nez et de la muqueuse nasale. — Les *accidents primitifs* sont extrêmement rares. D'après les statistiques de Bassereau, Clerc, Fournier, et Le Fort, sur 1775 chancres chez l'homme, on n'en rencontre *qu'un* du nez et de la pituitaire, pour 1666 du prépuce, du gland ou de l'urètre, et 8 de la langue. On a cependant réuni un certain nombre de cas, dans lesquels le chancre initial occupait la région nasale, siégeant tantôt sur le tégument externe près de la narine, dans le sillon naso-labial (Aimé Martin, Fournier), tantôt au niveau même de la muqueuse (Mac-Carthy, Rollet, Fournier). Dans ce cas, on l'a vu siéger soit sur la paroi externe, soit sur la cloison (Moure), sur l'extrémité antérieure du cornet inférieur (Matlack), mais toujours sur un point rapproché de l'orifice antérieur des fosses nasales, et jamais dans la partie moyenne. Enfin, on a signalé (Lailler, Gubler, Hillairet, Lancereaux) des chancres de l'orifice postérieur, succédant toujours à un cathétérisme de la trompe d'Eustache, pratiqué avec des instruments malpropres. En dehors de ce mode de contagion spécial, le chancre du nez s'explique facilement par les attouchements auxquels cet organe est sans cesse exposé et les érosions qu'il présente souvent à sa surface. Weil, dans un cas de chancre nasal chez un nouveau-né, admit que la contagion s'était faite au contact des organes génitaux de la mère pendant l'accouchement.

Le *chancre du nez*, quand il siège sur le dos de l'organe, est de forme plate et de dimensions moyennes. Quand il siège au niveau des ailes du nez, au contraire, il a tous les caractères de l'*ulcus elevatum* et présente un volume consi-

dérable amenant une déformation plus ou moins complète de la région (fig. 308).

Le *chancre de la muqueuse nasale* se révèle tout d'abord par des signes fonctionnels. Le malade éprouve une sensation de cuisson, de démangeaison, la voix est nasonnée, et il se fait par la narine un écoulement sanieux dont l'odeur est plutôt fade que fétide. Le nez est rouge et présente une légère enflure qui se propage quelquefois à la face. Dans l'intérieur de la narine, on trouve une masse fongueuse, de couleur rougeâtre, ayant l'aspect d'un champignon, et recouverte d'un mucus pultacé. Elle adhère par un large pédicule, tantôt à la face externe des narines, tantôt à la cloison (Moure), et saigne au moindre contact. Au toucher, cette tumeur donne le plus souvent la sensation d'une *boule de cartilage*, tandis que d'autres fois, à côté de points durs on en trouve de ramollis. La partie avoisinante de la muqueuse participe à l'inflammation et présente une coloration rougeâtre assez accentuée. La narine est obstruée d'une façon plus ou moins complète, mais jamais on ne constate de déviation de la cloison, et la narine du côté opposé est absolument saine.

Fig. 308. — Chancre de l'aile du nez. (Musée Saint-Louis, 236. Hillairet.)

En même temps que ces signes du côté des fosses nasales, on observe toujours l'engorgement des ganglions sous-maxillaires, qui apparaît en même temps que le chancre, et persiste après sa disparition.

Le *chancre de la région postérieure* ne donne pas lieu à des symptômes particuliers, et est généralement méconnu. On ne l'observe habituellement qu'à sa période de décroissance, lorsque les accidents secondaires ont déjà apparu, et ont déterminé l'examen rhinoscopique, pour rechercher le siège de l'accident primitif.

Les signes généraux sont ceux de la syphilis; il existe de la céphalée, de l'anémie, et finalement on voit apparaître les éruptions caractéristiques de la période secondaire.

Le *chancre nasal* ne présente dans son évolution rien qui le distingue du chancre des autres régions. Il disparaît sans laisser de cicatrice, et c'est à tort, probablement, que Jullien attribue à un chancre syphilitique un cas de perforation de la cloison. Seul, le chancre de l'orifice postérieur peut déterminer des lésions persistantes de la trompe d'Eustache.

Le ***pronostic*** de la syphilis ne paraît pas être modifié par le siège de l'acci-

dent initial [1], et la mort observée chez une malade atteinte de chancre du nez s'explique par l'âge (soixante-dix ans) et l'état général du sujet, sans qu'on ait à faire entrer en ligne de compte le siège du chancre.

Le *diagnostic* est toujours facile surtout quand le chancre siège au tégument externe. La rapidité d'évolution de la tuméfaction, l'engorgement ganglionnaire précoce, ne permettent pas la confusion avec une ulcération cancéreuse, d'autant que l'apparition des autres signes de syphilis, coïncidant avec la régression du chancre, viendrait lever tous les doutes. Mais en présence d'une ulcération du nez, avant d'admettre sa nature syphilitique, il faut attendre l'apparition de la roséole et des autres signes de la période secondaire.

Le chancre de la muqueuse ne saurait être confondu avec une tumeur maligne ulcérée. Le sarcome n'arrive à l'ulcération que lorsqu'il a acquis un volume très considérable, que n'atteint jamais le chancre; aussi le sarcome ulcéré s'accompagne-t-il de déformation des fosses nasales, de déviation de la cloison, qui n'existent jamais avec le chancre

Période secondaire. — Les *syphilides du sillon naso-labial* sont petites comme une tête d'épingle, au nombre de une ou deux, et ont une coloration assez tranchée; elles occupent souvent le fond du sillon, et laissent quelquefois à leur suite des cicatrices qui, d'après Davaine et Deville, pourraient devenir un élément de diagnostic rétrospectif.

Dans les fosses nasales on trouve l'*érythème vermillon*, qui manque rarement, disposé par taches isolées se montrant d'abord à la partie antéro-inférieure de la cloison, et qui confluent ensuite pour s'étendre à toute l'étendue du revêtement des fosses nasales.

La muqueuse nasale, comme toutes les muqueuses exposées à l'air, peut être le siège de *plaques muqueuses;* mais tandis que Mauriac et Lancereaux regardent les plaques des fosses nasales comme rares, Jullien admet qu'elles se produisent très habituellement dans le cours de la période secondaire. Davaine et Deville, sur 186 femmes, ont trouvé 8 fois des plaques dans les fosses nasales, et 18 fois sur les amygdales; Bassereau, sur 110 hommes, en a trouvé 2 fois dans cette région, et 100 fois sur les amygdales. Il faut dire que les plaques des fosses nasales existent rarement seules, et qu'elles coïncident, le plus souvent, avec des plaques des organes génitaux.

Elles n'occupent pas indistinctement toutes les parties de la région; dans la presque totalité des cas, elles siègent près de l'orifice antérieur, à cheval sur la muqueuse et la peau, et empiétant souvent sur cette dernière; quelquefois on en a observé à l'orifice postérieur, mais jamais on n'en rencontre dans les parties moyennes, et c'est exceptionnellement que Moure en a vu une fois sur les cornets. Jullien explique cette localisation, par la nature de l'épithélium de revêtement, qui au lieu d'être cylindrique, à cils vibratiles, est pavimenteux, comme celui de la peau, près de l'orifice antérieur des fosses nasales.

Dans les *narines*, les *plaques muqueuses* ont l'aspect de petites érosions, à fond rouge, qui ne tardent pas à se recouvrir de croûtes jaunâtres; plus rarement, elles se montrent sous forme de petites plaques opalines. Quand les syphilides sont nombreuses, comme elles siègent toutes près de l'orifice antérieur des

[1] Fournier, *Pronostic de la syphilis issue de chancres extra-génitaux. Semaine médicale*, décembre 1895.

fosses nasales, les croûtes qui les recouvrent forment un véritable bourrelet qui rétrécit cet orifice et gêne le passage de l'air. Il existe en même temps un léger degré d'enchifrènement, avec diminution du goût et de l'odorat, et on a tous les signes d'un coryza ordinaire, moins l'éternuement. L'haleine a une odeur fade; mais l'écoulement par les narines n'est pas très abondant, et les symptômes sont plutôt ceux d'un coryza sec.

La durée des accidents est variable. Elle est quelquefois assez longue. Les croûtes qui recouvrent les ulcérations sont enlevées par le malade, celles-ci sont mises à nu et la cicatrisation se trouve retardée; mais la lésion reste superficielle et n'a aucune tendance à se propager aux parties profondes, de sorte qu'on n'observe jamais de destruction osseuse.

Le diagnostic est facile. L'examen au spéculum permettra de reconnaître l'existence et le siège des ulcérations, mais pour affirmer leur nature, il faudra rechercher les autres symptômes de syphilis, voir s'il n'existe pas de plaques ailleurs, aux organes génitaux par exemple, rechercher la roséole, l'engorgement des ganglions cervicaux.

Période tertiaire. — Les accidents tertiaires sont beaucoup plus fréquents que ceux de la période secondaire (2,8 pour 100, d'après Wilky), et sont aussi beaucoup plus redoutables, à cause des désordres considérables qu'ils laissent souvent à leur suite. C'est en pleine période tertiaire, cinq à huit ans après l'infection, qu'on voit apparaître les accidents; mais ils peuvent se montrer beaucoup plus tôt, surtout dans les pays où la syphilis n'ayant jamais été bien soignée a conservé une virulence plus grande qu'en Europe. C'est ainsi qu'en Afrique, il n'est pas rare de constater, un ou deux ans après le chancre, des gommes du nez, amenant une déformation rapide de l'organe, qui détermine seule les Arabes à venir consulter.

Dans leur forme la plus bénigne, les *syphilides tertiaires* attaquent uniquement la muqueuse et appartiennent au type des syphilides ulcéreuses. Ce sont de petites ulcérations, transversalement dirigées, occupant différents points des fosses nasales et déterminant du coryza avec un très léger degré de fétidité. Généralement, en quelques semaines, les ulcérations disparaissent complètement, et il est rare de constater à leur suite des lésions osseuses.

Mais cette forme ulcéreuse est de beaucoup la moins fréquente, et le plus souvent la syphilis tertiaire des fosses nasales se traduit par des lésions qui débutent par le squelette, et n'atteignent la muqueuse que plus tard. Ces *gommes* siègent de préférence sur la cloison, le vomer, les os propres; mais on peut les rencontrer sur l'ethmoïde, l'unguis et la branche montante du maxillaire. D'après Mauriac, les lésions d'ostéite raréfiante seraient plus fréquentes que la nécrose, mais les deux coexistent souvent et amènent rapidement la destruction complète de l'os.

Les *symptômes* du début sont habituellement très obscurs, il est exceptionnel cependant de les voir manquer complètement. Le plus souvent il existe de la céphalée, des douleurs faciales névralgiformes, bientôt suivies de phénomènes, qui attirent l'attention du côté des fosses nasales. Le malade est enchifrené, il a du catarrhe nasal, l'odorat est diminué, et l'air passe difficilement dans les narines. Quand les lésions siègent près de l'orifice postérieur, on constatera en plus une certaine gêne dans la déglutition. Plus tard, la sécrétion nasale prend une odeur infecte, devient purulente et sanguinolente, ce qui doit éveiller l'idée

de syphilis, surtout si, au milieu du pus, on constate la présence de petites esquilles osseuses.

Dans ces conditions, l'examen attentif du nez s'impose. Si la lésion siège dans la partie supérieure, on peut noter, par la vue seule, un épaississement des os propres du nez avec tuméfaction vague de l'organe à sa racine. Mais le plus souvent, on doit avoir recours à une exploration plus complète, à l'aide du spéculum et du miroir, qui permettent seuls d'examiner les parties moyennes et postérieures des fosses nasales (fig. 309). On constatera alors, en dehors d'une hyperémie générale de la muqueuse, l'existence, en différents points, d'ulcérations larges et profondes, à bords déchirés, de coloration gris sale à leur base, qui sont souvent masquées par des croûtes. Si la lésion est plus avancée, on pourra apercevoir sous la muqueuse les os nécrosés, qui ont un aspect noirâtre. On doit également avoir recours à l'examen avec un stylet, qui arrivera facilement sur l'os dénudé, en reconnaître les aspérités, et permettra quelquefois de constater sa mobilité. L'examen direct est négatif dans les cas où les lésions siègent trop haut et sont inaccessibles.

Fig. 309. — Ulcérations syphilitiques de l'arrière-cavité des fosses nasales. (Semeleder.)

Les gommes, quand elles sont soignées à temps, se résorbent le plus souvent sans laisser de trace; mais elles peuvent, dans le cas contraire, aboutir à des destructions osseuses plus ou moins complètes. Tantôt c'est la paroi seule qui est perforée, et si la perforation est petite, elle n'entraîne ni déformation, ni trouble fonctionnel, puisqu'il n'y a même pas de nasonnement. La perforation de la voûte palatine osseuse, au contraire, cause des troubles profonds de la déglutition et de la phonation; mais une des conséquences les plus sérieuses de la syphilis tertiaire du nez est la déformation caractéristique résultant de l'affaissement de l'organe, par suite de la destruction de la charpente osseuse (fig. 310 et 311).

« Quand [1] les os propres du nez seuls sont détruits, le nez s'affaisse à sa racine, de sorte que, immédiatement au-dessous de l'épine du frontal, au lieu de la saillie habituelle de la racine du nez, on trouve un méplat. Cet effondrement réagit sur le segment inférieur du nez qui bascule et forme avec le segment supérieur un angle obtus ouvert en avant, de sorte que la pointe se retrousse et les narines regardent en haut et en avant. Si le cartilage de la cloison est détruit, la déformation est un peu différente. Non seulement le segment inférieur s'affaisse, mais il subit un véritable recul, de telle sorte qu'il rentre dans le segment supérieur à peu près de la même façon qu'un cylindre de lorgnette rentre dans le cylindre destiné à le contenir, et on trouve à ce niveau un bourrelet cutané plus ou moins saillant. » C'est le *nez en lorgnette* de Fournier. Toutefois, dans ce dernier cas, ce n'est pas l'absence de cloison qui détermine la déformation, mais bien plus, ainsi que Moldenhauer l'a démontré

[1] Fournier, *Syphilis héréditaire tardive.*

le premier, la rétraction du tissu cicatriciel formé aux dépens du tissu conjonctif qui unit les parties cutanées et cartilagineuses du nez avec son squelette osseux.

Quand les os de la paroi supérieure des fosses nasales sont atteints, on comprend que l'inflammation puisse se propager aux méninges, et amener la mort. Graves et Brodies en rapportent un exemple, à la suite de nécrose de l'ethmoïde.

Les os nécrosés sont généralement éliminés en plusieurs fois par petites esquilles, mais ils peuvent exceptionnellement être éliminés en entier en une

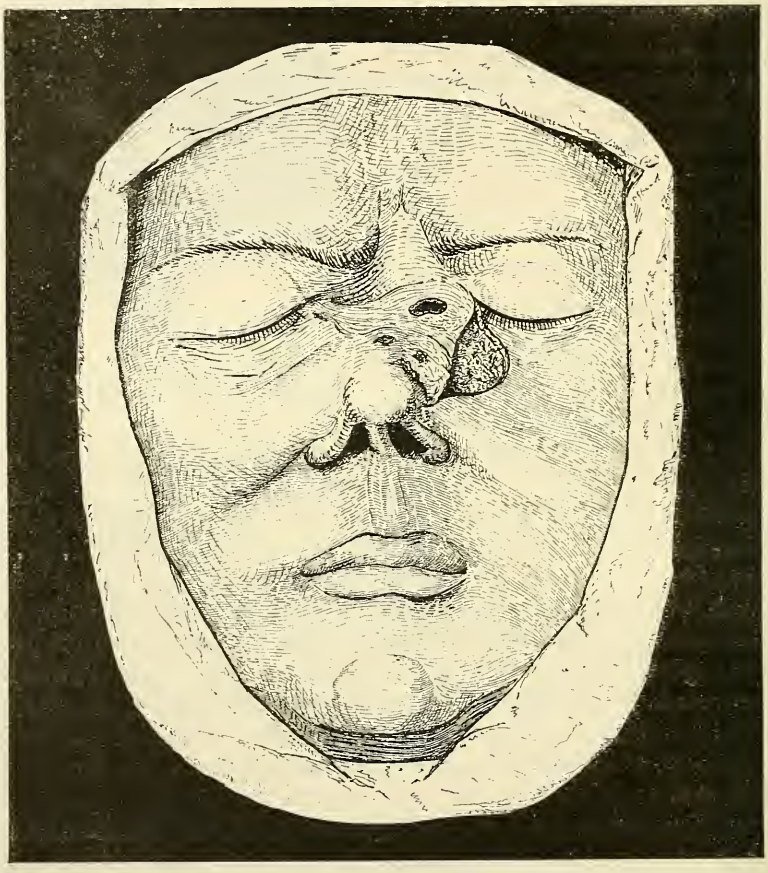

Fig. 510. — Syphilides gommeuses. — Nécrose du nez. (Musée Saint-Louis, pièce 575.)

seule fois, et Langenbeck rapporte un cas de ce genre, dans lequel on observa même des phénomènes d'asphyxie.

La syphilis des os du nez se manifeste quelquefois par des *exostoses et des hyperostoses* qui peuvent déterminer des accidents divers. Quand la lésion siège sur la branche montante du maxillaire ou sur l'unguis, elle amènera un *rétrécissement du canal nasal* qui se traduira par du larmoiement, et par l'apparition d'une tumeur lacrymale. Lagneau fils a pu réunir 10 observations de dacryocystite chronique liée à la syphilis.

Les *gommes des fosses nasales* ont habituellement une marche chronique et ont une grande tendance à guérir sous l'influence du traitement; mais, dans certains cas, on les voit évoluer avec une rapidité extrême. En quelques semaines,

la muqueuse disparaît, les os sont détruits, et comme dans ces cas graves les lésions sont diffuses et ne se limitent pas aux fosses nasales, on voit les cavités de la bouche, du nez, du pharynx, communiquer et former un vaste cloaque, comme chez une malade de Besnier (Musée Saint-Louis, cat. 259). C'est surtout dans ces cas qu'on voit les gommes amener l'ulcération de la peau, et déterminer des pertes de substance, plus ou moins considérables, qui viennent encore augmenter la difformité.

A côté de ces manifestations ulcéreuses et gommeuses des fosses nasales, il nous faut parler d'une lésion un peu spéciale que John Moland Mackensie a signalée en 1889 dans le *Journal of laryngologie*.

Il s'agit d'un processus analogue à celui déjà mentionné par Whistler pour le larynx. On voit apparaître chez les vieux alcooliques, au niveau des cornets inférieurs, de petits polypes fibreux, de consistance dure et d'aspect jaunâtre, qui peuvent devenir le siège d'ulcérations. Au microscope, ces polypes sont formés d'un tissu fibreux mou ; on ne trouve trace ni des éléments glandulaires ni de l'épithélium. Les mêmes lésions peuvent s'observer sur les amygdales ou les piliers du voile du palais.

Ces lésions, qu'on pourrait comparer aux gommes, s'en distinguent par leur consistance plus ferme, et par l'inefficacité du traitement spécifique.

Syphilis héréditaire. — La syphilis héréditaire a une prédisposition marquée pour les fosses nasales, et peut se montrer à deux moments de la vie : tantôt au *moment de la naissance*, dans la première ou deuxième semaine, rarement après le deuxième mois, ou plus tard, *pendant l'adolescence*.

Chez le jeune enfant, le *coryza* est souvent le premier signe de la syphilis héréditaire, et précède quelquefois l'éruption cutanée. Il serait, d'après Diday, l'indice d'apparition de plaques muqueuses dans les fosses nasales, tandis que Parrot regarde les ulcérations comme très rares. Les narines sont rouges et fendillées, et laissent écouler un liquide qui, d'abord séreux, ne tarde pas à devenir purulent. Il se forme dans l'intérieur des narines des croûtes qui les obstruent, de sorte que la respiration est gênée, surtout pendant le sommeil, et que, quelquefois même, l'allaitement est difficile. Ce coryza n'a aucune tendance à guérir seul et, s'il n'est pas soigné, les lésions, d'abord muqueuses, peuvent atteindre l'os ou bien, l'inflammation se propageant vers les parties supérieures, amène des symptômes méningitiques qui emportent le malade. Souvent, d'après Weber, l'apparition de la méningite serait précédée par l'arrêt subit de la sécrétion nasale.

Dans les cas de *syphilis héréditaire tardive*, c'est également le coryza qui est le premier symptôme de la syphilis nasale. Le malade est enchifrené, les narines sont le siège d'un écoulement muco-purulent, la respiration se fait par la bouche, qui reste ouverte pendant le sommeil. Les symptômes peuvent conserver pendant plusieurs semaines cette bénignité trompeuse, qui fait penser à un simple rhume de cerveau, sans importance; mais la maladie non soignée suit une marche progressive, et les os ne tardent pas à être atteints. L'écoulement devient d'une fétidité extrême, il est sanguinolent, et quand le médecin est enfin consulté, il constate des nécroses plus ou moins profondes. Il en résulte des troubles divers, suivant le siège et l'étendue des lésions. La perforation de la cloison, si elle est petite, la destruction partielle des cornets, n'entraînent généralement pas de déformation bien nette du nez, et ne sont reconnues que par l'examen direct des fosses nasales. La perforation palatine, au contraire, se

révélera toujours par des troubles de la déglutition et de la phonation qu'elle détermine; mais c'est la destruction des os qui, comme le vomer et les os propres, constituent la charpente du nez, qui détermine les déformations les plus caractéristiques de la région, en amenant un affaissement de l'organe (fig. 311).

Nous avons assez insisté sur les caractères du *nez syphilitique* pour ne plus y revenir. Disons seulement que, en dehors des difformités grossières, telles que le *nez en lorgnette*, Fournier rattache à la syphilis héréditaire des difformités plus minimes, qui consistent plutôt en une malformation légère, telle que le nez camard, dans lequel la base est simplement un peu élargie et déprimée.

Le diagnostic de la syphilis tertiaire du nez est d'une importance extrême, car un diagnostic précoce permet d'instituer à temps un traitement, grâce auquel on pourra prévenir la plupart des complications. Aussi, en présence d'un coryza chronique persistant, doit-on toujours, même en l'absence de fétidité de l'écoulement, songer à la syphilis et examiner les fosses nasales.

Fig. 311. — Variété de déformation nasale.

L'aspect seul des ulcérations ne permet pas d'affirmer leur nature, et ce n'est qu'en tenant compte des signes concomitants et des antécédents qu'on fera le diagnostic.

Dans les cas de syphilis héréditaire, s'il s'agit d'un nouveau-né, on recherchera les syphilides cutanées ou muqueuses, surtout au niveau des fesses et de l'anus, où elles manquent rarement. S'il s'agit d'un sujet plus âgé, on examinera le voile du palais et les dents pour y rechercher les lésions décrites par Hutchinson. On s'informera avec le plus grand soin si, dans son enfance, le malade n'a pas été sujet à des maux d'yeux ou d'oreilles qui, avec les lésions dentaires, constituent la triade d'Hutchinson sur laquelle se fonde le diagnostic de syphilis héréditaire tardive. Enfin, dans les cas douteux, l'emploi du traitement spécifique sera d'un précieux secours.

Il y a du reste peu d'affections qui puissent être confondues avec la syphilis tertiaire des fosses nasales. L'*ozène vrai* s'en distingue facilement dans la plupart des cas, et le *lupus* seul, dans les cas très rares où il siège uniquement sur la muqueuse nasale, pourrait donner le change. Mais les lésions du lupus occupent surtout les parties antérieures de la région, tandis que les lésions syphilitiques peuvent se montrer partout; l'ulcération du lupus présente un caractère important : elle se cicatrise à une extrémité, tandis qu'elle s'étend par l'autre. L'existence du lupus en d'autres régions devra être recherchée avec le plus grand soin; enfin ici, comme pour toutes les lésions syphilitiques, on essayera le traitement spécifique qui seul quelquefois, dans les cas difficiles, permet de faire le diagnostic.

La syphilis nasale n'est pas reconnaissable uniquement pendant sa période d'activité. La *déformation du nez* qu'elle laisse à sa suite, dans les cas graves, est tellement caractéristique qu'elle ne saurait être confondue avec aucune autre, et qu'elle permet, à elle seule, de faire le diagnostic rétrospectif de syphilis. Le lupus détruit toute la partie inférieure du nez jusqu'au niveau des os propres,

de sorte que le nez semble tronqué, largement ouvert en avant, et a été justement comparé à un *nez de tête de mort*. Ses parois sont minces, racornies, parcheminées et donnent au toucher, suivant Hébra, la sensation d'un nez de carton. Dans la syphilis, on peut noter également des destructions plus ou moins complètes de l'organe; mais elles sont plus diffuses, siègent sans ordre dans tous les points de la région, portent surtout sur le squelette, entraînant un affaissement de la base du nez, dû à l'effondrement de la charpente osseuse. Les lésions osseuses sont au contraire exceptionnelles dans la *scrofule* et n'entraînent, pour ainsi dire, jamais un semblable aplatissement du nez. Même dans ce cas, les commémoratifs, l'existence d'autres stigmates de la syphilis, perforation de la cloison ou de la voûte palatine, cicatrices de gommes (pour la syphilis acquise), malformations dentaires et palatines (pour la syphilis héréditaire), permettront de distinguer, même après la guérison, le lupus de la syphilis.

Traitement. — *Accident primitif.* — On ramollira les croûtes par l'introduction dans les narines d'une pommade au calomel à 1/10. Puis on fera priser de la poudre de calomel et sucre de lait, à parties égales.

Accidents secondaires. — Sans négliger le traitement général, mercuriel, il faudra combattre les symptômes nasaux qui incommodent le malade. Une pommade borico-mentholée calmera la sensation de sécheresse qui accompagne l'énanthème simple : les pulvérisations de cocaïne agiront utilement contre le gonflement de la pituitaire : les érosions seront cautérisées au nitrate d'argent. Il est important de prévenir les synéchies.

Accidents tertiaires. — Naturellement, le traitement général doit être institué sans retard.

Quant au traitement local, s'il n'y a pas de séquestres, se borner à éviter la stagnation du pus, par des irrigations répétées de solutions antiseptiques, suivies d'insufflation de poudre d'iodol ou d'aristol. Les mêmes soins sont indiqués s'il y a un séquestre, jusqu'à ce que celui-ci soit mobile. Le séquestre mobile, ou complètement détaché, doit être extrait.

Syphilis héréditaire. — A côté du traitement mercuriel, il importe de rétablir la perméabilité des fosses nasales du nouveau-né atteint de coryza spécifique. On y parviendra en pratiquant souvent des injections d'eau boriquée à 3/100, ou même de sublimé à 1/5000, et en introduisant dans les fosses nasales de la vaseline au calomel.

II

DE LA TUBERCULOSE NASALE

Les observations de tuberculose de la muqueuse nasale sont peu nombreuses, puisque, dans un mémoire concis sur le sujet, Cartaz[1] n'a pu réunir que 18 faits, dont un personnel et les autres empruntés à Willigk[2], à Laveran[3],

[1] Cartaz, *De la tuberculose nasale*, Delahaye et Lecrosnier, Paris, 1887.
[2] Willigk, *Prager Vierteljahrschrift*, XXXVIII, p. 4.
[3] Laveran, *Bull. de la Soc. méd. des hôp.*, 1876, t. XIII, p. 394.

à Spillmann[1], à Riedel[2], à Millard[3], à Volkmann[4], à Weichselbaum[5], Berthold senior [6], Sokolowski [7], Tornwaldt [8], Max Schieffer et Dietrich Nasse [9], à Ruault, à Riehl [10]. Dans un mémoire récent, Plicque [11] arrive au chiffre de 40 observations : cet auteur admet avec raison deux grandes formes de tuberculose nasale : la *tuberculose proprement dite* et le *lupus*.

Willigk n'a rencontré cette localisation de la tuberculose qu'une fois sur 476 autopsies et Weichselbaum 2 fois sur 164 nécropsies, également de tuberculeux.

Il s'agit, la plupart du temps, de sujets ayant une tare héréditaire tuberculeuse, et atteints eux-mêmes de tuberculose avancée.

La tuberculose nasale se présente sous deux formes principales, distinctes aussi bien comme forme clinique que comme origine :

1° *La forme végétante, gommeuse, ou granulome tuberculeux*;

2° *La forme ulcéreuse.*

La *forme végétante* de la tuberculose nasale est véritablement la *forme primitive*. Elle se développe souvent chez des individus bien portants, qui ne présentent, en général, aucune autre localisation bacillaire.

Son siège de prédilection presque exclusif est la cloison cartilagineuse. Les granulations ne s'attaquent à la partie antérieure du cornet moyen et à son vestibule que dans les cas très avancés, à tumeur volumineuse, ou dans les cas de récidive (Hajek)[12]. La tumeur offre une surface irrégulière, granuleuse, bosselée, largement pédiculée, saignant au moindre attouchement; elle obstrue l'entrée de la fosse nasale, souvent des deux côtés. Le stylet, en s'y enfonçant, peut arriver sur le cartilage quadrangulaire mis à nu, parfois même le traverser à la faveur d'une perforation dissimulée par des fongosités. Plus tard, cette tumeur s'ulcère; au-dessous des croûtes qui la dissimulent, on trouve alors une large perforation de la cloison cartilagineuse, cerclée d'un tissu végétant, exubérant. A ce moment, les ganglions sous-maxillaires s'engorgent.

La *tuberculose ulcéreuse*, plus fréquente que la précédente, connue depuis plus longtemps, est une localisation *secondaire* de la tuberculose chez des malades cachectiques, au stade ultime de la tuberculose pulmonaire ou laryngée. L'ulcération, généralement unique, dit Cartaz, plus ou moins arrondie, variable comme étendue et pouvant atteindre le diamètre d'une pièce de 1 franc, siège sur la cloison, à peu de distance de l'ouverture nasale, 1 centimètre à 1 centimètre 1/2; parfois, elle est tout à fait à l'entrée des narines, mais elle se continue sur la lèvre, formant alors une ulcération cutanéo-muqueuse; elle s'étend de la cloison sur la muqueuse du plancher des fosses nasales, et il semble que ce soit dans le sillon formé par l'union de ces deux parois, horizontale et verticale, que se forme

(1) Spillmann, Thèse d'agrégation, 1878.
(2) Riedel, *Deutsche Zeits. für Chir.*, p. 56, 1878.
(3) Millard, *Bull. de la Soc. méd. des hôp.*, 1881.
(4) Volkmann, *Sammlung klin. Vorträge*, n° 168.
(5) Weichselbaum, *Allgem. Würtemb. med. Zeit.*, n° 27, 1881, et *Centralblatt für Chir.*, 1882.
(6) Berthold senior, *Berliner klin. Wochenschrift*, n° 40, 1884.
(7) Sokolowski, *Gazeta Lekarska*, n° 15, 1885.
(8) Tornwaldt, *Deutsche Arch. für klin. Med.*, XXVII, 1800, p. 586.
(9) Max Schieffer et Dietrich Nasse, *Tuberkelgeschwulste der Nase. Deutsche med. Woch.*, 14 avril 1887.
(10) Riehl, *Wiener med. Wochenschrift*, n° 44, 1881, et *Annales de dermatologie*, 1882.
(11) Plicque, *De la tuberculose des fosses nasales. Archives des mal. de l'oreille, du larynx, etc.*, décembre 1890.
(12) Hajek, *Tuberculose de la muqueuse nasale. Internationale klinische Rundschau*, 1892.

la première effraction de la muqueuse. Luc a observé un cas d'infiltration tuberculeuse limitée aux cornets.

Le *fond de l'ulcère* est d'un gris rougeâtre, pâle, recouvert par un peu de muco-pus plus ou moins visqueux, et coloré; des amas caséeux sont fixés sur certaines anfractuosités de l'ulcère, tandis que sur d'autres se voient en relief de fines granulations grisâtres, représentant des tubercules non encore ramollis (Riedel). D'autres fois le fond est plat, peu excavé, blanchâtre, et comme gélatineux, et de ce fond émergent de petites saillies arrondies, brillantes, plus colorées (Besnier, in *Thèse Spillmann*). Ces ulcérations ont de la tendance à gagner en profondeur et à détruire le cartilage (Weichselbaum).

Les bords de l'ulcération sont déchiquetés, excavés, dentelés, comme dans le chancre mou : à la périphérie, caractère diagnostique très important, on peut voir un semis de petits points, gris, jaunâtres, tubercules en voie d'évolution, qui s'exulcèrent et donnent naissance à de petites ulcérations minuscules.

La coloration de la muqueuse à la périphérie, la nature des croûtes sur l'ulcère, les caractères de la sécrétion muco-purulente, ne présentent rien de particulier.

Tandis que dans la première forme le microscope ne révèle pas de lésions tuberculeuses nettement constituées, qu'au milieu d'un amas de cellules embryonnaires on ne trouve que quelques cellules géantes, de rares follicules tuberculeux, que les bacilles y sont presque introuvables, dans la tuberculose secondaire ulcéreuse les follicules types sont nombreux et les tissus malades fourmillent de bacilles.

En raison de sa physionomie spéciale, Lermoyez fait du *lupus* une description isolée. Il peut être primitif ou secondaire. Si l'on enlève avec précaution les croûtes dues aux grattages, on voit sur la cloison et sur la partie antérieure du cornet inférieur, des élevures rouges ou grisâtres, suivant qu'elles sont jeunes ou anciennes, molles, peu sensibles au contact du stylet, qui ne les fait pas saigner. Plus tard se montrent des ulcérations superficielles à bords plats, sans réaction de la muqueuse voisine: souvent les ulcérations se cicatrisent d'un côté, tandis qu'elles progressent de l'autre. La perforation de la cloison cartilagineuse est fréquente.

Diagnostic. — Difficile dans la forme végétante, où la lésion a souvent été prise pour un sarcome. En cas de perforation de la cloison on songe à la syphilis. En cas de doute, le clinicien dispose des trois moyens suivants, d'après leur ordre d'importance (Zamiko) : 1° le traitement spécifique qui est la pierre de touche: 2° l'examen histologique; 3° la recherche du bacille, qui, répétons-le, est souvent infructueuse.

Dans la forme secondaire, la coexistence de lésions laryngo-pulmonaires avancées vient éclairer la nature du mal.

Quant au lupus, les lésions extérieures doivent être prises en considération; l'alternance de zones cicatrisées et de zones ulcérées est caractéristique.

Traitement. — Dans la forme végétante, il faut pratiquer l'éradication totale du tissu tuberculeux à l'anse galvano-caustique et à la curette. Le curettage sera suivi d'un badigeonnage à l'acide lactique. On peut aussi avoir recours à la galvanocaustie et à l'électrolyse, suivies d'insufflations de poudre iodoformée ou iodolée.

Naturellement, un traitement général intensif sera institué.

[GÉRARD-MARCHANT.]

La forme secondaire réclame un traitement purement palliatif : irrigation faites avec douceur, pommades indifférentes (vaseline boriquée).

Le lupus de la muqueuse est justiciable du curettage suivi de l'application d'acide lactique. Au vestibule, les scarifications linéaires sont préférables. La galvanocaustie agit plus lentement.

III

ULCÈRE PERFORANT DE LA CLOISON NASALE

Sous le titre d'*ulcère perforant de la cloison nasale*, Hajek[1] (de Vienne) décrit un processus ulcératif, se développant au niveau de la région cartilagineuse de la cloison, tendant à sa perforation et offrant des caractères anatomiques et cliniques nets, qui en font une entité morbide complètement indépendante de la syphilis, de la tuberculose et du lupus : aussi avons-nous donné à cette affection une place à part. Voltolini avait déjà parlé de l'*ulcus perforans*, ainsi que Zuckerkandl et Schmiegelow.

Sur les 38 cas réunis par Hajek, le siège exclusif du processus était au niveau de la région cartilagineuse de la cloison; il s'agit d'un ulcère rond, exceptionnellement ovale, et à grand diamètre antéro-postérieur, occupant *un* ou les *deux côtés* de la cloison.

L'évolution de la lésion se fait de la superficie vers la profondeur; la muqueuse d'abord grisâtre, recouverte d'une couenne, reste superficiellement ulcérée, après la chute de cette couenne (1er stade); cet ulcère s'étend au cartilage (2e et 3e stades); le cartilage est perforé progressivement, dans toute son épaisseur (4e et 5e stades); dans la période ultime, on assiste à la cicatrisation de la muqueuse, autour de la perforation (6e stade).

Après cicatrisation des bords de l'ulcère, le contour en est si net et si uni, qu'on a pu prendre ces perforations pour des lésions congénitales.

Dans le cas d'*ulcère perforant bilatéral*, le processus ne marche pas parallèlement des deux côtés, et si à droite, l'ulcère est à son 3e stade, il peut à gauche n'intéresser que la partie superficielle de la muqueuse.

Cet ulcère ne mériterait pas toujours le nom de *perforant*, et la cicatrisation de la dénudation cartilagineuse pourrait se faire avant que la perforation totale ne soit produite. Hajek cite à l'appui de cette terminaison problématique deux sujets, chez lesquels il rencontra, d'un côté de la cloison, deux surfaces cicatricielles déprimées.

Cet ulcère perforant coïnciderait assez souvent avec des lésions tuberculeuses, soit locales (Weichselbaum), soit éloignées, sans qu'on puisse incriminer la tuberculose dans le processus perforant.

Nous possédons quelques données relatives à la fréquence de l'ulcère perforant. Weichselbaum l'a rencontré dans la proportion de 4 pour 100, Zuckerkandl dans la proportion de 5,3 pour 100; la fréquence serait moindre d'après Hajek, qui admet 1,4 pour 100.

[1] Hajek (de Vienne), *Das perforirende Geschwür der Nasenscheidewand. Arch. de Virchow*, Bd. CXX, H. 3, S. 497. L'analyse de ce travail important a été faite par Luc (*Arch. de laryng. et de rhinol.*, août 1890, p. 237), et nous a servi pour la rédaction de cet article.

L'âge est sans grande influence sur cette affection, puisque le plus jeune des malades avait quinze ans, le plus âgé soixante et onze ans; les hommes sont le plus souvent atteints.

Anatomie pathologique. — L'étude histologique des lésions offre un grand intérêt. Le processus ulcératif est le résultat d'une mortification qui, débutant en un point de la muqueuse, s'étend ensuite à la fois en largeur et en profondeur, de façon à former un cône tronqué à base superficielle.

Le microscope révèle, au niveau des points en voie de mortification, des *cellules épithéliales gonflées*, tandis que *leurs noyaux* cessent d'être colorables.

« Bientôt apparaît entre elles une substance fibrillaire non colorable, qui peu à peu se substitue à elles, et au milieu de laquelle on observe parfois des points pigmentés qui seraient, peut-être, la trace d'hémorragies ayant servi de point de départ à l'ulcération. La même succession de lésions se produit dans le tissu sous-épithélial, notamment au niveau des cellules glandulaires, au fur et à mesure que l'eschare gagne en profondeur, mais à la limite de celle-ci, s'observent des lésions différentes, caractéristiques d'une inflammation réactionnelle, et consistant en accumulation de cellules embryonnaires, particulièrement autour des vaisseaux, qui se montrent distendus. Toutes les parties mortifiées, et surtout celles qui sont en voie de mortification, se montrent infiltrées de bactéries, parmi lesquelles prédominent des cocci disposés en amas ou en chaînettes. On sait que le périchondre de la cloison n'est séparé de la couche glandulaire de la muqueuse que par une très mince couche de tissu, aussi l'inflammation produite au-dessous de l'eschare de la muqueuse ne tarde-t-elle pas à déterminer une périchondrite, qui s'étend au delà des limites de la mortification de la muqueuse et prépare la nécrose du cartilage. L'extension de la mortification au cartilage est caractérisée histologiquement par l'apparition, dans la substance intermédiaire aux capsules, de petites lacunes remplies de bactéries.

« A la limite de la partie mortifiée, les capsules cartilagineuses prolifèrent et se transforment en cellules jeunes, qui préparent le processus de cicatrisation.

« Ce dernier s'opère par la formation d'un tissu conjonctif qui détermine la réunion des portions décollées de la muqueuse. Celle-ci se recouvre ensuite d'épithélium pavimenteux stratifié. »

Tous ces détails histologiques étaient indispensables pour comprendre la pathogénie de l'ulcère.

Pathogénie de l'ulcère. — L'ulcère perforant simple est bien une entité morbide définie : il ne peut être rattaché ni à la *syphilis acquise* ou *héréditaire*, ni à la *tuberculose*, ni à une *lésion nerveuse* admise par Rosenfeld.

Il se sépare de la syphilis par sa marche chronique, sa limitation exacte à une région de la cloison, sa tendance naturelle à la cicatrisation, dès que la perforation est produite. L'ulcération tuberculeuse est remarquable par son processus extensif, destructeur, et se caractérise par une infiltration, dans laquelle on retrouve le bacille de Koch. L'absence de modification de la sensibilité, qu'Hajek a recherchée sans la rencontrer, lui a fait repousser l'hypothèse d'une origine névropathique de l'affection.

Pour Hajek, comme pour Weichselbaum, il s'agit d'une *affection nécrosante diphtéritique*. Ce dernier terme prêterait à confusion, si nous ne savions que les

Allemands entendent par affection diphtéritique toutes les affections déterminant des couennes, par la mortification successive des tissus, de la surface vers la profondeur, par l'intermédiaire de bactéries [1]. Ici la bactérie spécifique est un coccus disposé soit par petits groupes, soit en chaînettes ; dans le premier cas, il s'agirait du *staphylococcus pyogenes*, et dans le second du *streptocoque pyogène*.

Ces cocci, qui existent à l'état normal dans les fosses nasales, ne se développent pas également sur n'importe quel point de la muqueuse. Ils s'attaquent là seulement où le terrain est préparé.

Or (Hajek) [1], la partie antéro-inférieure de la cloison est moins résistante, car en ce point la muqueuse présente un épithélium pavimenteux sans cils vibratiles, des glandes à orifices larges, un cartilage souvent atteint d'amincissement congénital, la transformation du cartilage hyalin en fibro-cartilage moins résistant. En ce point, l'air inspiré dépose la majeure partie des poussières dont il est chargé, et les doigts introduits dans le nez produisent des éraillures naturelles qui en favorisent l'inoculation. Toutefois, Hajek ne nie pas qu'en raison de la disproportion qui existe entre la fréquence des hémorragies nasales et la rareté de l'ulcère perforant, il y ait une lacune à sa théorie; peut-être y a-t-il là une trophonévrose encore indéterminée.

Par sa marche et son aspect, l'ulcère perforant se distingue nettement de la tuberculose et de la syphilis.

A la phase des hémorragies, il faut cautériser l'ulcération au nitrate d'argent; à la phase des ulcérations, on emploiera une pommade antiseptique.

CHAPITRE IV

TUMEURS DES FOSSES NASALES

Nous décrirons dans ce chapitre les *polypes muqueux*, les *exostoses*, les *ostéomes*, les *tumeurs télangiectasiques*, les *adénomes*, les *enchondromes*, les *papillomes* et enfin les *tumeurs malignes des fosses nasales*. Les *polypes fibreux* ou *naso-pharyngiens* rentrent dans les affections du pharynx nasal.

I

POLYPES MUQUEUX

Les *polypes muqueux* sont les plus fréquentes des tumeurs des fosses nasales. Ils furent longtemps confondus avec les autres polypes et néoplasmes de diverse nature. Levret, le premier, commença leur classification en divisant les polypes en polypes mous et polypes durs; Gerdy multiplia les types cliniques dans sa thèse de concours. En réalité, ce furent les premiers histologistes qui

[1] Nous entendons, en France, sous le nom de diphtérie, l'affection caractérisée par le bacille Klebs-Löffler.

[1] Hajek, *Ulcère perforant du septum et épistaxis habituelles. Internationale klinische Rundschau*, 1892.

mirent les polypes muqueux à leur place. Actuellement, leur étude clinique et thérapeutique est très complètement faite : leur structure a été élucidée par plusieurs travaux récents.

Gerdy, Des polypes. Thèse de concours, 1855. — W. Collas, Observ. on polype of the nose. *Dublin quarterly Journal*, Febr., May, August and November 1848. — Bryant, On some diseases of the nose which are been mistaken for a polypen. *Lancet*, Febr. and August 1867. — Thudichum, On some new methods for treatment of the diseases of the nose. *Lancet*, August and September 1868. — Follin et Duplay, t. III, 4e éd., 1880. — Joal, Rapports de l'asthme et des polypes muqueux du nez. *Arch. de méd.*, 1882, p. 440. — Chatellier, Sur l'hypertrophie chronique de la muqueuse nasale au point de vue histologique. Société de biologie, 21 janvier 1888. — Wagnier (de Lille), Sur une modification de l'anse galvanique pour le traitement des polypes muqueux insérés à la partie postérieure des fosses nasales. Société franç. d'otol. et de laryngol., 11 mai 1889. — Schiffers (de Liège), Transformations anatomo-pathologiques des myxomes du nez. Congrès internat. d'otol. et de laryngol. de Paris, 20 septembre 1889. — Bottey (de Barcelone), Structure des polypes muqueux du nez. *Ibidem*. — Nattier, Polypes muqueux des fosses nasales chez les enfants. *Ann. de la polycl.*, Paris, 1891. — Luc, De l'étiologie des polypes muqueux. *Arch.*, octobre 1895.

Anatomie pathologique. — Les polypes muqueux constituent des tumeurs mollasses, de consistance gélatinoïde, d'une couleur blanc grisâtre. Leur nom indique leur forme générale ; ils possèdent un pédicule qui peut, dans certains cas, être assez long pour leur permettre de flotter dans les cavités nasales. Quelquefois cependant le pédicule n'existe pas et le polype est presque sessile. On conçoit que leur forme varie avec leur nombre, leur siège d'implantation, leur évolution. Ils peuvent présenter des lobes, se grouper en grappes, se développer librement, ou être comprimés par les polypes voisins. Leur volume est aussi variable que leur forme : tel myxome est aussi gros qu'un œuf ; d'autres fois, ils sont de la grosseur de grains de millet: ils sont alors ordinairement multiples. Ils peuvent occuper une seule fosse nasale ou les deux à la fois.

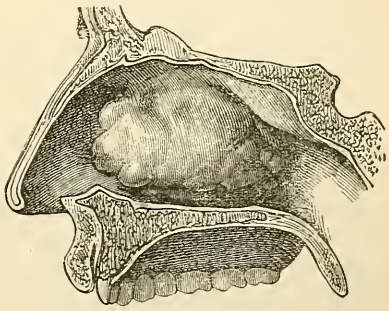

Fig. 312. — Polype muqueux, inséré par une large base sur le cornet moyen

Leur siège est à peu près constant ; ils occupent de préférence le pourtour des orifices des sinus; on les trouve le plus souvent dans le méat moyen, souvent aussi sur le bord libre du cornet moyen ; rarement ils naissent alors vers la fente olfactive; très exceptionnellement ils s'implantent sur la cloison ; ils sont inconnus sur le plancher ou sur le cornet inférieur (fig. 312). On les trouve, dans certains cas, vers l'orifice postérieur des fosses nasales, tendant à proéminer vers le pharynx, formant un groupe histologique et clinique spécial : ils s'insèrent souvent alors sur l'extrémité postérieure des cornets (fig. 313 et 314). Enfin, ils peuvent provenir des cavités voisines, des sinus maxillaires, sphénoïdaux et frontaux, comme Fergusson et Péan, Manuel Espada en ont rapporté des exemples.

A la coupe, ils donnent une sorte de suc gommeux. Au point de vue histologique, ce sont des myxomes, souvent presque purs, à substance fondamentale gélatineuse, cellules de tissu muqueux et fibrilles conjonctives. Chatellier, en étudiant le tissu de l'hypertrophie chronique de la muqueuse nasale, siégeant surtout sur les cornets inférieurs, affection bien connue cliniquement, le rapproche de celui des polypes muqueux. Il décrit dans ce tissu deux sortes d'élé-

ments cellulaires : des cellules migratrices sans grand intérêt, puis des corpuscules les uns fusiformes, à noyau simple, d'autres étoilés, à noyaux multiples, plus volumineux. Entre les cellules, très espacées, existent des fibrilles particulières, grêles, entre-croisées, disposées sans ordre, non fasciculées, se distinguant des fibrilles conjonctives par l'absence de coloration par le carmin, ne se gonflant pas par les acides, et n'ayant pas de rapports directs avec les cellules. Ces fibrilles, d'une nature difficile à établir, ont une grande affinité pour l'hématoxyline et beaucoup de couleurs d'aniline.

La structure des polypes muqueux peut présenter de nombreuses particularités : on a observé dans quelques cas, au milieu du tissu myxomateux pur, de petits kystes à contenu filant, sans paroi propre, creusés dans la substance

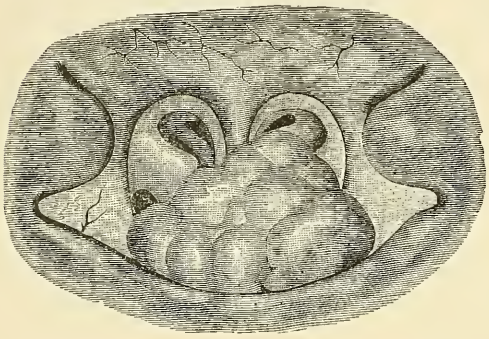

Fig. 313. — Polype muqueux développé sur la partie postérieure des cornets du côté droit et faisant saillie dans la cavité naso-pharyngienne. (Semeleder.)

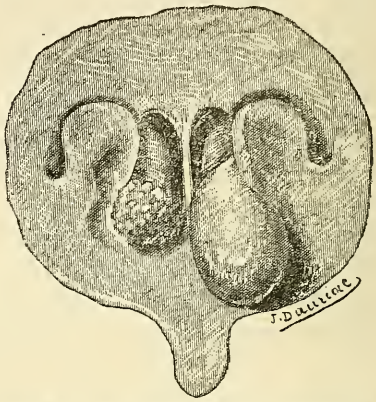

Fig. 314. — Dégénération de l'extrémité postérieure du cornet inférieur gauche. — Polype muqueux faisant issue par la choane droite. (Moldenhauer.)

fondamentale, ou développés aux dépens des culs-de-sac glandulaires (*épithélioma kystique à cellules cylindriques* (Jalaguier et Ruault, *Archives de rhin.*, 15 décembre 1887). D'autres fois, on y a décrit de véritables glandes hypertrophiées, donnant ainsi des adéno-myxomes. Ici, comme pour toutes les tumeurs bénignes ou malignes, on peut trouver des éléments de toute nature, formant des néoplasmes mixtes. Enfin, à la partie postérieure des fosses nasales, on a signalé des polypes fibro-muqueux : ce sont des *myxo-fibromes naso-pharyngiens*, mais ils ne doivent pas être confondus avec les polypes naso-pharyngiens, car leur structure est mixte, il y a toujours une partie myxomateuse. Ils naissent en effet de la muqueuse nasale, où l'élément fibreux augmente à mesure qu'elle se rapproche du pharynx.

Les *myxomes du nez* ont presque toujours un revêtement épithélial complet, qui n'est autre que l'épithélium vibratile de la pituitaire. Cet épithélium devient stratifié, sur les parties du polype, qui proéminent quelquefois au dehors. Leur pédicule part du tissu cellulaire de la muqueuse ou de la sous-muqueuse : les vaisseaux y sont très peu abondants, d'où l'absence d'hémorragies notables, à la suite de leur ablation. Pas de nerfs, d'où insensibilité complète de la masse du polype. Pas d'adhérence notable à l'os, si ce n'est pour les fibro-muqueux.

L'évolution anatomo-pathologique des polypes muqueux présente plusieurs points intéressants. Si leur accroissement est rapide, ils peuvent ou bien subir des troubles de désorganisation, ou provoquer des troubles de voisinage,

déjeter la portion cartilagineuse du nez, repousser la cloison. Le squelette osseux résiste presque toujours très bien à leur action, si différente en cela de celle des fibromes naso-pharyngiens.

Un point encore controversé est celui de leurs transformations histologiques [1]: Schiffers (de Liège) en a cité des exemples: chez des sujets ayant dépassé la cinquantaine, des polypes démontrés muqueux par l'examen histologique, auraient fini par prendre la structure et la marche des néoplasmes les plus malins

Étiologie. — La cause des polypes muqueux est fort obscure. Ils se rencontrent surtout dans l'âge adulte, et plus souvent chez l'homme que chez la femme. On a incriminé le traumatisme, mais il est rare; le froid humide, les coryzas chroniques, qui doivent être plus souvent concomitants que préexistants. On a aussi parlé d'influences diathésiques. En réalité, on ne sait rien de précis sur ce sujet. Toutefois, il est *certain que les sinusites constituent une cause locale de production de polypes*, mais il ne faudrait pas croire avec Woakes que l'*ethmoïdite nécrosante* est la condition *sine qua non* de toute production myxomateuse nasale (Luc, *loc. cit.*).

Symptômes. — Il y a, au début, peu de signes spéciaux. L'affection s'établit en général avec des troubles de coryza chronique. Le malade est enchifrené, il a des éternuements fréquents, une sécheresse particulière, et une sensation de tension dans le nez. Peu à peu une sécrétion se produit, d'abord muqueuse, tendant quelquefois à être purulente. Elle peut être mêlée de sang et, en se mouchant, le malade provoque souvent des épistaxis.

Ces phénomènes durent fort longtemps, tout en prenant de l'importance. La sécrétion est abondante. Le malade éprouve de vives douleurs, venant non des polypes eux-mêmes, mais de la pituitaire irritée par voisinage. La sensation de gêne nasale s'accentue et se localise. Le malade sent nettement l'obstruction de ses fosses nasales, généralement limitée à une seule, par où il ne peut respirer ni souffler. Les symptômes augmentent et diminuent avec les variations de l'humidité de l'air, les polypes muqueux étant fort hygrométriques. Le malade, en aspirant et soufflant, peut sentir remuer la tumeur qui ballotte. Pour certains auteurs, on percevrait même *un bruit de drapeau* au passage de l'air. Tous ces phénomènes varient naturellement avec la forme, le volume et le nombre des polypes.

A cette période, il y a déjà des troubles fonctionnels marqués, du côté des organes des sens. L'odorat diminue et disparaît, l'œil est le siège d'un larmoiement, soit par obstruction du canal nasal, soit purement réflexe. L'ouïe peut être abolie, à la suite du catarrhe de la trompe d'Eustache, résultant du passage continuel de l'air par la bouche, et de la pharyngite concomitante. Le malade dort la bouche ouverte, et avec un ronflement particulier. Les amygdales sont presque toujours engorgées, hypertrophiées et provoquent des angines conti-

[1] Nous avons observé à la Charité, dans le service du professeur Trélat, un homme de trente ans, opéré quatre ans auparavant, par le professeur Richet, de polypes muqueux des fosses nasales. Leur nombre était tel que le chirurgien de l'Hôtel-Dieu dut pratiquer l'opération de Desprez (de Saint-Quentin). Le malade entra à la Charité avec une récidive. Même opération. L'examen histologique démontra à Latteux qu'il s'agissait de sarcomes, et en moins de dix-huit mois le malade succombait à une généralisation.

nuelles. Le malade est comme hébété, et présente un facies caractéristique.

L'examen direct des fosses nasales donne alors la cause de tous les troubles éprouvés. Dans certains cas, sans instrument spécial, on aperçoit, en écartant légèrement les ailes du nez, une masse charnue, grisâtre, un peu mobile, plus apparente à l'expiration, ou si l'on fait souffler le malade. Mais il faudra en venir le plus souvent à la rhinoscopie, antérieure et postérieure. Elle permet de se rendre un compte exact de l'état des fosses nasales, et montre, en même temps que les lésions de la pituitaire, le nombre et le siège d'implantation des polypes. Dans le cas de polypes insérés à l'orifice postérieur, le doigt introduit en arrière du voile du palais, et recourbé en haut, donnera des renseignements importants : il permettra, dans des cas difficiles, de localiser le point d'implantation, et établira la consistance des polypes, en cette région souvent fibro-muqueux. Il sera encore utile de s'aider d'une sonde molle, qui, introduite dans les fosses nasales, servira à contourner et à délimiter la tumeur.

L'évolution des polypes muqueux est essentiellement chronique. Si un traitement chirurgical n'est pas institué, l'état général et l'état local s'aggravent, et des complications surviennent. Les angines deviennent permanentes. Du côté de l'appareil bronchique, des troubles graves se produisent. En plus des lésions de bronchite chronique, on voit souvent survenir des accès d'*asthme*, sur lesquels il nous faut insister. D'abord signalé par Duplay en France, par Voltolini en Allemagne, l'asthme en rapport avec les myxomes du nez a été longuement étudié de nouveau par Joal. Il résulte de ses observations que l'asthme vrai coexiste très fréquemment avec les polypes muqueux, cessent avec leur ablation, pour reprendre avec leur récidive. C'est de l'asthme nerveux, avec ses crises d'étouffements nocturnes caractéristiques, survenant sur un terrain arthritique; il peut s'accompagner aussi de longues crises d'éternuements. Tous ces phénomènes ont pour point de départ la pituitaire enflammée, et auraient comme pathogénie une action réflexe, s'exerçant par les filets centripètes du pneumogastrique.

Cet asthme entraîne à la longue des troubles emphysémateux graves, avec lésions du cœur droit. On voit, par cet exposé, combien il peut être important d'examiner les fosses nasales de certains asthmatiques.

Dans quelques cas assez rares, on observe des complications locales : par leur accroissement, les polypes peuvent déformer les ailes du nez et la cloison, abaisser le voile du palais. Le canal nasal est comprimé, et il y a un épiphora permanent. Les troubles de compression sont cependant, en somme, peu accentués et peu fréquents. Pour les polypes fibro-muqueux, on peut observer quelquefois, comme Legouest, Panas, Trélat, des troubles qui ressemblent absolument à ceux que provoquent les fibromes naso-pharyngiens.

Terminaison. — L'expulsion spontanée des polypes est fort rare, quelquefois la tumeur s'ulcère et se désagrège. Certains auteurs déclarent avoir observé la régression pure et simple. Enfin on a pu voir survenir des phénomènes de transformations dans ces tumeurs, qui prennent alors des caractères de malignité.

Diagnostic. — La couleur, la consistance spéciale, l'aspect gélatineux, l'absence d'hémorragies sérieuses, le manque de compressions locales, la chronicité, et la conservation relative de l'état général, tels sont les signes principaux sur lesquels se fonde le diagnostic des polypes muqueux.

On pratiquera toujours la rhinoscopie, dans les cas de *coryza chronique* suspect. Bien faite, elle évitera des erreurs grossières. On a pu prendre pour des polypes muqueux une *bosse sanguine*, *un abcès*, si différents par le siège, les caractères et l'évolution. On a confondu avec eux la *déviation de la cloison*. Il faut se rappeler qu'ici, à une convexité d'un côté, correspond une concavité de l'autre, et une sonde introduite dans les fosses nasales permet de le constater assez facilement; on a en plus les commémoratifs d'une lésion, qui date de l'enfance, ou qui est consécutive à un traumatisme.

L'hypertrophie chronique de la pituitaire n'oblitère jamais entièrement une des fosses nasales. L'air passe toujours, quand on fait souffler alternativement le malade de chaque côté. A l'examen rhinoscopique, la muqueuse, dans les deux fosses nasales et surtout au niveau des cornets inférieurs (queues de cornet), est beaucoup plus rouge et plus vascularisée qu'une masse polypeuse, et son contour se continue directement avec les parties avoisinantes.

Les commémoratifs, la consistance, le bruit du choc causé par un stylet, empêcheront, dans la majorité des cas, de confondre les myxomes avec des *corps étrangers* des fosses nasales. Quelquefois cependant le diagnostic est difficile, quand les antécédents précis manquent, quand les corps étrangers sont enkystés dans des replis muqueux, quand ces corps étrangers sont mous (éponge, haricot, etc.).

Les tumeurs développées dans les cavités voisines, sinus frontaux, sphénoïdaux, maxillaires, peuvent en imposer dans certains cas (voir *Abcès du sinus maxillaire* et *polypes symptomatiques*). En général, l'état de la pituitaire et les signes physiques sont différents, ainsi que l'évolution.

Un diagnostic plus délicat et plus intéressant, au point de vue clinique et thérapeutique, se pose avec les *tumeurs malignes* des fosses nasales et avec les polypes *fibreux naso-pharyngiens*.

Les *tumeurs malignes* ont pour elles leur couleur, leur opacité, leur consistance, l'absence de pédicule, l'insertion fréquente sur la cloison, les ulcérations d'odeur particulière, les hémorragies abondantes au moindre contact, la marche rapide, l'envahissement ganglionnaire et la cachexie. Il faut cependant remarquer que certaines tumeurs malignes des fosses nasales, constituées par des *épithéliomas cylindriques*, présentent longtemps les caractères physiques des polypes, pour avoir ensuite une marche et une évolution plus rapides. L'examen histologique d'un fragment enlevé pourra donner d'utiles renseignements. Les autres tumeurs, *ostéomes*, *exostoses* et *enchondromes*, se diagnostiqueront par leur consistance.

Les polypes *fibreux naso-pharyngiens* peuvent s'insérer, comme nous l'avons vu, près des orifices postérieurs, et rentrer comme structure mixte dans le groupe des polypes muqueux. Pour ce qui est des polypes naso-pharyngiens francs, l'âge et le sexe les écartent dans un bon nombre de cas Il faut encore se rappeler que polypes muqueux et polypes fibreux peuvent coexister.

Le plus souvent, la présence d'un seul fibrome vasculaire, à large base, implantée nettement en arrière des fosses nasales, empêchera l'erreur. A une période plus avancée, les hémorragies abondantes, les déformations et les compressions caractéristiques si marquées, formeront un tableau clinique que l'examen objectif confirmera, en montrant les masses charnues, volumineuses, rougeâtres, résistantes, mamelonnées, sessiles, émettant des prolongements multiples, conservant une direction générale oblique en bas et en arrière : comme

la voûte dont ils proviennent. Tout cela se percevra surtout par le toucher digital. La consistance tendra à les différencier des fibro-muqueux.

Il faudra établir avec soin le diagnostic du *siège d'implantation* des polypes, et se rappeler qu'un polype volumineux empêche souvent d'en voir une multitude d'autres : d'où la règle de la rhinoscopie antérieure et postérieure.

Pronostic. — Les polypes muqueux ne constituent pas une affection grave par elle-même. Mais si l'on n'applique pas un traitement énergique et répété, les



Fig. 315. — Polypotome de Blake.

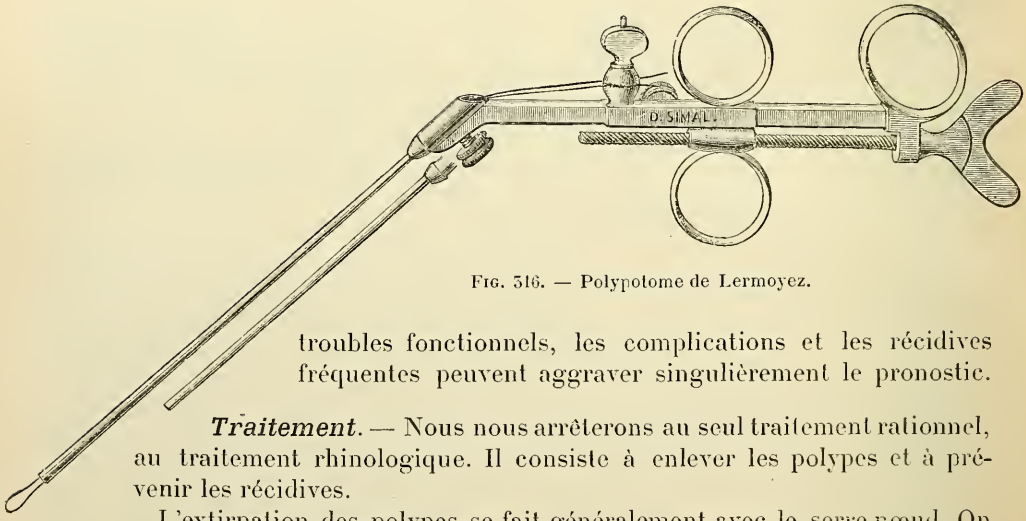

Fig. 316. — Polypotome de Lermoyez.

troubles fonctionnels, les complications et les récidives fréquentes peuvent aggraver singulièrement le pronostic.

Traitement. — Nous nous arrêterons au seul traitement rationnel, au traitement rhinologique. Il consiste à enlever les polypes et à prévenir les récidives.

L'extirpation des polypes se fait généralement avec le serre-nœud. On peut indifféremment employer l'*anse froide* ou l'*anse galvano-caustique*. Dans tous les cas, il ne faut opérer que sous le contrôle de la vue, grâce au spéculum nasi et à l'éclairage du miroir frontal.

Plusieurs modèles de serre-nœud ont été proposés, et peuvent être utilisés : ainsi ceux de Blake (fig. 315), de Chatellier, de Krause, de Ruault, etc. Lermoyez a fait construire un modèle d'un maniement commode et de stérilisation facile; il est muni d'une vis de rappel, utile pour les sections lentes (fig. 316).

Quant à la manière de conduire l'opération, elle varie suivant les cas, l'implantation des polypes, la place qu'ils laissent dans les fosses nasales; on prendra les précautions antiseptiques nécessaires, et l'on cocaïnisera la région. L'anse introduite à travers un spéculum nasal à valves séparées, le long de la cloison, ou du cornet inférieur, on cherche à embrasser l'extrémité inférieure du polype;

avec de légers mouvements de va-et-vient, on remonte aussi haut que possible, serrant doucement. Cela fait, ou bien on sectionne le pédicule en serrant lentement, c'est-à-dire, en ramenant la coulisse de l'instrument, par la flexion des doigts, sans secousse: ou bien, on arrache le polype, méthode douloureuse et exposant à des accidents.

Le pédicule du polype présente parfois une telle résistance que l'anse froide ne peut ni le sectionner ni l'arracher; il faut alors recommencer l'opération avec l'anse galvano-caustique.

Pour activer la désobstruction du nez et enlever les petits polypes sessiles implantés sur le cornet moyen, on se sert avec avantage de la pince de Lange à anneaux coupants.

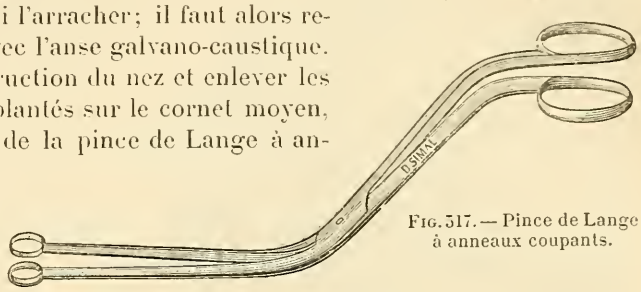

Fig. 517. — Pince de Lange à anneaux coupants.

Si l'on veut prévenir les récidives, le traitement devra être plus radical. Il faudra supprimer la cause des polypes et guérir les sinusites qui souvent les entretiennent, détruire la muqueuse malade qui renferme les éléments de cette repullulation, pour lui substituer un tissu de cicatrice infertile. La cautérisation du pédicule, inutile et dangereuse, a fait place au curettage, bien que cette dernière opération soit d'une exécution plus difficile. Elle se fait à l'aide de curettes fenêtrées ou de cuillers tranchantes telles que celles de Grünwald et celle de Lermoyez.

De même que l'extirpation des polypes, le curettage exige plusieurs séances. Il sera quelquefois utile pour la pratiquer d'une façon complète, de procéder préalablement à la résection de la tête du cornet moyen.

II

EXOSTOSES

Les fosses nasales peuvent être le siège d'*exostoses simples* prenant naissance sur la cloison, le plancher des fosses nasales, ou la voûte pharyngée (Lichtwitz, Société de laryng. de Paris, 1897) : ordinairement elles ne dépassent pas le volume d'un haricot, et elles n'occasionnent aucun trouble, aussi est-ce accidentellement que leur existence est constatée. Les exostoses ne présentent d'ailleurs aucune particularité, ni au point de vue de leur origine syphilitique, ni sous le rapport de l'anatomie pathologique.

III

OSTÉOMES DES FOSSES NASALES ET DES SINUS

Les fosses nasales et le sinus peuvent être le siège de productions osseuses spéciales, apparaissant spontanément à l'époque de l'ostéogenèse (de 15 à 20 ans), et ayant avec le squelette des connexions variant depuis l'indépendance la plus absolue, jusqu'à l'adhérence la plus intime.

[*GÉRARD-MARCHANT.*]

Les *osteomes des fosses nasales* sont des tumeurs rares; elles siègent dans les fosses nasales, ou dans les cavités annexes (sinus), ou voisines (orbite).

Le sinus frontal est plus souvent atteint, puisque nous avons recueilli 40 observations de tumeurs de cette région [1], contre un petit nombre, dérivées des fosses nasales, des sinus maxillaire ou sphénoïdal (7 cas) [2].

Que leur siège soit nasal, frontal, sphénoïdal, maxillaire, ou même orbitaire [3], ces tumeurs ont toujours les mêmes caractères anatomo-pathologiques; voilà pourquoi nous n'avons pas cru devoir scinder cette étude et séparer l'histoire des ostéomes des fosses nasales de celle des exostoses des sinus.

Ces tumeurs sont solitaires : lorsqu'elles ont un début nasal, elles siègent sur le plancher des fosses nasales, au voisinage du point de séparation des narines et de la cavité nasale proprement dite; mais elles peuvent prendre leur origine sur la paroi latérale, dans le voisinage de la voûte (unguis) [4].

Leur forme, généralement ovoïde ou arrondie, s'accommode à celle de la cavité qui les renferme; mais dès que les ostéomes ont franchi les limites de leur enceinte et perforé la paroi osseuse, ils éprouvent une gêne à leur partie moyenne, et cet étranglement au niveau du squelette nasal leur donne la forme d'*un sablier*.

Leur volume est variable; ils peuvent atteindre la grosseur d'un œuf de poule : un ostéome enlevé par Michon mesurait près de 7 centimètres de diamètre.

La surface de ces tumeurs n'est jamais régulière, elle présente des bosselures, des mamelons, des anfractuosités séparant des éminences tuberculeuses.

D'Olivier [5] a divisé ces tumeurs, au point de vue de la consistance, en *ostéomes durs* et *ostéomes mous*, les premiers formés de tissu compact, les seconds de tissu spongieux.

Les ostéomes *durs* sont les plus fréquents. Leur dureté est supérieure à celle de l'ivoire, dit Duplay [6], et l'on a vu plus d'une fois les instruments s'émousser à leur surface sans les entamer. Ils sont formés de lamelles très minces superposées les unes aux autres et disposées en couches concentriques, de sorte que leur section rappelle exactement la coupe de certains calculs urinaires. Seulement le noyau manque et est formé de la même substance que les parties périphériques; parfois on trouve au centre un peu de tissu spongieux (Montaz).

Dans l'exostose molle ou spongieuse, au contraire, la coque seule a la consistance des lamelles osseuses compactes: elle a, en général, une épaisseur médiocre. De sa face interne irradient, en convergeant vers le centre, une série d'aiguilles osseuses qui circonscrivent des espaces réguliers, occupés par un véritable tissu médullaire.

Quelle que soit la variété à laquelle il appartienne, l'ostéome est recouvert d'une membrane fibro-muqueuse, prolongement manifeste de la membrane pituitaire, et qui paraît jouer, par rapport à lui, le rôle de véritable périoste. Sa structure montre, à sa face profonde, un tissu de jeunes cellules susceptibles de rénovation active (Duplay).

(1) Martin, *Contribution à l'étude des tumeurs du sinus frontal*. Paris, 1888, p. 25 et suiv.
(2) Berger, *La chirurgie du sinus sphénoïdal*. Paris, 1890, p. 37 et suiv.
(3) Andrews, *Ostéomes des cavités voisines du nez. New York med. Record*, 3 sept. 1887.
(4) Montaz, *Note sur un cas d'ostéome des fosses nasales*. In *Gaz. des hôpit.*, 6 et 11 décembre 1888.
(5) D'Olivier, *Sur les tumeurs osseuses des fosses nasales et des sinus de la face*. Thèse de Paris, 1869.
(6) *Pathologie externe*, t. III, p. 840.

La structure de ces tumeurs est celle du tissu osseux normal, avec ses ostéoplastes et ses canaux de Havers.

Quels sont les rapports de ces tumeurs avec le squelette? — Follin [1] et les premiers observateurs avaient remarqué le peu d'adhérence de ces tumeurs au squelette : cette disposition anatomique était pour eux le caractère le plus saillant de ces tumeurs.

Fig. 518. — Exostose éburnée des fosses nasales extraite par les voies naturelles. (D'après une pièce du docteur Pamard.)

Dolbeau [2] pensait que l'exostose est libre dans la cavité des sinus, qu'elle est là comme une noisette dans sa coque et qu'il suffit d'une fenêtre assez large pour l'énucléer [3].

Cette variété d'*ostéomes non adhérents* (*ostéomes morts* des Allemands) existe certainement; dans ce cas la tumeur, complètement indépendante, occupe une cavité spéciale tapissée par une sorte de muqueuse. Mais il faut être prévenu que, dans un très grand nombre de cas, la tumeur adhère au squelette.

Le *pédicule* peut être insignifiant, formé par du tissu éburné, plus souvent ostéo-fibreux, parfois traversé par une ou deux artérioles : il n'a ni la dureté, ni la résistance de la masse principale de la tumeur.

Mais souvent aussi il y a une fusion intime de l'ostéome et de la paroi osseuse; pour enlever la tumeur, il faut la morceler (cas personnel), ou l'enlever couche par couche, avec la cisaille de Liston (Panas) [4].

L'opérateur peut donc rencontrer trois catégories d'ostéomes : a, *libres ou mobiles;* b, *adhérents par un pédicule grêle;* c, *fusionnés à l'os.*

La cause de ces différences nous échappe; cependant Montaz pense qu'il existe un rapport non douteux entre l'adhérence de l'ostéome au squelette, et l'époque de la vie à laquelle il a débuté : *début pendant la jeunesse et adhérence, début à l'âge mûr et mobilité.*

Pathogénie et étiologie. — La pathogénie des ostéomes est encore bien obscure.

Cloquet regardait ces tumeurs comme des polypes ossifiés, mais cette opinion n'est plus soutenable, car on n'a jamais vu l'*ossification* véritable des polypes, tandis qu'ils se *crétifient*, ce qui est tout différent.

L'idée de Rokitansky, qui considérait les ostéomes comme des *enchondromes ossifiés*, est plus séduisante. Mais comme jamais, à aucun moment de l'évolution

(1) Follin, *Des tumeurs osseuses sans connexion avec les os.* Soc. de biol., 1850-1851.

(2) Dolbeau, *Mémoire sur les exostoses du sinus frontal.* In *Bull. de l'Acad. de méd.*, 1886.

(3) Richet, dans son rapport à l'Académie sur le mémoire de Dolbeau, fait justement remarquer que l'observation de ce dernier ne vient guère à l'appui de sa théorie. On dut déployer, en effet, dans ce cas, une telle force pour ébranler la tumeur que celle-ci se divisa en deux parties.

(4) Panas, *Revue de chirurgie*, 1885.

[GÉRARD-MARCHANT.]

de ces tumeurs, on n'a pu déceler dans leur texture une cellule de cartilage, cette opinion doit être abandonnée.

Si, à l'heure actuelle, les chirurgiens sont d'accord pour placer dans la paroi nasale l'origine des ostéomes, ils discutent pour savoir s'ils sont une émanation *de l'os, ou du périoste, ou de la membrane de Schneider.*

Origine osseuse. — La théorie *de l'exostose* compte de sérieux partisans, et cependant il ne s'agit pas d'exostoses ordinaires; l'absence d'une large surface d'implantation, la nature du tissu éburné, toute différente de celle du squelette, l'existence des couches concentriques, constituent autant de caractères spéciaux et à part (Duplay).

Pour Virchow, il s'agit *d'énostoses*, c'est-à-dire d'exostoses particulières ayant pris naissance dans le diploé, et perforant la table externe de l'os pour devenir libres au dehors.

Si cette origine squelettique ne nous donne pas la clef des ostéomes indépendants, elle répond à certains faits bien observés dans lesquels l'*ostéome s'est substitué à l'os de la paroi, et a refoulé en dedans la pituitaire sans la détruire* (Montaz).

Origine périostée (1) *ou fibro-muqueuse.* — Les auteurs du *Compendium de chirurgie* avaient déjà émis l'hypothèse du développement de la tumeur aux dépens *de ces concrétions, sortes de stalactites* rencontrées quelquefois par eux sur les parois des sinus. Dolbeau a accepté cette manière de voir, qui repose aujourd'hui sur des vérifications pathologiques et anatomiques. En 1855, Verneuil a présenté à la Société de biologie le sinus maxillaire d'un jeune homme de vingt-cinq ans, sur la muqueuse duquel on voyait de petites concrétions osseuses, très adhérentes.

D'autre part, Sappey admet (*Anat.*, t. III, p. 695, 3e édition, 1877) « que ce périoste possède une très grande aptitude à s'imprégner de sels calcaires, et il a pu constater deux fois la présence d'une simple lamelle osseuse dans son épaisseur,... qui peut s'ossifier, et en s'ossifiant continue à rester indépendante de la paroi sous-jacente ».

Si la théorie de Virchow convient aux ostéomes adhérents ou fusionnés à l'os, il faut accepter l'hypothèse de l'origine périostée de ces tumeurs, pour les cas où elles sont absolument libres et indépendantes.

La cause intime du développement des ostéomes échappe absolument, et l'influence de la scrofule, de la syphilis, du traumatisme n'est nullement établie.

Une notion étiologique certaine, mais non absolue (2), est celle de l'âge : il s'agit d'une *affection ostéogénique* particulière à l'enfance et à l'adolescence, c'est en effet de quinze à vingt ans qu'on rencontre ces tumeurs.

Symptômes. — *Les ostéomes des fosses nasales* restent obscurs pendant une longue période, ne déterminant que l'enchifrènement, de la tendance aux épistaxis.

Deuxième période. — Après plusieurs mois d'évolution, la tumeur des fosses nasales a acquis un développement suffisant pour produire trois ordres de symptômes : a, *des phénomènes compressifs;* b, *des troubles d'obstruction*, *et* c, *des déformations.*

(1) L'hypothèse d'une périostite chronique aboutissant à une production osseuse a été abandonnée, car jamais aucun observateur n'a pu saisir sur l'os sous-jacent trace de ce travail inflammatoire.

(2) Le malade observé par Montaz avait cinquante-deux ans !

Les phénomènes compressifs sont caractérisés par des douleurs diffuses, un sentiment de pesanteur dans les narines, de la céphalalgie, des névralgies parfois opiniâtres.

L'entrave au passage de l'air par l'une des narines, la gêne de la respiration, la perte de l'odorat, constituent les troubles d'obstruction.

Les déformations portent sur l'aile du nez qui est soulevée, et sur le sillon naso-génien qui est effacé : la joue ne tarde pas elle-même à être repoussée au dehors.

Lorsque l'ostéome nasal est arrivé à produire de tels troubles fonctionnels, il est facile de constater, par la rhinoscopie antérieure, l'existence de la tumeur osseuse. On aperçoit, remplissant une des fosses nasales, un corps dur, noirâtre, résonnant sous le stylet comme un séquestre osseux : d'autre part la cloison est déjetée du côté opposé à la tumeur.

Le doigt, introduit derrière le voile du palais, permet en outre de sentir et de toucher la partie postérieure de l'exostose, et de déterminer ainsi son diamètre. Enfin l'exploration au moyen de l'acupuncture, en montrant souvent l'aiguille tordue ou émoussée, donne la notion de la dureté excessive de la tumeur, et achève de fixer le diagnostic (Duplay).

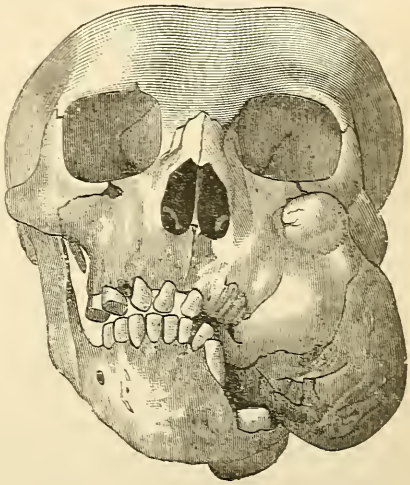

Fig. 319. — Exostose du sinus maxillaire gauche.

La muqueuse pituitaire en rapport avec l'ostéome se sphacèle, et il en résulte une ulcération qui est le point de départ d'une rhinite fétide.

Dans une dernière période, la tumeur peut franchir l'enceinte nasale (épiphora, tumeur lacrymale), repousser l'œil, en produisant de l'exophtalmie, de la conjonctivite, de l'œdème des paupières.

Les ostéomes des sinus demeurent, eux aussi, latents pendant toute la première période de leur évolution intra-cavitaire : mais, dès que par leur volume ils exercent une compression pariétale, ils deviennent douloureux, et le siège de cette douleur, ses irradiations suivant les divers branches du trijumeau (au front, à la tempe, dans l'orbite, dans les dents), sont en rapport avec le point de départ frontal, sphénoïdal, ethmoïdal, maxillaire, des exostoses.

Les tumeurs osseuses restent généralement limitées à la cavité qui leur a donné naissance ; mais, franchissant leur enceinte, elles peuvent s'étendre aux fosses nasales, ou venir faire saillie à travers une des parois du sinus.

La région dans laquelle les ostéomes se répandent, au sortir de leur cavité, fait varier leur allure symptomatique, leur gravité pronostique ou opératoire.

Les ostéomes du sinus maxillaire, remarquables par leur volume [1], viennent souvent faire saillie au dehors, repoussant la partie externe de la joue [2] (fig. 319).

[1] Fergusson a vu un ostéome atteignant un poids de 300 à 400 grammes : la tumeur enlevée par Michon, en 1850, pesait 126 grammes.

[2] Lambl décrit une préparation du musée de Florence, consistant en une énorme tumeur osseuse, intérieurement éburnée, extérieurement en partie épineuse, en partie spongieuse.

Les ostéomes du sinus frontal, après avoir déterminé de violentes douleurs par compression des nerfs frontaux, refoulent l'œil en avant et en bas, provoquent de l'exophtalmie, de l'œdème de la conjonctive et des paupières, et même la perte de la vision [1]. A une période avancée, la paroi du sinus peut être usée, détruite en plusieurs points, comme dans le cas de Jobert, cité par Duplay (fig. 320), et l'on sent alors une tumeur dure, régulière ou mamelonnée, lisse ou rugueuse, complètement immobile, faisant saillie *sous la peau*, ou dans la cavité orbitaire [2].

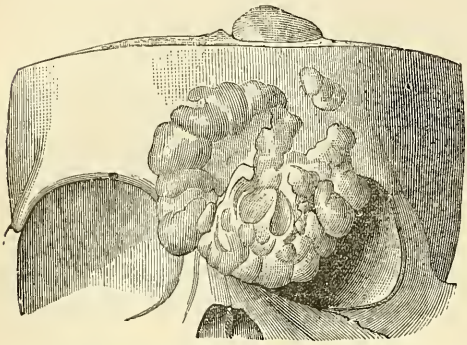

Fig. 320. — Ostéome du sinus frontal. (Musée Dupuytren.)

Les *phénomènes orbitaires* que nous venons d'esquisser sont communs aux ostéomes orbitaires et aux ostéomes du sinus frontal : il est souvent difficile de déterminer si le point de départ de la tumeur est bien dans le sinus, ou si elle n'y a pénétré que secondairement.

Cette similitude symptomatique ne doit pas surprendre, car ostéomes du sinus frontal ou ostéomes orbitaires sont de la même famille, et ils évoluent tous les deux dans la même région.

Plus graves, *surtout au point de vue opératoire*, sont les cas où l'ostéome fait saillie du côté de la cavité crânienne. Panas a opéré une femme dont l'ostéome frontal pénétrait jusque dans les méninges, et il a cité le cas de Badal, qui, après avoir enlevé la portion orbitaire de l'exostose, aurait vu le cerveau paraître dans la plaie.

Outre ces prolongements orbitaires et crâniens, l'ostéome peut envahir les cellules ethmoïdales. Berger et Tyrman [3] en ont cité 10 observations.

Les *ostéomes du sinus sphénoïdal* produiraient d'abord des compressions des nerfs optiques, et, dans une période plus avancée, après avoir perforé les parois du sinus sphénoïdal, ils se propageraient vers les cavités voisines (naso-pharynx, nasale, cellules ethmoïdales et orbites). Ces tumeurs, à croissance lente, pourraient pénétrer dans la cavité crânienne sans donner lieu à aucun phénomène subjectif; mais on pourrait observer une céphalalgie très violente (Lucke et Berger).

Diagnostic. — Il reste obscur tant que la tumeur ne fait pas saillie à l'extérieur, ou plutôt n'est pas accessible. Mais, dès que la tumeur est assez visible pour qu'on puisse apprécier tous ses caractères, sa dureté et sa consistance (stylet), son point d'attache, sa marche lente, la distinguent suffisamment des *polypes fibreux*, qui sont mous, saignants, implantés dans le naso-pharynx; et des *exostoses spécifiques*, qui sont multiples, ne dépassent jamais les dimensions d'un haricot, n'occasionnent aucun trouble et coexistent avec des lésions similaires sur d'autres points du corps.

faisant hernie hors du sinus maxillaire sous forme d'une forte massue (Virchow, *Traité des tumeurs*, t. II, 17e leçon, in Duplay, *loc. cit.*).

(1) Une malade de Panas était atteinte d'une atrophie papillaire complète : elle percevait encore la lumière, mais c'était tout (Panas, *Revue de chirurgie*, 1885).

(2) Les ostéomes du sinus frontal occupent, dans quelques cas, les deux sinus et font saillie dans les deux orbites (Obs. de Baillie, d'Evans, in thèse de Martin, *loc. cit.*).

(3) Berger et Tyrman, *Die Krankheiten der Keinbeinhohle und des Siebbeinlabyrinthes*. Wiesbaden, 1886. Voy. Thèse de Martin, *loc. cit.*

La radiographie pourra rendre des services précieux pour montrer les connexions, les attaches de la tumeur.

Un *calcul des fosses nasales*, entouré de sels calcaires, donne au stylet les mêmes sensations que l'*ostéome des fosses nasales*. Les antécédents, la dureté moindre du corps étranger qui se laisse entamer par une aiguille exploratrice, alors qu'elle s'émousse sur la tumeur osseuse, la composition des parcelles enlevées, *crétacées* dans le cas de calcul, *osseuses* dans les ostéomes, permettront, dans les cas douteux, d'approcher du diagnostic (voy. *Éclairage des cavités de la face pour le diagnostic des ostéomes du sinus maxillaire*, p. 559).

Marche. — Durée. — Terminaison. — Il s'agit d'une affection lentement progressive, qui demande des mois et des années pour se produire à l'extérieur : le fait de Hilton, d'élimination spontanée de la tumeur à travers une lame osseuse nécrosée, est tout à fait exceptionnel.

Pronostic. — Une tumeur qui s'accroît constamment, qui ne rétrograde jamais, qui dans son développement produit des compressions et des déformations graves, qui pousse des prolongements dans les cavités voisines et jusque dans le crâne, qui nécessite toujours, à un moment donné, une intervention chirurgicale difficile, aléatoire et dangereuse, est une tumeur entachée d'un pronostic sévère.

Traitement. — L'extirpation est la seule opération qui convienne aux ostéomes nasaux et maxillaires; mais, comme l'a dit Dolbeau, on doit intervenir sans retard dès qu'on a la certitude de l'existence d'un ostéome : dans de pareilles conditions, grâce à une large fenêtre qu'il faut savoir se ménager (par le sillon naso-génien ou la fosse canine), il sera possible d'arracher la tumeur d'un seul bloc. Vouloir fragmenter une tumeur d'une dureté d'ivoire, c'est s'exposer à briser les instruments, à fracturer les os voisins en prenant point d'appui sur eux.

Dès que la brèche osseuse est jugée suffisante pour permettre l'issue de l'ostéome, il faut le saisir avec un davier, le mobiliser et l'amener au dehors.

Malheureusement, ces considérations opératoires ne sont pas applicables aux ostéomes du *sinus frontal et sphénoïdal*: ces tumeurs sont si adhérentes, qu'il faut de grands efforts pour les ébranler : leur ablation peut, dans les cas de prolongement crânien, ouvrir la cavité du crâne et mettre à nu les méninges (Panas) et le cerveau (Badal) : il n'est donc pas étonnant que la mortalité opératoire soit très grande : elle est de 50 pour 100 dans la statistique de Berlin pour les cas opérés.

Aussi Panas, justement impressionné par ces cas malheureux, appréciant, d'autre part, que la marche des exostoses est lente, souvent stationnaire, conseille-t-il d'*attendre le plus possible avant d'intervenir*. L'ostéome menace-t-il la vision? Il faut faire la résection partielle. L'œil est-il perdu? Il faut l'énucléer.

Il n'y a donc pas de règle de conduite uniforme en face d'un ostéome : s'il est intra-nasal, maxillaire, on agira comme le conseille Dolbeau, mais s'il s'agit d'un ostéome frontal ou sphénoïdal, si surtout on soupçonne un prolongement intra-crânien, il faudra savoir s'abstenir ou procéder économiquement au fur et à mesure des nécessités pathologiques, pour ne pas s'exposer à des complications mortelles.

[*GÉRARD-MARCHANT.*]

IV

ANGIOMES DES FOSSES NASALES

Les *angiomes vrais* des fosses nasales sont des tumeurs rares, si on a le soin de ne pas les confondre avec les *ectasies veineuses de la cloison* (Villedary, th. Bordeaux, 1887), ou avec les *fibromes vasculaires*, primitivement développés dans le pharynx nasal et ayant envahi les fosses nasales, ou avec les *polypes hémorragiques*, résultat de l'organisation du caillot provenant d'hémorragies sous-muqueuses (1).

Roe (2) (de Rochester), Jarvis (3), Luc (4), etc., ont successivement étudié cette variété de tumeurs vasculaires. Dans un mémoire qui nous a beaucoup servi pour la rédaction de cet article, Luc a eu le mérite de séparer les angiomes vrais des fibromes naso-pharyngiens vasculaires : il a pu réunir ainsi *neuf cas d'angiomes vrais*, sur lesquels il a basé un « essai » de description nosologique.

Egger nous a fourni une étude très complète des faits les plus récents (1897, *loc. cit.*)

Étiologie. — Les renseignements tirés du sexe, de l'âge, ne fournissent rien de saillant ; nous ignorons aussi absolument les causes occasionnelles de cette affection : le malade observé par Verneuil avait, indépendamment de son angiome nasal, une série de nævi (face, muqueuse buccale).

Anatomie pathologique. — Une seule fosse nasale est atteinte, le plus souvent la gauche (7 fois sur 9). Le point d'implantation a lieu, le plus fréquemment, par une large base, sur la partie supérieure de la cloison et parfois aussi sur la voûte et les cornets supérieurs (5).

Dans les seuls faits où il existe une description histologique (Clinton Wagner, Delavan, Roe, Luc, Egger), on trouve associés les tissus *myxomateux et caverneux* : la tumeur observée par Clinton Wagner n'était pas homogène; on y trouvait des parties myxomateuses, fibro-myxomateuses et caverneuses; dans le fait

(1) Egger, *Contribution à l'étude des tumeurs vasculaires de la cloison nasale.* Communication a la Société française d'otologie, de laryngologie et de rhinologie, 6 mai 1897. In *Annales des maladies de l'oreille, du larynx, du nez et du pharynx*, juin 1897. — Ce travail, avec une observation personnelle complète, avec examen histologique, contient une revue des cas les plus récents de tumeurs vasculaires des fosses nasales (Ricketts, Cobb, Schwager, Imasz, Burckhardt, Lange, Schadewaldt, Alexander, Scheier, Heymann, Noquet, Bard).

Nous sommes heureux de pouvoir remercier le docteur Egger des matériaux qu'il a bien voulu nous fournir pour la rédaction de différents articles de cette deuxième édition.

(2) Roe, *New York med. Journal*, 15 janvier 1886. — Travail renfermant une observation personnelle et un résumé des faits observés et publiés par *Verneuil* (1875), par *Clinton Wagner* (1884), par *Seiler*, *Delavan* (voy. l'indication bibliographique dans Luc).

(3) Win. C. Jarvis, *Vasculars Tumors of the nasal passages, and their treatment by crushing with the cold snare, with the history of a successful case.* In *Internat. Journal of surgery and antisept.*, vol. I, n° 1, janv. 1888, analysé par Lefferts, in *Centralbl. of laryng.* 1888-1889, p. 578.

(4) Luc, *Contribution à l'étude des angiomes des fosses nasales.* In *Arch. de laryngol.*, n° 6, et Société clinique de Paris, 1890. — Cet important travail contient deux observations personnelles. — Consultez encore H. Burkhardt, *Angiome der Nasenscheidewand. Bericht über den Betrieb des Ludwigs Spitals Charlottenhilfe*, Stuttgard, t. II, 1884-1886.

(5) Roe (*loc. cit.*) fait remarquer, à ce propos, que ces tumeurs caverneuses ne s'insèrent pas sur les points des fosses nasales où existe du tissu caverneux (muqueuse du cornet inférieur et partie inférieure de la cloison).

de Roe, il y eut une dégénérescence *angio-myxo-sarcomateuse*. On voit donc que l'*angiome vrai* est extrêmement rare.

Symptômes. — L'obstruction d'une fosse nasale, des épistaxis graves, à répétition et toujours par la même narine, constituent souvent les seuls phénomènes du début.

La tumeur qui se présente dans la fosse nasale est arrondie, irrégulière, à surface lisse, de couleur rouge ou bleu foncé, élastique, rénitente : elle s'attache, par une large base, à la partie supérieure des fosses nasales.

Des battements et des mouvements d'expansion synchrones à la systole cardiaque peuvent exister (Verneuil, Roe). La piqûre la plus fine, faite à la tumeur, occasionne un écoulement sanguin qui n'a aucune tendance à s'arrêter spontanément (Jarvis, Luc).

Diagnostic. — La confusion avec un polype muqueux serait à craindre, si on négligeait de tenir compte de la couleur violacée de la tumeur, des épistaxis à répétition, du peu de mobilité de la tumeur et de sa large insertion sur la cloison. Cette méprise serait fâcheuse, car toute intervention se compliquerait d'une hémorragie grave (Luc).

Pronostic. — Il est sérieux, en raison des hémorragies spontanées et opératoires, des récidives, de la transformation possible de la tumeur en sarcome.

Traitement. — Les procédés les plus divers (fer rouge, serre-nœud, anse galvano-caustique, bistouri, curette et acide chromique comme hémostatique), ont été employés pour la destruction ou l'ablation des angiomes vrais : l'hémorragie étant ici l'accident à redouter, il faut tout mettre en œuvre pour l'éviter (section lente, anse portée au rouge sombre, destruction de la base de la tumeur, nécessité d'un jour suffisant pour cautériser le pédicule, etc.).

L'électrolyse pourrait, peut-être, trouver dans ces cas une utile application.

V

ADÉNOMES CYLINDRIQUES

Il existe dans les cavités nasales des tumeurs constituées entièrement par l'élément glandulaire : ce sont les *adénomes cylindriques* des fosses nasales.

L'existence de ces tumeurs a été signalée par C. Robin. Verneuil en a rapporté une observation qui a été le point de départ de la thèse de Puglièse [1].

Dans les deux cas de Robin et de Verneuil, l'implantation de la tumeur était large et siégeait dans les parties supérieures des fosses nasales. Ces tumeurs diffèrent des polypes muqueux par leur consistance plus ferme et par leurs prolongements dans les cavités voisines (sinus maxillaire, orbite) : l'examen microscopique d'une parcelle de la tumeur pourra trancher le diagnostic hésitant.

Grâce à une opération large (résection partielle du maxillaire supérieur), Verneuil put, dans son cas, se mettre à l'abri d'une récidive ; mais le malade de Robin, qui avait subi plusieurs fois l'arrachement de son polype (Roux, Gosselin), succomba à une méningite.

[1] Puglièse, *Essai sur les adénomes des fosses nasales*, Paris, 1862.

[GÉRARD-MARCHANT.]

VI

ENCHONDROMES DES FOSSES NASALES

Les enchondromes primitifs sont rares et peuvent constituer des chondromes proprement dits, ou des chondromes mixtes.

Dans la première édition de cet ouvrage nous avions donné seulement les deux observations de Moldenhauer et de Morestin.

Moldenhauer (*loc. cit.*, p. 166) a observé une fois et opéré un enchondrome des fosses nasales. Son point de départ était *sur la portion cartilagineuse*; il s'était accru des deux côtés, gagnant le plancher des fosses nasales, et formait une tumeur considérable. Il s'agissait d'un garçon de café, de vingt-cinq ans, qui avait remarqué que l'aile gauche de son nez et la partie avoisinante de la lèvre supérieure grossissaient peu à peu; il respirait difficilement par le nez, et cette grosseur le gênait beaucoup pour son métier, parce qu'elle le défigurait. La tumeur reposait, par sa base à limites plutôt diffuses, sur le plancher de la fosse nasale gauche, et sur la partie antérieure et inférieure de la cloison : elle était dure, insensible, bosselée. Pour l'enlever, Moldenhauer dut fendre la lèvre supérieure, et élargir l'orifice nasal gauche en détachant l'aile gauche du nez par une incision dans le pli naso-labial. Avec les ciseaux et le bistouri il détacha la tumeur, qui se laissa séparer difficilement de la couche sous-jacente. L'hémorragie fut abondante. La tumeur *était formée dans sa totalité par du tissu cartilagineux*.

Récidive six mois après, du côté de la fosse nasale droite. Moldenhauer en pratiqua l'ablation de la même façon.

Morestin a communiqué à la Société de chirurgie, dans sa séance du 13 juillet 1888, un fait intéressant d'*enchondrome des fosses nasales*. Une jeune fille de quinze ans entre à la Pitié le 15 juillet 1888, dans le service de Verneuil, pour une tumeur de la région du sinus maxillaire gauche, grosse comme le poing d'un adulte, et s'étendant de la crête nasale jusqu'à 3 centimètres au-devant du conduit auditif externe, et dans le sens vertical, depuis la racine du nez jusqu'à l'arcade dentaire, qu'elle déprime. En haut, l'orbite est comblé, l'œil gauche est repoussé en haut, en dehors et en avant; il y a de l'exorbitisme. La vision est peu troublée.

La fosse nasale gauche est complètement obstruée. La peau est saine; la sensibilité normale.

Pas de douleurs, pas d'hémorragies, pas de vertiges, ni de céphalalgie.

L'ablation de la tumeur fut pratiquée le 23 juillet : les suites en furent très simples; la tumeur *s'implante sur la lame criblée de l'ethmoïde*. Histologiquement c'est du *chondrome pur dont les cellules sont en voie de prolifération extrêmement active*. Il faut également remarquer ici la persistance de la vision malgré l'élongation du nerf optique, et la persistance de la sensibilité des téguments au niveau de la tumeur, malgré la disparition du nerf sous-orbitaire, ce que l'auteur attribue *à la sensibilité récurrente*.

Mais depuis cette époque a paru une observation intéressante de Paul Berger, qui a été le point de départ de la thèse de M. Sicard de Planzoles sur les *enchondromes des fosses nasales* (1897).

Cet auteur considère ces tumeurs comme extrêmement graves, bien qu'elles ne possèdent pas les vrais attributs de la malignité.

La récidive est fréquente pour les chondromes purs, comme pour les chondromes mixtes, mais les premiers cependant ne paraissent pas se reproduire quand l'extirpation a été faite d'une manière complète : les chondromes mixtes ont une tendance beaucoup plus grande à la récidive, même après les opérations très largement conduites.

VII

PAPILLOMES DES FOSSES NASALES (HYPERTROPHIE PAPILLOMATEUSE)

On éprouve un grand embarras à grouper tous les faits de papillomes des fosses nasales. Faut-il les décrire comme de véritables tumeurs, des papillomes vrais, et les considérer comme des *fibromes* avec Virchow, ou ne voir dans cette lésion qu'une *hypertrophie*, qu'une *végétation papillaire* banale, et le résultat d'une *irritation* de la muqueuse, *survenant pendant la croissance, ou dans la période des altérations séniles* (Thost, *Deuts. med. Woch.*, n° 21, 1890).

Cette manière de voir, que nous adoptons, est conforme aux conceptions actuelles de l'histologie [1], et concorde avec les résultats des examens microscopiques pratiqués par Moure, Ruault et Chatellier [2].

Ainsi s'expliquent les aspects divers de ces productions, leur siège variable, leur disparition spontanée, ou leur repullulation, leur bénignité, puisqu'elles ne se généralisent jamais.

Les hypertrophies papillomateuses assez comparables aux papillomes en choux-fleurs (crête de coq) des organes génitaux, sont isolées, le plus souvent multiples : elles ont un autre siège que les polypes muqueux; on les rencontre surtout sur la muqueuse *qui tapisse le méat inférieur*; on les voit aussi soit isolées, soit en groupe sur la *face inférieure du cornet inférieur*, là où son enroulement commence; en s'accroissant, elles s'étalent dans le méat inférieur. La portion opposée de la cloison, le cornet moyen dans sa portion antérieure (Ruault) ou postérieure (Moldenhauer), peuvent également être le siège d'un nid de végétations papillaires.

Leur localisation dans *une des fosses nasales* est assez fréquente, contrairement à ce qui existe pour les polypes muqueux.

Ces végétations sont petites, et leur volume n'égale pas celui des polypes muqueux; cependant elles peuvent être *de très belle taille* (Moldenhauer), avoir le volume d'un œuf de poule (Gomperz [de Vienne], in *Monatschr. f. Ohrenheilk.*, 1889, n° 2, p. 25), avoir les dimensions d'une grosse mûre (Noquet

(1) Quénu, dans son remarquable article sur les *Tumeurs* (voy. t. I, p. 352), ne range pas les *papillomes* parmi les néoplasmes. L'hypertrophie papillaire n'est qu'une lésion banale occasionnée par une irritation du derme, tantôt simple, tantôt de nature septique, virulente, parasitaire ou non...; ce qui a pu donner le change sur leur nature véritable, c'est que parfois, sur un papillome, il se développe un épithélioma; mais la même transformation ne s'opère-t-elle pas au niveau des cicatrices, et de tous les points de la peau qui sont irrités chroniquement?

(2) Ces auteurs rattachent ces masses papillomateuses à des *rhinites hypertrophiques* circonscrites, à des *hypertrophies myxomateuses* (Société française d'otologie et de laryngologie, session annuelle, 10 mai 1889).

[de Lille], Société française d'otologie et de laryngologie. Session annuelle, 10 mai 1889), etc.

Ces hypertrophies papillomateuses donnent lieu à trois sortes d'*accidents* : des *hémorragies*, du *suintement séro-purulent*, des *phénomènes de gêne et d'obstruction des fosses nasales*, pour lesquels les malades viennent réclamer les soins du chirurgien. A l'examen, on constate que l'une des fosses nasales contient une tumeur solitaire, ou plusieurs petites masses, en choux-fleurs, framboisées, plissées, lobulées. Le moindre attouchement avec le stylet provoque un suintement sanguin. Les phénomènes d'obstruction sont, en général, peu accusés.

Cependant E. Fletcher Ingals a rapporté (au 11e congrès de la Société américaine de laryngologie, tenu à Washington les 30, 31 mai et 1er juin 1889), l'histoire d'un homme de quarante-six ans sujet à des crises de laryngo-trachéite, qui parurent être sous la dépendance d'un défaut de perméabilité de la fosse nasale gauche, causée elle-même par la présence à l'entrée de cette cavité de petits papillomes (tumeurs verruqueuses) qui, d'abord implantées sur la cloison, récidivèrent opiniâtrément à plusieurs reprises, malgré les cautérisations les plus énergiques, se montrant successivement sur la cloison, sur le plancher et sur l'extrémité antérieure du cornet inférieur.

Traitement. — Lorsque ces tumeurs ont un développement considérable, le serre-nœud ou l'anse galvano-caustique conviennent à leur ablation. Un procédé plus simple, et qui nous a servi dans les cas de petites végétations que nous avons eu à traiter, est l'*ablation à la curette tranchante, et la cautérisation du point d'implantation avec la pointe d'un thermocautère*. Il est curieux de voir avec quelle facilité ces végétations cèdent à la curette. L'anesthésie locale avec la cocaïne suffit dans le cas de tumeurs solitaires et bien accessibles; on réservera le chloroforme pour les hypertrophies papillomateuses profondes et agminées. Le traitement anté-opératoire consistera en irrigations boriquées, et après l'ablation, il sera bon de maintenir pendant quelques jours un pansement intra-nasal à la gaze au salol.

VIII

TUMEURS MALIGNES DES FOSSES NASALES (ÉPITHÉLIOMA — SARCOME — TUMEURS MIXTES

Ces tumeurs, qui sont décrites sous le nom de cancer des fosses nasales, sont constituées anatomiquement par des *épithéliomas*, des *sarcomes*, plus souvent par des *tumeurs mixtes* (*épithélio-sarcome*). Il n'existe pas d'exemple authentique de carcinome primitif des fosses nasales (Terrier, Cornil et Ranvier).

Il ne faut pas confondre ces tumeurs malignes primitives, avec celles qui naissent des os voisins et envahissent consécutivement les cavités nasales [1].

Suivant qu'il siège à l'entrée des fosses nasales (revêtement interne de la narine), ou sur la muqueuse pituitaire, l'épithélioma est *pavimenteux* ou à *cellules cylindriques*.

[1] Robert Dreyfuss (de Strasbourg) a publié un intéressant mémoire sur les tumeurs malignes épithéliales des fosses nasales. (*Arch. intern. de laryng.*, 1892.)

Cette forme se distingue par sa marche lente, mais envahissante et récidivante; nous avons observé un malade atteint d'épithélioma de la face interne de la narine : en quatorze ans, malgré trois opérations successives faites par des chirurgiens expérimentés, l'épithélioma amena la destruction de tout le nez, de la voûte palatine, d'une partie des maxillaires supérieurs, des deux globes oculaires et des parties molles correspondantes (paupières, lèvre inférieure. Ce malheureux offrait un aspect repoussant, hideux, si ces expressions conviennent en parlant d'un malade. A la place du nez, de la cloison, de la voûte palatine, existait un énorme hiatus à travers lequel on apercevait la face postérieure du pharynx et la face dorsale de la langue; cette perte de substance était bordée par des ulcérations épithéliomateuses, et surmontée de deux petites masses ovoïdes, racornies, dernier vestige des globes oculaires (1).

Les *sarcomes* des fosses nasales sont rares; ils peuvent se développer sur tous les points de ces cavités; on les a rencontrés notamment sur la cloison (fibro-sarcomes); tantôt ils prennent leur origine aux dépens de la muqueuse seule, tantôt aux dépens des os, sous forme d'ostéosarcomes.

Duplay a cité un bel exemple de sarcome fibro-plastique de la muqueuse pituitaire, et O. Weber (2) rapporte une observation de *glio-sarcome*. Durante (3) a publié un fait de tumeur mixte (*épithélio-sarcome*) observé par le docteur Luc et par nous-même.

Ces tumeurs, qui se développent généralement chez des gens âgés, se font remarquer par leur accroissement rapide et les phénomènes d'obstruction nasale qu'elles produisent. Des épistaxis répétées, une rhinite fétide, due à la décomposition de certaines parties de la tumeur, de l'anosmie, sont d'autres symptômes importants qui caractérisent ces tumeurs malignes.

Elles se présentent dans les fosses nasales sous des aspects variables; ce sont des tumeurs adhérentes, tantôt d'un blanc grisâtre, de consistance fibreuse, non ulcérées; tantôt il s'agit de proliférations polypeuses, irrégulières de forme et de volume, occupant toute une fosse nasale. Lorsque la tumeur est ulcérée, elle est formée d'une masse grisâtre, d'aspect fongueux, saignant facilement.

Ces néoplasmes ont une grande tendance à gagner les parties voisines, qu'elles repoussent quelquefois (obs. de Duplay), qu'elles envahissent le plus souvent : leur extension peut se faire à travers le squelette du nez, ou dans la cavité crânienne à travers l'ethmoïde.

Dans deux cas, dont l'un appartient à Lang (4) et l'autre nous est personnel, la tumeur vint faire saillie sur le dos du nez, sous forme d'une masse rouge, élastique, d'apparence fluctuante, simulant à s'y méprendre un abcès, une gomme. Lang fut averti de l'origine intra-nasale de la tumeur par l'existence de proliférations polypeuses intra-nasales; chez notre malade, l'obstruction de la fosse nasale, l'anosmie permirent, mais après plusieurs jours d'hésitation, d'établir le diagnostic.

L'extension cérébrale peut ne se révéler par aucun symptôme appréciable; chez le malade atteint d'épithélio-sarcome des fosses nasales (obs. Durante), et qui mourut subitement dans notre service, il existait une destruction de la

(1) Schmiegelow, *Tumeurs malignes primitives du nez*, Paris, 1885.

(2) O. Weber, Pitha et Billroth, *Handb. der allg. spec. Chir.*, t. III, p. 201.

(3) Durante, *Tumeur mixte des fosses nasales, envahissement des lobes frontaux, abcès latent du cerveau, mort subite, autopsie.* In *Arch. de laryngol. et de rhinol*, p. 150, t. III, 1890.

(4) Lang, *Tumeur maligne du nez.* Soc. impér. des médecins de Vienne, 1889, et *Archives de rhinol. et de laryngol.*, p. 309, t. II, n° 5, oct. 1885.

paroi supérieure de ces cavités, un envahissement des lobes frontaux avec un énorme abcès cérébral. Or, aucun symptôme n'avait pu permettre même de soupçonner, ni à Luc ni à moi, cet envahissement cérébral.

Le *pronostic* de ces tumeurs est des plus graves. L'accroissement rapide de ces néoplasmes, leur tendance récidivante et destructive, leurs prolongements intra-crâniens les rendent redoutables à bref délai, sans compter encore les hémorragies dont ils s'accompagnent. Leur généralisation est possible, et Bouilly nous en a cité un exemple indiscutable.

Le *traitement* opératoire offre toujours de l'incertitude; en effet, la tolérance du cerveau peut être telle que le chirurgien ignore l'existence de prolongements intra-crâniens. De plus, il est à craindre qu'étant donnée la disposition anfractueuse et difficilement accessible des fosses nasales, les tentatives d'ablation soient incomplètes. Si l'on intervient, il faut le faire d'une façon radicale à l'aide de larges opérations préliminaires, portant sur le squelette de la face et du nez (voy. Plicque, *Annales des maladies de l'oreille*, etc., 1890, p. 141).

CHAPITRE V

VICES DE CONFORMATION ET DIFFORMITÉS DES FOSSES NASALES

Les arrêts de développement des fosses nasales caractérisés par l'*absence complète du nez*, son *dédoublement*, la *non-formation des os propres du nez*, *des cornets inférieurs*, *de l'ethmoïde*, *de la cloison*, etc., n'offrent pas d'intérêt pratique.

Nous envisagerons seulement les vices de conformation qui, entravant le libre passage de l'air à travers les fosses nasales, amènent une gêne dans les fonctions de la respiration, de l'olfaction, de la phonation, et entraînent, au point de vue local, un défaut d'élimination des sécrétions et une rhinite consécutive.

Nous étudierons : I. l'*occlusion congénitale ou acquise des orifices*, soit *antérieurs* soit *postérieurs*, des *fosses nasales*, et II. *les sténoses des fosses nasales*.

I. — *OCCLUSION CONGÉNITALE OU ACQUISE DES ORIFICES ANTÉRIEURS OU POSTÉRIEURS DES FOSSES NASALES*

Les anomalies congénitales sont très rares, et Moldenhauer, Hoppmann (Congrès allemand, 22 septembre 1887), n'en ont observé que quelques cas.

L'occlusion congénitale des orifices antérieurs est due à une *cloison membraneuse*, d'épaisseur variable [1] : chez le nouveau-né, la respiration et l'allaitement seraient rapidement compromis si, par une opération hâtivement faite, on ne détruisait pas cette imperméabilité nasale.

L'*occlusion congénitale des orifices* postérieurs est, au contraire, *de nature osseuse*, et peut porter sur l'un ou les deux orifices. Schrötter en a relevé dix

[1] Julio Paz, de Buenos-Ayres (*Indép. méd.*, avril 1896), a observé une imperforation congénitale du nez chez un enfant de 6 ans : la narine gauche était perméable, mais à droite existait une *mince membrane fibreuse*, qui fermait complètement la narine.

cas auxquels il faut ajouter ceux d'Hoppmann, d'Obertuschen, de Keimer, de Gottstein et d'Escat (sténose congénitale du naso-pharynx (*Arch. laryng.*, 1896).

Ces mêmes oblitérations peuvent être *acquises*; en effet, des adhérences vicieuses obstruant complètement les fosses nasales succèdent parfois à une plaie, à une brûlure, à des cautérisations, à un lupus, à la syphilis, à des gangrènes locales dans le cours d'une fièvre éruptive (rougeole, variole). Les *occlusions acquises postérieures* (*membraneuses*) compliqueraient souvent (29 fois sur 55 cas, Hoppmann) les tumeurs adénoïdes.

Le traitement chirurgical varie suivant les cas particuliers; mais ce qui est difficile ce n'est pas tant de lever l'obstacle que de s'opposer à son retour.

II. — *STÉNOSES ET MODIFICATIONS DE FORME DES FOSSES NASALES*

ANOMALIES DE LA CHARPENTE OSSEUSE OU CARTILAGINEUSE

Les fosses nasales des nouveau-nés ne présentent entre elles que des différences minimes; celles de l'adulte, au contraire, sont très dissemblables. De même, la symétrie entre les deux côtés, presque complète chez le nouveau-né, est extrêmement rare chez l'adulte. Si nous laissons de côté les influences traumatiques étudiées ailleurs, nous constatons qu'il s'agit ici surtout d'une irrégularité dans le développement des différentes parties constituant la charpente du nez. L'attention n'est d'ailleurs attirée sur ces difformités que si elles provoquent de la gêne respiratoire, si elles amènent des troubles réflexes, enfin si elles constituent un obstacle à l'examen et au traitement de parties situées plus profondément.

A. — DILATATION DU CORNET MOYEN ET DE LA BULLE ETHMOÏDALE

L'une et l'autre de ces malformations peuvent obstruer complètement le méat moyen. Toutes deux se développent aux dépens de l'espace avoisinant et modifient non seulement la forme et la lumière du côté correspondant, mais refoulent la cloison et déterminent ainsi consécutivement un rétrécissement du côté opposé.

L'examen attentif de la lésion, sa consistance un peu élastique, l'intégrité de la muqueuse qui les tapisse, ses attaches au cornet moyen, feront facilement distinguer cette bulle osseuse, provenant de la séparation des deux lamelles osseuses qui constituent le cornet moyen, et différencier cette saillie d'un ostéome, qu'elle pourrait simuler à première vue.

S'il s'agit de la dilatation de la bulle ethmoïdale, la présence du cornet moyen à sa partie interne la distingue de la tumeur précédente.

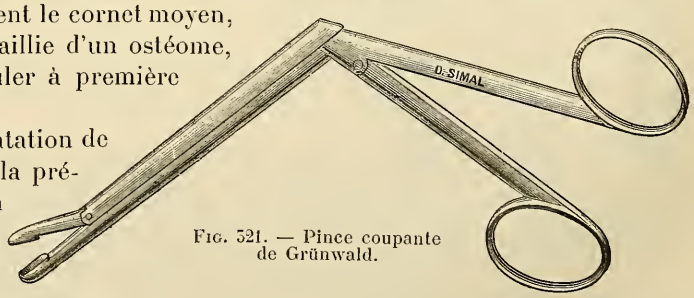

Fig. 521. — Pince coupante de Grünwald.

Traitement. — L'ablation de la bulle osseuse, provenant de la dilatation du cornet moyen, doit toujours être faite par les voies naturelles. On peut la

tenter à l'anse chaude, mais le plus souvent on aura recours à la pince coupante ou conchotome; celui de Grünwald est un des plus usités (fig. 321).

Il faut se garder de réséquer la bulle ethmoïdale, car en l'ouvrant, on risquerait de provoquer une suppuration de tout le labyrinthe ethmoïdal. On se contentera, en pareil cas, pour rétablir partiellement la perméabilité des fosses nasales, de réséquer le cornet moyen.

B. — ÉPAISSISSEMENTS PARTIELS DE LA CLOISON

Il s'agit le plus souvent de crêtes situées sur le bord supérieur du vomer. Elles occupent ce bord sur toute la longueur, ou sur certains points seulement, sous forme d'*épines*. Plus rarement, les crêtes occupent le point d'union du vomer avec les apophyses palatines ou la ligne de suture de l'ethmoïde avec le cartilage quadrangulaire.

Ces formations de crêtes sont souvent combinées avec des déviations de la cloison. Elles sont constituées habituellement par du tissu cartilagineux à la partie antérieure, par du tissu cartilagineux et du tissu osseux dans les parties profondes.

L'étiologie des crêtes de la cloison se confond avec celle des déviations; nous l'étudierons plus loin.

Les crêtes, dont beaucoup sont inoffensives, donnent cependant plus souvent lieu à des symptômes pénibles, que les déviations de la cloison. Les éperons plongeants, dont la pointe pénètre dans le cornet inférieur et peut contracter avec lui des adhérences, ont surtout une symptomatologie bruyante. La muqueuse qui les recouvre s'ulcère; il en résulte de la suppuration, des épistaxis fréquentes, et, par action réflexe, naissent de violentes migraines et des névralgies faciales dont la guérison ne s'obtient que quand on en a reconnu et supprimé la cause.

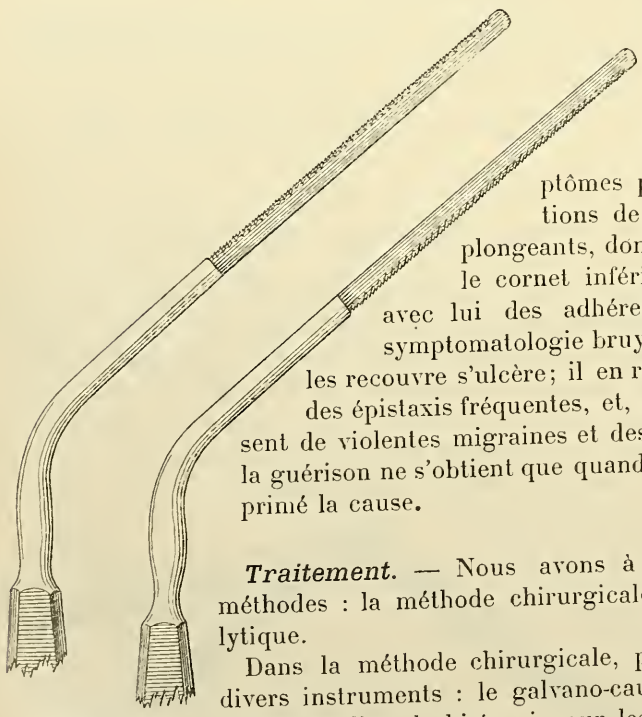

Fig. 322. — Scie de Bosworth.

Traitement. — Nous avons à notre disposition deux méthodes : la méthode chirurgicale et la méthode électrolytique.

Dans la méthode chirurgicale, plus rapide, on emploie divers instruments : le galvano-cautère est utile pour les petites saillies, le bistouri pour les épines cartilagineuses; l'ostéotome (anneau coupant) enlève les épines cartilagineuses et même osseuses. Les pinces coupantes et la gouge sont en honneur chez beaucoup de rhinologistes. L'ablation des crêtes au moyen de la scie de Bosworth donne de bons résultats (fig. 322).

Spiess, perfectionnant la méthode de Curtis et Astier, a fait construire une

série d'instruments, de trépans et de mèches actionnés par le moteur électrique. Maniés par des mains habituées, ces instruments donnent de bons résultats.

L'électrolyse, préconisée par Miot et par Garel, a pour but de faire disparaître les crêtes de la cloison sans douleur et sans effusion de sang. On emploiera la méthode bipolaire; la durée d'une séance sera d'environ quinze minutes, et le maximum d'intensité du courant de 15 à 20 milliampères.

C. — DÉVIATIONS DE LA CLOISON

Une cloison parfaitement droite est exceptionnelle chez l'adulte; cette conformation typique ne se rencontre que dans les races inférieures. Le nez de l'enfant possède également une cloison verticale; mais, à partir de sept ans, l'incurvation commence à se dessiner [1].

La déviation de la cloison affecte des formes diverses; le plus souvent, elle représente une voile gonflée par le vent. Elle intéresse plus souvent et plus profondément la portion cartilagineuse. Parfois la déviation est double, c'est-à-dire qu'une portion, la portion antérieure ou inférieure, d'une narine est convexe, alors que l'autre partie, postérieure ou supérieure, est concave; c'est la *déviation sigmoïde*.

Les symptômes subjectifs se bornent à l'obstruction nasale plus ou moins complète. Légère, lorsque la déviation est simple, elle peut prendre des proportions très marquées dans les cas de déviations sigmoïdes ou, ce qui est très fréquent, de déviation combinée avec un épaississement de la cloison.

Le nez extérieur présente souvent une petite incurvation correspondant à l'anomalie de la cloison.

Étiologie. — Trois causes peuvent provoquer des déviations du septum nasal :

1° La pression directe des parties latérales voisines anormalement développées (dilatation du cornet moyen et de la bulle ethmoïdale);

2° Les traumatismes, fréquents chez l'enfant, déterminant des fractures simples de la cloison qui, passant inaperçues, se consolident vicieusement;

3° Les troubles de développement : la cloison a une évolution indépendante de celle des parties latérales des fosses nasales. Que cette cloison tende à prendre un développement plus considérable que le cadre restreint dans lequel il doit être enchâssé le lui permet, il se passera ce qui suit : ou bien le septum s'incurvera à son point le plus faible et il en résultera une déviation physiologique, ou bien il s'arrêtera dans son développement et les matériaux destinés à son accroissement, détournés de leur destination, serviront à produire des excroissances; il en résultera les crêtes de la cloison. Naturellement les deux faits peuvent s'associer.

Il est inutile d'ajouter que le même effet mécanique se produit lorsque, la cloison ayant ses dimensions normales, c'est le cadre qui est trop petit et l'oblige à se replier; il en est ainsi, par exemple, chez les porteurs de végétations adénoïdes, dont la voûte palatine, formant une ogive très élevée, réduit notablement le diamètre vertical du nez et force la cloison à se plier.

Le diagnostic est facile à faire avec un peu d'habitude de la rhinoscopie, et en comparant les deux côtés.

[1] Sarremone *Des malformations de la cloison du nez*. Thèse de Paris. 1894.

Traitement. — Les différents modes de *traitement orthopédique* sont insuffisants et souvent insupportables.

Reste le *traitement chirurgical*. Diverses méthodes ont été proposées ayant pour but de rétablir la perméabilité des narines. Certains procédés ne s'attaquent pas à la lésion elle-même, et se bornent à rétablir le passage de l'air sans toucher à la cloison, en réduisant le cornet inférieur avec le galvano-cautère.

Les autres méthodes qui s'attaquent à l'obstacle lui-même sont nombreuses, et il est difficile d'en adopter une à l'exclusion de toutes les autres. Réthi fait, au niveau de la portion la plus convexe, une section en croix intéressant toute l'épaisseur du cartilage et opère le redressement, qu'il maintient au moyen d'un drain enveloppé d'iodoforme. Petersen fait la résection sous-périostée du cartilage dévié ; ce procédé donne des résultats parfaits, mais est d'une exécution très difficile. Le procédé d'Hajek, tout en étant d'une exécution assez délicate, exige moins de minutie que le précédent : après avoir tamponné les choanes, cocaïnisé le malade, Hajek, sectionnant de part en part le cartilage quadrangulaire, le transforme en un volet qui n'est plus retenu à la cloison que par son bord ethmoïdal. On refoule alors la partie convexe du côté de la narine la plus large, et on maintient la cloison verticale par un tamponnement des deux fosses nasales.

Si l'on a affaire à une déviation sigmoïde, on se contentera d'opérer la déviation inférieure, la supérieure étant souvent inaccessible, et gênant peu le malade.

D. — SYNÉCHIES

Les synéchies nasales sont des adhérences en forme de cordons ou de membranes qui s'étendent le plus souvent entre le cornet inférieur et la cloison. Elles sont rarement congénitales, souvent acquises.

L'intégrité de la muqueuse est absolue dans les synéchies congénitales; dans les adhérences acquises, au contraire, la muqueuse présente soit des érosions, soit un tissu cicatriciel et blanchâtre.

Les synéchies se produisent quand les muqueuses en contact perdent leur épithélium. Les causes ordinaires de presque toutes les synéchies sont les cautérisations nasales.

Les synéchies ne donnent souvent lieu à aucun trouble. D'autres fois, elles entravent la respiration nasale ou donnent lieu à des troubles réflexes, tels que des migraines ou des névralgies du trijumeau.

Traitement. — Les soins consécutifs à toute intervention nasale doivent tendre à prévenir les synéchies. Une fois celles-ci produites, il faut les sectionner. Suivant leur résistance et leur consistance, on emploiera soit simplement le stylet mousse, soit les ciseaux, le couteau galvano-caustique ou la scie de Bosworth. C'est le pansement consécutif qui a le plus d'importance; il consiste à maintenir écartées avec des lanières de gaze iodoformées les deux surfaces bourgeonnantes.

TROISIÈME PARTIE

MALADIES DE L'ARRIÈRE-CAVITÉ DES FOSSES NASALES OU PHARYNX NASAL

A l'exemple de Terrier, de Kirmisson, nous consacrerons un chapitre spécial aux affections du *pharynx nasal*. Le *catarrhe naso-pharyngien* ayant été déjà étudié avec le *coryza chronique des fosses nasales*, il nous reste à décrire les *lésions traumatiques*, les *tumeurs*, les *vices de conformation et les difformités* de cette région.

CHAPITRE PREMIER

LÉSIONS TRAUMATIQUES

Les plaies du pharynx nasal sont rares et succèdent à des traumatismes intra-nasaux ou intra-buccaux ; des *piqûres* (1), des *perforations par balles* du voile, ont été observées.

C'est également par cette voie nasale ou buccale que pénètrent les corps étrangers qui peuvent séjourner et rester cachés, pendant de longues années, dans cette arrière-cavité. L'*épi d'avoine d'Urbantschitsch* traversant les fosses nasales pour se fixer dans la trompe, l'*anneau d'acier d'Hickmann*, qui pendant treize ans et demi resta oublié dans le pharynx nasal, sont des exemples classiques de corps étrangers.

C'est par la *rhinoscopie*, le *toucher digital rétro-palatin* qu'on pourra déceler ces corps étrangers, qui donnent lieu à du *catarrhe naso-pharyngien*, à des abcès, à des troubles de l'*audition*, de la *phonation* et de la *respiration*.

CHAPITRE II

TUMEURS

L'étude des *tumeurs* constitue le chapitre le plus intéressant et le plus important des affections du pharynx nasal; aussi avons-nous décrit, avec quelque développement, les *tumeurs adénoïdes* et les *fibromes naso-pharyngiens*; c'est au

(1) Nous avons opéré un jeune enfant atteint d'une déchirure du voile du palais, produite par un mécanisme spécial; il courait ayant un long crayon entre les dents; il fit une chute, et la pointe du crayon, qui était intra-buccale, s'enfonça dans le voile du palais et le déchira obliquement.

chapitre *diagnostic des fibromes* que nous dirons un mot des *myxomes* et des *sarcomes* qu'on observe aussi dans l'arrière-cavité des fosses nasales.

1° *DES TUMEURS ADÉNOÏDES DU PHARYNX NASAL*

Le tissu adénoïde est réparti dans le pharynx nasal, au niveau de la voûte (*amygdale de Luschka*), sur la face supérieure du voile palatin et dans les trompes (*amygdale tubaire*) : enfin, il peut s'étendre dans l'épaisseur de la muqueuse du cornet inférieur (voy. fig. 269, p. 567).

L'anatomie normale du pharynx nasal était connue depuis les descriptions de Lacauchie (1853), de Ch. Robin, et surtout de Luschka en 1868.

A *Wilhem Meyer* (1) (de Copenhague) revient le mérite d'avoir reconnu la fréquence extrême de cette affection et de l'avoir étudiée d'une manière complète. En 1879, *Lœwenberg* publiait, à Paris, une excellente monographie sur les *tumeurs adénoïdes*.

Dans deux travaux successifs, H. Chatelier (2) a étudié avec détail ce point de la pathologie du pharynx nasal; nous emprunterons beaucoup à la dernière publication de cet auteur.

Cette question a été discutée au dernier Congrès de laryngologie à propos d'un rapport du docteur Helme (1896).

Anatomie pathologique. — L'*hypertrophie du tissu adénoïde* revêt plusieurs formes macroscopiques qu'il est utile de distinguer; il faut distinguer avec Chatellier :

1° L'*infiltration hypertrophique*, portant sur tous les points du pharynx nasal;

2° Les *végétations adénoïdes* qui se présentent : *a*, tantôt en masse dans l'arrière-cavité des fosses nasales; *b*, tantôt en *excroissances polypiformes*, appendues à la voûte; *c*, tantôt en tumeurs arrondies, sessiles, implantées par une large base; leur siège est *médian* (paroi postérieure) ou *latéral*.

Cornil, Chatellier ont étudié l'*histologie de ces tumeurs* : elles présentent un revêtement épithélial à cellules vibratiles, ininterrompu, sauf au niveau du pédicule. La tumeur elle-même est formée par un *tissu très dense*; à son centre, cheminent de *nombreux vaisseaux*, et à la périphérie existent des *follicules clos*, rangés en couche régulière, voisins les uns des autres et donnant à la surface un aspect mamelonné.

Sur une coupe fine, à un faible grossissement, on voit très nettement le tissu qui forme la masse de la tumeur s'insinuer entre les follicules clos, et entourer chacun d'eux, en les séparant de ceux qui l'avoisinent et de la couche épithéliale.

Ce tissu adénoïde, bien différent du chorion de la muqueuse, possède en outre de très nombreux *vaisseaux centraux* et des *éléments ronds* qui comblent toutes les mailles du réseau de fibrilles (3).

Ces masses adénoïdes subissent *avec l'âge* certaines transformations : volumineuses et molles chez l'enfant, elles s'affaissent chez l'adulte et prennent une consistance plus grande; il se produit une résorption des éléments ronds infiltrés

(1) Meyer, *Adenoide Vegetationen in der Nasen-Rachenhöhle*. In *Archiv für Ohrenheilkunde*, vol. 7 et 8, 1873-1874.

(2) Chatellier, 1° Thèse inaugurale 1886, et 2° *Maladies du pharynx nasal*, Paris, 1890.

(3) Cette structure justifie le nom de *tumeurs adénoïdes*; ces productions n'ont aucun des caractères *de la végétation* (Chatellier).

et un tissu fibreux adulte se substitue au réticulum primitif; elles méritent donc chez l'adulte le nom de tumeurs *fibro-adénoïdes* (1).

Des recherches bactériologiques entreprises par Chatellier, il résulte *qu'il n'y a pas de micro-organisme spécial à cette affection*, et *qu'il s'agit probablement d'une inflammation vulgaire sans agent spécifique.*

Voilà bien pour la majorité des cas. Mais il existe aussi des *végétations adénoïdes tuberculeuses* qui possèdent nettement les caractères histologiques des tissus tuberculeux. Il y a des végétations tuberculeuses bacillifères (Dieulafoy), et des végétations bacillaires (Lermoyez) (2).

Étiologie. — Cette affection est particulière à l'enfance; c'est entre cinq et vingt ans (Meyer) qu'on observe le plus grand nombre de cas de végétations adénoïdes; passé vingt-cinq ans, soit qu'il y ait régression de l'hypertrophie, comme nous l'avons déjà établi, soit que, par suite de l'accroissement des dimensions du pharynx nasal, les phénomènes de sténose passent au second plan et en imposent pour une guérison apparente (Moldenhauer), les cas de tumeurs adénoïdes sont tout à fait isolés.

Lœwenberg (*loc. cit.*) a *invoqué les influences climatériques*, les *rudes climats*, comme cause de développement des tumeurs adénoïdes, mais « depuis qu'on a appris à les mieux connaître, de nombreuses monographies ont surgi de tous les pays, France, Espagne, Italie, etc., preuve évidente qu'aucune latitude n'en est à l'abri ».

La *transmission héréditaire* des parents aux enfants a été établie (3), dans quelques cas par Lœwenberg, par Chatellier; Trautmann considère les enfants des tuberculeux comme y étant particulièrement prédisposés.

Lœwenberg voit dans la présence de ces tumeurs l'indice presque évident d'*un tempérament lymphatique*, de la *scrofule*.

Il est certain que l'hypertrophie des amygdales, l'engorgement ganglionnaire du cou, de la nuque, le gonflement notable de la muqueuse nasale, témoignage irrécusable de la scrofule, s'associent fréquemment avec les tumeurs adénoïdes. Mais là s'arrêtent nos constatations.

Symptômes. — Cette affection, n'étant nullement douloureuse, peut rester *latente*, c'est-à-dire méconnue pendant une *longue période*; aussi est-il indispensable de connaître les modalités cliniques que les tumeurs adénoïdes peuvent revêtir au début! (4) Les enfants sont adressés au chirurgien tantôt pour un *écoulement auriculaire purulent* ancien et rebelle, tantôt pour un *coryza chronique*, tantôt pour des accès de *pseudo-asthme* avec toux quinteuse, persistante et céphalée intense.

Chez l'*enfant à la mamelle*, la gêne respiratoire qui résulte de la présence des

(1) D'après Luc et Dubief (*Les tumeurs adénoïdes du pharynx nasal aux différents âges.* Congrès de Berlin, août 1890), cette régression des tumeurs adénoïdes ne se ferait que beaucoup plus tard, dans la seconde moitié de la vie, et serait caractérisée anatomiquement par des *lésions artério-scléreuses.*

Des *adultes jeunes* pourraient avoir des tumeurs adénoïdes, absolument semblables à celles de l'enfance; pour la *première fois vers trente ans*, elles pourraient occasionner des troubles auditifs.

(2) Lermoyez, *Presse médicale*, 26 oct. 1895.

(3) Trautmann, *Anatomische, pathologische und klinische Studien über die Hyperplasie der Rachentonsille*, Berlin, 1886.

(4) Calmettes, voy. *Gazette médicale*, 1883, n° 26.

[GÉRARD-MARCHANT.]

tumeurs adénoïdes [*congénitales* (?)] l'empêche de téter ; il lâche le sein brusquement, pour le reprendre après avoir respiré.

Le plus souvent cependant, les tumeurs adénoïdes se présentent avec un cortège symptomatique qui ne laisse aucun doute sur leur présence : la *respiration*, la *phonation* sont troublées, et l'*exploration digitale*, aidée de la rhinoscopie postérieure, donne la clef de ces symptômes fonctionnels.

Symptômes fonctionnels. — Troubles de la respiration. — Par suite de l'obstruction adénoïde du pharynx nasal, la respiration nasale est à peu près abolie ; l'enfant respire par *la bouche*, il *ronfle pendant le sommeil*, qui est interrompu par de la *dyspnée*, parfois de véritables *accès de suffocation*, compliqués de *sueurs profuses*.

Troubles de la phonation. — Le timbre de la voix est modifié (1) : « Quand des tumeurs adénoïdes remplissent la voûte du pharynx, les ondes sonores ne peuvent aller résonner dans le diverticule nasal et y produire des harmoniques qui donnent au son le timbre nasal. » Les sons (voyelles nasales) AN, EN, IN, ΘN, UN, sont modifiés, indistincts ; AN devient A, *maman* devient *mama* (2).

Les *M*, les *N* sont transformés en *b* ; le petit malade dit *baba* pour *maman*, *bez* pour *nez*. La voix perd de son intensité, elle est *morte* (Meyer), a perdu son *métal* (Michel de Cologne) (3).

Signes physiques. — Exploration digitale. — Voici comment Zaufal (de Prague) pratique l'*exploration digitale* de la cavité rétro-pharyngienne (4) : l'index, ayant été soigneusement lavé au moyen d'une solution de sublimé au millième, est trempé dans la poudre d'iodoforme, de telle sorte que cette poudre pénètre sous l'ongle.

L'opérateur se place à côté du malade, qui est assis sur une chaise, puis introduit l'index en arrière du voile palatin, et le porte vivement vers la cloison dont le bord postérieur est facile à reconnaître, et sert de point de repère. Il porte alors rapidement la pulpe vers les deux choanes, et reconnaît l'état de l'extrémité pharyngienne des cornets, puis il explore les pavillons tubaires et les plis salpingo-palatins situés plus latéralement ; enfin portant le doigt en arrière et en haut, il explore la région postérieure, c'est-à-dire celle de l'amygdale de Luschka.

La sensation qu'on éprouve a été comparée assez exactement à celle que donne un *amas de vers de terre pelotonnés*.

Cette exploration est bien précieuse, et renseigne sur le *volume*, le *siège*, le *point d'implantation des excroissances adénoïdes* ; quelle que soit la douceur de cet examen digital, il n'est pas rare de ramener sur l'index du sang et des débris de tissu.

Ce procédé de recherche et d'examen est le seul *possible*, chez les jeunes sujets : mais à partir de quatorze ou quinze ans, on peut le combiner avec la

(1) Les sons prennent leur origine dans la vibration des cordes vocales inférieures ; ainsi formés, ils subissent des modifications profondes par suite de l'adjonction des *harmoniques* au son fondamental, modifications qui lui donnent le timbre ; or, nous sayons que les harmoniques se forment dans les cavités de résonance (bouche, nez, pharynx), que parcourent les vibrations sonores avant de franchir les lèvres et de frapper notre oreille (Chatellier, *loc. cit.*).

(2) C'est l'opposé de ce qui se produit dans la paralysie du voile du palais, où tous les sons buccaux deviennent nasaux : A est changé en AN, *papa* devient *panpan* ; *parole*, *panrole*, etc. (Chatellier).

(3) Lichwitz, *Revue de laryngologie*, janvier 1886.

(4) Communication orale. In Thèse Chatellier.

rhinoscopie postérieure qui permet de constater, *de visu*, l'existence de tumeurs mamelonnées ou pédiculées dans la cavité naso-pharyngienne, leur aspect, leur point d'implantation.

Par l'examen du pharynx buccal on constate, outre l'existence de granulations isolées sur la paroi postérieure et l'épaississement des piliers postérieurs, deux signes de grande valeur : a, l'*immobilité du voile du palais*, et b, l'*intervalle assez grand qui le sépare de la paroi antérieure du pharynx*, « deux signes qui, en dehors des paralysies, ne s'observent que dans le cas de tumeurs du pharynx nasal ».

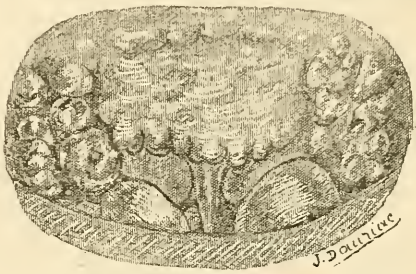

Fig. 323. — Aspect du pharynx nasal à l'examen rhinoscopique lorsqu'il existe des végétations adénoïdes. (Meyer.)

La *rhinoscopie antérieure* peut, chez certains sujets, permettre de plonger le regard jusque dans le pharynx nasal, et d'apercevoir la paroi postérieure du pharynx, manifestement rapprochée des choanes, irrégulière, mamelonnée, parsemée de reflets nombreux. Cette tumeur devient mobile dans les mouvements de phonation, de déglutition ou d'expiration : *un stylet*, pénétrant par la même voie, peut être arrêté par quelque chose de mou et de mobile qui n'est autre que la tumeur adénoïde.

Les sujets atteints de tumeurs adénoïdes ont *un facies si particulier*, qu'il suffit au diagnostic : « Le malade se présente avec la bouche ouverte, le regard atone, l'œil à demi voilé et comme à moitié endormi.

« La lèvre supérieure, trop courte, ne recouvre que très incomplètement les incisives supérieures, dont on aperçoit une partie plus ou moins considérable, à travers l'orifice buccal entr'ouvert.

« L'abaissement du maxillaire inférieur entraîne en bas les tissus qui recouvrent les os : les plis naso-labiaux et naso-malaires sont tirés en bas, se rapprochent de la direction verticale; mais de plus ils sont très atténués et presque effacés chez certains malades, de telle sorte que le masque facial ne *présente plus aucune expression*.

« Presque toujours les *pommettes* sont comme aplaties, ne faisant aucun relief au-dessous des orbites; de telle sorte que le plan de la paupière se continue avec celui de la pommette, sans aucune transition. Les yeux se trouvent ainsi à fleur de tête, le regard perd l'expression si remarquablement pénétrante et mobile, qu'on rencontre chez les personnes au contour orbitaire saillant.

« Ordinairement le facies a perdu tout relief et toute expression : le malade a l'air idiot » (Chatellier, *loc. cit.*).

Signalons aussi le *développement exagéré du maxillaire inférieur*, par rapport au massif maxillaire supérieur, arrêté dans sa croissance.

Le nez, par défaut de fonctionnement, s'est transformé en *une lame aplatie* transversalement [1].

La voûte palatine devient *fortement ogivale* et les *arcades dentaires supérieures* sont très *rapprochées*; il n'est pas rare d'observer une *implantation vicieuse des dents* (David, Congrès de Rouen, 1883).

[1] C'est donc à tort que Trautmann a admis que la gêne de la circulation en retour créait une stase sanguine dans la muqueuse nasale, et assez souvent le gonflement du nez.

Le maxillaire inférieur, qui est au contraire très développé, fait saillie en avant : « le *profil de la face rappelle alors celui du bull-dog.* »

En résumé, par suite de l'obstruction du pharynx nasal et du défaut de circulation de l'air à travers les fosses nasales, il se *produit un arrêt de développement du massif maxillaire supérieur, des sinus* (frontaux, sphénoïdaux, ethmoïdaux), cavités en relation physiologique étroite avec les fosses nasales : au contraire, le maxillaire inférieur parcourt les différentes phases de son accroissement, et ses dimensions contrastent avec celles du maxillaire supérieur.

Ces déformations ne sont pas bornées aux os de la face, et, dès 1853, Alphonse Robert, dans un excellent mémoire sur le *Gonflement chronique des amygdales chez les enfants*, décrivait ainsi la configuration spéciale du thorax : « La poitrine, au lieu d'offrir sur ses parties latérales une surface régulière et arrondie, est au contraire déprimée, plane et même quelquefois concave, comme si à l'époque où les côtes étaient mobiles et flexibles, on les avait comprimées d'un côté vers l'autre. Cette dépression est plus prononcée vers le milieu de la hauteur du thorax, près de son sommet ou de sa base. Elle est également plus marquée vers le milieu de la longueur des côtes que près de leurs extrémités. La colonne vertébrale est peu altérée, les cartilages costaux forment un angle saillant au point de leur insertion costale. Le sternum, dans les cas extrêmes, présente à son tiers inférieur un enfoncement très remarquable. »

Redard a signalé encore des *déviations de la colonne vertébrale* qui accompagnent les déformations thoraciques.

Il a décrit : 1° *une cyphose dorsale prononcée*; 2° une *scoliose dorsale*, principalement du côté droit, chez les jeunes filles : il ajoute que ces scolioses, d'origine nasale, sont généralement peu prononcées, qu'elles ont une évolution lente, qu'elles se modifient avec l'état général du sujet, et après la période de croissance.

Ziem (de Dantzig) (1) a étudié, à son tour, l'incurvation de la colonne vertébrale, consécutive aux obstructions nasales.

Grancher (2) a analysé le *murmure vésiculaire* chez *ces sujets*; s'ils respirent la bouche ouverte, on trouve à l'auscultation le murmure vésiculaire doux, ample, normal en un mot; mais dès qu'ils ferment la bouche, le murmure devient obscur, voilé.

Ces enfants, dont la respiration est insuffisante, ont une hématose imparfaite, une nutrition défectueuse. « Chez tous, dit Alphonse Robert, l'état constant de la gêne de la respiration et de la nutrition empêche le développement des forces et produit un état de pâleur, de maigreur et de faiblesse qui dénote le peu d'activité de l'hématose et l'atteinte portée aux sources mêmes de la vie. »

(1) L'occlusion artificielle de l'une des narines par la suture de ses bords, amena chez un lapin une scoliose de la colonne cervicale et une incurvation compensatrice des autres parties de la colonne vertébrale.

Ziem rapproche de ce fait expérimental le cas d'une jeune fille chez laquelle se montrèrent des incurvations vertébrales et thoraciques, plusieurs années après un traumatisme du nez, qui avait occasionné une forte déviation de la cloison nasale.

Pour expliquer ces faits, Ziem rappelle les expériences de Lesshaff (de Pétersbourg) consistant à créer artificiellement des scolioses chez des poules et des lapins, en maintenant de petits poids sur un des côtés de la tête de ces animaux. L'oblitération de l'une des fosses nasales aboutirait au même résultat en contrariant le développement de la moitié correspondante de la face et en laissant, par conséquent, au côté opposé une prépondérance de poids (*Monatschr. f. Ohrenheilk.*, n° 5, et analysé par Luc, août 1890, p. 245).

(2) GRANCHER, *Annales des maladies de l'oreille*, n° 5, 1886.

Des *sueurs profuses*, un *sommeil* souvent interrompu par des *réveils en sursaut*, *des cauchemars*, *des terreurs*, épuisent lentement leurs forces.

Ce tableau si triste, mais exact, se modifie complètement et heureusement, si l'on soumet ces enfants au traitement approprié.

Complications. — Les *troubles du côté de l'oreille moyenne* constituent la complication la plus sérieuse des tumeurs adénoïdes : c'est aussi la plus fréquente, puisque, sur 175 cas de tumeurs adénoïdes, Meyer a vu l'ouïe prise 157 fois. Pour E. Woakes, c'est à peine si 5 pour 100 des sujets affectés de tumeurs adénoïdes échappent aux complications auriculaires (1).

Les tumeurs adénoïdes retentissent, sur l'*oreille moyenne* : 1° par *propagation inflammatoire* du pharynx à l'oreille moyenne : 2° par *obstruction de la trompe d'Eustache*; enfin il n'est que trop fréquent de voir le médecin, consulté pour un coryza chronique chez un enfant, méconnaître les tumeurs adénoïdes, ordonner des douches nasales et, par des injections forcées, aboutir à une otite moyenne avec perforation de la membrane du tympan!

Les tumeurs adénoïdes *infectées* pourraient être le point de départ de néphrites, d'endocardites (Gallois, *Bull. méd.*, février et septembre, 1897).

Diagnostic. — Le diagnostic de ces tumeurs ne semble pas offrir de difficultés sérieuses, et il se fait à première vue du malade. Comme l'a dit Cartaz, cette physionomie spéciale, un peu ahurie, l'air parfois hébété, la bouche demi-ouverte, la respiration exclusivement buccale, surtout la nuit; le ronflement pendant le sommeil, le nasonnement, la voix couverte, et le défaut d'articulation, tous ces signes indiquent l'obstruction de la cavité du pharynx nasal et la probabilité de l'existence de ces tumeurs. Un examen local lève d'ailleurs tous les doutes.

Ni *l'hypertrophie des amygdales*, souvent associée aux tumeurs adénoïdes, ni l'*oblitération des fosses nasales* (étroitesse congénitale, déviation de la cloison, coryza chronique) ne sauraient donner le change.

Les *polypes muqueux*, avec leurs caractères objectifs si nets, les *polypes naso-pharyngiens*, avec leurs *prolongements*, leurs *hémorragies abondantes*, se distinguent aussi des tumeurs adénoïdes.

Pronostic. — Une affection qui défigure, arrête dans leur accroissement le massif facial supérieur, le thorax, infléchit la colonne vertébrale, une affection qui produit la surdité, qui rétrécit le champ de l'hématose, prédispose à l'asthme et aux bronchites à répétition, qui arrête en un mot, l'enfant dans son essor physique et même intellectuel, est une affection grave, toujours *sérieuse*.

Il faut donc savoir la soupçonner à son début et la combattre par une opération appropriée, avant qu'elle ait engendré des lésions irréparables du côté des différents appareils.

Traitement. — Le seul moyen rationnel, sûr, de faire disparaître les végétations adénoïdes c'est de les enlever. Tel est le *traitement chirurgical*. Un soi-disant *traitement médical* a été institué pour et par les gens pusillanimes.

I. Traitement médical. — Il comprend tous les moyens employés à l'exception du seul vraiment utile, l'ablation. Nous passerons sous silence les médications

(1) Presque toutes les affections de l'oreille moyenne, chez l'enfant, reconnaissent cette cause (Chatellier).

locales souvent plus dangereuses qu'utiles, et la médication générale qui n'agit efficacement qu'à la condition que les végétations soient préalablement opérées.

II. Traitement chirurgical. — Il est indiqué chaque fois que les symptômes décrits plus haut sont nettement accusés et lorsqu'on craint les complications possibles dues à la présence des végétations. Il doit être différé : *a*, quand il y a coexistence d'une adénoïdite, d'une otite aiguë, d'un léger état fébrile; *b*, dans un milieu épidémique : scarlatine, diphtérie, et surtout influenza.

D'une façon générale, il vaut mieux opérer en une seule séance et sans l'anesthésie. Celle-ci est inutile avant deux ans. De deux à quinze ans, on pratiquera l'anesthésie générale au *bromure d'éthyle*. Au-dessus de quinze ans, il faut préférer l'anesthésie locale par la cocaïne.

Les procédés chirurgicaux imaginés pour enlever les végétations adénoïdes sont innombrables. On peut les ramener à quelques méthodes principales, que nous ne pouvons qu'indiquer sommairement :

1° *L'écrasement avec le doigt* est insuffisant, brutal et pénible;

2° *L'arrachement avec des pinces* compte encore beaucoup de partisans, mais tend à être détrôné par la méthode suivante ;

3° *La section avec le couteau.* — C'est actuellement la meilleure méthode connue;

4° *Le grattage avec la curette* au moyen de la curette de Trautmann;

5° *L'ablation avec le serre-nœud*;

6° *La cautérisation.* — La méthode chimique a fait place à la galvano-caustique, à laquelle a succédé l'adénotomie galvano-caustique.

Si nous revenons maintenant aux procédés les plus usités, voici leur technique :

Ablation avec le couteau de Gottstein. — L'instrument le plus commode est le couteau annulaire de Lermoyez possédant, à l'union du manche avec sa tige, un méplat qui donne un point d'appui solide à l'index, et sert en même

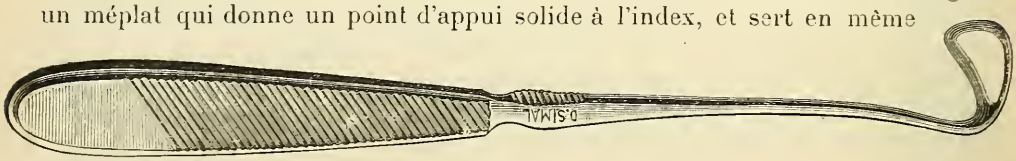

Fig. 524. — Couteau annulaire de Lermoyez.

temps de point de repère pour indiquer la position exacte qu'occupe l'anneau, en arrière du voile qui le masque (fig. 524). On se servira du numéro correspondant à la taille et à l'âge du sujet à opérer.

Voici comment on procède dans le cas le plus ordinaire, c'est-à-dire lorsqu'il s'agit d'un enfant de cinq à dix ans. Les instruments étant prêts et stérilisés, l'enfant, solidement maintenu par un aide, est endormi au bromure d'éthyle. L'abaisse-langue, mis en place, on introduit le couteau de Gottstein dans la bouche, l'anneau couché de côté, son talon regardant la gauche du patient; puis, ayant doublé l'isthme du gosier, on redresse l'anneau verticalement, on ramène en avant le voile du palais avec l'instrument jusqu'à ce que le dos de la lame vienne butter contre le bord postérieur de la cloison; on pousse ensuite la lame en haut jusqu'à ce que l'anneau s'applique parfaitement à la voûte du pharynx. On conduit ensuite le couteau de haut en bas, sans perdre contact avec la paroi postérieure jusqu'à ce que son talon soit arrêté par la base de la langue. On curette ensuite les parois latérales de la même façon.

L'hémorragie, assez abondante dès le premier coup de couteau, s'arrête assez rapidement dès que l'opération est terminée.

L'ablation avec le couteau d'Hartmann (fig. 325) est surtout recommandée par son auteur pour les cas où les végétations encombrent les fossettes de Rosenmüller et les parties latérales du cavum.

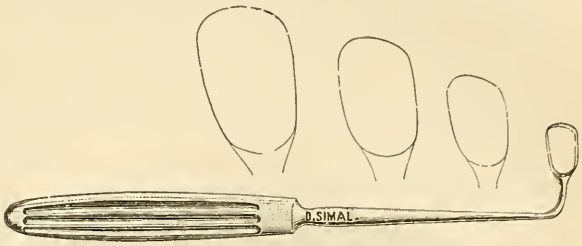

Fig. 325. — Couteau annulaire d'Hartmann.

L'ablation avec la curette de Trautmann (fig. 326) est indiquée chez l'adulte quand le cavum ne présente qu'un semis de granulations diffuses. Cet instrument ne doit être manié que sous le contrôle de la vue.

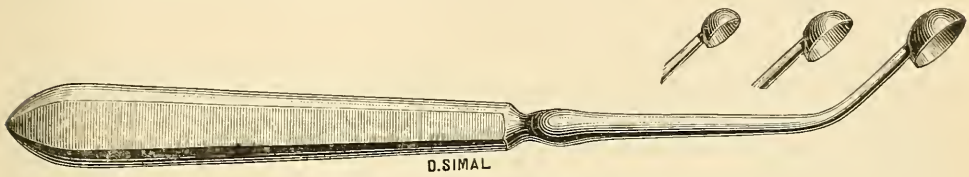

Fig. 326. — Curette de Trautmann.

L'*ablation à la pince coupante* (fig. 327) est d'une exécution très simple : la pince est introduite fermée jusqu'en arrière du voile, puis on ouvre les mors de l'instrument en le portant aussi haut que possible; on ferme alors les mors en rapprochant les branches, et la portion de tissu saisie est détachée par un mou-

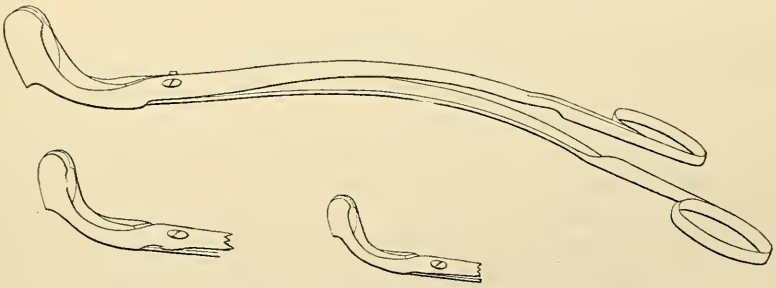
Fig. 327. — Pince de Chatellier pour ablation des végétations adénoïdes.

vement de torsion. Actuellement cette méthode n'est guère conservée que pour le nourrisson et chez l'adulte, lorsqu'il s'agit de détacher une végétation isolée, bien pédiculée.

L'*ablation avec le serre-nœud* est une méthode lente, douloureuse, exigeant un grand nombre de séances, et réclamant une dextérité remarquable de l'opérateur.

L'*ablation galvano-caustique* se fait avec le couteau électrique de Rousseau (fig. 328).

Accidents opératoires. — Toutes ces méthodes peuvent donner lieu à des accidents opératoires.

1° *Chute des végétations dans le larynx.* — Si cet accident, vraiment exceptionnel,

se produit, il suffit de porter profondément l'index jusqu'à l'entrée du larynx pour le désobstruer.

2° *Hémorragies.* — Elles ne sont pas rares, mais exceptionnellement mortelles.

L'hémorragie primitive immédiate n'est pas sérieuse. Au contraire, l'hémorragie primitive retardée peut être grave et ne s'arrêter que quand il se produit une syncope.

L'hémorragie secondaire se montre en général vers le cinquième jour et n'est pas rebelle.

Ces hémorragies peuvent tenir soit à une malformation anatomique, présence d'une artériole sur la muqueuse (Beausoleil, Congrès de rhinol., mai 1895), soit

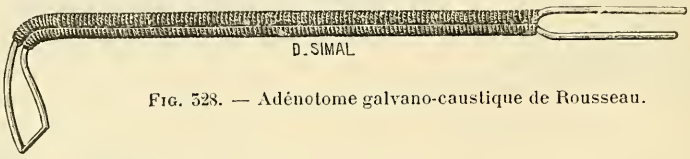

Fig. 328. — Adénotome galvano-caustique de Rousseau.

à la présence d'une adénoïdite, soit à la structure scléreuse des végétations, soit à une faute opératoire, blessure du voile, des cornets, section incomplète des végétations, soit enfin à l'hémophilie.

L'écoulement de sang peu abondant cède le plus souvent aux moyens ordinaires : lit, tête haute, cou libre, glace pilée, ergotine en potion ou en injection sous-cutanée. On peut insuffler dans les fosses nasales et en arrière du voile une poudre hémostatique à base d'antipyrine ou de ferripyrine. Dans les cas graves, il ne faut pas trop tarder à faire le tamponnement du pharynx nasal, avec un gros tampon de gaze hémostatique à la ferripyrine.

3° *Accidents infectieux*, qu'il faut prévenir par la stérilisation des instruments et l'asepsie de l'opération. Ce sont : la fièvre, l'otite aiguë, le catarrhe diffus du pharynx, l'abcès rétro-pharyngien, l'amygdalite aiguë lacunaire.

Inutile d'insister sur le traitement post-opératoire; il faudra naturellement relever l'état général du malade, et soigner les lésions qui ont pu être occasionnées par la présence des végétations.

Quant aux récidives, il s'agit surtout de cas où l'opération a été incomplète. Les récidives vraies ne sont bien démontrées que pour les végétations tuberculeuses.

L'ablation des végétations adénoïdes est suivie ordinairement des résultats les plus avantageux : rétablissement de la perméabilité nasale, disparition de la surdité, des troubles respiratoires et digestifs, amélioration de l'état général, accroissement notable, réveil de l'intelligence, amélioration de la parole; en un mot, il s'opère rapidement une véritable transformation de l'enfant [1].

2° *FIBROMES NASO-PHARYNGIENS*

Définition. — On désigne sous le nom de *polypes naso-pharyngiens* les *fibromes* de l'arrière-cavité des fosses nasales.

Pour les anciens toutes les excroissances charnues, celles des fosses nasales en particulier, ayant quelque ressemblance avec le poulpe marin, étaient désignées sous le nom de polypes.

Depuis les travaux de Levret, au siècle dernier, on réserve le nom de polypes

[1]) M. Magnus, *Résultats post-opératoires après l'ablation des tumeurs adénoïdes.*

à des productions organiques, se détachant par un pédicule plus ou moins large d'une surface muqueuse.

Or les polypes naso-pharyngiens, à de rares exceptions près, ne méritent pas ce nom.

Ils ne sont pas pédiculés, leur base d'implantation est large, et, pour éviter toute erreur, on devrait les désigner sous le nom de fibromes.

Nous n'entreprendrons pas de faire l'historique de ces néoplasmes, ils ont été l'objet de travaux innombrables. On trouve en tête de ce chapitre les indications bibliographiques les plus importantes; chemin faisant, nous en citerons d'autres.

Nous rappellerons simplement que les fibromes naso-pharyngiens ne sont bien connus cliniquement et anatomiquement que depuis les recherches de Nélaton et de ses élèves. Depuis cette époque, presque tous les chirurgiens se sont occupés de cette redoutable affection, tant au point de vue de sa marche, que des méthodes de traitement qu'elle réclame; les noms de Legouest, Gosselin, Verneuil, Michaux (de Louvain) doivent être inscrits à côté de celui de Nélaton.

Manne, Observation de chirurgie au sujet d'un polype extraordinaire. Avignon. 1717. — Levret. Observation sur la cure radicale de plusieurs polypes, etc. Paris, 1747, in-8°. — Gerdy. Des polypes et de leur traitement. Thèse d'agrég. de Paris, 1855. — Flaubert, Observation d'ablation de l'os maxillaire supérieur en totalité pour une affection indépendante de cet os. In *Arch. gén. de méd.*, 5e série, t. VIII, p. 456, 1840. — Robert, Des tumeurs fibreuses des fosses nasales et du pharynx. In *Clin. chirurg. de l'Hôtel-Dieu*, Paris, 1860. — Gosselin. Du traitement chirurgical des polypes des fosses nasales et du pharynx. Paris. Thèse de concours, 1850. — Huguier, *Bull. de la Soc. de chir.*, 3 mars 1852 et 8 nov. 1854. — Michaux (de Louvain). Considérations sur les polypes naso-pharyngiens. Bruxelles. 1847. — D'Ornellas, Anatomie pathologique et traitement des polypes fibreux. Thèse de Paris. 1854. — Robin-Massé. Thèse de Paris. 1864. — Beuf, Des polypes fibreux de la base du crâne Thèse de Paris, 1857. — Langenbeck. *Deutsche Klinik*. 1859. n° 48, et *Écho médical suisse*, n° 7. 1860. — Verneuil. Documents inédits tirés des Archives de l'ancienne Académie royale de chirurgie. Des polypes nasaux et naso-pharyngiens. Paris. 1860. — Trélat, Guyon, Panas, Verneuil, Ollier, Boeckel, Chassaignac, Duménil, Labbé, Dolbeau, Lannelongue, *Bull. de la Soc. de chir.*, 1875. — Spillmann, art. Nez du *Dictionnaire Dechambre*. 1879. — Péan. *Clinique chirurg. de l'hôpital Saint-Louis*, t. I. Paris, 1879. — Pluyette (de Marseille), Des polypes naso-pharyngiens chez la femme. *Revue de chirurgie*. 1887. — Ollier, Académie des sciences, et Société de chirurgie, 1889. Société de chirurgie, avril 1895.

Anatomie pathologique — Les polypes naso-pharyngiens présentent une structure un peu spéciale. — « Ce sont des fibromes, mais des fibromes en voie d'évolution, c'est-à-dire se rapprochant des sarcomes; leur tissu est jaunâtre, peu élastique » (Jamain et Terrier). — « Il est formé de fibres parallèles entre elles, fortement serrées les unes contre les autres, et perpendiculaires au point d'insertion : le plus souvent elles continuent cette direction dans toute l'étendue de la traversée.

Quelquefois les fibres sont enroulées sur elles-mêmes, ce qui donne à la tumeur un aspect lobulé, mais même dans ces cas elles redeviennent parallèles et perpendiculaires à l'os au niveau de l'insertion de la tumeur. On trouve cependant dans l'*Anatomie pathologique* de Cruveilhier un exemple de polyp fibreux composé de fibres enroulées, même au niveau du pédicule » (Spillmann, in *Dict. Dech.*, art. Nez). Au milieu de ces faisceaux de fibres, on trouve des éléments cellulaires jeunes, cellules embryonnaires, corps fibro-plastiques, ce qui, comme nous le disions en commençant, rapproche les polypes naso-pharyngiens des sarcomes.

C'est là un fait sur lequel insistait Lannelongue, en 1875, à la Société de

chirurgie (séance du 25 juin). En présentant un polype naso-pharyngien qu'il venait d'enlever, il s'exprimait ainsi : « La tumeur renferme, à côté d'un tissu fibreux très abondant, de nombreuses cellules les unes plus petites, embryonnaires, les autres plus volumineuses, plus âgées; d'autres enfin déformées avec prolongement unique ou double, constituant, en un mot, des éléments fibroplastiques ». Lannelongue ajoutait : « Telle est d'ailleurs, si j'en juge par les faits qui me sont personnels, la constitution anatomique que l'on rencontre le plus fréquemment dans les polypes naso-pharyngiens. Quatre fois, dans quatre opérations que j'ai pratiquées, j'ai rencontré la même disposition, et cela explique la tendance si marquée de ces tumeurs à la récidive, tendance qui est l'exception dans le fibrome et que l'on peut considérer comme une règle dans le sarcome ». Lannelongue insistait aussi sur la grande vascularité de la tumeur qu'il présentait. Les vaisseaux sanguins contenus dans les polypes sont en général peu apparents, mais ils sont très nombreux. Muron nous dit qu'ils présentent beaucoup de vaisseaux artériels et veineux n'offrant que des tuniques incomplètement développées. Voilà un fait de la plus haute importance, et qui explique bien les hémorragies toujours très abondantes, parfois mortelles, qui se produisent lors de l'ablation de ces tumeurs quand on entame leur masse.

Les fibromes de l'arrière-cavité des fosses nasales peuvent subir diverses transformations. Boyer affirmait à tort qu'ils peuvent devenir cancéreux. D'après O. Weber, ils pourraient se transformer en sarcomes, mais seulement après les tentatives opératoires. Ils peuvent s'infiltrer de sérosité (Broca), subir une dégénérescence graisseuse partielle, l'incrustation calcaire (J. Cloquet), une dégénérescence kystique qu'on trouve soit au centre de la tumeur (Cruveilhier), soit dans un de ses prolongements (Maisonneuve).

Le tissu propre du polype naso-pharyngien est toujours recouvert par la muqueuse sous laquelle il s'est développé. Cette muqueuse est tantôt amincie, ulcérée, tantôt épaissie, tomenteuse, en tous cas très vasculaire.

Le fibrome naso-pharyngien, en général unique, offre le plus souvent une large base d'implantation.

Pour Nélaton, ces polypes s'insèrent toujours à la base du crâne; cette opinion a été soutenue par deux de ses élèves : d'Ornellas (th. de Paris, 1854), Robin-Massé (th. de Paris, 1864). D'après ces auteurs, l'implantation se ferait exclusivement dans l'espace compris entre l'insertion du muscle grand droit antérieur et l'articulation sphénoïdale du vomer dans le sens antéro-postérieur, et, transversalement, d'une fosse ptérygoïdienne à l'autre.

L'insertion des polypes en ce point s'expliquerait par la présence du périoste si épais qui recouvre l'apophyse basilaire. Il adhère à la muqueuse du pharynx dans une étendue de 1 centimètre carré environ, dans un point qui répond immédiatement à la terminaison de la cloison des fosses nasales. Ces faits ont été signalés par Lorain (Soc. anat., 1860). Le professeur Tillaux (*Traité d'anat. topographique*) écrit : « La face inférieure de l'apophyse basilaire est recouverte par un trousseau fibreux qui offre une épaisseur considérable. Sa forme est triangulaire; le sommet s'engage entre l'apophyse basilaire et l'apophyse odontoïde, la base regarde la cavité pharyngienne. Son épaisseur sur l'adulte est de 18 millimètres et sa hauteur de 27 millimètres. L'importance de ce tissu fibreux vient de ce qu'il est presque toujours le point de départ des polypes naso-pharyngiens, de ces singulières tumeurs qui ont une prédilection si marquée pour le sexe masculin et pour l'adolescence » (fig. 268, page 566).

Spillmann (*Dict. Dech.*), résumant la pensée de Gosselin, écrit que, pour cet auteur, les polypes naso-pharyngiens peuvent s'implanter : 1° sur les fosses nasales, et en particulier sur la partie la plus reculée de la lame de l'ethmoïde et des cornets; 2° à la limite du pharynx et des fosses nasales, c'est-à-dire sur l'aile interne de l'apophyse ptérygoïde, sur le bord postérieur de la cloison et sur la face inférieure du sphénoïde; 3° dans le pharynx même, sur l'apophyse basilaire, les premières vertèbres cervicales et les environs de la trompe d'Eustache. Cette opinion est celle de Michaux (de Louvain), de Robert; ils admettent non seulement que les polypes peuvent s'insérer primitivement sur les fosses nasales, mais aussi sur les premières vertèbres cervicales; ils ont l'un et l'autre cité des faits indéniables de ce dernier mode d'insertion. Nélaton a fait remarquer que lorsqu'on examine un malade la bouche ouverte et la tête renversée en arrière, le doigt explorateur, porté directement en arrière, atteint l'atlas et l'apophyse odontoïde; et que, porté un peu plus haut, derrière le voile du palais, il tombe sur l'apophyse basilaire. Il se fonde sur ce fait pour affirmer que beaucoup de polypes que l'on croit implantés sur les premières vertèbres cervicales le sont en réalité sur l'apophyse basilaire. La remarque du grand chirurgien est exacte, mais elle ne saurait infirmer les faits cités plus haut, de Michaux et de Robert.

Les fibromes naso-pharyngiens qui, comme nous l'avons dit, ont une large base d'implantation, peuvent du reste présenter des insertions multiples. Ces faits ne sont pas niés par Nélaton et ses élèves; mais, pour eux, il n'y a qu'une *insertion vraie*, celle qui se fait à la base du crâne dans la région qu'ils ont indiquée; s'il existe d'autres insertions, elles ne sont pas primitives. Il s'agit d'*adhérences secondaires ou fausses*, qui se sont produites pendant l'évolution du polype. Leur mécanisme est des plus simples. La muqueuse qui recouvre le polype s'enflamme, s'ulcère et s'accole à une autre muqueuse également ulcérée; le travail de cicatrisation des ulcérations amène une adhérence qui peut d'ailleurs être très solide et très large. Toutefois, pour Nélaton et son école, ces adhérences secondaires sont moins solides que l'adhérence primitive. C'est là une assertion inexacte, pour Michaux, qui a cité des cas où cette adhérence dite fausse, puisqu'elle ne se fait pas à l'apophyse basilaire, est au contraire plus solide que l'insertion à la base du crâne, considérée comme primitive.

Quoi qu'il en soit, nous adoptons pleinement les conclusions des modernes, à savoir que si, dans l'immense majorité des cas, les fibromes naso-pharyngiens s'insèrent sur la surface basilaire, ils peuvent aussi prendre naissance sur l'orifice postérieur des fosses nasales, l'aile interne de l'apophyse ptérygoïde. Leur insertion primitive sur la colonne vertébrale a été vue, nous le savons, par Robert, par Michaux; il s'agit là de cas extrêmement rares, mais qu'on ne saurait nier. Cruveilhier et Wirchow n'ont-ils pas rencontré des fibromes implantés sur les vertèbres dorsales? Pourquoi n'en serait-il pas de même au niveau des vertèbres cervicales?

Les polypes naso-pharyngiens, arrivés à un certain développement, se montrent sous la forme de masses lobulées. Ils sont durs, résistants, peu élastiques, crient sous le scalpel, et donnent à la coupe une surface lisse, terne, jaunâtre, quelquefois inégale et mamelonnée.

Sur le vivant, ils offrent une coloration rougeâtre plus ou moins foncée, due à la vascularisation de la tumeur qui les recouvre.

Leur volume est très variable; il n'est pas rare de voir dans le pharynx des masses ayant le volume d'un œuf, du poing.

[GÉRARD-MARCHANT.]

En s'accroissant, les fibromes naso-pharyngiens déplacent, usent, perforent, détruisent les os ; ils poussent des prolongements, plus ou moins nombreux, qui envahissent les parties voisines du point primitif d'implantation.

« Les prolongements se font : soit du côté des fosses nasales, soit vers le pharynx buccal, soit dans les fosses zygomatique et temporale, soit dans l'orbite, soit enfin dans le crâne » (Jamain et Terrier).

La présence de l'orifice postérieur des fosses nasales sur les bords duquel le néoplasme peut d'ailleurs s'insérer primitivement, explique l'envahissement de ces cavités : l'abaissement facile du voile du palais, la destruction quelquefois observée de la voûte osseuse palatine nous rendent compte de la présence des lobes de la tumeur dans le pharynx buccal et dans la bouche elle-même.

La communication des sinus frontaux, sphénoïdaux, maxillaires, des cellules ethmoïdales avec les fosses nasales, nous permet de comprendre l'envahissement de ces cavités par le néoplasme dès qu'il a poussé un prolongement dans les fosses nasales.

Les prolongements du polype peuvent arriver dans la cavité orbitaire, de deux façons différentes : soit par destruction de sa paroi interne, et en particulier de l'unguis, soit par la fente sphéno-maxillaire.

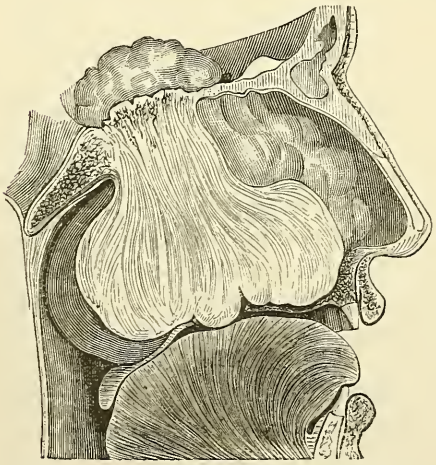

Fig. 329. — Polype fibreux naso-pharyngien avec perforation du crâne. (O. Weber.)

« L'envahissement des fosses zygomatiques, d'ordinaire unilatéral, se fait par la fente ptérygo-maxillaire ; le prolongement temporal résulte du prolongement zygomatique arrêté par la branche montante du maxillaire inférieur et dévié en haut » (Jamain et Terrier). Le prolongement, pour arriver à la fosse temporale, passe sous l'arcade zygomatique, après avoir contourné l'articulation (temporo-maxillaire qui peut être luxée ; cas de Flaubert, in Th. Postel. Paris, 1867).

Les prolongements crâniens résultent soit de la destruction des parois des sinus frontaux envahis par le fibrome, soit de la destruction des cellules ethmoïdales (fig. 329).

Étiologie et pathogénie. — L'étiologie des polypes naso-pharyngiens est des plus obscures. Les traumatismes antérieurs, les mauvaises conditions hygiéniques, la scrofule ont été invoqués, sans preuves, comme causes de leur développement.

Les deux seules conditions étiologiques qu'il importe de bien préciser sont relatives à l'*âge* et au *sexe* du malade.

Les fibromes naso-pharyngiens s'observent presque exclusivement dans le sexe masculin. Cependant il existe des faits indiscutables de polypes naso-pharyngiens chez la femme. Pluyette (de Marseille) a pu en réunir 22 cas ; mais il n'en retient, faute de renseignements précis, que 9, qu'il considère comme absolument authentiques. Dans ces 9 cas se trouvent ceux bien connus, et cités partout, de A. Richard et de Verneuil.

C'est de quinze à vingt-deux ans que les fibromes naso-pharyngiens se rencontrent dans le sexe masculin ; on n'en verrait plus après trente ans. Des cas ont été observés chez des sujets de cinq, et même de deux ans. Verneuil a trouvé, dans les *Mémoires de l'ancienne Académie de chirurgie*, un fait de Voisin, chirurgien de l'Infirmerie royale de Versailles, où il est question d'une tumeur ayant l'apparence et le siège d'un polype naso-pharyngien chez un nouveau-né (le sexe n'est pas désigné). Un point qui mérite d'être signalé, c'est que le polype fibreux se verrait à tout âge chez la femme. Des deux malades de Verneuil, l'une avait soixante-deux, l'autre soixante-quatre ans. Pluyette nous montre que c'est surtout dans l'âge adulte que ces tumeurs existent chez la femme. Sur les 9 cas qu'il rapporte, 6 fois les malades avaient dépassé l'âge de vingt ans. « Au point de vue de la pathogénie de ces productions morbides, nous savons qu'on doit tenir grand compte de l'évolution du squelette. Cette évolution entraîne avec elle une sorte d'irritation physiologique des couches périostiques, irritation qui peut en quelque sorte se dévier et donner lieu à des tumeurs. Il y aurait aberration et exubérance nutritives, comme le dit le professeur Gosselin, qui d'ailleurs fait remarquer la valeur un peu hypothétique de cette assertion » (Jamain et Terrier).

Rappelons enfin la structure spéciale du périoste de l'apophyse basilaire.

Pluyette écrit : « Partant de ce principe que l'aptitude à produire du tissu fibreux est spéciale à l'individu, nous admettons que la menstruation joue le rôle d'une révulsion continuelle qui détourne la production de l'apophyse basilaire pour la reporter dans les parois utérines; d'où il résulte que le fibrome utérin est chez la femme l'analogue du fibrome naso-pharyngien chez l'homme ». D'où, si nous comprenons bien l'auteur, la rareté du polype du nez chez la femme, sa fréquence chez l'homme. Nous laissons à Pluyette la responsabilité de cette opinion.

Symptômes. — Le début des fibromes naso-pharyngiens est souvent inconnu. Le malade se plaint d'une gêne respiratoire légère, d'un enchifrènement plus ou moins prononcé, il est sujet à de légères épistaxis. En même temps, un écoulement séreux se fait par les narines. On note dans la plupart des cas une céphalalgie sourde, gravative. On croit avoir affaire à un coryza chronique. Malgré un traitement approprié, les symptômes du début s'accusent. L'individu atteint se plaint bientôt de la sensation d'un corps étranger dans les fosses nasales; le goût, l'odorat sont émoussés, l'ouïe est souvent affaiblie, soit qu'il y ait des phénomènes congestifs du côté de la trompe d'Eustache, soit que son ouverture pharyngienne soit plus ou moins obstruée par la tumeur naso-pharyngienne.

Ces troubles fonctionnels amènent l'observateur à un examen plus attentif du malade.

Souvent alors, en examinant les fosses nasales directement ou à l'aide du spéculum, on trouve dans une narine, ou dans les deux, une tumeur rosée ou rouge, dure, non élastique, peu mobile. Si on examine la bouche du malade, on voit assez souvent le voile du palais abaissé soit en totalité, soit d'un seul côté.

La tumeur a-t-elle atteint un certain volume, elle fait saillie dans le pharynx buccal; on l'aperçoit mamelonnée, rosée ou rouge, selon que la muqueuse qui la recouvre est plus ou moins congestionnée. Le doigt, introduit dans la bouche

et recourbé en crochet derrière le voile du palais, le malade ayant la tête renversée en arrière, permet de reconnaître le volume du fibrome, sa consistance, son point d'implantation. Il n'est pas rare que le toucher pharyngien, pratiqué même avec de grandes précautions, amène des hémorragies parfois très abondantes.

Les troubles fonctionnels peuvent ne pas s'exagérer si la tumeur reste stationnaire; mais, le plus souvent, elle augmente de volume et le fibrome naso-pharyngien pousse des prolongements dans différents sens. Alors de nouveaux troubles fonctionnels s'ajoutent aux premiers qui s'exagèrent, et bientôt apparaissent des déformations caractéristiques.

La respiration est souvent très gênée par l'accroissement de la tumeur; les accès de suffocation ne sont pas rares; le goût, l'odorat, l'ouïe s'affaiblissent de plus en plus et peuvent disparaître. Le fibrome remplissant de plus en plus les fosses nasales peut faire saillie au dehors des narines, le nez est déformé, paraît aplati. La compression du canal nasal, son envahissement par le néoplasme, donnent naissance à de l'épiphora, à une tumeur lacrymale. Quand le néoplasme envahit les fosses zygomatique et temporale, il n'est pas rare d'observer de la gêne de la mastication, un empâtement général de tout un côté du visage, l'effacement du creux parotidien. La tumeur pénétrant dans le sinus maxillaire déforme la joue en repoussant la paroi antérieure de cette cavité, efface la concavité du palais dur, qu'elle détruit et perfore quelquefois. Si le néoplasme pénètre dans l'orbite et s'y développe, il donne lieu à de l'exophtalmie; souvent alors le malade se plaint de diplopie. Les paupières ne peuvent plus se fermer, la conjonctive et la cornée s'enflamment. La tumeur peut comprimer le nerf optique et amener la cécité.

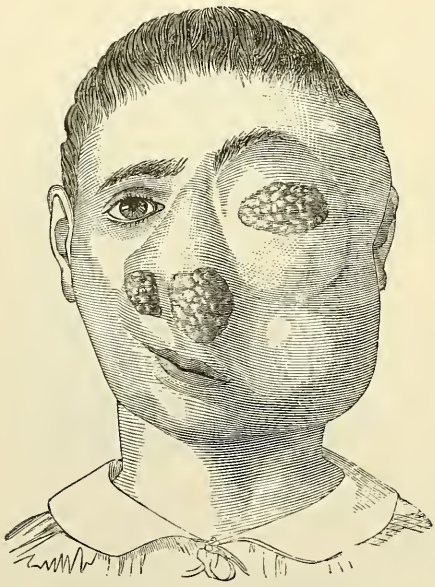

Fig. 330. — Polype naso-pharyngien arrivé à la dernière période de déformation. (Musée Dupuytren.)

Le fibrome naso-pharyngien peut enfin envahir la cavité crânienne; le plus souvent les prolongements crâniens ne sont reconnus qu'à l'autopsie, le cerveau tolérant bien une compression lente; dans quelques cas cependant on a noté une céphalalgie intense, dans d'autres des phénomènes nerveux graves, des vertiges, de la somnolence, du coma.

L'état général du malade reste bon, pendant un certain temps, mais avec les progrès de la tumeur il s'altère. La respiration, la déglutition se faisant d'une manière imparfaite, les hémorragies aidant, le malade tombe bientôt dans un état anémique que traduit la pâleur de la face déformée; il maigrit, devient apathique.

Marche. — Durée. — Terminaisons. — Les polypes naso-pharyngiens

présentent, en somme, trois stades dans leur évolution : une période de début, marquée surtout par le coryza chronique; une période d'état, caractérisée par des troubles fonctionnels divers qui témoignent du développement de la tumeur; enfin une troisième période d'envahissement, caractérisée par les déformations de la face.

Il n'est guère possible de fixer la durée de chacune de ces périodes. La tumeur marche d'ailleurs d'autant plus vite que le sujet est plus jeune. Dans un cas de Richard, un enfant meurt six mois après le début de l'affection. Les troubles fonctionnels graves ne se montrent en général que un à deux ans après les premiers symptômes.

La guérison est possible par gangrène spontanée et élimination consécutive du fibrome, on en possède quelques exemples authentiques (cas personnel).

Mais un fait de la plus haute importance, et qui a été bien mis en lumière par Legouest, à la Société de chirurgie (séance du 31 janvier 1866), c'est l'arrêt d'accroissement d'un polype naso-pharyngien et sa disparition possible quand le patient atteint l'âge adulte.

Velpeau, à cette occasion, faisait remarquer qu'il n'y a là rien d'extraordinaire, puisqu'on observe la régression des fibromes utérins au moment de la ménopause. Gosselin a publié, à ce sujet, une observation des plus intéressantes, dont voici les conclusions : « En résumé, voilà un jeune homme de vingt-deux ans, qui a failli mourir d'un fibrome naso-pharyngien suffocant. Un traitement palliatif a empêché la mort et ensuite a empêché la tumeur de redevenir suffocante; à l'âge de vingt-quatre ans et demi et alors qu'on ne fait plus aucun traitement chirurgical, les restes de la tumeur disparaissent spontanément. Ils sont résorbés et non éliminés. Une réparation, dont nous ne connaissons pas exactement les moyens, se fait du côté de la paroi orbitaire et de la paroi naso-crânienne. Les symptômes de compression du côté de l'œil et du côté du cerveau disparaissent et bref le malade paraît guéri. »

Un autre fait de régression rapporté par Lafont (*Gaz. hebd.*, 1875) n'est pas moins probant.

Du reste, Velpeau, Guyon ont cité des cas où le polype opéré, quoique incomplètement, au début de l'âge adulte, n'a pas récidivé.

On comprend toute l'importance de ces observations au point de vue thérapeutique.

S'il est certain que les fibromes naso-pharyngiens peuvent guérir spontanément, il n'en est pas moins vrai qu'ils amènent trop souvent la mort des malades. Elle résulte soit de l'asphyxie lente et de la dysphagie progressive, soit, ce qui est plus rare, d'accidents cérébraux, du coma qui termine la scène, soit encore de septicémie résultant de la déglutition des produits morbides qui viennent du néoplasme ulcéré, soit enfin et surtout des hémorragies fréquentes et abondantes qui peuvent d'ailleurs se produire à toutes les périodes de l'évolution du néoplasme.

Diagnostic. — Si la pratique de l'examen rhinoscopique était plus répandue, les fibromes naso-pharyngiens seraient moins souvent méconnus, à leur début.

On croit en effet à un coryza chronique qu'on traite d'une façon banale, et, ce n'est que quand les troubles fonctionnels apparaissent qu'on songe à examiner les fosses nasales et le pharynx, alors que la tumeur a déjà acquis un certain volume; ou bien le chirurgien consulté pense à l'existence de végéta-

tions adénoïdes, de polypes muqueux, il pratique la rhinoscopie et reconnaît son erreur.

Les polypes muqueux, en effet, quand ils s'insèrent vers l'orifice postérieur des fosses nasales, voire même sur les parois du pharynx, ne sauraient être confondus avec un polype fibreux. Leur multiplicité, leur mollesse, leur couleur d'un blanc grisâtre, permettent d'affirmer leur nature. Cependant Duplay insiste sur la coexistence possible des polypes muqueux et des fibromes naso-pharyngiens.

Les tumeurs du voile du palais, dont le toucher et la rhinoscopie postérieure permettront de reconnaître le siège et le point d'implantation, ne sauraient guère prêter à confusion.

Nous ne citerons que pour mémoire : le fait de Duplay, où, chez un enfant de quatre ans, un abcès froid, venu des premières vertèbres cervicales, simulait un polype naso-pharyngien; l'erreur fut d'ailleurs vite reconnue par la constatation d'une fluctuation évidente; le fait de Cruveilhier (*Anat. path.*), où une hernie du cerveau et de ses membranes à travers l'ethmoïde en imposa pour un polype.

Les tumeurs de mauvaise nature de la cavité naso-pharyngienne ont pu être prises pour des fibromes. Quelques signes cependant permettent de faire le diagnostic différentiel. Le fibrome naso-pharyngien est une affection de l'adolescence (le plus souvent du moins), il a en général une marche lente, il ne s'accompagne pas d'engorgement ganglionnaire. Les caractères des tumeurs malignes sont opposés; on les observe surtout dans l'âge adulte, leur marche est rapide, les ganglions sont vite envahis. Les signes locaux diffèrent un peu, le polype fibreux est en général dur, peu élastique, bien limité, le cancer est plus mou, plus friable, plus diffus.

Sous le nom de polypes naso-pharyngiens, nous n'avons entendu parler que des fibromes purs. Mais il est arrivé bien souvent que des tumeurs considérées comme telles, examinées au microscope, étaient en réalité des fibro-sarcomes, des sarcomes vrais. Comme le faisait remarquer Trélat (Soc. de chir., 1875), il n'y a entre les fibromes, les fibro-sarcomes et les sarcomes vrais que des transitions insensibles, et leur diagnostic différentiel, sur le vivant, est impossible.

Le diagnostic de polype naso-pharyngien étant porté, il faut encore chercher à connaître le volume, le point d'implantation, les adhérences, les prolongements de la tumeur[1].

On peut se rendre compte, d'une façon très approximative du reste, du volume du fibrome, en introduisant le doigt dans le pharynx et une sonde dans la narine. La même manœuvre permet d'acquérir quelques notions sur la mobilité du néoplasme. La largeur de la base d'implantation, les adhérences de la masse en différents points ne peuvent être reconnues que par le toucher digital. La rhinoscopie postérieure, quand elle est praticable, et elle ne l'est qu'au début de l'affection, a fourni dans quelques cas des renseignements sur le volume du fibrome, sur son pédicule. Quant aux prolongements orbitaires, maxillaires, zygomatiques, ce sont les déformations caractéristiques, décrites plus haut, qui permettent seules de les affirmer. Est-il possible de diagnostiquer les prolongements crâniens? Non. La céphalalgie persistante, les troubles visuels, la somnolence, les vertiges devront les faire craindre, mais ne permettent pas de les

[1] La radiographie ne nous a donné, dans un cas, qu'un résultat négatif.

affirmer. D'après Gaudt, l'atrophie de la papille indiquerait toujours un prolongement crânien puisqu'elle serait la preuve de la compression des nerfs, d'une bandelette ou des couches optiques. Michaux n'accorde à ce fait qu'une valeur minime. Les parois crâniennes amincies peuvent se laisser soulever au point d'aller comprimer bandelettes et ganglions centraux, sans que pour cela la tumeur ait réellement envahi la cavité crânienne après avoir perforé, détruit ses parois.

Pronostic. — Le pronostic des fibromes naso-pharyngiens est très grave.

L'âge du sujet doit être pris en sérieuse considération dans les éléments du pronostic. Avons-nous besoin de répéter que plus le sujet est jeune, plus l'affection marche rapidement, que plus il approche de l'âge adulte, plus il a de chances de voir la tumeur s'arrêter dans sa marche, disparaître même, après des opérations simplement palliatives, ayant pour but de lasser le polype?

Les menaces d'asphyxie, de septicémie, les hémorragies fréquentes, abondantes, assombrissent encore le pronostic. Celui-ci est grave encore à cause des opérations laborieuses que nécessite l'ablation des fibromes. L'acte opératoire, en effet, n'est jamais sans difficultés, il exige des précautions nombreuses et une main habile pour être mené à bonne fin.

Traitement. — Les méthodes employées pour la cure des polypes naso-pharyngiens sont nombreuses. On les divise en méthodes simples, méthodes composées.

Les méthodes simples se proposent d'atteindre le polype par les seules voies naturelles.

Les méthodes composées nécessitent, au contraire, des opérations préliminaires qui permettent d'aborder le polype par une voie large.

Ces opérations préliminaires font partie, comme le dit Verneuil, du premier combat qu'on livre au polype.

On peut s'ouvrir une voie vers la cavité naso-pharyngienne :

1° En faisant une large fenêtre à la voûte du palais (méthode palatine);

2° En ouvrant les fosses nasales (méthode nasale);

3° En réséquant tout ou partie du maxillaire supérieur (méthode faciale).

Méthodes simples. — L'exsiccation, le séton, moyens insuffisants; le broiement, imaginé par Velpeau, et qui peut déterminer des accidents septiques, des hémorragies; l'excision, qui expose de même aux hémorragies et qui, lorsqu'elle est praticable, est toujours incomplète, sont des procédés que nous ne citons que pour mémoire.

L'*arrachement* se fait à l'aide de pinces de modèles divers[1] introduites soit par les narines, soit par la bouche. Le polype saisi, ce qui n'est pas toujours facile, on cherche à l'arracher par la torsion et la traction combinées. Ce procédé ne peut guère être employé que dans les cas où le pédicule est petit, où la tumeur est mobile, sans prolongements. Il est insuffisant parce qu'il laisse toujours subsister quelques parcelles de la tumeur, il est aveugle parce qu'il est impossible de savoir ce qu'on saisit, parce qu'on peut arracher les points osseux

[1] L'arrachement des polypes naso-pharyngiens a été préconisé de nouveau dans ces derniers temps par Doyen (Académie de médecine, 1897) : au moyen d'une instrumentation spéciale, ce chirurgien désinsère d'abord le polype, comme une *huître de son écaille*, puis le saisit avec une pince, et l'extrait avec ses prolongements, en un tour de main. — Nous ne conseillons de recourir à ce procédé que dans les cas de polype limité et de petit volume.

d'implantation du pédicule, l'ethmoïde en particulier, d'où l'ouverture de la cavité crânienne.

La *rugination* est souvent employée comme complément des méthodes composées; en tant que méthode simple elle a été préconisée par Borelli (de Turin) et par A. Guérin, en France. Il s'agit de pousser, par les narines, une rugine, guidée par un doigt introduit dans le pharynx. Ce procédé n'est applicable qu'à des polypes de petit volume et sans prolongements.

C'est à un chirurgien du XIIIe siècle, Guillaume de Salicet, qu'on attribue l'idée de la *ligature du pédicule du polype* pour amener la mortification de la masse morbide. Toute la difficulté, et elle est grande, consiste à placer le lien constricteur sur le point d'implantation de la tumeur. Des instruments nombreux ont été inventés pour y parvenir, tels ceux de Rigaut, F. Hatin, Leroy d'Étiolles, etc. La ligature n'est pas sans dangers, il y a suppuration du pédicule, à la chute du polype, d'où, souvent, des accidents septicémiques et dès lors des hémorragies secondaires. La masse mortifiée peut en tombant obturer la glotte et déterminer des accidents asphyxiques, enfin ici encore l'opération est toujours incomplète.

La *ligature* peut être *extemporanée*. L'écraseur de Chassaignac, le serre-nœud de Maisonneuve, la pince-scie de Péan sont les instruments qui permettent de l'exécuter. C'est un progrès sur la ligature lente, mais la ligature extemporanée expose aux mêmes inconvénients que la ligature lente.

De la ligature on peut rapprocher la *compression* par des pinces à demeure, mise en pratique pour la première fois par Maliverni, qui en avait emprunté l'idée à Ch. Bell, et par Letenneur (de Nantes) (*Gaz. méd. de Paris*, 1860).

La *cautérisation*, comme la rugination, n'est le plus souvent qu'un procédé complémentaire d'une méthode composée, en particulier, de la méthode palatine. Le polype a été enlevé, l'ouverture palatine permet de surveiller le pédicule végétant, on le cautérise avec le thermo-cautère, le galvano-cautère, avec l'acide chromique (Verneuil), l'amadou caustique (amadou trempé dans une solution de chlorure de zinc) (Després), etc. [1].

Mais on a songé aussi à la cautérisation, en tant que méthode simple. Une des premières applications de ce procédé est due à Bourienne, qui, sans opération préliminaire, parvint à détruire un polype, par des cautérisations réitérées au beurre d'antimoine.

La *galvano-caustique thermique* (anse, couteau du galvano-cautère) a été employée avec succès par Verneuil. Elle ne présente du reste pas d'avantages sur la ligature extemporanée au point de vue de la destruction totale du polype.

La *galvano-caustique chimique ou électrolyse* amène la destruction du tissu morbide de deux façons : par décomposition, par cautérisation. Nélaton a le premier appliqué l'électrolyse au traitement des polypes naso-pharyngiens. Dolbeau et Guyon l'ont employée avec succès. Les séances doivent être de dix minutes chacune et doivent être répétées un assez grand nombre de fois (40 séances chez un malade de Guyon).

Méthodes composées. — Elles nécessitent, nous le savons, des opérations préliminaires. On pourrait écrire à ce sujet un long chapitre de médecine opératoire, il sortirait du cadre que nous nous sommes tracé; nous renvoyons aux

[1] Nous avons obtenu des succès avec la thermo-cautérisation répétée par l'ouverture palatine. Nous l'avons combinée avec l'ablation des prolongements jugaux, par l'excision de la muqueuse buccale, et nasaux, directement avec une pince.

traités spéciaux, et à l'excellent article de Spillmann dans le *Dictionnaire Dechambre* (art. Nez).

Méthode palatine. — L'idée en revient à Manne (d'Avignon), qui, le premier, en 1717, incisa le voile du palais sur la ligne médiane, pour arriver sur le point d'implantation d'un fibrome naso-pharyngien.

Dieffenbach, en 1834, et Maisonneuve, en 1859, firent une simple boutonnière palatine : leur opération n'est autre que celle de Manne, mais ils respectent le bord libre du voile du palais.

Eugène Bœckel (de Strasbourg) a conseillé d'inciser transversalement le voile du palais : la boutonnière ainsi faite donnerait plus de jour, elle pourrait se cicatriser spontanément, et, en tous cas, se prêterait plus facilement que l'incision longitudinale à une opération réparatrice.

L'incision de la portion molle du palais est une excellente opération, mais elle est insuffisante quand le polype est volumineux et présente des insertions multiples. Nélaton (1848), pour créer une voie plus large, ajouta à la fente palatine une résection partielle de la lame palatine des deux maxillaires supérieurs.

Après avoir fendu longitudinalement le voile du palais, il incise la fibro-muqueuse palatine sur le prolongement de cette section et s'arrête à 2 centimètres en arrière des incisives. Il fait ensuite, au point où s'arrête l'incision antéro-postérieure, une deuxième incision transversale de 3 centimètres de largeur, dont le milieu correspond à l'extrémité antérieure de l'incision antéro-postérieure. Après avoir décollé les deux lambeaux ainsi obtenus, il résèque, avec une pince de Liston, la voûte osseuse dans l'étendue de 30 millimètres en longueur et de 25 millimètres en largeur.

Adelmann, en 1845, avait enlevé un polype naso-pharyngien par le même procédé, mais il avait été servi par les circonstances, la tumeur ayant détruit la portion dure du palais. Il ne saurait donc partager avec Nélaton l'idée de la résection de la voûte palatine osseuse appliquée à la cure des fibromes naso-pharyngiens.

Méthode nasale. — Elle est des plus anciennes. Hippocrate, Celse incisaient les parties molles du nez pour mieux aborder les fosses nasales. Gurmann, Guillaume de Salicet dilataient les narines.

L'incision des parties molles du nez a été remise en honneur par Dupuytren. On la pratique soit sur la ligne médiane, procédé que préconise Verneuil, et l'on y joint souvent l'écartement des os propres du nez : soit dans le sillon naso-génien (Heister, Garengeot). Par là on découvre facilement la tumeur naso-pharyngienne, et on laisse la plaie ouverte tant que le néoplasme n'a pas été complètement détruit ; il s'agit là en définitive d'un procédé de cure lente qu'on retrouve dans la méthode palatine. Le malade conserve pendant longtemps une plaie hideuse, et, malgré une restauration consécutive, une déformation souvent très accusée.

Les mêmes incisions médianes du nez, du sillon naso-génien peuvent être appliquées à la cure extemporanée des polypes. Le fibrome enlevé, la restauration est immédiatement pratiquée, mais ces incisions sont souvent insuffisantes. Chassaignac (1854) eut le premier l'idée de détacher le nez d'un côté pour le rabattre sur la joue du côté opposé. Personne avant lui n'avait ouvert la voie nasale aussi hardiment (Verneuil).

Il se proposait, dans le cas où la voie ainsi obtenue eût été insuffisante.

de réséquer les os propres du nez. « Malgaigne, nous dit Péan, en décrivant l'opération de Chassaignac, se demanda si, au lieu d'enlever les os du nez, il ne serait point préférable de les détacher de manière à les replacer à la fin de l'opération. »

On trouve ainsi nettement exprimée l'idée de la résection temporaire des os propres du nez. Bœckel, nous dit encore Péan, fit sur le cadavre des essais répondant à cette indication; Von Burns, Hurpinski, Fergusson la mirent en pratique sur le vivant. Ollier surtout a perfectionné la méthode et c'est son procédé que nous indiquons : il pratique l'*ostéotomie verticale et latérale du nez et son renversement de haut en bas.* Ollier a décrit son opération pour la première fois en 1875; il l'a depuis mise en pratique une centaine de fois dans les cas de polypes naso-pharyngiens. Il a rappelé sur elle l'attention de la Société de chirurgie en 1889 (séance du 15 mai). Cette méthode comprend trois temps :

Premier temps. — Les parties molles sont incisées du premier coup, à fond, jusqu'à l'os. L'incision part du bord postérieur d'une des ailes du nez, remonte jusqu'au niveau de la dépression naso-frontale qu'elle traverse pour redescendre jusqu'au bord postérieur de l'aile du côté opposé. Avec une petite scie, on coupe la charpente osseuse du nez, en suivant l'incision extérieure. Le nez est alors renversé en bas à l'aide de quelques coups de ciseaux donnés sur la cloison et les cartilages des ailes du nez.

Deuxième temps. — La cloison est mobilisée sur le côté par l'introduction du doigt dans l'une des fosses nasales.

Troisième temps. — On extrait le polype en l'arrachant à l'aide de fortes pinces. S'il est implanté sur l'apophyse basilaire, on la rugine en guidant l'instrument à l'aide d'un doigt introduit dans le pharynx nasal.

Le nez est ensuite suturé par des points multiples qui traversent toutes les parties molles y compris le périoste. Si l'affrontement est fait avec soin, la réunion par première intention s'obtient au bout de quelques jours.

Méthode faciale. — Elle est de date relativement récente.

La résection du maxillaire supérieur a été faite pour la première fois, afin d'extraire un polype naso-pharyngien, par Syme (d'Édimbourg) en 1832.

Flaubert (de Rouen) répéta cette opération en 1840. Michaux, Maisonneuve, Robert, Nélaton, Verneuil et un grand nombre d'autres chirurgiens ont depuis pratiqué cette opération. Il ne nous appartient pas de la décrire. Ollier a conseillé la résection sous-périostée du maxillaire supérieur. C'est un progrès sur les anciens procédés.

Mais nous devons dire que, malgré l'excellence de la méthode qui permet de bien découvrir la tumeur et son point d'implantation, de surveiller par la brèche palatine le pédicule du fibrome, on n'a pas tardé à rejeter ces grands délabrements de la face, et que la *résection partielle* du maxillaire supérieur a été souvent employée au lieu et place de la *résection totale.*

Chassaignac avait déjà conseillé de toujours respecter le plancher de l'orbite.

Michaux (de Louvain) a eu le premier l'idée de cette résection partielle. Bérard, Huguier, Demarquay, Vallet (d'Orléans), Péan ont décrit des procédés spéciaux dans le détail desquels nous ne saurions entrer. Ces procédés méritent d'être conservés, mais on peut leur faire un reproche, c'est de donner trop souvent un jour insuffisant.

Les résections du maxillaire supérieur, totales ou partielles, laissent subsister des difformités et des troubles du côté de la phonation, de la mastication. L'idée

de remettre en place le maxillaire réséqué en totalité ou en partie, en un mot l'*idée de la résection temporaire*, appartient à un chirurgien français.

Les Allemands revendiquent pour Langenbeck la priorité de cette conception. Verneuil, à la Société de chirurgie (séance du 25 juillet 1875), a fait justice des prétentions allemandes en rappelant que « l'idée théorique du déplacement des os et de leur réintégration en leur lieu primitif, après l'ablation du polype, appartient entièrement et absolument à Huguier ».

S'il est vrai que Langenbeck ait pratiqué la résection temporaire et partielle du maxillaire supérieur en 1859, et qu'il ait modifié avantageusement en 1861 le procédé de Huguier pour la résection temporaire de cet os, il n'en reste pas moins démontré que le chirurgien français avait émis l'idée de cette résection temporaire en 1852 et 1854. Il avait d'ailleurs pratiqué cette opération pour la première fois en 1860.

Les différents procédés de résection temporaire du maxillaire supérieur appartiennent à Huguier, Langenbeck, Bœckel. La récidive possible, après ces résections, a fait abandonner à Verneuil et Trélat [1] ces opérations sanglantes.

Nous ne voulons point terminer ce chapitre sans dire un mot de la méthode orbitaire ou lacrymale décrite par Rampolla (de Palerme) en 1860. « Son auteur proposait de perforer l'unguis pour aller sectionner le pédicule du polype au moyen de l'écraseur linéaire ou de la ligature extemporanée. Verneuil, dans son rapport à ce sujet, a parfaitement prouvé que ce procédé n'était qu'un nouveau mode de ligature ingénieux, fondé sur des relations anatomiques exactes, mais qui, comme tous les procédés de ligature, ne garantissait nullement de la récidive. D'ailleurs la seule fois que ce procédé a été employé sur le vivant, il a été suivi d'insuccès » (Duplay).

Nous avons à plusieurs reprises, en parlant des méthodes composées, employé les expressions de cure extemporanée, cure lente des polypes naso-pharyngiens.

Dans la cure extemporanée, le polype une fois enlevé, l'opération est considérée comme complète, définitive, le malade comme guéri.

Dans la cure lente, au contraire, après l'ablation, on se propose de surveiller le pédicule et de traiter les récidives par des moyens divers (rugination, cautérisation thermique ou chimique).

Il est bien évident que les résections temporaires ne peuvent s'appliquer qu'aux procédés de cure dite extemporanée. Quant aux procédés de cure lente, ils peuvent être employés dans les trois méthodes, faciale, palatine, nasale. Cette dernière, cependant, qui laisse longtemps ouverte une plaie hideuse, est abandonnée aujourd'hui.

La méthode faciale, mais surtout la méthode palatine, qui l'une et l'autre laissent une ouverture buccale qui permet de surveiller le néoplasme, se prêtent admirablement au procédé de cure lente ; aussi sont-elles le plus souvent employées.

Tous ceux qui ont écrit sur les polypes naso-pharyngiens terminent leur étude par un parallèle entre les diverses méthodes proposées pour les guérir, et arrivent à cette conclusion qu'aucun procédé ne doit être rejeté, chaque cas présentant une indication spéciale. C'est aussi notre opinion, et nous dirons avecKirmisson (*Manuel de pathologie externe*) :

« Rarement les méthodes simples conviennent au traitement des polypes naso-pharyngiens.

[1] Trélat, *Cliniques chirurgicales de la Charité*, II.

« Le malade approche-t-il de l'âge adulte, la tumeur a-t-elle un volume modéré, n'entraîne-t-elle pas de péril imminent, on peut tenter la cure lente par l'arrachement, les cautérisations, l'électrolyse; la voie palatine se prête très bien à ce traitement.

« Au contraire, s'agit-il d'un jeune enfant, d'un polype volumineux, à prolongements multiples, menaçant à bref délai l'existence s'il n'est enlevé en totalité, il faut avoir recours à la cure rapide au moyen d'une large opération préliminaire.

« Suivant les cas, ce sera la méthode nasale ou la voie faciale qui devra être conseillée. »

3° *POLYPES FIBRO-MUQUEUX*

Il s'agit là d'une variété de tumeur prenant naissance dans les arrière-narines, tenant par sa structure du polype fibreux et du myxome classique.

Bien connus aujourd'hui (Richet et Legouest, Labbé, Trélat, Mathieu, Dejail, etc.), les polypes fibro-muqueux se développent généralement chez l'adulte de 16 à 40 ans, mais on les a également observés chez des sujets plus jeunes (6-12 ans, S. Moure) ou plus âgés, au-dessus de 60 ans (Panas). Les causes sont celles de toutes les autres tumeurs bénignes des fosses nasales.

Symptômes. — L'enchifrènement plus ou moins marqué est le premier symptôme qui attire l'attention; d'abord unilatéral, il arrive graduellement à atteindre les deux côtés à mesure que le volume du néoplasme augmente. Ce dernier étant ordinairement pédiculé, il est habituel de voir les symptômes d'obstruction nasale varier avec les positions de la tête du sujet, suivant que le polype remplit plus ou moins l'orifice choanal. Lorsque la tumeur a acquis un volume considérable, œuf de pigeon, de poule, ou même plus encore, l'entrée de l'air est tout à fait impossible et il en résulte les troubles de l'obstruction complète des fosses nasales.

A l'examen direct, les polypes fibro-muqueux ont l'apparence lisse, grisâtre, un peu rouge dans les points exposés à des frottements, qui les font ressembler aux myxomes classiques des fosses nasales. Toutefois, leur consistance est plus dure. Ils s'insèrent habituellement par un pédicule aplati, rubané, sur le pourtour de l'orifice postérieur du nez, de la cloison ou des cornets, souvent même au-devant du sphénoïde. Ils ne sont mobiles qu'autant que leur volume le leur permet.

Ces polypes sont constitués par du tissu fibreux et myxomateux (Cornil et Coyne).

Ils ont une tendance à augmenter de volume au point de refouler le voile du palais et de faire saillie dans le pharynx buccal, mais on n'observe pas ici de déformations osseuses, pas d'envahissement des cavités voisines, pas d'hémorragies spontanées, en un mot, aucun des symptômes graves des polypes naso-pharyngiens classiques, avec lesquels ils n'ont d'autres rapports que le siège.

Les polypes fibro-muqueux constituent donc une affection bénigne; une fois opérés, ils n'ont guère de tendance à récidiver.

Diagnostic. — Il importe de faire le diagnostic différentiel d'avec le fibrome (voir plus haut).

Traitement. — Il faut opérer par les voies naturelles en sectionnant par les narines antérieures, au moyen du couteau galvanique, le pédicule visible de la tumeur, qui tombe dans le pharynx et qu'on recueille par la bouche. Quand le pédicule n'est pas visible, il faut essayer l'anse froide ou chaude qu'on introduira par la narine et que l'index, introduit dans la bouche, aidera à placer. D'autres fois, on ne pourra passer que par la bouche, derrière le voile.

CHAPITRE III

VICES DE CONFORMATIONS ET DIFFORMITÉS DU PHARYNX NASAL

Les *anomalies congénitales* du pharynx nasal sont rares: elles consistent : 1° en *oblitération* [1] *de l'orifice postérieur des fosses nasales* (choanes) ; 2° en *adhérence du voile du palais à la paroi postérieure du pharynx* (rare) : 3° en *divisions médianes du voile du palais*; le voile *bifide* est assez souvent esquissé, par une encoche, qu'on observe à la pointe de la luette; 4° *en perforation*, au niveau du pilier.

Les *anomalies acquises* sont le résultat *d'ulcérations graves du voile* (syphilis, lupus) *et des cicatrices consécutives.*

Dans une thèse étudiée, Georges Homolle [2] a décrit : I, les *pertes de substance du voile* et II, ses *adhérences vicieuses.*

I. *Les pertes de substance du voile* peuvent se présenter sous trois formes, que Fournier a heureusement caractérisées :

1° *Échancrures marginales;*

2° *Ulcère perforant;*

3° *Division en rideaux.*

1° *Échancrures marginales.* — La lésion occupe le bord libre soit de l'un des piliers, soit du voile : la courbe normale que dessinent ces parties, est brusquement interrompue par l'intersection d'une courbe de rayon différent, ou par une incisure plus ou moins profonde, et plus ou moins régulière. — Cette portion est amincie, et donne lieu à une cicatrice marginale, linéaire, sous forme d'une bandelette nacrée.

2° *Ulcère perforant.* — Il occupe fréquemment la ligne médiane : il peut alors affecter le voile ou la voûte; dans quelques cas rares, il siège au-dessus de l'un des piliers : le contour de la perte de substance est formé par un bord mince et nacré.

La perte de substance forme quelquefois une sorte de canal creusé à travers toute l'épaisseur des parties molles et du squelette osseux, comme si une portion de la voûte avait été détachée à *l'emporte-pièce.*

3° *Division en rideaux.* — Quand une perforation s'est produite au voisinage du bord libre du voile, ou d'un pilier, et que, par ses progrès, elle s'étend jusqu'à ce bord même et en interrompt la continuité, ou bien lorsqu'une incisure profonde du bord libre va se continuer avec une perforation, le voile du palais

(1) Escat, *De la sténose congénitale des fosses nasales et du naso-pharynx.* (*Arch. int. de laryngol.*, mai, juin 1896.)

(2) Georges Homolle, *Des scrofulides graves de la muqueuse bucco-pharyngienne*, Paris, 1875.

se trouve partagé en deux lambeaux flottants, qui tendent à s'écarter l'un de l'autre, à la manière de deux rideaux.

Le voile, partagé par cette division profonde, n'est plus susceptible de reprendre ses caractères de l'état normal : l'écartement que les muscles tendent à produire, ici, comme dans les divisions congénitales, s'exagère sous l'influence du retrait cicatriciel, et l'isthme du gosier présente, au lieu du cintre régulier, qu'on lui connaît, une ogive très aiguë : tout le contour est marqué par une ligne fibreuse, et très souvent des cicatrices plus ou moins profondes couvrent les parties voisines du voile.

II. *Adhérences vicieuses.* — Les adhérences du pilier ou du voile avec la paroi postérieure du pharynx s'observent fréquemment (lupus, syphilis).

Le pilier adhérent est le plus souvent porté en dedans, étalant ainsi la loge amygdalienne : mais il peut être, au contraire, caché derrière le pilier antérieur : l'excavation est alors complètement masquée.

Dans le cas de fusionnement du voile avec la paroi postérieure du pharynx, le voile forme un rideau transversalement tendu d'avant en arrière : il ne reste, entre lui et la paroi postérieure, qu'un orifice, dont le diamètre peut ne pas dépasser celui d'une plume d'oie, d'une aiguille à tricoter, ou s'effacer même complètement; les fosses nasales n'ont plus alors de communication avec la gorge (H. Paul, de Breslau, *Arch. f. klin. Chir.*, t. VII, p. 110, et *Arch. gén. de méd.*, 1865. — Isambert, *Mém. de la Soc. des hôp.*, 1871, p. 107. — Fougères, Thèse de Paris, 1871, n° 37. — G. Homolle, *loc. cit.*).

Nous n'avons pas à insister sur l'influence fâcheuse que des adhérences aussi étendues exercent sur l'*audition*, l'*olfaction*, la *voix* et la *respiration*.

La *staphylorraphie* peut remédier à certaines de ces infirmités, de même qu'il sera quelquefois possible de libérer les adhérences du voile à la paroi postérieure du pharynx; mais, malgré ces tentatives opératoires, le timbre de la voix est à jamais perdu.

Ces opérations ne doivent jamais être tentées avant la cicatrisation complète des ulcérations.

QUATRIÈME PARTIE

MALADIES DES SINUS

Elles comprennent la description des affections du sinus maxillaire, du sinus frontal, des cellules ethmoïdales et du sinus sphénoïdal. En considérant ces diverses cavités accessoires comme des annexes des fosses nasales, il semble que l'on puisse se dispenser de faire leur pathologie complète qui ne serait, particulièrement pour les lésions inflammatoires, qu'une répétition de ce qui a été dit relativement aux fosses nasales. Mais leur situation anatomique, leur forme, leurs communications avec les fosses nasales donnent une physionomie toute

différente pour les divers sinus entre eux, et vis-à-vis des lésions n'intéressant que les fosses nasales.

Suivant l'ordre adopté partout dans ce Traité, nous étudierons pour chaque sinus ou pour chaque groupe de sinus les *lésions traumatiques*, les *collections liquides*, auxquelles nous rattacherons les *fistules* et les *tumeurs*.

Mais avant d'étudier les affections particulières à chaque sinus, il convient de traiter succinctement de quelques phénomènes généraux communs à tous, et bien étudiés dans le travail remarquable de Grünwald [1].

CHAPITRE PREMIER

I

INFLAMMATIONS AIGUES DES SINUS

Quel que soit le mode d'infection, ces inflammations ont toutes une origine microbienne. Celle qui nous intéresse le plus est :

1° *LE CATARRHE AIGU DES SINUS*

Il est consécutif à un coryza aigu. La muqueuse s'enflamme par continuité, s'œdématie ; elle est infiltrée de cellules rondes et présente de nombreuses ecchymoses. Souvent il se forme des kystes dus à la rétention des sécrétions dans les acini ou dans les canaux glandulaires. La sécrétion, très abondante, est d'abord séreuse, puis muqueuse, puis muco-purulente. Cette sécrétion peut s'éliminer par l'orifice naturel; si ce dernier est obstrué, il en résulte une rétention de la sécrétion dans une cavité close à parois inextensibles; c'est là l'origine de la céphalalgie intense et des névralgies qu'occasionne souvent le coryza.

Pendant la marche habituelle de l'affection, la tuméfaction de la muqueuse diminue, la sécrétion muco-purulente s'écoule au dehors par l'orifice naturel, ou est résorbée par les vaisseaux lymphatiques. De cette façon se fait la *restitutio ad integrum*. Elle n'a cependant pas toujours lieu, et dans ce cas la sécrétion muco-purulente continue et conduit à la suppuration chronique.

Le ***diagnostic*** du catarrhe aigu des sinus est incertain. On peut en soupçonner l'existence lorsque les symptômes névralgiques, qui sont fréquents dans les affections des sinus, se trouvent associés à un coryza aigu.

Traitement. — La douche d'air d'après la méthode de Politzer est susceptible d'ouvrir les orifices sinusiens et de permettre à ces cavités de se vider ; mais le danger d'une infection de l'oreille moyenne doit faire rejeter cette méthode. La cocaïnisation de la muqueuse nasale amène un soulagement très prompt en rétablissant, momentanément du moins, la perméabilité des ouvertures de communication entre les sinus et les fosses nasales.

[1] *Die Lehre von den Naseneiterungen*, 2e édit., 1894. Lehmann, édit., Munich.

2° *EMPYÈME AIGU DES SINUS*

Les observations en sont rares, car ou l'affection guérit spontanément, ou le malade ne se montre que lorsqu'il a souffert pendant plusieurs semaines, c'est-à-dire lorsque sa sinusite est passée à l'état chronique. Ces cas tiennent donc, comme description, du catarrhe aigu et de l'empyème chronique.

II

EMPYÈMES CHRONIQUES DES SINUS

Étiologie. — Nous ne savons pas s'il existe un processus inflammatoire latent qui d'emblée prend le caractère de suppuration chronique. Il est certain que la plus grande partie des empyèmes chroniques résultent d'inflammations aiguës, catarrhales ou purulentes. Mais pourquoi n'y a-t-il qu'une faible partie des inflammations aiguës qui passent à l'état d'empyème chronique? Il est impossible de répondre actuellement avec certitude à cette question. On peut admettre que la situation défavorable de quelques orifices sinusiens, dans les fosses nasales, constitue une prédisposition à la transformation purulente chronique des processus inflammatoires aigus, par simple rétention de la sécrétion. Mais on peut affirmer qu'à elle seule, cette cause, qui met en état d'infériorité les sinus maxillaires et sphénoïdaux, n'est pas suffisante. Il est vraisemblable qu'il s'agit là d'une action microbienne surajoutée à celle qui avait déterminé la phase aiguë.

Anatomie pathologique. — La muqueuse épaisse, boursouflée, présente des excroissances papillaires en plus ou moins grande abondance. Le microscope décèle une infiltration abondante de cellules rondes. Les vaisseaux et les glandes sont détruits. Consécutivement au processus suppuratif, la muqueuse subit une dégénérescence fibreuse, avec faible infiltration cellulaire et absence de glandes et de vaisseaux (Zuckerkandl).

L'os est souvent intéressé et présente soit une destruction de la face interne des parois, soit le refoulement de ces mêmes parois. Il est souvent le siège d'ostéite et de nécrose.

Symptomatologie commune à tous les sinus. — Il existe un certain nombre de symptômes communs à la suppuration chronique de tous les sinus, quelle que soit la cavité sinusale affectée.

A. *Écoulement de pus par le nez* (*Pyorrhée nasale*). — Il a des caractères particuliers. D'abord il est *périodique*, cette périodicité tenant surtout au plus ou moins libre écoulement du pus dans telle ou telle position, et souvent aussi au fait d'une atténuation ou d'une recrudescence dans le processus suppuratif.

L'*unilatéralité* de l'écoulement est caractéristique, dans la majorité des cas.

La *localisation du pus* dans les fosses nasales dépend de plusieurs facteurs : de la situation de l'orifice sinusal, de la position de la tête, et du courant d'air respiratoire. Le pus provenant des sinus et cellules antérieurs s'écoule dans le

méat moyen et de là, le jour, s'étale sur le cornet inférieur et sur le plancher nasal : la nuit, s'écoule sur le voile du palais et la paroi postérieure du pharynx. Le pus des cellules postérieures couvre le cornet supérieur, remplit le méat supérieur et la fente olfactive et s'écoule dans la position dorsale, sur la voûte du pharynx. Dans la cavum le pus s'étale en longue traînée sur toute la muqueuse et s'y dessèche, formant comme un vernis. La muqueuse macère sous cet enduit et a une tendance à l'atrophie.

Le pus a une *couleur* blanc jaunâtre, une consistance variable, et une fétidité très grande qui ne rappelle pas l'odeur de l'ozène.

B. Des polypes plus ou moins gros ont pris naissance sur la partie de la muqueuse constamment baignée par le pus : ils siègent surtout au voisinage de l'orifice sinusal malade.

C. Grünwald donne les épistaxis répétées comme un symptôme fréquent, commun aux diverses sinusites.

D. La *céphalalgie* ou la *pesanteur de tête* est un symptôme des plus fréquents. Souvent continue, cette céphalée peut être périodique, le soulagement coïncidant avec l'évacuation d'une petite quantité de pus.

E. L'odorat est souvent affaibli. La cacosmie subjective s'observe quelquefois dans les empyèmes latents.

F. De nombreux troubles de la vue ont été signalés aussi.

Diagnostic. — C'est à Ziem [1] que revient le mérite d'avoir établi le fait que la plupart des suppurations nasales reconnaissent pour cause une lésion circonscrite et, dans l'espèce, l'empyème d'un ou de plusieurs sinus. Les rhinologistes lui ont donné raison, et Grünwald insiste beaucoup sur l'importance de la recherche des sinusites.

Le diagnostic d'une suppuration sinusale n'est certain que lorsque l'on peut démontrer la *présence du pus dans le sinus*. Cette démonstration ne peut être faite qu'en pénétrant dans la cavité par l'orifice naturel, ou par un chemin artificiel, au moyen d'un instrument le long duquel le pus peut s'écouler, ou par lequel le pus peut être aspiré, ou encore par lequel on peut pratiquer une irrigation qui chasse le pus au dehors du sinus.

Les autres signes, ainsi la *transillumination*, sont trop incertains pour pouvoir seuls faire le diagnostic, bien qu'en y contribuant dans une large mesure.

Pronostic. — La guérison spontanée est douteuse. Il est certain qu'un traitement bien appliqué, fait avec exactitude pendant le temps nécessaire, doit arriver à la guérison. Mais ces soins durent longtemps et n'arrivent souvent pas à leur but faute de patience de la part des malades.

Traitement. — Avant de s'occuper de l'empyème lui-même, il faut d'abord soigner les lésions causales et avoisinantes (dents, polypes, altérations osseuses, etc.).

Quant à attaquer l'empyème lui-même, il va sans dire que le mode de traitement variera selon la localisation du mal. D'une façon générale, les indications sont toujours les mêmes, et on peut dire que dans l'empyème simple il suffit quelquefois pour la guérison d'établir l'écoulement continuel du pus par le point le plus déclive. Au contraire, les empyèmes compliqués d'ostéite et de

[1] Ziem, *Sur la signification e le traitement des suppurations nasales. Monatschrift f. Ohrenh.*, 1886.

formation de fongosités réclament une thérapeutique beaucoup plus énergique, ayant pour but d'éliminer tout ce qui est pathologique. C'est en traitant des divers sinus en particulier, que nous verrons les divers procédés employés à cet effet.

CHAPITRE II

MALADIES DU SINUS MAXILLAIRE

Nous étudierons successivement les lésions traumatiques du sinus maxillaire, et ses lésions vitales et organiques.

I

LÉSIONS TRAUMATIQUES DU SINUS MAXILLAIRE

1° *PLAIES — CONTUSIONS — FRACTURES*

Des instruments piquants, tranchants ou contondants, des projectiles d'armes à feu, peuvent produire une plaie pénétrante du sinus maxillaire. Celle-ci s'accompagne d'une solution de continuité des téguments, d'une fracture de la paroi et d'un épanchement de sang dans la cavité du sinus.

La lésion peut rester limitée au sinus (tel est le cas cité par Béclard, dans lequel l'extrémité ferrée d'un parapluie avait pénétré directement dans l'antre d'Highmore), ou bien intéresser encore les parties voisines du sinus.

Les fractures de la paroi antérieure du sinus sont généralement comminutives et s'accompagnent d'un enfoncement des fragments : un épanchement sanguin, l'existence de corps étrangers, la suppuration, la nécrose des parois, une fistule, constituent les complications immédiates ou lointaines des fractures.

L'emphysème est un bon signe de ces fractures, mais il n'est pas constant [1].

Un gonflement notable de la face masque la déformation et l'enfoncement, qu'il faudra rechercher par une exploration digitale, à travers le vestibule de la bouche.

Évacuer le sang épanché dans le sinus, extraire les corps étrangers qu'il peut contenir, redresser les fragments enfoncés, au moyen d'une pince, d'une spatule, telles sont les différentes indications du traitement.

2° *ÉPANCHEMENTS SANGUINS*

Le sang contenu dans le sinus maxillaire peut provenir de ses parois ou des fosses nasales. Dans le premier cas, une contusion de la joue, une fracture sont l'origine de l'hématome. Les épanchements sanguins consécutifs à l'épistaxis succèdent à la pénétration du sang dans l'antre d'Highmore : c'est surtout après

[1] Desprès attribue une grande valeur à l'*emphysème qui débute par le milieu de la paupière inférieure*, après un traumatisme de la face; l'air proviendrait, dans ces cas, du sinus maxillaire, à travers une fracture de la paroi supérieure (voy. *Gaz. des hôp.*, 1889, p. 585).

le tamponnement des fosses nasales, que le sang peut forcer l'orifice naturel du sinus et refluer dans sa cavité [1].

Les *hématomes non traumatiques* sont rares : ils ont même été contestés. Cependant Giraldès, Duplay acceptent comme authentiques les observations de Knorz, Jourdain, Dupuytren, Velpeau.

Mais il y a des faits problématiques, et les observations de Bermond [2], de Boissarie [3], rentrent dans les cas douteux.

Le malade de Bermond avait reçu, vingt ans auparavant, un coup violent sur la face et présentait une tuméfaction considérable de la joue et de la voûte palatine; une incision dans ce dernier point avait donné issue à 1000 grammes de sang presque liquide.

Le sujet observé par Boissarie présentait tous les signes d'une tumeur du sinus maxillaire, mais il n'avait pas subi de traumatisme. L'incision donna issue à une très grande quantité de sang, et l'hémorragie se reproduisit pendant plusieurs jours.

Quelle interprétation faut-il donner de ces faits anormaux? Doit-on admettre que, dans le cas de Bermond, une hémorragie se produisit au moment de l'incision? Boissarie pensa que son malade était atteint d'un kyste du sinus, dont les parois, très vasculaires, avaient donné naissance à l'hémorragie.

Un fait personnel nous oblige à admettre, dans quelques cas, une troisième interprétation : une femme de soixante-douze ans présentait un kyste sanguin du sinus maxillaire : fluctuation évidente, teinte livide de la paroi, poche bombant dans le vestibule de la bouche, etc. L'incision donna issue à une grande quantité de sang et à une petite quantité de matière cérébriforme. Une hémorragie grave, qui ne céda qu'au tamponnement, suivit cette intervention. Mais, ainsi que le démontre la suite de l'observation, il s'agissait d'une tumeur maligne, télangiectasique de la paroi du sinus.

Chez une malade de Dupuytren n'existait-il pas une tumeur de la face et une saillie du globe oculaire en dehors de l'orbite? Les classiques ne parlent-ils pas de douleurs de la mâchoire, de développement d'une tumeur, ou de l'accroissement de celle qui s'était manifestée dès le début? — Ce sont là des allures cliniques très opposées à celles de l'hématome.

Aussi nous semble-t-il prudent d'attendre des faits bien observés avant d'écrire l'histoire des hématomes non traumatiques du sinus maxillaire.

Le traitement est le même que celui qui convient aux *abcès du sinus maxillaire*.

3° *CORPS ÉTRANGERS*

Les *corps étrangers* les plus divers [4] ont été signalés dans le sinus maxillaire. *Une balle* (Desprès), *un clou lancé par une arme à feu* (Bordenave), des *esquilles nécrosées*, *des matières alimentaires*, *un bourdonnet de charpie*, *un drain* (observation personnelle), *un bout ferré de parapluie* (Béclard), ont été trouvés dans cette cavité : *une dent* qu'on cherchait à extraire, *une canule* engagée dans le

[1] Nous avons trouvé le sinus maxillaire rempli de sang, chez un malade qui succomba à l'asphyxie brusque, amenée par un polype naso-pharyngien.

[2] Bermond, *Bull. méd. de Bordeaux*, nov. 1840. *Gaz. méd.*, 1841, p. 253, t. IX.

[3] Boissarie, Soc. de chir., 1879.

[4] Gouly, *Des corps étrangers du sinus maxillaire, et en particulier de leur élimination par l'hiatus semi-lunaire. Arch. intern. laryng.*, janvier, février 1895.

trajet alvéolaire, ont pu s'enfoncer dans le sinus : on y a vu *des vers lombrics*, et Laugoui parle encore *de calculs*, formés spontanément dans l'intérieur du sinus maxillaire.

La voie de pénétration de ces corps étrangers est variable : les uns, ceux qui accompagnent un traumatisme, pénètrent, par une voie accidentelle, *à travers la face malaire du sinus.*

Par la voie dentaire (ablation de la deuxième molaire) ont pénétré *les dents, les matières alimentaires, les canules* et *les pièces à pansement.* Le malade que nous avons observé à la Charité, alors que nous étions chef de clinique de Trélat, portait depuis *plus de vingt-cinq ans* un drain, oublié dans la cavité de son sinus : il avait été opéré par Chassaignac!

Par *les voies naturelles* s'étaient introduits *les vers, les lombrics*, trouvés à l'autopsie, par plusieurs auteurs, et qui pendant la vie n'avaient donné lieu à aucun phénomène réactionnel.

Les corps étrangers du sinus peuvent être longtemps tolérés sans amener aucun trouble, comme nous venons de le voir; mais, dans la grande majorité des cas, ils occasionnent une suppuration du sinus maxillaire et s'accompagnent d'une fistule persistante.

Il faudra donc pratiquer l'exploration des fistules du sinus maxillaire avec le stylet, rechercher les commémoratifs, et, si on ne trouve aucune des causes habituelles, *soupçonner un corps étranger.* L'exploration par *l'éclairage des cavités de la face*, par la radiographie pour les corps étrangers métalliques, pourra être très précieuse pour arriver au diagnostic.

Le traitement consiste à extraire le corps étranger par une voie large, c'est-à-dire par la voie malaire, et, celui-ci extrait avec un instrument approprié, il restera peu de chose à faire pour obtenir la guérison de la fistule. Mais avant de recourir à cette opération sanglante, il faudra répéter les lavages antiseptiques du sinus par l'orifice alvéolaire, qui suffisent souvent (cas de Gouly, Eulenstein, Kœnig, etc.) pour provoquer l'élimination du corps étranger par l'hiatus semi-lunaire et la fosse nasale.

II

LÉSIONS VITALES ET ORGANIQUES DU SINUS MAXILLAIRE

1° *INFLAMMATION ET ABCÈS DU SINUS MAXILLAIRE*

La connaissance de ces abcès est de date ancienne, puisqu'en 1765, à l'Académie royale de chirurgie, *Allouel* revendiquait pour son père, qui l'aurait mis en pratique dès 1739, le traitement de ces abcès, au moyen des injections pratiquées par l'ouverture du sinus dans les fosses nasales.

Depuis dix ans la pathologie du sinus maxillaire a été mieux étudiée. Les nombreux travaux publiés sur ce sujet ont été analysés dans une excellente revue critique du docteur Luc, parue sur ce sujet dans les *Archives* de *laryngologie et de rhinologie* (tome II, n° 3, p. 145, et n° 4, p. 204) [1].

[1] Consulter encore : Zuckerkandl, *Normale und pathologische Anatomie der Nasenhöhle und ihrer pneumatischen Anhänge*, Vienne, 1882. — Ziem (de Dantzig), *Ueber Bedeutung und*

Mais depuis cette époque, les sinusites, la suppuration nasale en général, ont été l'objet d'études approfondies de la plupart des rhinologistes. On doit à Grünwald d'avoir fait un grand pas dans cette voie.

Considérations anatomiques. — S'il est vrai de dire qu'il y a entre les différents sinus maxillaires « *les écarts les plus considérables, qu'il est impossible d'énoncer a priori, dans un cas déterminé*, quelle est la capacité d'un sinus, *et jusqu'où il s'étend dans les diverses directions* » (Luc, *loc. cit.*), il est utile de mettre en relief quelques *dispositions anatomiques*, qui règlent la pathogénie et la modalité clinique, et commandent les interventions, dans le *cas de suppuration de cette cavité.*

L'épaisseur des parois est parfois tellement considérable que la cavité du sinus est réduite au minimum et que les racines des deux premières molaires, qui entre toutes les dents avoisinent le plus la cavité du sinus, en restent séparées par une couche de tissus spongieux.

Cette même disposition diminue la longueur des *prolongements apophysaires* du sinus (1).

Les variétés de sinus *spacieux*, à *parois minces*, nous intéressent autrement que les sinus *réduits*, à *parois épaisses*. Dans ces cas, en effet, les prolongements et surtout le *prolongement alvéolaire*, prennent un développement considérable. « Le sinus n'a alors d'autres parois, vers le bord alvéolaire, que celle des alvéoles d'un certain nombre de dents, depuis les grosses molaires jusqu'à la canine inclusivement, et quand on a l'occasion d'étudier un sinus réalisant cette disposition, on voit les alvéoles en question faire saillie à l'intérieur de l'antre, comme autant de petits mamelons: parfois même la paroi alvéolaire de certaines racines fait défaut, et celles-ci plongent directement dans la cavité du sinus » (Luc, *loc. cit.*).

Les troncs nerveux destinés aux racines des dents sont logés dans des canaux qui soulèvent la surface interne du sinus, sous forme de crête: leur paroi, très voisine de la cavité de l'antre, peut même manquer, ce qui met en contiguïté le tronc nerveux et la membrane fibro-muqueuse du sinus (Zuckerkandl).

L'orifice de communication du sinus maxillaire avec les fosses nasales est important à déterminer au point de vue de son siège exact et de ses dimensions, de sa facilité d'exploration (voy. *Anatomie*, p. 761, fig. 272).

Zuckerkandl a mesuré les dimensions de l'ostium maxillaire. Le *plus petit* qu'il

Behandlung der Naseneiterungen, 1886. *Monatschrift für Ohrenheilkunde*, n° 2 et 5. — Ziem, *Ueber die Beziehung zwischen Nasen und Zahnkrankheiten. Monatschrift für Ohrenheilkunde*, 1885. p. 572. — Killian (de Worms), *Beitrag zur Lehre zum Empyem der Highmorshoh. Monatschrift für Ohrenheilkunde*, 1887. p. 277 et 521. — B. Frankel, *Berliner klin. Wochenschrift*, 1887. p. 275. — Bayer (de Bruxelles), *Deutsche med. Wochenschrift*. 1889. n° 10. — Hartmann, *Deutsche med. Wochenschrift*. 1889. n° 10. — Duplay, *Pathologie externe*, t. III. p. 856. — Moldenhauer, *loc. cit.*, p. 204. — Grünwald, *Die Lehre von den Naseneiterungen*. Münich, 1896. — Lermoyez, *Thérapeutique des maladies des fosses nasales, des sinus de la face et du pharynx nasal*, Paris, 1896. — Luc, *Une nouvelle méthode opératoire pour la cure radicale et rapide de l'empyème chronique du sinus maxillaire*. Société franç. d'otologie, de laryngologie et de rhinol., mai 1897. *Arch. internat. de laryngol.*, mai, juin 1897.

(1) Zuckerkandl (*loc. cit.*) décrit cinq prolongements. L'*inférieur* ou *alvéolaire*, creusé dans le bord inférieur de l'os; le *palatin* résultant de la pénétration de la cavité de l'antre, dans l'intervalle de deux lames de l'apophyse palatine du maxillaire: le *sous-orbitaire* correspondant à l'apophyse montante; le *zygomatique* résultant du prolongement du sinus dans l'apophyse de ce nom, et séparé du précédent par une crête qui correspond au canal osseux du nerf sous-orbitaire; enfin, le *prolongement postérieur*, creusé dans l'épaisseur de l'apophyse orbitaire de l'os palatin.

[GÉRARD-MARCHANT.]

a rencontré dans ses dissections était arrondi et mesurait seulement 3 *millimètres de diamètre*, le *plus grand* mesurait 19 *millimètres de long* et 5 *millimètres de large*. Dans la majorité des cas, la longueur varie entre 7 et 11 millimètres et la largeur entre 2 et 6 millimètres.

Deux conditions défavorables s'offrent à l'écoulement naturel, spontané, des liquides accumulés dans le sinus : c'est d'abord la position de l'orifice de communication situé très près de la voûte du sinus, et en second lieu sa situation au fond d'un sillon étroit formé d'une muqueuse tuméfiable et dont la lèvre inférieure se relève fortement, en dépassant souvent le niveau de la paroi supérieure du sinus.

L'orifice n'est accessible que de haut en bas et d'arrière en avant ; il se dérobe ainsi à notre vue, et le cornet moyen forme un obstacle au cathétérisme (fig. 266).

Le second orifice ou ostium accessoire de Giraldès est plus petit (grain de millet, lentille), mais il est situé plus favorablement pour l'écoulement des liquides : malheureusement, son existence est inconstante et semble le résultat d'une atrophie raréfiante chez les gens âgés (Giraldès). Mais si cet orifice fait défaut, la muqueuse de la région correspondante présente une minceur extrême : aussi Zuckerkandl propose d'utiliser cette particularité en faisant de cette région le point d'élection de l'ouverture artificielle du sinus par le méat moyen.

Anatomie pathologique. — Avant ces dernières années, l'incertitude la plus grande existait au *sujet des véritables lésions de la muqueuse*, dans les abcès du sinus maxillaire, — la rareté des pièces anatomo-pathologiques, l'absence de constatation directe expliquaient cette lacune : théoriquement on admettait un état catarrhal de la muqueuse, une infiltration œdémateuse de cette membrane, sa suppuration, son ramollissement par places (Zuckerkandl). Mais lorsqu'il s'agissait d'expliquer la chronicité du mal, sa résistance à la thérapeutique, les données certaines faisaient défaut. — Le docteur Aguilhon admet, dans ces cas rebelles, une *altération de la couche périostique* et *la production de séquestres* : mais comme le remarque Luc (*loc. cit.*, p. 211), ces lésions n'ont pas été retrouvées par d'autres observateurs. Grünwald a réuni un certain nombre de cas d'empyème chronique du sinus maxillaire. Sur 33 sinus dont il a pu examiner la muqueuse par l'ouverture alvéolaire suffisamment agrandie, il a trouvé 5 fois une muqueuse lisse, 5 fois épaissie en coussin ; de nombreuses granulations avaient envahi la cavité dans 3 cas ; 2 fois l'os était partiellement dénudé, quoique sa surface ne présentât aucune rugosité ; 3 fois il y avait des points de carie dans la paroi osseuse ; dans 4 cas, la même lésion accompagnée de granulations. Mentionnons enfin les déhiscences de la paroi interne du sinus, qui peuvent avoir une étendue considérable, la présence de polypes, etc.

Étiologie et pathogénie. — Les *inflammations nasales* et *les affections dentaires* interviennent dans la pathogénie des abcès du sinus : exceptionnellement, les *ostéites* du maxillaire se transmettent au sinus.

L'inflammation du sinus, d'origine dentaire, est consécutive à *une périostite alvéolo-dentaire*, résultant d'un travail profond de carie (Cruet, Luc). C'est la première grosse molaire, et moins souvent la deuxième, dont la carie retentit sur le sinus. *Une ostéite suppurée du maxillaire*, consécutive à un traumatisme (avec fracture des deux incisives moyennes), a pu, *dans un cas* de Cruet, s'étendre jusqu'au sinus. — Le retentissement des deux premières molaires

cariées, sur le sinus, sera d'autant plus à craindre qu'une moindre distance séparera les racines de ces dents de l'antre d'Highmore.

Les *infections nasales* peuvent, en raison de la *continuité de tissu* des muqueuses des fosses nasales et du sinus, se transmettre à cette cavité. Un *coryza aigu, simple*, ou symptomatique de *la grippe* (1), peut provoquer une suppuration fétide du sinus. — *Une dégénérescence polypeuse* de la muqueuse *du méat moyen* (2) vient attester souvent [6 fois sur 25 (Bayer), dans 1/3 des cas (Hartmann)], et refléter (3) la propagation inflammatoire de l'une à l'autre de ces cavités.

Parmi les causes rares de suppuration secondaire de l'antre d'Highmore il faut citer *la syphilis* (Hermet, *Journal de médecine*, 17 février 1889), *les opérations sur la face* (Langenbeck, deux cas de résection du nerf orbitaire), *les traumatismes de la région*.

Symptômes et diagnostic. — Pendant de longues années, il a été classique de dire que les abcès du sinus maxillaire se traduisaient par une *douleur malaire*, avec irradiations diverses, *par un gonflement de la joue*, suivi d'*amincissement parcheminé* de la paroi osseuse, et de *son ouverture fistuleuse*, par un *écoulement fétide et intermittent*, par l'orifice antérieure de la fosse nasale correspondante, se produisant plus volontiers lorsque le malade incline la tête en bas, ou en avant, ou se couche sur le côté opposé du corps.

A l'heure actuelle (grâce aux recherches rhinologiques nouvelles), cette conception clinique de l'affection doit être modifiée, et Luc, dans son important travail, a eu le mérite de montrer qu'il fallait transformer cette symptomatologie, *faire rentrer dans son cadre certaines affections, considérées jusque-là comme distinctes d'elle, et en éliminer, au contraire, certains accidents décrits à tort comme des faits de suppuration simple du sinus.*

Reprenons avec Luc, en les analysant, les symptômes, dits classiques, des abcès du sinus maxillaire.

a. *Douleur.* — La *douleur malaire* est exceptionnelle (4). Luc ne l'a notée que 3 fois, sur un total de 11 malades; Ziem, 2 fois sur un total de 20 malades. La douleur frontale et sus-orbitaire serait plus fréquente.

Un de nos opérés, vu par Ruault, se plaignait d'une névralgie sous-orbitaire, et d'élancements pénibles dans la lèvre supérieure du même côté.

b. *Gonflement de la joue.* — Ce symptôme est des moins certains, puisque Luc, Ziem, ne l'ont pas rencontré. Hartmann a bien noté, dans la moitié de ses 32 faits, *une certaine voussure du sinus*, mais elle portait, non sur la paroi antérieure, mais *sur la paroi interne ou nasale du sinus*. Aussi Luc est-il disposé « à reporter à *des kystes dentaires* secondairement enflammés les faits de suppuration du sinus suivis de projection et d'amincissement de la paroi osseuse

(1) C'était le cas d'un malade de province que nous avons opéré.

(2) Chez une de nos malades des hôpitaux, opérée à Lariboisière par le docteur Gouguenheim, le diagnostic d'abcès du sinus fut facilité par la présence de ces petits polypes du méat moyen, groupés autour de l'orifice de l'antre d'Highmore.

(3) Ces productions inflammatoires seraient de deux ordres : elles consisteraient tantôt en *granulations simples*, et pourraient accompagner alors les inflammations du sinus d'origine dentaire (les granulations n'étant dans ce cas que le produit de l'irritation de la muqueuse pituitaire, au voisinage de l'orifice du sinus). Tantôt il s'agirait de véritables polypes, qui par leur développement amèneraient l'oblitération du sinus maxillaire, et secondairement la suppuration du sinus. Cette interprétation ingénieuse appartient à Luc.

(4) Pour Killian, la douleur malaire n'existerait que dans les cas où la dent cariée, qui est le point de départ des accidents, serait encore douloureuse.

antérieure ». Plus loin, se plaçant au point de vue pratique, ce même auteur fait remarquer « que, si l'on attend la production d'une voussure douloureuse de la région malade pour se croire autorisé à diagnostiquer l'existence d'un abcès du sinus maxillaire, on risquera fort de laisser passer bon nombre de faits inaperçus ».

c. *Écoulement fétide par la narine correspondante.* — C'est là le symptôme de grande importance, révélateur du mal. L'écoulement se produit, *lorsque le malade se mouche*, ou lorsqu'*il penche la tête en bas et en avant.* Il est formé par un liquide verdâtre ou jaunâtre, séreux ou purulent, et souvent mêlé de petites masses jaunâtres, caséeuses (1) qui, pour Luc, sont caractéristiques de l'affection.

Exceptionnellement, l'écoulement peut se faire par l'orifice postérieur des fosses nasales, à la faveur de l'inclinaison normale du plancher de ces cavités, en bas et en arrière, et de la position couchée pendant le sommeil (Killian).

Les malades sont *incommodés*, d'une façon intermittente, par une odeur dont *la fétidité* leur rappelle celle d'*un égout*, celle du *poisson pourri.*

A ces signes classiques s'ajoutent encore d'autres signes de présomption : tels la carie des molaires supérieures, la présence du pus dans le méat moyen, l'existence à ce niveau de polypes muqueux. Tels sont les symptômes de l'existence probable d'un *empyème ouvert* du sinus maxillaire.

Les signes de l'*empyème fermé* sont plus précis : 1° douleurs sous-orbitaires violentes; 2° gonflement de la joue; 3° tuméfaction de la fosse canine, avec sensation de résistance parcheminée.

Afin de préciser la symptomatologie de la sinusite maxillaire, il convient de rechercher deux signes importants :

a. *Signe de Fränkel.* — Le méat moyen étant parfaitement nettoyé, on fait pencher la tête du malade très fortement en avant pendant quelques instants. Si le pus a reparu dans le méat en quantité notable, c'est que le sinus est probablement malade.

b. *Signe de Heryng.* — Il consiste dans l'éclairage par transparence, au moyen d'une petite lampe à incandescence munie d'une spatule-abaisse-langue.

Enfin, si tous ces signes nous laissent dans le doute, nous avons à notre disposition un *signe de certitude* qui ne trompe jamais, c'est le procédé des *ponctions exploratrices* pratiquées soit dans la région de l'hiatus naturel (Bresgen [de Francfort-sur-le-Mein]), soit dans le méat inférieur (Schmidt), soit dans l'intervalle des deux petites molaires, en respectant les dents (par le procédé de Ziem). Ces ponctions peuvent ou non être accompagnées de lavages explorateurs.

L'affection peut ne pas rester cantonnée au sinus maxillaire, et se propager au sinus frontal et aux cellules ethmoïdales.

Le retentissement sur le *sinus frontal* peut se faire par deux mécanismes : 1° par *propagation directe*, l'infection suivant l'infundibulum pour pénétrer dans le sinus frontal ou 2° par *rétention de liquide dans ce même sinus*; la voussure de la paroi interne de l'antre d'Highmore, due au liquide épanché dans le sinus maxillaire, compliquée de gonflement de la muqueuse nasale, déterminerait fréquemment, d'après Hartmann (*loc. cit.*), l'obstruction de l'infundibulum, et s'opposerait ainsi à l'écoulement du liquide du sinus frontal.

(1) Le coryza, dit *caséeux*, est, pour Luc, caractéristique de l'abcès du sinus; il ne l'a observé que dans des cas semblables, ou chez des malades atteints de processus destructifs étendus, d'origine syphilitique (voy. *Coryza caséeux*, p. 654).

Krieg a insisté sur l'extension de l'inflammation aux *cellules ethmoïdales*. Sur 25 cas de suppuration du sinus maxillaire, il a noté 4 fois la propagation directe de l'infection aux cellules ethmoïdales. Quant aux propagations éloignées, sur lesquelles Ziem a appelé l'attention [1], telles que *phlegmon péri-amygdalien*, *orbitaire*, *iritis*, *kératite ulcéreuse*, *otite moyenne suppurée*, *périchondrite laryngée*, nous les considérerons comme l'expression du mauvais état général qui a engendré la carie dentaire.

Les symptômes précédents sont suffisamment caractérisés pour ne pas confondre une *suppuration du sinus maxillaire* avec l'*ozène* (*fétidité inconsciente*, *cavités nasales anormalement spacieuses*, *atrophie des cornets inférieurs*, *croûtes verdâtres*, etc.), ni avec des *lésions syphilitiques tertiaires* (*inflammations gommeuses*, *ulcération*, *perforation de la cloison*, *séquestres plongés au milieu d'amas caséeux*), *ni avec une ostéomyélite aiguë du maxillaire supérieur* (Lichtwitz).

Pronostic. — Les cas aigus, récents, engendrés par un coryza, guérissent spontanément, ou cèdent au traitement approprié; mais si la muqueuse du sinus a subi, sous l'influence de la longue évolution de l'affection, des modifications de texture, la cure redevient lente, difficile, accidentée : un lavage négligé, un engorgement de l'orifice de la canule à demeure, exposent à des douleurs locales, à de la fièvre, à de la suppuration nasale.

Traitement. — Après avoir, au moyen d'un traitement préliminaire, éliminé toutes les lésions qui causent et entretiennent la sinusite (dents cariées, polypes), il faut passer au traitement curatif, qui consiste à favoriser l'évacuation du pus, et à modifier la muqueuse. Le sinus maxillaire peut être abordé par quatre voies différentes :

1° *Par le méat moyen.* — Ce procédé, simple en apparence, est quelquefois d'une exécution difficile; de plus, il peut être dangereux en cas de malformation du sinus, et déterminer la pénétration de l'instrument dans la cavité orbitaire. Cependant, ce procédé est logique et permet de faire un lavage de la cavité [2] sans autre intervention chirurgicale et d'amener la guérison dans des cas très récents. On se sert pour cela des canules de Hartmann (fig. 331).

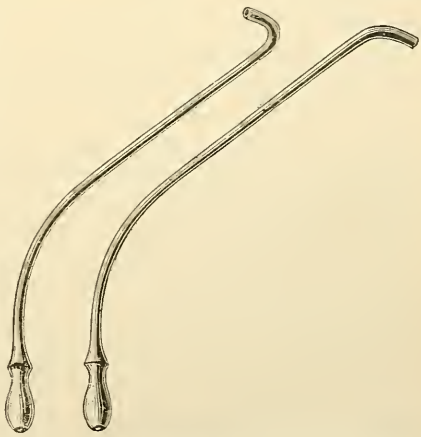

Fig. 331. — Canules de Hartmann droite et gauche, pour laver le sinus maxillaire par son orifice naturel.

2° *Par le méat inférieur.* — On y pénètre avec le trocart courbe de Krause, au moyen duquel on pratique des lavages fréquents de la cavité ou des insufflations de poudres antiseptiques.

3° *Par le rebord alvéolaire.* — La *voie bucco-dentaire*, proposée par Cooper,

[1] Ziem, *Zur Entfernung der Peritonsillitis. Monatschrift f. Ohrenheilk.*, 1888, p. 233.

[2] Le lavage de la *cavité du sinus*, grâce *à des artifices de position* et sous l'*influence de la pesanteur* (sans aucune opération préalable), suivant le procédé de Jelenffy (de Budapest), nous semble théorique, et par conséquent bien insuffisant; ce moyen est d'ailleurs inapplicable dans les cas d'orifices rétrécis, ou oblitérés par le gonflement de la muqueuse.

présente des avantages réels : *déclivité absolue de l'orifice, possibilité d'un lavage étendu à toute la cavité du sinus* (puisque le liquide pénétrant par la canule placée à demeure ressort par l'orifice naturel et la fosse nasale), *facilité pour le sujet* de se traiter lui-même.

Aucune des objections faites à cette méthode ne résiste à l'examen. Le sacrifice d'une dent importe peu, lorsqu'il s'agit de guérir une affection sérieuse; d'ailleurs 23 fois sur 24 (Kieg), cette dent est cariée et a été le point de départ de l'affection.

La *réinfection du sinus* par la bouche serait à redouter, si toute la thérapeutique de cette affection ne reposait sur des lavages antiseptiques, répétés plusieurs fois par jour.

C'est donc cette méthode de traitement que nous préconisons dans la généralité des cas, réservant le *curettage* du sinus aux cas chroniques et rebelles.

L'opération par la voie dentaire comprend plusieurs temps :

a. *Extraction de la première ou de la deuxième molaire;* b. *Perforation du sinus à travers une des cavités alvéolaires;* c. *Introduction d'une canule en métal et lavages de la cavité.*

Le chloroforme n'est pas indispensable pour ces différents temps opératoires; on ne l'emploiera qu'exceptionnellement, lorsqu'il sera imposé par le malade. Et en effet, grâce à la cocaïne, appliquée *en injection* avant l'extraction, *en solution* avec un petit tampon d'ouate introduit dans la cavité alvéolaire après l'extraction, on rendra très supportables l'*avulsion dentaire* et la *térébration du sinus.*

La perforation du sinus se fait en pénétrant à travers une des cavités alvéolaires les plus externes : le foret sera dirigé *obliquement, en haut et en arrière*; on agira par *pesées*, lentement, avec un foret simple ou un *trocart* à manivelle. Une fois la pénétration effectuée [1], et on est averti par une *sensation de résistance vaincue*, de *mobilité du foret*, on introduit un foret d'un diamètre supérieur, de façon à pouvoir placer une *grosse canule.* C'est en effet un point de pratique sur lequel on ne saurait trop insister, la nécessité d'avoir un orifice de communication large.

Cette canule, ou mieux le drain métallique de Lermoyez, sera fixée à demeure, et permettra de faire des injections plusieurs fois par jour avec des liquides antiseptiques.

La canule devra être gardée longtemps, c'est-à-dire jusqu'à la disparition complète des douleurs, et la cessation de la suppuration et de la fétidité.

Par cet orifice se feront, suivant les cas, les irrigations, les insufflations de poudres, les tamponnements.

4° *Par la fosse canine* (Desault). — Cette voie permet d'ouvrir largement le sinus, de l'inspecter avec soin et de le curetter complètement.

Ces deux derniers procédés sont réservés aux cas chroniques, et rebelles aux traitements antérieurs.

Enfin, une nouvelle méthode de traitement vient d'être proposée et utilisée avec succès par Luc [2]. L'auteur commence par faire le nettoyage de la cavité par la voie canine; de là il crée un orifice au niveau de l'extrémité antérieure

[1] Suivant certaines dispositions anatomiques sur lesquelles nous n'avons pas à revenir, la térébration est des plus faciles, ou exige plus de temps, lorsque alvéole et sinus sont séparés par une assez grande épaisseur de tissu osseux.

[2] Luc, Communication à la Société française d'otologie, de laryngologie et de rhinologie, mars 1897, et *Arch. internat. de laryngol.*, mai-juin 1897.

du méat inférieur, y introduit un drain que sa forme en entonnoir maintient en place, et ferme l'orifice de la fosse canine. Ainsi se trouve établie une large voie pour l'écoulement du pus par la fosse nasale correspondante et pour les soins consécutifs à donner au sinus.

2° *FISTULES*

Les auteurs du *Compendium* divisent les fistules du sinus maxillaire, en A. *fistules cutanées*, B. *fistules buccales*, subdivisées elles-mêmes en *fistules alvéolaires et gingivales*, et *fistules palatines*.

Les *fistules cutanées* s'ouvrent du côté des téguments de la face, plus ou moins haut sur la joue, quelquefois au niveau de la paupière inférieure.

La fistule peut être unique, mais il n'est pas rare de voir des fistules multiples, de siège *cutané*, *alvéolaire* ou *palatin*. Maigrot, cité par Bordenave, donna des soins à un malade, chez lequel un abcès s'était ouvert en même temps à la joue par des orifices multiples et sur le bord alvéolaire, entre deux dents, par une petite ouverture, d'où s'écoulait du pus, depuis trois mois.

La *lumière* de la fistule est en rapport avec sa cause : celles qui succèdent à l'élimination de séquestres, à des interventions opératoires, ou qui sont consécutives à des plaies par armes à feu, offrent des dimensions étendues.

Étiologie. — On peut diviser les fistules au point de vue étiologique, en *fistules traumatiques* (*fractures*, *plaies par armes à feu*, *corps étrangers*, *avulsion d'une dent*), *fistules spontanées* (*abcès*, *nécrose des parois*, *néoplasmes*), et *fistules chirurgicales*, ou de *cure opératoire*.

Symptômes. — Les deux signes importants de ces fistules sont : a, *le passage de l'air*, par le trajet fistuleux, lorsque le malade se mouche, éternue, etc., et b, *le reflux par les fosses nasales*, des liquides injectés à travers le trajet fistuleux.

Le siège de ces fistules, *alvéolaire*, au niveau *de la fosse canine*, au niveau de la voûte *palatine*, *dans la région du sinus*, en un mot, plaide en faveur de leur origine.

La fétidité du pus, son abondance, constituent des caractères incertains de ces fistules.

A côté des *fistules évidentes* du sinus maxillaire, se rangent les fistules d'un *diagnostic douteux*. Lorsque la fistule vient s'ouvrir en dehors de la *zone du sinus*, lorsque l'oblitération de l'orifice nasal du sinus empêche la pénétration de l'air et le reflux des liquides, lorsque le trajet de la fistule est irrégulier, sinueux, il devient difficile de reconnaître le point de départ de la suppuration : une périostite alvéolo-dentaire, consécutive à la carie dentaire, une tuberculose osseuse du maxillaire supérieur, peuvent donner le change ; c'est alors que l'exploration attentive, avec un stylet, des trajets fistuleux, leur débridement, la recherche des points douloureux ou tuméfiés, l'intégrité du système dentaire, l'éclairage des cavités de la face, permettront d'arriver à rapporter à sa véritable cause la suppuration.

Marche. — Pronostic. — Ces fistules persistent, tant que le traitement n'a pas supprimé leur cause ; des guérisons apparentes peuvent se produire et c'est

avec raison que les classiques font remarquer que les fistules situées dans un point déclive, celles qui se vident bien, *ont de la tendance à se fermer*; mais cette occlusion n'est que temporaire, et prépare l'éclosion de nouveaux accidents de rétention (Desprès, Soc. chir., avril 1888).

Les *fistules chirurgicales* se font remarquer par leur facilité à se boucher rapidement; aussi faut-il toujours les établir étendues, non seulement pour s'opposer à cette fermeture spontanée, et aux accidents consécutifs, mais surtout pour pouvoir agir par une voie large et d'un accès facile, sur la cause première des accidents.

Est-il utile de faire remarquer qu'un trajet fistuleux cutané constitue une difformité susceptible de laisser des traces très appréciables et c'est une des raisons qui nous feront toujours préférer la *voie buccale* à la *voie faciale*, dans la cure des *abcès du sinus maxillaire*.

Traitement. — *Ouvrir la cavité du sinus, enlever la cause du mal*, puis secondairement profiter de la voie ainsi créée pour *modifier la muqueuse* du sinus, constituent les indications fondamentales du *traitement*.

Nous avons assez longuement insisté, à propos du traitement des abcès du sinus maxillaire, sur l'ouverture de cette cavité par l'alvéole, ou la paroi antérieure, pour n'avoir pas à y revenir.

L'écoulement du pus largement assuré par l'ouverture du sinus, les trajets fistuleux se ferment spontanément, ou sous l'influence d'injections détersives, ou de cautérisations (nitrate d'argent [Astier]); il sera quelquefois utile de gratter à la curette le trajet fistuleux, d'établir dans un point déclive de la cavité buccale une contre-ouverture pour assurer l'écoulement du pus.

Les procédés employés avec succès par Bertrandi, par Bérard, satisfaisaient à toutes ces conditions.

Bertrandi [1], chez une malade qui portait une fistule sur le bord orbitaire de l'os maxillaire, introduisit, par le trajet fistuleux, un perforatif long et étroit, qu'il disposa perpendiculairement jusque sur la surface palatine de cet os, contre laquelle il avait fortement appliqué deux doigts de la main gauche et qu'il perfora ainsi entre les deux dents molaires postérieures. La malade guérit.

A. Bérard, pour convertir une fistule de la joue en fistule buccale, fit passer une sonde cannelée de la joue dans le sinus et, tournant en bas la cannelure, il pratiqua en dedans de la bouche une incision en plongeant un bistouri dans la cannelure de la sonde; par là il fit passer un gros fil de plomb, dont une extrémité, recourbée en crochet, pénétra profondément dans le sinus et dont l'autre, laissée dans la bouche, fut fixée à une dent molaire.

Lorsque le traitement a eu pour résultat d'assurer l'écoulement facile du pus [2], de supprimer la cause première des accidents, la fistule guérit en général très rapidement; il faut même surveiller le trajet artificiel et retarder autant qu'il est nécessaire son oblitération.

Mais il est des cas cependant où les fistules devenues sèches, soit buccales, soit cutanées, n'ont plus de tendance à se fermer; il faut alors recourir à des

[1] Bordenave, *loc. cit.*, 18e observation.

[2] Chez un opéré de sinusite maxillaire par la fosse canine, il se produisait, malgré des pansements soignés (désinfection et bourrage de la cavité avec de la gaze au salol), des poussées inflammatoires. Ces accidents nous paraissant devoir être attribués à ce que l'orifice était situé au-dessus du plancher du sinus, nous créâmes une fistule déclive dentaire, et à partir de ce moment la guérison fut obtenue.

opérations autoplastiques, à des obturations : elles sont d'autant plus indiquées que la pénétration des aliments dans la cavité du sinus, ou la difformité, constituent deux graves inconvénients.

Dans 2 cas de fistules, Quénu a fait avec succès une opération autoplastique au moyen de deux lambeaux, l'un *gingivo-palatin*, l'autre *labial*, adossés par leur surface cruentée, et maintenus tendus comme un voile, par un fil noué autour de deux dents bordant l'orifice fistuleux (Soc. chir., 1888, p. 266).

3° *KYSTES MUQUEUX DU SINUS MAXILLAIRE*

Il se forme dans le sinus maxillaire des collections de liquide qui, par leurs qualités physiques et chimiques, rappellent le *mucus*.

Deux théories sont en présence, pour expliquer ces accumulations de mucus dans l'antre d'Highmore.

Pour Jourdain, Deleschamps, il s'agit d'une véritable *hydropisie du sinus* par suite de l'oblitération de son orifice normal. Certains faits semblent donner raison à cette pathogénie; c'est ainsi que, dans un cas de Verneuil (Soc. de chirurgie, 1852), le sinus maxillaire était complètement rempli par un liquide visqueux, filant, très dense, très adhérent à la muqueuse, sans trace de paroi kystique; c'était une rétention de mucus, dans la cavité même du sinus [1].

D'après une opinion généralement adoptée depuis les recherches de Giraldès [2], de Marchant [3], ces collections liquides sont dues à la dilatation kystique d'une des glandes du sinus, par suite de l'oblitération de son canal excréteur. Cette conception pathogénique s'appuie *sur l'anatomie*, qui démontre l'existence, dans la muqueuse du sinus, de nombreuses glandes en grappe, sur les *vérifications nécroscopiques*, qui ont permis à Giraldès de prouver la fréquence des dilatations kystiques de ces glandes.

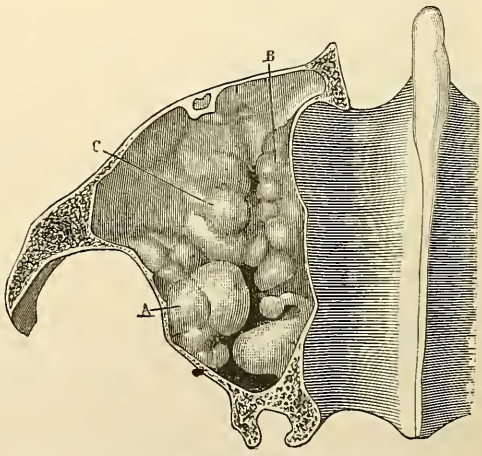

Fig. 332. — Coupe transversale du sinus maxillaire. A, B, C, kystes glandulaires. (Giraldès.)

Anatomie pathologique. — Nous distinguerons avec Giraldès *deux variétés de kystes* : 1° *les kystes miliaires*, formés par la dilatation d'une partie périphérique du canal excréteur; ils sont transparents, du volume d'un grain de millet et remplis d'une matière épaisse ressemblant à la substance du cristallin; 2° les autres, plus considérables, sont constitués par la dilatation de tout le corps folliculaire; leur nombre, leur volume et leur coloration n'ont rien de constant. Tantôt on trouve un kyste volumineux, tantôt on en trouve plusieurs, jusqu'à

(1) Il n'y avait pas, dans le cas de Verneuil, d'oblitération de l'orifice normal du sinus; l'hypersécrétion de la muqueuse du sinus lui sembla devoir être rapportée à une irritation causée par l'évolution d'une dent de sagesse.

(2) Giraldès, *Recherches sur les kystes muqueux du sinus maxillaire*. Paris, 1860.

(3) Marchant, *Sur les kystes du sinus maxillaire*. Strasbourg, 1868.

vingt et au delà. Les uns sont transparents, les autres plus ou moins opaques, et ces différences tiennent à la nature très variable du liquide qu'ils contiennent. Leurs parois sont généralement minces, vasculaires ou non, recouvertes par la muqueuse quelquefois altérée et fongueuse. Le contenu du kyste est ordinairement visqueux, filant, transparent, assez semblable au mucus normalement sécrété par la muqueuse; parfois aussi il est plus épais, opaque et diversement coloré. Des globules sanguins altérés, des globules graisseux, quelques cellules granuleuses, des débris d'épithélium, mais surtout une grande quantité de cristaux de cholestérine, tels sont les éléments que le microscope a permis d'y reconnaître (Duplay).

Par leur accroissement excentrique, ces kystes finissent par remplir le sinus maxillaire et le distendre; la multiplicité de ces kystes facilitera toujours leur diagnostic anatomique.

Symptômes. — Ils ne deviennent appréciables que lorsque la collection liquide est suffisante pour dilater le sinus, car, dans la période prémonitoire, les douleurs irradiées du côté des dents ou du nerf sous-orbitaire ne peuvent permettre d'établir aucun diagnostic.

A la période de *distension* du sinus, le kyste peut refouler une *paroi* (cas le plus fréquent) ou écarter simultanément toutes les parties limitantes du squelette du sinus. Si la paroi antérieure cède, une tumeur apparaît au niveau de la joue; le soulèvement du plancher de l'orbite et l'exophtalmie traduisent le refoulement de la paroi supérieure : lorsque le kyste affaisse la paroi inférieure, on constate l'abaissement de la voûte palatine, l'élargissement de l'arcade dentaire et la chute des dents; enfin la projection en dedans de la paroi interne s'accompagne de la déviation du nez et de l'obstruction de la narine.

Tous ces symptômes, toutes ces déformations coexisteront avec des variantes, lorsque l'effort excentrique du kyste portera sur l'ensemble, ou sur plusieurs des parois.

La distension du sinus n'est possible que par suite de l'amincissement, de la transformation en feuille osseuse sans résistance, de l'*une* ou de *ses* parois; aussi la tumeur arrondie, lisse, d'abord dure, devient élastique, dépressible; c'est à ce moment qu'il est possible de percevoir la *sensation parcheminée*.

Enfin, dans une dernière période, la tumeur a résorbé la paroi osseuse; elle devient sous-cutanée, ou sous-muqueuse sans intéresser en rien les téguments, et s'accompagne d'une *fluctuation* évidente.

Comme le fait remarquer Duplay, on n'a jamais signalé dans la symptomatologie de cette affection ni larmoiement, ni tumeur lacrymale, contrairement à ce qu'on observe dans les tumeurs solides du sinus, où ces accidents surviennent fréquemment, par suite de compression sur le canal nasal.

Diagnostic. — Le kyste du sinus maxillaire ne peut être diagnostiqué que lorsque la dépressibilité, la fluctuation le rendent évident.

La marche des *abcès du sinus* est bien différente (voy. *Abcès du sinus*), et au besoin une ponction exploratrice lèverait les doutes.

Le diagnostic avec un *néoplasme* en voie de ramollissement est plus difficile, et nous avons vu commettre cette erreur ; mais si on tient compte de l'*âge* (les kystes apparaissent dans la jeunesse, tandis que les néoplasmes se montrent de préférence chez les gens âgés), de l'*accroissement rapide de la tumeur*, de la *colo-*

ration violacée des téguments, et des poussées lymphangitiques, de la *mollesse des os*, envahis par le néoplasme, mais non repoussés et amincis, on fait le diagnostic: après l'incision, l'*issue de la matière cérébriforme*, l'*hémorragie abondante*, sont des caractères non douteux.

L'éclairage des cavités de la face est appelé à rendre dans ce cas encore des services diagnostiques précieux.

Traitement. — Il consiste : 1° à ouvrir largement le sinus maxillaire dans le point où sa paroi proémine, de préférence par la fosse canine, en respectant les téguments, ou par l'alvéole : 2° à évacuer le contenu du kyste et à racler la paroi avec une petite curette, de façon à ouvrir les collections kystiques en voie de développement : 3° à faire dans l'intérieur de la cavité des injections antiseptiques jusqu'à réparation de la muqueuse: il est temps, alors, de laisser se fermer spontanément l'orifice du sinus maxillaire, ou d'aider à sa réparation par un des moyens que nous avons indiqués (voy. *Fistules du sinus maxillaire*).

4° *TUMEURS DU SINUS MAXILLAIRE*

Les tumeurs qui se développent *primitivement* dans le sinus maxillaire aux dépens de ses parties constituantes (os, muqueuse) doivent seules fixer notre attention : les *ostéomes* étant déjà connus, il nous reste à décrire les *polypes muqueux* (1), les *fibromes*, les *enchondromes*, les *épithéliomes*, les *sarcomes* et les *tumeurs malignes* du sinus maxillaire. Présenter une description clinique de chacune de ces variétés serait s'exposer à des répétitions sans intérêt : aussi, à l'exemple de Duplay, ferons-nous une symptomatologie générale *des tumeurs solides du sinus maxillaire*.

Fig. 335. — Dilatation énorme du sinus maxillaire par un fibrome calcifié. (Musée Dupuytren.)

Polypes muqueux. — Luschka a signalé la présence dans le sinus maxillaire de polypes, en tout semblables aux myxomes des fosses nasales. Ils peuvent refouler la paroi antérieure du sinus, déformer la joue, mais le plus souvent ils apparaissent dans la fosse nasale en s'insinuant à travers l'ouverture normale du sinus; il ne faut pas confondre ces myxomes avec les petites masses polypeuses qui siègent autour de ce même orifice, et que nous savons être symptomatiques d'une suppuration, et même d'un carcinome (Dunn) de l'antre d'Highmore.

Polypes fibreux. — Il n'existe qu'un petit nombre d'exemples authentiques de fibromes (2) : ce sont des tumeurs lisses, arrondies ou lobulées, dont la trame fibreuse présente parfois une vascularisation considérable, une véritable

(1) Paul Heymann (de Berlin), *Des tumeurs bénignes de l'antre d'Highmore. Arch. de Virchow*, vol. CXXIX, 1892.

(2) Cette affection s'observerait fréquemment dans les Indes. (O'Shaughnessy, in *Duplay*.)

texture caverneuse. Dans un fait de Demarquay, examiné par Ranvier, le fibrome avait subi une véritable calcification à son centre.

Ces tumeurs, qui appartiennent à l'âge adulte, ont une grande tendance à faire saillie dans la fosse nasale et même à détruire les parois du sinus.

Enchondromes. — Ils sont exceptionnels. Au point de vue histologique, on a observé l'*enchondrome pur* (un seul cas connu), des *tumeurs mixtes*, comme l'*ostéochondrome* (Dolbeau, Trélat), le *fibrochondrome* (Giraldès).

Les tumeurs cartilagineuses s'observent chez des jeunes sujets : leur marche est lente, leur volume moyen, quoique par leur accroissement ils puissent atteindre des développements considérables : ainsi une tumeur enlevée par Gensoul mesurait 7 pouces de diamètre.

Épithéliomes. — Ils prennent naissance dans l'épaisseur de la muqueuse du sinus : ce sont des tumeurs d'aspect papillaire, très vasculaires, qui distendent le sinus, perforent le plus souvent le bord alvéolaire, au niveau duquel elles viennent faire saillie, après avoir déterminé la chute des dents.

Les épithéliomes *primitifs* sont très rares, si on les compare aux *épithéliomes secondaires*, qui, partis du voisinage, envahissent consécutivement le sinus maxillaire; dans un mémoire intéressant sur les *kystes des mâchoires* (*Revue de chirurgie*, juin-juillet 1888), Albarran a étudié toutes les variétés d'épithéliome secondaire (*Épith. kystique adamantin*) et montré les difficultés qu'il y a à les discerner des tumeurs primitivement développées dans l'antre d'Highmore.

Sarcomes. — Bien que beaucoup de ces tumeurs appartiennent à l'histoire des *tumeurs du maxillaire supérieur*, il n'en est pas moins vrai qu'elles peuvent avoir pour origine la muqueuse ou le périoste qui tapissent la cavité du sinus; ces sarcomes peuvent revêtir toutes les formes histologiques connues.

Tumeurs malignes. — Sous ce nom, nous entendons les tumeurs caractérisées cliniquement par leur *marche rapide*, la *destruction du tissu osseux*, l'*ulcération* et l'*envahissement des téguments*, le *retentissement ganglionnaire* et l'*infection viscérale* ; elles répondent à la classe des cancers encéphaloïdes ou colloïdes ; elles apparaissent surtout chez les personnes âgées.

La *douleur*, l'*ébranlement* et la *chute des dents* sont des signes fréquents, mais non constants, et nous observons, en ce moment, une femme de soixante-douze ans, qui a vu se développer, en deux mois, une tumeur encéphaloïde du sinus maxillaire gauche, grosse comme un œuf, sans avoir éprouvé d'autre gêne que celle résultant de la saillie de la tumeur dans la fosse nasale gauche (obstruction nasale) et sur la voûte palatine : elle bombe dans la cavité buccale et au niveau du bord alvéolaire, sous forme d'une tumeur kystique violacée; mais le ramollissement de la voûte palatine est tel, qu'elle se laisse mobiliser comme une paroi en carton souple. — L'incision de cette tumeur a donné issue à de la matière encéphaloïde et s'est accompagnée d'une hémorragie buccale et nasale des plus sérieuses : les parois limitantes de l'antre étaient en partie détruites.

Symptomatologie générale des tumeurs solides du sinus maxillaire. — Nous diviserons en trois périodes la marche des tumeurs du sinus maxillaire.

Dans la première période dite *latente*, aucun symptôme n'avertit du développement de la tumeur, car nous ne pouvons attribuer aucune valeur à la douleur, qui coïncide aussi bien avec certaines tumeurs malignes qu'avec de simples abcès du sinus, ainsi qu'il nous a été permis de le constater.

Après une durée variable de cette première étape, la production morbide

remplit la cavité du sinus et détermine des phénomènes de voisinage qui caractérisent la seconde période; c'est tout d'abord une sensation de gêne, de pesanteur, persistante dans la région du sinus; des déformations du côté de la joue, de l'œil, l'obstruction des fosses nasales, la compression du canal lacrymo-nasal et le larmoiement ne tardent pas à se montrer; en inspectant la bouche, on constate l'ébranlement ou la chute des dents répondant au bord alvéolaire du sinus (fig. 334).

Dans la troisième période, la tumeur, après avoir écarté ou refoulé ou détruit les parois de l'enceinte osseuse, envahit les cavités voisines et fait saillie en dehors du sinus.

La tumeur occasionne alors, suivant sa migration, soit une tuméfaction de la fosse canine, soit de l'exophtalmie ou plutôt une propulsion de l'œil en avant avec compression du nerf optique, soit une obstruction des narines avec épistaxis, soit un abaissement ou une perforation de la voûte palatine. Les dents tombent et le fond de l'alvéole livre passage à la tumeur; à ce moment la tumeur peut s'étendre assez loin en arrière pour comprimer la trompe et altérer l'audition. Elle peut même perforer la base du crâne, comme on le voit sur cette pièce (fig. 335), et déterminer une méningo-encéphalite mortelle.

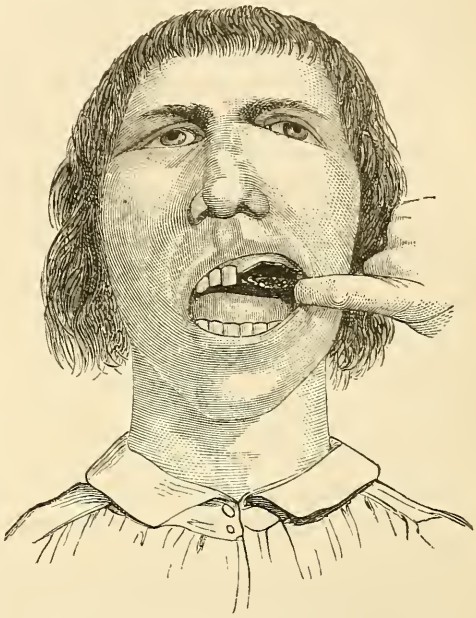

Fig. 334. — Déformation de la joue dans un cas de tumeur du sinus maxillaire. (Duplay.)

Arrivées à leur période ultime, les tumeurs du sinus, ulcérées, saignantes, donnent lieu à un écoulement sanieux, fétide, d'une odeur repoussante; les fonctions du nez et de la bouche sont entravées. Du côté de la joue les veines se dilatent et deviennent variqueuses; la commissure labiale est portée en haut et en dehors; une partie plus ou moins étendue de la face a perdu sa sensibilité et ses mouvements (destruction des filets des nerfs sous-orbitaire et facial); enfin les téguments, rouges, luisants, finissent par s'ulcérer.

Diagnostic. — Longtemps on a professé qu'il était impossible de reconnaître une tumeur du sinus maxillaire au début; aujourd'hui, grâce à l'*éclairage des cavités de la face*, il sera permis, comme l'a d'ailleurs fait Ruault [1] pour un ostéome (opéré ensuite par Monod), de déceler à leur origine les productions néoplasiques de l'antre d'Highmore.

Mis en présence d'une tumeur de la région du sinus maxillaire, le clinicien a à résoudre trois questions : 1° la tumeur a-t-elle réellement son siège dans le sinus ; 3° est-elle liquide ou solide ; 2° dans ce dernier cas, quelle est sa nature.

Nous empruntons à Duplay la solution de ce problème clinique :

[1] Ruault, Communication orale.

« 1° La tumeur a-t-elle réellement son siège dans le sinus? 2° est-elle liquide ou solide? 3° dans ce dernier cas, quelle est sa nature?

« 1° Il existe dans la science des exemples de tumeurs du pharynx, des fosses nasales, etc., pénétrant dans l'antre d'Highmore, qui ont été prises pour des tumeurs du sinus (1). Réciproquement on a vu des fibromes pédiculés du sinus s'avancer dans la cavité nasale et simuler un polype du nez; de même encore, dans un cas de Warren, une tumeur de la paupière inférieure, en apparence indépendante, était un prolongement d'un fibrome du sinus (2).

« Pour éviter ces erreurs, on s'aidera des commémoratifs et surtout de l'exploration minutieuse à l'aide de la vue et du toucher, des cavités voisines du sinus : les fosses nasales, la bouche, le pharynx. En outre, la tumeur elle-même sera examinée avec soin au point de vue de sa mobilité, de son volume, de ses limites : en un mot, on s'efforcera par des recherches attentives et répétées, de reconnaître exactement le point d'implantation.

« 2° Les tumeurs liquides du sinus, kystes ou abcès, seront, dans la majorité des cas, faciles à distinguer des tumeurs solides : il existe, pour les premières, un signe véritablement pathognomonique, c'est la fluctuation nette et franche, qu'on aura soin de ne pas confondre avec cette fausse fluctuation que donnent certaines tumeurs encéphaloïdes ramollies et recouvertes seulement d'une coque osseuse mince et dépressible. La fluctuation devra être recherchée en différents points de la tumeur, du côté de la joue, de la gencive, de la voûte palatine, car son existence bien constatée a plus d'une fois fait éviter de graves erreurs de diagnostic, ou des opérations inutiles au moment où le chirurgien, croyant avoir affaire à une tumeur solide, allait enlever le maxillaire supérieur. Mais la fluctuation n'existe pas toujours; alors les antécédents, la marche de l'affection, la douleur du début, l'écoulement du pus par une ouverture accidentelle ou par l'orifice normal du sinus, enfin, en cas de doute, l'éclairage de la cavité du sinus, une ponction exploratrice, éclaireront le diagnostic.

« 3° La distinction des tumeurs solides, entre elles, présente des difficultés plus sérieuses et ce n'est qu'en s'entourant de précautions de toutes sortes et en tenant compte de toutes les circonstances capables de le guider, que le chirurgien arrivera à reconnaître la nature du mal, sinon avec une certitude complète, au moins avec de grandes probabilités.

« Les caractères physiques de la tumeur présentent une importance capitale : la dureté de l'exostose ne permettra pas de la confondre avec les fibromes et les enchondromes, qui possèdent une élasticité propre, et encore moins avec le lipome, d'ailleurs extrêmement rare, si tant est même que l'on doive admettre un lipome du sinus lui-même. Quant aux sarcomes et au cancer, c'est surtout à la marche envahissante qu'on les distinguera d'autres tumeurs qui peuvent, à une certaine époque, leur ressembler et qui, dans leur développement même excessif, respectent davantage les parties avoisinantes

« L'âge du malade n'est pas non plus inutile à considérer; nous avons vu que les tumeurs cartilagineuses et osseuses sont des maladies spéciales aux jeunes gens. Enfin on ne négligera pas d'observer l'état général, qui ne tarde pas à

(1) Nous avons nous-même observé un *kyste dentifère du sinus maxillaire*: l'examen histologique pratiqué par Albarran révéla qu'il s'agissait d'un kyste à épithélium pavimenteux, qui s'était développé dans la cavité du sinus, en repoussant excentriquement ses parois et en poussant des prolongements nasaux (Soc. anat., 25 janvier 1889).

(2) Giraldès, *Maladies du sinus maxillaire*, p. 45.

s'altérer en cas de cancer, tandis qu'il reste longtemps intact s'il s'agit d'une tumeur d'une autre nature.

« Malgré cela, nous le répétons, ce diagnostic des tumeurs du sinus n'est pas facile, le doute sera possible dans bien des circonstances et c'est pour des faits de ce genre que certains chirurgiens conseillent de ponctionner la tumeur avec le trocart explorateur de Küss et de soumettre à l'examen microscopique la substance ainsi obtenue. »

Pronostic. — « Les tumeurs solides du sinus maxillaire sont toujours d'un pronostic grave, parce qu'elles ne peuvent, le plus ordinairement, guérir sans l'intervention chirurgicale et sans une opération plus ou moins sérieuse. Mais le degré de gravité varie suivant la nature de la tumeur, et il est inutile de revenir ici sur la distinction entre les tumeurs bénignes et malignes. »

Traitement. — Le traitement est exclusivement chirurgical et diffère suivant la nature des tumeurs solides du sinus maxillaire. Mais avant d'entrer dans plus de détails, il nous semble bon d'indiquer tout d'abord, d'une manière générale, quand et à quel moment il faut agir, et aussi quand il faut s'abstenir, en un mot, de poser les indications et contre-indications de toute opération.

S'il s'agit d'une tumeur bénigne dont le développement est, comme on sait, très lent, une intervention hâtive sera rarement utile, et tant que la tumeur ne sera pas susceptible, par son volume, de gêner le malade ou de déterminer sur les organes voisins quelques-uns des accidents signalés plus haut, il sera préférable d'attendre, sans toutefois prolonger trop longtemps cette expectation, qui n'aurait d'autre résultat que de créer au chirurgien des difficultés plus grandes, et d'exposer le malade à des dangers plus sérieux. Ceci s'applique en particulier aux tumeurs osseuses développées dans la muqueuse du sinus, dont l'énucléation sera d'autant moins laborieuse qu'elles n'auront pas eu le temps de s'enclaver dans la cavité où elles ont pris naissance.

Que s'il s'agit, au contraire, d'une tumeur maligne et surtout d'un cancer à marche rapide et envahissante, il y aura tout avantage à l'attaquer dès le début, avant qu'il ait pris un développement trop considérable et altéré les parties environnantes. Toutefois, même dans ces cas, le volume de la tumeur ne serait pas une contre-indication absolue de l'opération, si la santé générale du malade n'était pas déjà gravement compromise. Nous pensons que le chirurgien doit s'abstenir seulement dans les circonstances où il existe des signes non douteux de cachexie cancéreuse et de l'engorgement des ganglions sous-maxillaires et cervicaux, dans les cas enfin où le mal a une extension telle qu'il ne reste aucun espoir d'atteindre avec certitude jusqu'à ses dernières limites (Duplay).

Les divers procédés opératoires applicables aux tumeurs solides du sinus maxillaire comprennent : la *cautérisation*, l'*excision* et l'*arrachement*, la *résection partielle et totale du maxillaire supérieur.*

[GÉRARD-MARCHANT.]

CHAPITRE III

MALADIES DES SINUS FRONTAUX

Il s'agit d'affections rares : Dezeimeris [1], Bouyer [2], Duplay [3], E. Berger [4], P. Martin [5], Grünwald [6], Luc [7], ont contribué par leurs travaux à établir la pathologie du sinus frontal. Il faut étudier les *lésions traumatiques*, *les collections liquides*, *les fistules*, et *les tumeurs du sinus frontal*.

I

LÉSIONS TRAUMATIQUES DES SINUS FRONTAUX

PLAIES — CONTUSIONS — FRACTURES

Nous empruntons à Duplay la description de ces lésions traumatiques : « Les plaies des sinus frontaux peuvent être produites par des *instruments piquants*, *tranchants* ou *contondants*. Rarement une chute sur le front détermine une fracture bornée aux parois du sinus.

Les *plaies par instruments piquants* ou *tranchants*, qui n'intéressent que la paroi antérieure des sinus frontaux, ne présentent le plus souvent aucune gravité; la réunion des bords se fait rapidement et sans laisser de traces. Cependant il peut arriver que l'air contenu dans les fosses nasales s'échappe à travers l'ouverture osseuse, au moment d'un effort, et gêne la cicatrisation, soit en déterminant un emphysème plus ou moins étendu, si la plaie des téguments est étroite, oblique ou sinueuse, soit en entretenant la suppuration, d'où résulte la production d'une fistule.

Enfin, l'agent vulnérant peut, après avoir perforé la paroi antérieure du sinus, intéresser la paroi postérieure et pénétrer dans la cavité crânienne. Cette lésion rentre dans l'histoire des fractures du crâne et des plaies de l'encéphale.

Les *instruments contondants* produisent sur les sinus frontaux des lésions variées. Quelquefois, la peau restant intacte, la paroi antérieure du sinus est fracturée, comme dans un cas rapporté par Dupuytren [8]. Suivant Boyer, il se pourrait que, les téguments étant déchirés et la paroi antérieure du sinus fracturée, la muqueuse reste intacte. Mais, le plus souvent, celle-ci est également lésée et le sinus communique plus ou moins largement avec l'extérieur.

(1) Dezeimeris, *Observations sur les maladies des sinus frontaux*. In *L'Expérience*, t. I, p. 567, 573, et t. IV, p. 401, 415.
(2) Bouyer, *Essais sur la pathologie des sinus frontaux*. Thèse de Paris, 1859.
(3) Duplay, *Path. externe*, t. III, p. 877.
(4) E. Berger, *loc. cit.*
(5) P. Martin, *Contribution à l'étude des tumeurs des sinus frontaux*, Paris. 1888.
(6) Grünwald, *Traité des suppurations nasales*. Lehmann, édit. Münich.
(7) Luc, Société franç. de laryngol., de rhinol. et d'otol., 1896. *Arch. internat. de laryngol., d'otol. et de rhinol.*, mai-juin 1896.
(8) *Leçons de clinique chirurg.*, t. II, p. 216.

Dans ce dernier cas, l'air sort à travers la plaie à chaque effort d'expiration, et si le trajet est sinueux, il n'est pas rare de voir se produire un emphysème de la face. D'autres fois les produits de sécrétion de la muqueuse nasale, s'altérant sous l'influence de l'infection, donnent lieu à un écoulement plus ou moins abondant de liquide muco-purulent. Quelquefois même, d'après Quesnay (1), ce liquide, par sa couleur et sa consistance, a pu être pris pour de la substance cérébrale. Enfin on a vu la muqueuse épaissie, boursouflée, faire hernie à l'extérieur (2).

Le diagnostic de *la fracture du sinus frontal* n'est pas difficile, lorsque les téguments sont lésés; dans le cas contraire, le signe pathognomonique est fourni par la production d'une pneumatocèle qui augmente lorsque le malade se mouche, et que l'on reconnaît facilement à la crépitation caractéristique de l'emphysème. Quant à savoir si la paroi postérieure du sinus est intéressée, on doit le plus souvent s'abstenir de toute recherche à cet égard, et se comporter à moins d'indication spéciale (enfoncement, compression) comme nous l'avons dit au sujet des fractures et des plaies pénétrantes du crâne.

Les plaies et les fractures de la paroi antérieure du sinus frontal sont presque toujours peu graves. L'emphysème qui survient quelquefois est rarement assez étendu pour donner lieu à des accidents sérieux; cependant la guérison peut être retardée par la production d'une fistule. Enfin, ces lésions se compliquent quelquefois de la présence de corps étrangers.

Dans la plupart des cas, le rôle du chirurgien doit se borner à retirer les esquilles et les corps étrangers, puis à rapprocher mollement les lèvres de la plaie, en exerçant autour de celle-ci une compression légère, afin d'éviter l'emphysème ou de le limiter, s'il s'est déjà produit. Lorsqu'il existe un enfoncement de la paroi antérieure, on peut essayer de relever les fragments avec un élévatoire ou une spatule. On ne devrait avoir recours à l'application d'une couronne de trépan que dans les cas d'enfoncement considérable ayant résisté à des moyens plus simples.

II

CORPS ÉTRANGERS

« Les corps étrangers des sinus frontaux peuvent venir de l'extérieur ou se développer sur place. On cite, en effet, quelques observations de calculs des sinus frontaux, mais trop rares et trop incomplètes pour qu'on puisse faire l'histoire de cette variété de corps étrangers.

Parmi ceux qui viennent de l'extérieur, les uns sont des corps inertes, les autres sont des insectes, des vers, qui ont pénétré à travers les fosses nasales jusque dans les sinus frontaux. J'ai suffisamment décrit (p. 624) les accidents causés par ces sortes de corps étrangers, pour qu'il soit inutile d'y revenir.

Les corps étrangers inertes pénètrent le plus souvent dans les sinus frontaux à travers une plaie ou une fracture de leur paroi antérieure; quelquefois ils entrent par la paroi qui correspond à l'orbite, comme dans le cas cité par

(1) Quesnay, *Mémoire sur les plaies du cerveau*. In *Mém. de l'Acad. de chir.*, t. I.
(2) Rizet, *Recueil de mém. de méd. milit.*, novembre 1867, p. 409.

Mackenzie [1] d'un général français atteint à Waterloo par une balle qui, après avoir déchiré l'œil, traversa la partie supérieure et interne de l'orbite et vint se loger dans le sinus frontal.

Les corps étrangers introduits accidentellement dans les sinus frontaux sont de nature variable : le plus souvent ce sont des pointes d'épée, de fleuret, de couteau, etc., ou bien des projectiles lancés par la poudre. Il n'est pas très rare que ces corps restent solidement fixés dans l'une ou l'autre paroi du sinus, sans déterminer d'accidents graves. Une jeune fille, citée par Haller [2], aurait gardé pendant neuf mois l'extrémité d'un fuseau fixée dans un des sinus frontaux ; et Larrey [3] a rapporté un cas dans lequel une pointe de flèche resta dans le sinus pendant quatorze ans.

Dans d'autres cas le corps étranger, après avoir perforé la paroi antérieure du sinus, tombe dans la cavité de celui-ci, où il reste libre d'adhérence : on trouvera dans les divers traités de plaies par armes à feu plusieurs exemples semblables. Enfin, il peut arriver que le corps étranger, primitivement enclavé dans l'une ou l'autre paroi, se détache consécutivement et devienne libre dans la cavité du sinus. J'ai rapporté, dans les *Bulletins de la Société anatomique* pour l'année 1862, un fait observé dans le service du professeur Gosselin, et dans lequel une balle primitivement enclavée dans la paroi postérieure du sinus frontal, s'était ensuite détachée sous l'influence de la suppuration, était venue se loger à la partie la plus déclive du sinus, d'où on put l'extraire.

L'introduction d'un corps étranger dans le sinus frontal est presque toujours suivie d'inflammation suppurative qui amène souvent à sa suite l'expulsion de ce corps, soit à travers la paroi antérieure, soit par une autre voie. Quelquefois même l'élimination peut se faire spontanément sans manifestation inflammatoire, le corps étranger déterminant une absorption du tissu osseux. Par exemple, dans le cas cité plus haut d'après Mackenzie, la balle était restée douze ans dans le sinus sans produire aucun accident, lorsque le blessé se réveilla une nuit avec la sensation d'un corps qui tombait dans la gorge, et rejeta aussitôt la balle par la bouche.

Diagnostic. — Lorsque la plaie est récente, il suffit de l'explorer avec une sonde ou un stylet pour reconnaître la présence d'un corps étranger. Cependant, comme on ne peut être assuré d'avance que la paroi postérieure du sinus n'est pas en même temps lésée, il faut procéder à cette exploration avec le plus grand soin. Si la lésion est ancienne, le diagnostic devient beaucoup plus difficile. Quoique les plaies simples puissent être suivies de fistule, cependant la persistance de celle-ci, jointe aux commémoratifs, devra faire soupçonner et rechercher la présence d'un corps étranger.

Pronostic. — Les corps étrangers fixés dans la paroi antérieure, ou libres dans la cavité du sinus, constituent toujours un accident sérieux, bien que nous ayons cité des cas où ils ont été tolérés pendant fort longtemps. Il est inutile de faire remarquer que le pronostic devient extrêmement grave lorsque le corps étranger est enclavé dans l'épaisseur de la paroi postérieure. On peut voir survenir alors les accidents ordinaires des plaies du crâne.

(1) *Traité pratique des maladies de l'œil.* Trad. franç. par Warlomont et Testelin, 4e édit., t. I, p. 27.
(2) *Opuscules pathol.*, observation III.
(3) *Mémoires et campagnes*, t. IV, p. 89.

Traitement. — Toutes les fois que l'on pourra reconnaître la présence d'un corps étranger, on devra procéder à son extraction en agrandissant, s'il y a lieu, l'ouverture extérieure à l'aide d'une couronne de trépan. Une fois cette extraction opérée, la lésion se réduit à une plaie simple et doit être traitée comme telle. Dans les cas, au contraire, où le diagnostic est incertain, il faut, à moins d'accidents graves, s'abstenir de toute intervention chirurgicale, et attendre pour agir de nouvelles indications, le corps étranger pouvant se déplacer consécutivement et devenir accessible.

III

COLLECTIONS LIQUIDES DU SINUS FRONTAL

Sous ce titre nous comprendrons : L'EMPYÈME OU L'ABCÈS, ET L'HYDROPISIE DU SINUS FRONTAL.

1° *EMPYÈME DES SINUS FRONTAUX*

La suppuration du sinus frontal peut tenir : 1° *à une lésion osseuse*, ou 2° *à une modification de la muqueuse du sinus.*

Les *lésions osseuses* surviennent à la suite d'une cause locale (traumatisme), ou générale (tuberculose, syphilis). Sur 42 observations de suppuration du sinus frontal, réunies par Martin, dans sa thèse, 11 fois seulement la cause de l'affection est indiquée, et reconnaît pour origine 6 fois un traumatisme, 5 fois la syphilis.

L'*inflammation de la muqueuse* du sinus est toujours *secondaire;* tantôt elle résulte d'une propagation inflammatoire de la portion nasale de la pituitaire, tantôt elle est occasionnée par la présence *irritante d'une tumeur* (polype, ostéome, etc.). Le produit normal de la sécrétion de la muqueuse peut être retenu dans le sinus frontal, et aboutir secondairement à la suppuration : c'est l'*hydropisie du sinus frontal*, terminée *par empyème* : nous ignorons le plus souvent les causes de cette transformation.

Les phénomènes de suppuration du sinus frontal peuvent revêtir une marche *aiguë* ou *chronique* : ces *abcès chroniques* dépendent pour une grande part de la syphilis, et peut être aussi de la tuberculose [1].

Symptômes. — Pendant toute une première période on n'observe que des troubles fonctionnels : le malade accuse des *douleurs sourdes*, *gravatives*, à *la racine du nez, puis au front* : cette douleur se réveille dans les efforts (action de se moucher, etc.), elle peut simuler des accès névralgiques.

Ces troubles douloureux s'accompagnent d'un écoulement nasal muqueux, muco-sanguinolent ou purulent ; mais cette excrétion anormale n'est possible que lorsque la perméabilité du canal fronto-nasal persiste. *Douleur à siège spécial* et *écoulement muco-purulent* peuvent constituer les deux seuls symptômes de l'abcès frontal.

[1] ORTEGA SALVADOR, *Contribution à l'étude de l'empyème des sinus frontaux.* Thèse de Paris, 1896.

Mais le plus souvent le canal du sinus frontal s'oblitère : le pus s'accumule dans l'intérieur du sinus et le dilate progressivement : alors apparaît *une déformation, une tuméfaction*, qui constitue la caractéristique de ce second stade de l'évolution de l'abcès.

Cette tuméfaction a un *siège particulier* : elle répond généralement à l'*angle interne de l'orbite*, et devient une gêne pour les mouvements de l'œil. Dans un cas rapporté par Sœlberg Wells, et cité par Duplay, « il y avait une exophtalmie très prononcée, sans accident du côté de la vue. L'œil était dévié en bas et en dehors ; le bord supérieur de la cornée répondait au niveau du bord libre de la paupière inférieure du côté sain, de sorte qu'il en résultait une difformité très apparente de la figure, dont le dessin ci-contre peut donner une idée ».

Fig. 555. — Abcès du sinus frontal, déformation. (Sœlberg Wells.)

La compression du globe oculaire peut aboutir à la perte totale de la vue (Richet, *in* Duplay).

La tuméfaction du sinus donne, *au début*, une sensation de dureté : plus tard la coque osseuse s'amincit, et le doigt peut, après avoir déprimé la paroi antérieure du sinus (*crépitation parcheminée*), percevoir une fluctuation sourde.

Enfin, après une période variant entre plusieurs mois et des années, le pus perfore la paroi et s'écoule dans des directions différentes. Le plus souvent il se répand dans les fosses nasales et est expulsé dans l'éternuement, dans l'acte de se moucher.

Mais il peut pointer dans la région *sourcilière*, sur la ligne médiane, au niveau de l'*angle interne de l'orbite*, et même au niveau de l'*angle supéro-externe* de l'orbite, à cause des variétés de développement du sinus, suivant les sujets (Panas) [1]. L'abcès simule, dans ces cas, une affection inflammatoire de l'orbite.

La migration du pus peut se faire dans le *tissu cellulaire de l'orbite*, dans le *crâne*, à travers la paroi postérieure du sinus. Dezeimeris a cité quelques observations relatives à cette complication des plus graves [2].

Voilà pour l'*empyème fermé*, le plus rare d'ailleurs. Quant à l'*empyème ouvert*, tous les symptômes extérieurs font défaut : il n'existe que des manifestations intra-nasales : suppuration nasale, pénétration du pus dans les fosses nasales par le méat moyen, apparition de polypes dans l'infundibulum, etc. Les signes fournis par la marche du pus nous donnent les signes de probabilité ; ils consistent dans l'exclusion de l'existence d'une sinusite maxillaire par les moyens indiqués plus haut, et d'une ethmoïdite par l'exploration directe des

[1] Panas, *Considérations cliniques sur les abcès des sinus frontaux, pouvant simuler des lésions indépendantes de la cavité orbitaire.* Soc. opht., 8 mai 1890. — Guillemain, *Complications orbitaires des abcès des sinus frontaux. Arch. opht.*, 1891.

[2] Forestier, *Sinusite frontale avec méningo-encéphalite. Arch. intern. de laryngol.*, juillet-août 1897.

cellules ethmoïdales au moyen du stylet. S'il existe une sinusite maxillaire concomitante, immédiatement après le lavage soigneux de cette dernière cavité, le pus reparaît dans le méat moyen.

Un autre moyen consiste dans le *tamponnement explorateur* du méat moyen (Grünwald).

Le procédé de l'*éclairage par transparence* appliqué au sinus maxillaire a aussi été utilisé pour le sinus frontal et donne des notions précieuses, surtout lorsque ce signe s'associe aux autres symptômes.

2° *KYSTES DES SINUS FRONTAUX — HYDROPISIE ENKYSTÉE*

Sous ce nom, il faut entendre une *accumulation de liquide non purulent*, dans l'intérieur de la cavité du sinus.

Ce liquide est tantôt le produit de la sécrétion glandulaire, parfois il est constitué *par du sang*; dans des cas exceptionnels, c'est du *liquide hydatique*; aussi pourrait-on distinguer *des kystes glandulaires*, *des kystes hématiques et des kystes hydatiques*.

La collection liquide glandulaire se forme dans deux conditions différentes : tantôt il y a *amoncellement de mucosités*, comme disent les Allemands, par suite du produit de sécrétion : il suffit pour cela que le conduit du sinus frontal soit bouché par une sécrétion visqueuse (*coryza*, *ozène*, *néoplasme*), ou oblitéré par un tissu de cicatrice (plaie, guérison d'un abcès) ; tantôt il s'agit d'un véritable *kyste*, développé aux dépens d'une des nombreuses glandes du sinus, dont le conduit d'excrétion est oblitéré.

Les *kystes glandulaires* ne sont pas fréquents, et Martin, dans sa thèse, n'a pu en réunir que 10 observations.

Les *hématomes du sinus* ou *kystes hématiques* succèdent à des traumatismes. Steiner, Larrey en ont cité des exemples incontestables.

Les *kystes hydatiques* observés par Langenbeck, Robert Keate, etc., ont déjà été étudiés avec les tumeurs crâniennes (voy. vol. III, p. 525) ; nous n'y reviendrons pas.

Les différentes variétés de tumeurs liquides ont une *symptomatologie à peu près identique*, et qui ne diffère de celle de l'empyème que par l'*absence des phénomènes inflammatoires*, par *la moindre intensité de la douleur*, *par la marche plus lente*.

Il nous semble impossible de pousser le diagnostic plus loin; tout au plus pourrait-on rappeler que, dans les *kystes par rétention*, il y a au début issue par le nez d'une assez grande quantité de mucus: rappelons aussi que les *kystes hématiques* connus ont succédé à *un traumatisme*.

La ponction exploratrice est ici autorisée pour arriver au diagnostic.

Traitement des collections liquides. — Qu'il s'agisse d'un *empyème du sinus* ou d'une *hydropisie enkystée*, le traitement est le même : il faut donner issue à la collection liquide et modifier la muqueuse.

Mais auparavant on aura procédé au curettage de l'infundibulum et à la résection de la tête du cornet moyen.

L'ouverture du sinus peut se faire : a. *par les voies naturelles*; b. *par la région frontale*, *médiane*.

[GÉRARD-MARCHANT.]

Nous avons déjà exposé le cathétérisme du sinus frontal au moyen duquel on peut faire des irrigations antiseptiques et modificatrices. Quant à la trépanation du sinus frontal par la voie nasale, conseillée par Schäffer, elle est condamnée comme dangereuse. Cette *voie nasale* convient aux hydropisies du sinus, aux collections suppurées diagnostiquées dès le début, et qui ne s'accompagnent encore que d'une légère dilatation du sinus frontal.

L'ouverture du sinus par voie externe est de règle dans l'empyème fermé, à manifestations orbitaires. Elle est indiquée en outre dans l'empyème ouvert à manifestations purement nasales : *a.* quand le traitement, patiemment institué par la voie naturelle, a échoué; *b.* quand la disposition du canal naso-frontal rend ce traitement inapplicable.

L'ouverture se fait par la paroi frontale, que l'on résèque entièrement; après un curettage soigneux, on rétablit la perméabilité du canal naso-frontal au moyen de la gouge et de la curette. Il faut penser en ce moment à la participation possible des cellules ethmoïdales antérieures, et en les attaquant compléter le curettage.

Mais cette dernière opération laisse temporairement un orifice extérieur pour la sortie de l'extrémité supérieure du drain, et consécutivement une difformité manifeste. Luc [1], mettant en pratique l'idée d'Ogston, pratique l'opération suivante : après avoir ouvert largement la paroi antérieure du sinus, curetté avec soin la cavité, créé à la curette et à la gouge une communication aussi large que possible entre les cavités frontales et nasales, l'auteur introduit un drain en forme d'entonnoir destiné à déverser les produits de sécrétion du sinus dans les fosses nasales et à pratiquer en sens inverse le traitement consécutif de la sinusite. L'établissement de ce drainage permet d'obtenir la réunion par première intention de la plaie frontale et diminue ainsi au minimum la difformité consécutive. (Moure, Congrès de Moscou, 1897. Rapport sur les sinusites.)

IV

FISTULES DU SINUS FRONTAL

Elles sont distinguées en *fistules traumatiques* et *fistules spontanées* [2].

Les *fistules traumatiques* peuvent succéder aux *plaies*, *fractures*, *corps étrangers* de la région frontale.

Les *fistules spontanées* se développent à la suite d'une lésion osseuse, d'origine *tuberculeuse* ou *syphilitique*; elles peuvent aussi être symptomatiques d'*une tumeur*, primitivement développée dans le sinus et qui, après avoir perforé une de ses parois, apparaît à l'extérieur.

Une variété très rare de fistule est celle qui succède à *la déchirure spontanée du sinus*, et peut accompagner la variété frontale *de pneumatocèle du crâne* [cas de Jarjavay], (voy. t. III, p. 530).

Le siège de ces fistules est *médian* ou *latéral*, répondant dans ce dernier cas

[1] Luc, Communication à la Société française de laryngologie, de rhinologie et d'otologie, mai 1896, et *Arch. internat. de laryngol.*, mai-juin 1896, et juillet-août 1896.

[2] Bois, *Étude sur les fistules du sinus frontal*. Thèse de Paris, 1896.

à la paroi *interne* ou au *rebord supérieur de l'orbite*. Ce siège, au niveau de l'*angle supéro-externe de l'orbite*, différencie les fistules du sinus, des fistules dues à une affection de l'orbite, qui sont *orbito-malaires* (Panas).

Symptômes. — La plaie qui représente l'orifice extérieur de la fistule est déprimée en cul de poule, adhère à l'os par ses bords et laisse écouler un liquide muco-purulent plus ou moins abondant.

L'*échappement de gaz* par la fistule en est le signe pathognomonique; cette issue de l'air atteste, en effet, la communication de la plaie avec les fosses nasales. Si la communication est large, l'air sort à chaque mouvement d'expiration forcée, et surtout lorsque le malade se mouche; dans d'autres cas où l'air ne s'échappe pas facilement, on voit sortir de la fistule un liquide mélangé de bulles d'air.

Mais il ne faut pas compter absolument sur ce signe, car l'*étroitesse* du trajet fistuleux, son *parcours tortueux*, et enfin l'*oblitération* de l'infundibulum, peuvent s'opposer à l'issue de l'air nasal.

Dans ces cas, le *siège régional* de la fistule, son *cathétérisme avec un stylet* qui conduit dans le sinus, permettent d'arriver au diagnostic.

Toute fistule étant symptomatique, il faut toujours en rechercher la cause première; ce que nous avons déjà dit de l'origine de ces fistules nous dispense de plus longs détails.

Traitement. — Duplay a bien posé toutes les indications du traitement : « On préviendra, dit-il, la formation d'une fistule traumatique du sinus frontal en enlevant les corps étrangers, les esquilles, puis en pansant avec soin la plaie, dont on rapprochera les bords en les comprimant. Si, malgré ces moyens, il s'établissait une fistule, il n'y aurait pas d'autre moyen que de pratiquer une opération autoplastique pour en amener l'oblitération.

« *Pour les fistules spontanées*, le traitement comporte plusieurs indications. Il faut d'abord obtenir la guérison de la maladie qui a déterminé la fistule. S'agit-il d'une perforation résultant de la nécrose syphilitique de la paroi du sinus, un traitement spécifique devra être prescrit, et il suffira quelquefois de l'emploi de ce moyen, joint à l'usage répété d'injections nasales, pour amener la guérison : c'est ainsi que j'ai pu l'obtenir dans un cas de fistule du sinus frontal d'origine syphilitique.

« Si la persistance de l'ouverture anormale est entretenue par l'oblitération de l'orifice qui fait communiquer le sinus frontal avec les fosses nasales, on devra ne pas hésiter à créer une voie artificielle aux produits accumulés dans le sinus et leur donner issue dans le nez en perforant la lame criblée de l'ethmoïde. Ce moyen suffira souvent encore pour amener graduellement le resserrement et la cicatrisation de la fistule extérieure.

« Enfin, après avoir constaté que la persistance de cette dernière ne tient ni à une altération de l'os, ni à la présence d'un corps étranger, ni à une rétention du liquide par suite du défaut de communication avec les cavités nasales, le chirurgien n'aura plus d'autre moyen, pour oblitérer la fistule, que de pratiquer l'avivement de ses bords pour les réunir ensuite, ou, si elle est trop large, de combler la perte de substance avec un lambeau autoplastique » (1).

(1) Duplay, *Pathologie externe*, t. III, p. 885 et 886.

[GÉRARD-MARCHANT.]

V

TUMEURS DU SINUS FRONTAL

Il ne saurait être question ici des *tumeurs secondaires*, qui, nées dans les fosses nasales ou les régions avoisinant le sinus, envoient un prolongement dans sa cavité : nous n'envisagerons que les *tumeurs primitives* du sinus.

Les auteurs classiques rangent dans cette catégorie de tumeurs les *kystes hydatiques*, les *polypes*, les *ostéomes*.

Les kystes hydatiques (voy. *Crâne*, t. III, p. 525), les *ostéomes* (voy. *Ostéomes des fosses nasales et des sinus*) ayant déjà été étudiés, il nous reste à faire l'histoire des *polypes*.

POLYPES (SARCOMES OU FIBRO-SARCOMES) DU SINUS FRONTAL

La description des polypes du sinus frontal est basée sur un petit nombre d'observations, puisque *Duplay* n'en admet que sept *plus ou moins authentiques* et *Martin*, dans sa thèse de 1888, n'a pu en recueillir que 10 cas.

Or tous ces faits sont *anciens* (1), *dénués d'examen histologique*. Leur description clinique est toujours la même; il s'agit de tumeurs *multipies*, *perforantes du sinus*, qui poussent des *prolongements dans les fosses nasales*, *dans l'orbite*, *dans le crâne*, produisant de l'*exophtalmie*, des *accidents cérébraux* terminés par la mort. Est-il logique de ranger ces néoplasmes dans la catégorie des *polypes*, c'est-à-dire des *tumeurs bénignes*? Comme, d'autre part, nous possédons un ou deux examens histologiques de *fibro-sarcomes du sinus* (2), que leur évolution clinique peut être rapprochée de celle qui est attribuée aux polypes, on est autorisé, par une sorte d'induction, à penser que la plupart des tumeurs décrites sous le nom de *polypes fibreux ou muqueux*, *primitifs* du sinus frontal, ne sont autre chose que des *sarcomes ou des fibro-sarcomes* (3).

On ignore absolument l'*étiologie* de ces tumeurs; l'*influence du traumatisme* paraît cependant bien établie, dans l'observation de Meyer.

Symptômes. — Les *trois périodes* assignées à l'évolution des tumeurs du sinus maxillaire se retrouvent ici. L'affection ne se révèle, le plus souvent, qu'au moment où la production morbide commence à *dilater le sinus*. A la distension

(1) La première de ces observations appartient à Levret (1725), et la plus récente a été publiée en 1858 par Caron du Villard; dans ce dernier cas, il s'agit d'un nègre de Cuba.

(2) L'observation de la thèse de Martin (p. 32) se rapporte à un *fibro-sarcome du sinus frontal* (à *cellules fusiformes*), enlevé par Meyer, et dont l'examen histologique a été fait par Berger. La tumeur pyriforme, de la grosseur d'un œuf de poule, était formée par un grand nombre de saillies séparées par des dépressions; elle s'était vraisemblablement développée aux dépens du périoste de la paroi inférieure du sinus. Dans ce fibrome, qui par places commençait à se transformer en un sarcome à cellules fusiformes, on trouvait des *parties osseuses* (vestiges de la cloison osseuse de l'orbite, complètement disparue), du *tissu graisseux* (de l'orbite), et du *tissu musculaire*, ne faisant pas partie de la tumeur, mais venu avec elle au moment de l'opération.

(3) Birch Hirschfeld dit que dans les cavités accessoires des fosses nasales, les *fibromes*, les *enchondromes* et les *sarcomes*, sont plus souvent observés que les polypes muqueux. Kœnig parle de *carcinome* des sinus frontaux, mais aucun de ces auteurs, dit Martin, ne renvoie aux observations sur lesquelles il s'appuie.

du sinus, succède assez rapidement sa *perforation* : mais, tandis que les *collections liquides*, les *ostéomes*, repoussent les parois osseuses, les usent, les perforent, sans faire corps avec elles, le fibro-sarcome *envahit l'os, se substitue à lui*. Dans cette troisième période, on constate une tumeur de consistance fibreuse, de surface lisse, immobile dans sa profondeur, adhérente ou non à la peau, suivant qu'on l'examine à une époque plus ou moins avancée de son évolution. A quelque moment que l'on palpe cette tumeur, on *n'y détermine pas de crépitation parcheminée* (Martin, p. 29).

Les symptômes varient, du reste, suivant la direction que prend la tumeur ; si elle se développe du *côté de l'orbite*, elle produit de l'*exophtalmie*, un *refoulement de l'œil*, en bas et en dehors. La *tuméfaction* est *antérieure et médiane* lorsque la tumeur proémine *en avant*. Des troubles de *compression cérébrale* apparaissent lorsque la tumeur *perfore la paroi postérieure* du sinus, et pousse un *prolongement* dans la cavité crânienne.

Diagnostic. — Le diagnostic de la tumeur primitive est toujours fort difficile.

La compression, la dilatation et la perforation du sinus frontal, sont en effet les trois étapes anatomo-pathologiques et cliniques de toutes les productions *liquides, solides et même gazeuses* de cette cavité.

L'appréciation de certains détails permet cependant de distinguer ces tumeurs des *kystes et des ostéomes*.

Les *kystes et les ostéomes* repoussent la paroi du sinus, l'amincissent, l'usent jusqu'à la perforation, mais il est toujours possible de retrouver la crépitation parcheminée ; les tumeurs que nous étudions détruisent la paroi, se substituent à elle, et celle-ci, effondrée, ne peut plus donner au doigt ce craquement particulier qui caractérise la crépitation parcheminée.

Tandis que les collections liquides sont *fluctuantes*, les ostéomes d'une *dureté caractéristique*, les fibro-sarcomes ont une *consistance fibreuse* ; leur *marche plus rapide* est, enfin, un dernier caractère qu'il ne faudra jamais négliger.

Pronostic. — Le pronostic est sérieux, à cause de la récidive de ces tumeurs.

Traitement. — Il consiste dans l'ablation de la tumeur : il faudra intervenir sans tarder, l'extirpation étant d'autant plus facile qu'on la pratique plus tôt.

Il faut ouvrir largement le sinus par la paroi antérieure, de manière à enlever la tumeur dans sa totalité.

CHAPITRE IV

MALADIES DU SINUS SPHÉNOÏDAL

Émile Berger, dans deux publications successives [1], a eu le mérite de faire connaître les symptômes des maladies du sinus sphénoïdal : cette partie de la

[1] Berger und Tyrman, *Die Krankheiten der Keilbeinhöhle und des Siebbeinlabyrinthes, etc.* Wiesbaden, 1886.

rhinologie restait complètement inexplorée, et certains auteurs pensaient même qu'il ne serait jamais possible de faire le diagnostic d'une maladie du sinus sphénoïdal.

Les symptômes des affections du sinus sphénoïdal étant basées sur ses rapports anatomiques avec le *canal optique*(1), avec le *sinus caverneux*, avec la *base du crâne*, etc., il est indispensable de rappeler quelques détails anatomiques de ce sinus.

Anatomie. — Le sinus sphénoïdal, dit Berger, est limité en avant par le méat nasal supérieur et moyen; en outre, les parois latérales de sa paroi antérieure sont limitrophes des cellules ethmoïdales postérieures. En bas du sinus sphénoïdal, se trouve la cavité naso-pharyngienne. La selle turcique indique la partie de la base du crâne qui forme la paroi supérieure du sinus sphénoïdal; c'est, en outre, la paroi latérale du sinus qui limite la cavité moyenne du crâne. La paroi latérale montre une gouttière qui se porte en haut, en avant et en dedans; c'est la gouttière caverneuse pour le sinus caverneux. La partie antéro-supérieure de la paroi latérale sépare le sinus sphénoïdal du canal du nerf optique. La paroi postérieure du sinus est formée par le corps de l'occipital.

La paroi antérieure (osselets de Bertin) est toujours très mince. Si le sinus sphénoïdal est bien développé, on observe des procès pneumatiques se propageant dans les grandes et les petites ailes, dans les apophyses clinoïdes antérieures et postérieures, dans le corps de l'occipital et dans les apophyses ptérygoïdes. Une cloison divise le sinus sphénoïdal en deux parties.

Nous étudierons : 1° *les lésions traumatiques du corps du sphénoïde*; 2° *l'ostéite et la nécrose du corps du sphénoïde*; 3° *l'empyème* de cette cavité et les *fistules*; 4° *les tumeurs*.

LÉSIONS TRAUMATIQUES DU CORPS DU SPHÉNOÏDE

Ces blessures du corps du sphénoïde peuvent produire les symptômes suivants, d'après Berger (*loc. cit.*, p. 57) :

1° Dans les fissures de la paroi supérieure du sinus sphénoïdal on observe l'*écoulement continu du liquide cérébro-spinal*;

2° La rupture d'un morceau du corps du sphénoïde peut entraîner une *blessure de la carotide interne*, en dedans du *sinus caverneux* et causer de l'exophtalmie pulsatile (2).

3° La continuation de la fissure dans le canal du nerf optique cause la *compression ou la déchirure du nerf optique* dans ce canal, et, par suite, l'amaurose.

4° Si la fissure se continue par le trou ovale ou rond, elle produit l'*anesthésie* de la *deuxième et de la troisième branche du trijumeau*. Simultanément une déchirure ou une blessure d'autres nerfs cérébraux peuvent se présenter.

OSTÉITE ET NÉCROSE DU CORPS DU SPHÉNOÏDE

Dans la plupart des cas, ces altérations sont causées par la *syphilis*, moins fréquemment par la *tuberculose*.

(1) Em. Berger, *La chirurgie du sinus sphénoïdal*. Thèse de doct. Paris, 1890.

(2) Nous renvoyons à l'excellente thèse de Delens (*De l'anévrysme de l'artère carotide externe et du sinus caverneux*, Paris, 1870).

L'ostéite et la nécrose du corps du sphénoïde peuvent produire les symptômes suivants, d'après Berger [1] (*loc. cit.*, p. 55) :

1° Cécité subite mono-latérale avec le phlegmon orbitaire. Les autopsies ont prouvé que la cause de la cécité était la *compression du nerf optique dans le canal optique*, compression produite par le gonflement des gaines (*périnévrite*). Mentionnons encore les observations intéressantes de Horner, Panas, Post, Reinhardt et Braun. Dans tous ces cas, excepté celui de Post, la maladie s'est terminée par une méningite ;

2° Le détachement lent de quelques parties du corps du sphénoïde, sans qu'il se trouve jamais de troubles oculaires.

Dans ce cas comme dans le précédent, la mort est produite par la méningite.

3° Le détachement subit d'une grande partie du corps du sphénoïde par le nez (Baratoux) ;

4° Hémorragie mortelle après la perforation de la paroi osseuse, qui sépare le sinus caverneux du sinus sphénoïdal (Scholz) ;

5° L'abcès rétro-pharyngien ;

6° La thrombose du sinus caverneux avec la thrombose de l'artère ophtalmique, causée par la thrombose du sinus circulaire de la selle turcique (Blachez, Lloyd) ;

7° La perforation de la base du corps du sphénoïde sans aucun autre symptôme (Störk).

EMPYÈME DU SINUS SPHÉNOÏDAL. — FISTULES

La première observation de trépanation (*par la voie nasale*) du sinus sphénoïdal, pour un empyème appartient à Schaeffer (de Dantzig) ; Ruault [2], en 1887 (un cas), Heryng [3] (5 cas), Grünwald, Rolland [4] (de Montréal), Quénu [5], Trousseau et Moure [6] ont observé des cas analogues.

Étiologie. — Les causes de cette suppuration sont encore obscures : il s'agit, selon toute probabilité, d'*une infection* résultant d'*un coryza aigu ou chronique, d'une intervention septique*, comme une *ablation de polypes* (cas de Ruault).

Les *infections générales*, comme la *fièvre typhoïde* (voy. Berger), la *morve*, la *diphtérie* pourraient encore être le point de départ d'une altération de la membrane muqueuse du sinus sphénoïdal et d'une suppuration.

Dans tous ces cas, l'infection occupe d'abord la fosse nasale, pour se propager ensuite vers la cavité pneumatique.

Une influence mieux établie est celle de *l'ostéite* et de *la nécrose du corps du sphénoïde* (observation de Quénu).

Enfin l'*hydropisie du sinus sphénoïdal* pourrait aboutir à la suppuration.

Symptômes. — Ils ont été bien étudiés par Berger, *loc. cit.*, p. 25.

1° La *céphalalgie* se montre avec des caractères variables ; elle affecte tantôt

[1] Berger (Émile), *Les symptômes des maladies du sinus sphénoïdal.* Société française d'otologie et de laryngologie, 27 avril 1887.

[2] Ruault, *Sur un cas d'empyème du sinus sphénoïdal.* In *Arch. de laryngol. et de rhinologie*, juin 1890, p. 157.

[3] Heryng, Congrès international d'otologie et de laryngologie. Paris, 1889.

[4] Rolland (de Montréal), Congrès international d'otologie et de laryngologie. Paris, 1889.

[5] Quénu, Société de chirurgie, octobre 1890.

[6] Communication Berger (voy. *in* travail de Ruault, p. 149).

une des branches du trijumeau (sus ou sous-orbitaire) [1], tantôt c'est une *céphalalgie diffuse*, sourde, profonde, gravative : chez le malade de Ruault, elle était accompagnée de *battements*, de *bruits subjectifs*, de *sifflements*, que le malade disait entendre des deux oreilles *dans sa tête*.

2° *Larmoiement*. — C'est un fait très fréquent, qui accompagne l'état d'irritation de la membrane muqueuse du nez et de sa propagation aux cavités voisines. Il suffit d'arracher un poil du nez pour produire le larmoiement du même côté. Si une moitié du sinus sphénoïdal est affectée, le larmoiement se trouve du même côté.

3° *La photophobie*.

4° *Le resserrement de la fente palpébrale ou blépharospasme*, du côté affecté, tels sont les phénomènes réflexes que Berger a rencontrés dans certains cas.

5° *Troubles oculaires*. — Ils consistent en *périnévrite ou névrite optique*. Berger les explique par la présence de *déhiscences* dans la paroi, qui existent entre le sinus sphénoïdal et le canal optique.

Le malade de Ruault se plaignait de *scotomes passagers*; *lorsqu'il était debout ou en marche, il lui arrivait fréquemment de voir devant lui des points noirs mobiles, surtout devant l'œil droit*, disait-il, *et d'en être gêné au point de perdre l'équilibre et de chercher un appui*.

Un signe de grande valeur est l'*existence d'un écoulement purulent ou séreux* par le sinus sphénoïdal. Ce liquide peut s'écouler par la gorge en s'accompagnant d'une sensation de fétidité. Le pus s'étale sur la paroi antérieure du sphénoïde, le bord des choanes, la voûte du pharynx et les parties latérales du pharynx, sur les extrémités postérieures des cornets supérieurs et moyens. La sécrétion se dessèche rapidement et se transforme rapidement en croûtes d'un gris-jaunâtre. Par la *rhinoscopie postérieure* répétée à plusieurs reprises, à des moments différents de la journée, on peut surprendre le siège du pus.

Ces signes objectifs, rapprochés des troubles fonctionnels déjà énumérés, permettent, après s'être assuré de l'*intégrité* du sinus frontal et du sinus maxillaire (*par l'éclairage des cavités de la face*), de soupçonner, puis d'admettre une suppuration du sinus sphénoïdal.

A la *période des fistules*, après l'ouverture spontanée de l'abcès, l'exploration du trajet peut mener jusqu'au niveau du sinus sphénoïdal malade. C'était le cas de Quénu.

Les altérations osseuses, le pus, peuvent se propager aux méninges, d'autant plus qu'il existe aussi des déhiscences dans la paroi supérieure du sinus sphénoïdal, sur lesquelles Zuckerkandl a appelé l'attention. C'est ainsi que mourut un malade observé par Demarquay.

Traitement. — Dès que le diagnostic est établi, il faut évacuer le pus *par la trépanation du sinus sphénoïdal*.

Trois voies ont été proposées pour pratiquer l'ouverture du sinus; la voie *naso-pharyngienne*, *la voie orbitaire et la voie nasale*.

La voie naso-pharyngienne, indiquée par Schech (de Munich), est d'un accès difficile, exige l'usage d'instruments angulairement brisés, peu maniables; elle

[1] La localisation au nerf sous-orbitaire peut faire croire à un abcès du sinus maxillaire: cette méprise est arrivée à Roux, qui reconnut, à l'autopsie, le siège sphénoïdal de l'abcès; de même encore la névralgie sous-orbitaire simule un *accès de paludisme* que l'on traite sans succès par tous les moyens appropriés (Berger).

expose, enfin, à la perforation du crâne; elle est si peu pratique, que personne jusqu'ici n'a eu l'idée de la suivre.

La voie orbitaire peut être franchie : *a*, à *travers les petites ailes du sphénoïde*, ou *b*, à *travers les cellules ethmoïdales*.

Dans le cas de carie de la paroi interne de l'orbite, de trajet fistuleux s'ouvrant à ce niveau, il sera quelquefois possible, avec un stylet, de pénétrer à travers les os jusqu'au sinus sphénoïdal (cas de Post, *in* Berger).

L'*opération à travers les cellules ethmoïdales*, qui a été pratiquée par John Bergh [1] (de Stockholm), nécessita comme temps préliminaire l'*énucléation du globe de l'œil*; après dénudation de la partie postérieure de la lame papyracée, Bergh excisa un morceau d'un centimètre carré de cette lame; puis, à travers les cellules ethmoïdales postérieures ainsi ouvertes, il introduisit un ciseau étroit, en arrière, en dedans et un peu en bas, et après quelques coups de maillet très légers, la paroi antérieure du sinus sphénoïdal était ouverte; il s'écoula immédiatement une grande quantité de pus.

Une telle opération ne convient qu'aux cas extrêmes où la vision est irrémédiablement perdue et dans lesquels la conservation du globe oculaire présente des dangers; il faut, de plus, qu'il existe une ostéite et une nécrose évidentes de la paroi interne de l'orbite.

La *voie nasale* est la méthode de choix.

Nous avons déjà établi (voy. *Sondage des cavités nasales accessoires*, p. 568), qu'il était possible d'atteindre la paroi antérieure du sinus sphénoïdal à travers le méat moyen des fosses nasales. L'examen rhinoscopique permet même quelquefois de reconnaître dans le méat supérieur le conduit du sinus sphénoïdal.

La trépanation du sinus *à travers la paroi antérieure* est le plus souvent facilitée par l'altération osseuse (ostéite), dont elle est le siège.

Cette méthode, que Zuckerkandl a le premier préconisée, a été appliquée un certain nombre de fois avec succès par Schaeffer, Ruault, Heryng, Rolland, etc.

Certains obstacles pour voir ou atteindre le sinus peuvent provenir de la présence de *polypes*, de l'*hypertrophie de la muqueuse*, de la *saillie antérieure du cornet moyen*; il faut les écarter par les moyens appropriés.

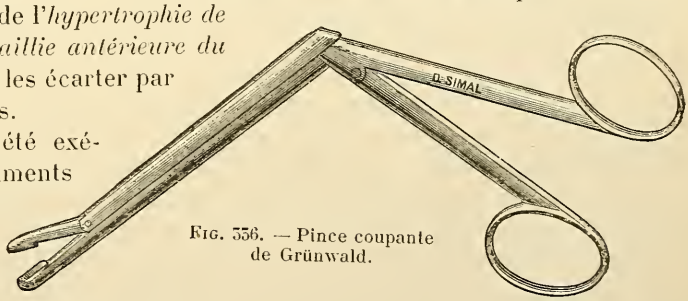

Fig. 556. — Pince coupante de Grünwald.

La trépanation a été exécutée avec des instruments variables. Après avoir effondré une partie de la paroi antérieure du sinus avec le crochet de Hajek, on agrandit cette ouverture au moyen de la pince de Grünwald (fig. 556), on détruit entièrement toute cette paroi. Puis on curette le sinus avec soin.

Un procédé dérivé de la méthode nasale est celui qu'a suivi Quénu [2]. Au lieu d'atteindre le sinus par la voie antérieure naturelle, ce chirurgien distingué a profité d'une *fistule, qui était venue s'ouvrir, en suivant la cloison nasale, au milieu*

[1] John Bergh, *Trepanation von Cavitas Ossis sphenoïdes durch Orbita nach Enucleatio Bulbi. Centralblatt*, 1886, p. 589. — Consulter Moure (Congrès de Moscou. — Rapport sur les sinusites. 1897.)

[2] Quénu, *Bull. de la Soc. de chir.*, séance du 15 octobre 1890.

du lobule du nez, pour arriver jusqu'au sinus. Il décrit ainsi le plan opératoire qu'il a suivi : « Je fis une incision partant des parties latérales du nez, et suivant l'aile du nez jusqu'à la sous-cloison, je rabattis le nez et incisai la pituitaire sur la cloison ; en me guidant sur un stylet introduit par l'orifice fistuleux, j'arrivai avec le doigt jusqu'à la lésion osseuse elle-même, qui siégeait au bout de la lame perpendiculaire, par conséquent à la partie interne du sinus sphénoïdal; je ramenai avec la curette quelques parcelles osseuses cariées et plaçai un drain à travers l'incision pituitaire, débouchant dans la narine; l'orifice du lobule fut gratté et suturé. Il s'ensuivit pendant quelque temps un écoulement par la narine gauche; puis, peu à peu, cet écoulement se tarit, et je pus retirer le drain; il n'est resté qu'une légère atrésie nullement gênante de l'orifice de la narine. »

Le traitement post-opératoire, qui doit toujours être prolongé, consiste en lavages des fosses nasales avec diverses solutions antiseptiques : on peut y adjoindre l'usage des topiques, des insufflations de poudres, etc.

TUMEURS DU SINUS SPHÉNOÏDAL

Dans les *tumeurs* du sinus sphénoïdal, rassemblées par Berger, il se trouvait un cas congénital (*enchondrome*, Lawson), les autres s'étaient développées pendant la vie extra-utérine.

Dans cette dernière catégorie sont notés : *quelques cas de tumeurs polypeuses*, *sept cas d'ostéomes* (en outre un certain nombre de cas d'*ostéome de la paroi du sinus*), un cas *de sarcome* (Behring-Wicherkiewicz) et un *cas de carcinome* (Albert).

A côté de ces *tumeurs primitives*, Berger range les *tumeurs secondaires* qui, parties du pourtour du sinus sphénoïdal, s'étaient propagées dans la cavité du sinus. Des *tumeurs polypeuses* de la *cavité naso-pharyngienne* peuvent entraîner l'usure de la paroi inférieure du sinus, et pénétrer dans sa cavité (Michaux, Carling, Simon); la tumeur peut se développer dans les *cellules ethmoïdales* (Chiari), et se propager dans le sinus sphénoïdal, etc.

Quant aux symptômes cliniques, on peut, avec Berger (*loc. cit.*, p. 37), distinguer dans les tumeurs du sinus sphénoïdal les périodes suivantes :

« *Première période.* — La tumeur est limitée en dedans des parois du sinus sphénoïdal. Il n'y a pas de symptômes subjectifs ou de céphalalgie.

« *Deuxième période.* — La tumeur élargit par sa croissance le sinus sphénoïdal, et cause l'atrophie de ses parois et la compression des organes voisins. La compression peut atteindre l'un ou les deux *nerfs optiques*, et entraîne l'*atrophie du nerf optique* d'un ou des deux côtés. Dans quelques cas, on n'observe pas l'amaurose, pendant l'évolution de la tumeur. Ces différences sont causées par une épaisseur très variable de la paroi située entre le canal optique et le sinus sphénoïdal. Si cette paroi est très épaisse d'un ou des deux côtés, la tumeur est arrêtée, et ne peut se propager dans cette direction.

Dans un seul cas, la compression avait même attaqué la carotide externe, et avait entraîné le développement de thromboses dans son parcours.

« *Troisième période.* — La tumeur a perforé les parois du sinus sphénoïdal, et elle se propage vers les cavités voisines. La tumeur pénètre dans la *cavité naso-pharyngienne*, *dans les fosses nasales*, *dans les cellules ethmoïdales* et dans l'*orbite*. L'époque à laquelle la tumeur se propage dans la cavité crânienne est très variable. La pénétration dans la cavité crânienne peut se produire,

sans être accompagnée d'aucuns symptômes subjectifs (ainsi qu'on l'a observé, surtout dans les tumeurs à croissance très lente), ou bien on observe de la céphalalgie très violente (Lucke). Dans la marche ultérieure on rencontre généralement des accès épileptiformes. Si la croissance de la tumeur est rapide, la mort suit bientôt, produite par la méningite ou par un abcès cérébral.

« *Quatrième période.* — Dans des tumeurs malignes, on observe avant l'apparition de la méningite, le développement *des métastases* dans les divers organes.

« Cette division de la marche d'une tumeur du sinus sphénoïdal, en quatre périodes, a une certaine valeur pratique, seulement ces périodes ne sont pas en réalité si bien limitées. »

Dans son relevé des observations des tumeurs du sinus, Berger a trouvé 25 cas où les *altérations du corps du sphénoïde avaient entraîné la cécité.*

Dans l'examen du fond de l'œil, on avait constaté la *névrite optique* ou l'*atrophie du nerf optique.*

« Dans un certain nombre de cas, la tumeur s'était propagée dans le canal du nerf optique, avait entraîné d'abord le resserrement de ce canal, et ensuite la tumeur avait envahi le canal, de façon à ce que ce nerf optique fût séparé en deux parties : une partie intra-orbitaire et une partie intra-crânienne. De même la tumeur peut se propager vers la fente sphénoïdale et produire la paralysie des muscles de l'œil.

CHAPITRE V

MALADIES DES CELLULES ETHMOÏDALES

Il n'est pas, en rhinologie, de chapitre plus obscur que celui des affections des cellules ethmoïdales. Cependant, depuis ces dernières années, l'attention des auteurs s'est portée sur ce point et particulièrement sur l'étude des suppurations de l'ethmoïde.

EMPYÈME DES CELLULES ETHMOÏDALES

Étiologie. — Il reconnaît le plus souvent pour cause, une infection par continuité avec la muqueuse nasale ; l'apport des germes par la voie sanguine est admise aussi (1). Plus rarement, ces cellules se prennent consécutivement à des empyèmes voisins (du sinus frontal, du sinus maxillaire, de l'orbite) (2).

Symptômes. — Le labyrinthe ethmoïdal étant anatomiquement divisé en deux groupes, groupe antérieur et groupe postérieur, le siège du pus varie suivant le groupe qui est atteint. Dans l'empyème des cellules antérieures le pus apparaît dans le méat moyen. Le pus des cellules postérieures s'étale dans le méat supérieur et apparaît dans la fente olfactive. La quantité en est variable, il est rarement fétide (Zamiko).

La céphalalgie ordinairement violente se localise à la région frontale, à la

(1) Ranglar et André, *Étude sur l'anatomie et la pathologie des cellules ethmoïdales.* Thèse de Paris, 1896.

(2) Moure, Congrès de Moscou, 1897. Rapport sur les sinusites.

racine du nez et à la région sous-orbitaire. Grünwald donne comme caractéristiques les douleurs provoquées par la pression sur la racine du nez et sur l'os unguis. L'état général est plus fréquemment altéré que dans les autres sinusites, l'inaptitude au travail, la dépression psychique sont plus marquées.

L'empyème des cellules ethmoïdales peut, dans les cas malheureux, s'ouvrir dans l'orbite à travers la lame papyracée, ou dans la cavité crânienne à travers la lame criblée.

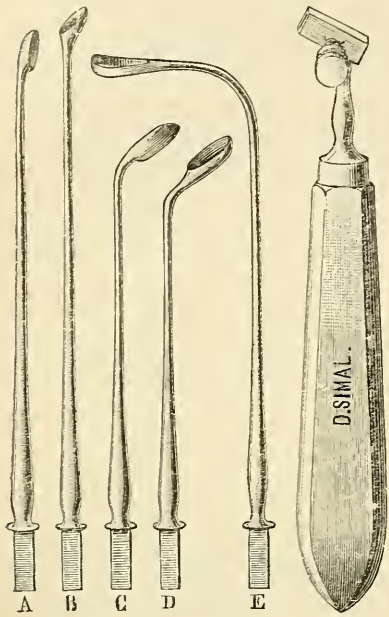

Fig. 557. — Curettes de Grünwald.

L'empyème des cellules ethmoïdales est ordinairement accompagné de nécrose osseuse, de fistules, de granulations, de polypes.

Diagnostic. — Le diagnostic est surtout un diagnostic par exclusion, déduit de ce qui a été dit plus haut des autres sinus. Mais c'est le *stylet* qui décèlera le mieux une ethmoïdite, en révélant l'existence des os nécrosés, des cellules effondrées. La ponction exploratrice de la bulle ethmoïdale, si elle est positive, est un signe de grande valeur.

Pronostic. — Les propagations possibles que nous avons signalées montrent assez la gravité de l'affection qui nous occupe.

Traitement. — L'ouverture des cellules ethmoïdales au moyen de la pince coupante peut seule donner issue au pus. Le curettage consécutif nettoiera les cavités ouvertes (fig. 557).

Ces deux interventions peuvent se pratiquer par deux voies : 1° *Par la voie nasale*, lorsqu'il y a ethmoïdite simple; 2° *Par voie externe*, lorsqu'il y a coexistence d'une sinusite frontale. Cette méthode, plus facile, s'attaquant à la paroi interne de l'orbite, peut donner lieu à une défiguration, sans lever l'incertitude d'une guérison absolue.

SINUSITES COMBINÉES

Dans un grand nombre de cas (16 sur 70, d'après Grünwald) plusieurs sinus du même côté sont atteints, ce qui se conçoit facilement quand on se reporte à l'anatomie du méat moyen et de l'infundibulum [1].

Le diagnostic est facile pour les cavités que l'on peut sonder directement. Pour les autres on ne pourra souvent procéder que par élimination et après guérison de l'un ou de l'autre sinus.

Traitement. — Il exige beaucoup de patience de la part du médecin et du malade. Le mieux est de traiter chaque sinus à mesure que l'on s'aperçoit qu'il est malade. Mieux vaudrait cependant, si la chose était possible, traiter d'abord les cavités les plus élevées, souvent causes de l'infection de celles qui sont situées au-dessous.

[1] Moure, Rapport sur le traitement des sinusites. Congrès de Moscou, 1897.

MACHOIRES

Par le Dr ALBERT HEYDENREICH

Professeur de Clinique chirurgicale et doyen de la Faculté de médecine de Nancy

---

CHAPITRE PREMIER

LÉSIONS TRAUMATIQUES DES MACHOIRES

Les luxations de la mâchoire ayant été décrites déjà (t. III), je n'étudierai dans ce chapitre que les fractures du maxillaire supérieur et du maxillaire inférieur.

Je donnerai, au fur et à mesure de la description de ces lésions, les indications bibliographiques qui s'y rapportent, me contentant de citer ici quelques traités généraux.

Malgaigne. Traité des fractures et des luxations, t. I, p. 371, 1847. — Bérenger-Féraud, Traité de l'immobilisation directe des fragments osseux dans les fractures. Paris, 1870. — Gillette, Art. Maxillaires (*Fractures*) du *Dict. encycl. des sciences méd.*, 2e série, t. V, p. 277, 1872. — Hamilton, Traité pratique des fractures et des luxations. Trad. par Poinsot. Paris, 1884, p. 105. — Christopher Heath, Lésions et maladies des mâchoires. Trad. par Darin. Londres et Paris, p. 7.

I

FRACTURES DU MAXILLAIRE SUPÉRIEUR

Les *fractures du maxillaire supérieur* sont *rares*, malgré la situation superficielle de cet os et la minceur de ses parois. C'est qu'en effet il est protégé contre les violences extérieures par la saillie du nez, celle de l'os malaire et celle du menton.

Étiologie. — Le plus souvent, le maxillaire supérieur se fracture sous l'action d'une *cause directe*, telle qu'un coup de poing, un coup de pied de cheval, un coup de bâton, le passage d'une roue de voiture. Dans cette catégorie rentrent les fractures par armes à feu.

Dans d'autres cas, la cause de la fracture est *indirecte* : le traumatisme a porté *sur le crâne*, *sur le menton*, *sur l'os malaire* ou *sur le nez*.

Ainsi une *fêlure*, *partie de la voûte crânienne*, peut se propager sur l'un des maxillaires supérieurs. Un *choc frappant la mâchoire inférieure de bas en haut* fracture parfois la mâchoire supérieure.

Il peut même arriver que la mâchoire supérieure se trouve prise entre deux

forces agissant en sens opposé, l'une sur le crâne, l'autre sur le menton. Témoin le cas signalé par J. Cloquet et Bérard dans le *Dictionnaire en 30 volumes* et concernant un mécanicien, qui se fractura le maxillaire supérieur en tombant par l'ouverture d'une trappe; le menton avait porté violemment sur le bord de l'ouverture, en même temps que le couvercle était retombé de tout son poids sur le crâne.

Hamilton a insisté sur les fractures du maxillaire supérieur produites par un *coup porté sur l'os malaire*, et il a démontré par des expériences la possibilité de ce mécanisme. Il a pu produire ainsi l'enfoncement de l'antre d'Highmore, la fracture de l'apophyse montante près de sa base, la fracture de l'arcade dentaire, le diastasis des deux maxillaires supérieurs au niveau de la suture intermaxillaire. Ces lésions pouvaient être accompagnées de fractures des os voisins (os malaire, arcade zygomatique, ethmoïde, sphénoïde).

Enfin il arrive qu'un *choc sur la racine du nez* détermine une fracture du maxillaire supérieur. Lannelongue a même observé, à la suite d'un semblable traumatisme, une disjonction des deux maxillaires supérieurs.

Variétés. — Parmi les fractures du maxillaire supérieur, les unes ne portent que sur un point limité de l'os, d'autres atteignent une portion notable du maxillaire, d'autres enfin s'étendent à la totalité de l'os.

Les *fractures limitées au bord alvéolaire* sont fréquentes; elles résultent d'un choc direct ou de l'extraction d'une dent.

L'*apophyse montante* est facilement atteinte par les traumatismes portant sur la racine du nez, et sa fracture peut accompagner alors celle des os propres du nez.

La *voûte palatine* est parfois enfoncée soit par un projectile, soit par un corps pointu pénétrant par la bouche: ce dernier mécanisme s'observe en particulier dans les chutes chez les enfants.

Le *sinus maxillaire* est susceptible également de présenter des fractures par perforation, comme dans ce fait, rapporté par Béclard, dans lequel le bout d'un parapluie poussé avec violence traversa les téguments de la face et brisa la paroi antérieure du sinus. Les plaies par armes à feu peuvent produire la même lésion, souvent avec complication d'esquilles et de désordres plus ou moins étendus.

D'autres fois, l'enfoncement du sinus se fait par cause indirecte, par un choc sur l'os malaire, comme dans les expériences de Hamilton. Dubrueil (Soc. de chirurgie, juin 1870) a observé l'enfoncement de l'os malaire dans le sinus après fracture de l'arcade zygomatique; le bord alvéolaire du maxillaire supérieur était resté intact. Kirmisson (*Manuel de pathologie externe*, t. II, p. 594), chez un homme qui avait reçu un coup de pied de cheval sur la joue gauche, a constaté que l'apophyse malaire avait pénétré dans le sinus; la pommette était affaissée; on sentait, sur le rebord orbitaire inférieur, une dépression très nette répondant au trait de fracture; il y avait de l'emphysème de la paupière inférieure; le rebord alvéolaire était intact. Il peut arriver, dans ces fractures du sinus, que le nerf sous-orbitaire se trouve lésé, le trait de fracture ayant passé à son niveau.

Ces dernières fractures constituent déjà des lésions sérieuses, *étendues à une portion notable du maxillaire*. Dans cette même catégorie rentre le cas observé par Bassereau. Il s'agit d'une fracture atteignant à la fois les deux maxillaires supérieurs : deux traits verticaux, portant chacun sur un maxillaire et réunis

par une fissure transversale, avaient isolé un fragment médian qui supportait les incisives. Le malade ne s'étant pas traité convenablement, ce fragment était encore mobile au bout de six semaines; cette mobilité gênait beaucoup la mastication et était l'occasion de névralgies faciales violentes.

Parmi les *fractures qui s'étendent à la totalité du maxillaire*, il faut citer, en première ligne, celles qu'a décrites Alphonse Guérin (*Archives générales de médecine*, 1866, 5e série, t. VIII, p. 1). Par les données cliniques et par l'expérimentation, ce chirurgien a montré qu'un choc horizontal, porté d'avant en arrière sur la face au-dessous de l'orifice des narines, choc ordinairement médian, mais parfois latéral, peut produire une *fracture transversale*, passant à 1 centimètre environ au-dessous de l'os malaire. Cette fracture, d'habitude bilatérale, divise également la lame verticale de l'os palatin et se propage même en arrière jusqu'aux apophyses ptérygoïdes; toutefois, contrairement à l'opinion de Guérin, la fracture de ces apophyses n'est pas constante. Quelquefois la lésion se complique d'une fracture de la lame perpendiculaire de l'ethmoïde.

Prestat (Soc. de chir., novembre 1854) a fait connaître un fait intéressant, qui offre de l'analogie avec les fractures décrites par A. Guérin. Ce cas concerne un jeune homme de vingt-cinq ans, qui, monté sur la plate-forme d'une locomotive, fut précipité sur le coffre à charbon du tender; la face porta rudement sur le bord de ce coffre. A la suite de ce traumatisme, la lèvre supérieure fut séparée du nez par une fente transversale de 8 centimètres; à travers cette fente, le doigt constatait que la voûte palatine était séparée par une fracture horizontale du reste du squelette de la face, de sorte que cette portion palatine isolée rappelait la disposition des moules de palais, qu'on voit exposés à la porte des dentistes.

On cite encore deux cas de Velpeau, qui sont évidemment semblables au précédent : il est dit que la voûte palatine était détachée des deux côtés en bloc.

Il peut arriver, lors de grands traumatismes, que *les deux maxillaires supérieurs soient séparés l'un de l'autre*. Ainsi Harris (de New-York), cité par Hamilton, rapporte l'observation d'un enfant, âgé de deux ans, qui était tombé sur le pavé d'une hauteur de cinquante pieds, et chez qui on trouva un diastasis des deux maxillaires supérieurs et des deux palatins; l'écartement était suffisant pour admettre le petit doigt et s'étendait de l'intervalle, qui sépare la première incisive droite de la première incisive gauche, jusqu'au voile du palais.

Simonin (de Nancy), dans une observation que rapporte Malgaigne, a signalé un fait, dans lequel il y avait *enfoncement vers le pharynx d'un des maxillaires supérieurs en totalité*.

Wiseman a constaté, chez un enfant, l'*enfoncement de la mâchoire supérieure tout entière* par un coup de pied de cheval. L'ethmoïde était séparé de sa lame criblée et complètement enfoncé; la voûte palatine appuyait contre la paroi postérieure du pharynx.

Dans un cas rapporté par Willbur (*The American Journal of the med. sc.*, 1873, p. 430), un homme, blessé par la chute d'une cheminée, présentait une fracture, dans laquelle *les deux maxillaires supérieurs et les os du nez étaient mobiles ensemble dans le sens vertical*. La solution de continuité répondait, en avant, aux articulations des maxillaires supérieurs avec les os malaires et à celles des os propres du nez avec le frontal.

Chez un garçon de dix-huit ans observé par Walther (*Bull. de la Soc. anat.*, 1891, p. 590), *la mâchoire supérieure était divisée en quatre fragments*. Ce garçon

avait reçu sur la racine du nez le bord tranchant du fond d'un tonneau plein de pétrole. Une large plaie transversale, étendue d'une pommette à l'autre, divisait le nez et la face et laissait voir une fracture oblique en bas et en arrière, qui atteignait à la fois les os propres du nez, les deux maxillaires supérieurs, les palatins et les apophyses ptérygoïdes. Toute la mâchoire supérieure tombait ainsi sur la langue. De plus, les deux maxillaires supérieurs étaient séparés l'un de l'autre par une fissure médiane antéro-postérieure, dans laquelle on pouvait introduire le doigt. Enfin chacun de ces fragments latéraux était divisé en deux fragments secondaires par une fracture transversale, de telle sorte qu'il existait en tout quatre fragments cubiques : deux antérieurs comprenant la partie antérieure des maxillaires jusqu'à la première petite molaire inclusivement; deux postérieurs comprenant toute la partie postérieure des maxillaires avec les apophyses ptérygoïdes. Walther sutura les parties molles et obtint la guérison avec une certaine difformité.

Les fractures du maxillaire supérieur peuvent être *comminutives*, et dans cette classe se rangent les fractures produites par les gros projectiles de guerre ou par l'expansion de la poudre dans la cavité buccale. Les désordres sont alors des plus variés et souvent compliqués de graves lésions des parties molles et des os voisins.

On a vu, par les détails qui précèdent, que les *os, exposés à se fracturer en même temps que les maxillaires supérieurs*, sont surtout ceux qui appartiennent au même massif. Mais ils ne sont pas les seuls : une fracture du maxillaire supérieur peut venir compliquer une fracture de la base du crâne. Plus souvent, le maxillaire inférieur est brisé par le même traumatisme que le maxillaire supérieur : c'est dans les cas où le choc a porté sur la mâchoire inférieure. Il est à remarquer que celle-ci peut être intacte malgré la fracture de la mâchoire supérieure, si la direction du choc a été exactement verticale.

Symptômes. — Un certain nombre de fractures du maxillaire supérieur se présentent avec des signes si évidents qu'il n'est pas possible de les méconnaître. Dans d'autres cas, il suffit d'un examen méthodique pour assurer le diagnostic. On explorera à l'aide du doigt les différentes parties du maxillaire, le bord alvéolaire, la voûte palatine; on recherchera s'il existe une déformation, une saillie ou un enfoncement, s'il y a de la mobilité anormale, de la crépitation. Toutefois, ces moyens peuvent n'être pas suffisants : parfois la fracture se dissimule, et, pour poser le diagnostic, il faut recourir à quelque manœuvre spéciale, ou se baser sur des symptômes dont la connaissance est indispensable.

A. Guérin a soutenu qu'on avait constamment méconnu les fractures du maxillaire supérieur sans déplacement notable et que cependant ces fractures sont fréquentes. Partant de ce fait que, dans la variété qu'il a décrite, l'apophyse ptérygoïde est généralement brisée, il conseille d'introduire le doigt dans la bouche et de *presser sur l'aile interne de cette apophyse*; cette pression détermine chez le malade une douleur vive et limitée et permet quelquefois de sentir la mobilité de l'aile interne de l'apophyse ptérygoïde. A. Guérin considère ce signe comme presque pathognomonique de la fracture simple, horizontale du maxillaire supérieur. Parfois il existe, en même temps, une ecchymose dans l'épaisseur du voile du palais ou une phlyctène gingivale.

L'*ecchymose palatine* n'est pas la seule qu'il y ait à signaler. Terrier a observé

qu'une *ecchymose sous-conjonctivale tardive* peut faire diagnostiquer une fracture du maxillaire supérieur restée douteuse jusque-là.

Les fractures du maxillaire supérieur peuvent être accompagnées d'une *hémorragie* notable par le nez et par la bouche. Cette hémorragie, qui constitue parfois une complication sérieuse, n'a pas, au point de vue du diagnostic, une signification bien importante. Il n'en est pas de même de l'*emphysème de la paupière inférieure*.

Cet emphysème a pour cause la rupture des parois du sinus maxillaire; c'est un signe important dans les cas où il existe une simple fêlure de la paroi antérieure du sinus sans déplacement. Morel-Lavallée (Soc. de chir., novembre 1854) dit avoir observé trois cas de fracture de la paroi antérieure du sinus maxillaire, par cause directe, accompagnée d'une tumeur renfermant de l'air et d'un emphysème s'étendant jusqu'à la région du cou.

Gillette (Maxillaires, in *Dict. encycl. des sc. méd.*, 2e série, t. V, p. 282) cite une observation intéressante recueillie par Rendu dans le service de Désormeaux. Elle a trait à un homme de quarante-deux ans, qui avait reçu un coup de pied de cheval. Il eut une épistaxis immédiatement après, et le lendemain il se présenta à l'hôpital avec une ecchymose autour de l'œil gauche et un gonflement manifeste. Une vive douleur, provoquée par la pression au-dessous de l'os malaire et un peu en dehors du trou sous-orbitaire, fit supposer l'existence d'une fracture du maxillaire supérieur. Le lendemain de l'accident, apparut tout autour de l'œil une saillie globuleuse, donnant la crépitation emphysémateuse et se distendant subitement avec bruit, comme une vessie qu'on insuffle, lorsqu'on faisait moucher le malade. Pendant les trois jours suivants, l'emphysème atteignit de grandes proportions, couvrant toute la face, s'étendant jusqu'à l'apophyse mastoïde gauche, gagnant le cou et les régions sus-claviculaires; la crépitation gazeuse se percevait même au niveau du grand pectoral gauche et, en arrière, sur l'épine de l'omoplate. La santé générale restait excellente. L'emphysème diminua ensuite graduellement, et, après sa disparition, on sentit nettement une fente linéaire due à un léger enfoncement de la paroi antérieure du sinus maxillaire au niveau du trou sous-orbitaire. Le malade sortit guéri, douze jours après son entrée à l'hôpital.

Un autre symptôme, qui a son importance, est la *perte de la sensibilité dans la zone de distribution du nerf sous-orbitaire*; ce phénomène tient à ce que le nerf peut être déchiré ou comprimé par les fragments. Hiffelsheim (Société de biologie, 1853, et *Gazette médicale*, 1854, p. 148), dans un cas de fracture de l'arcade zygomatique avec fissure du rebord orbitaire du maxillaire, remarqua une anesthésie de la joue et de la partie correspondante du nez et de la lèvre supérieure, anesthésie qui existait encore au bout de deux ans.

Une *complication* rare des fractures du maxillaire supérieur est la *commotion cérébrale*. Il est à remarquer qu'un traumatisme portant sur les os de la face arrive plus facilement à ébranler l'encéphale, quand ces os ne sont pas brisés et jouent le rôle de tiges de transmission. Si les os se fracturent, la violence du choc s'épuise en partie au niveau de la solution de continuité, et les accidents cérébraux sont moins à craindre. Du reste, lorsqu'une fracture du maxillaire supérieur accompagne une fracture du crâne, elle passe au second plan par suite de l'importance de cette dernière lésion.

Enfin il reste à citer, parmi les complications, la *présence d'un corps étranger*; cet accident s'observe surtout dans les blessures par armes à feu.

[A. HEYDENREICH.]

J'ai passé sous silence les *troubles fonctionnels* occasionnés par les fractures du maxillaire supérieur. Il est évident que la mastication, la déglutition, la phonation, etc., se trouvent plus ou moins gênées et même entravées suivant la forme et la gravité de la fracture.

Pronostic. — Les *fractures sans plaie* ont ordinairement des suites simples et se consolident rapidement. Cependant il n'est pas rare qu'une *déformation* persiste ou qu'un certain nombre de dents soient définitivement perdues. On a observé encore, parmi les accidents consécutifs, le *rétrécissement des voies lacrymales* et les *névralgies sous-orbitaires*: ces dernières sont dues à la compression du nerf par le cal ou par les fragments déplacés.

Les *fractures avec plaie* peuvent être graves par le fait des lésions concomitantes ou par suite de l'étendue des désordres. Par elles-mêmes elles sont, en général, bénignes, et les accidents constituent l'exception. Il se peut que *le foyer de la fracture suppure* et que le pus s'accumule dans le sinus maxillaire; dans certains cas, des *nécroses partielles* entretiennent la suppuration, des trajets fistuleux s'établissent. Un malade présenté par Chassaignac (Soc. de chir., 1854), et qui avait reçu un coup de pied de cheval, offrait consécutivement une *perte de substance de la voûte palatine*, qui faisait communiquer la bouche avec la fosse nasale. Enfin des *phénomènes septicémiques* peuvent être observés à la suite d'une fracture suppurée du maxillaire supérieur; cependant, même à la suite des grands traumatismes par armes à feu, cette complication est bien plus rare au maxillaire supérieur qu'au maxillaire inférieur.

Traitement. — Dans les *fractures sans déplacement*, il suffit de recommander au malade l'*immobilité des mâchoires*. Il devra éviter de parler, de mâcher des corps durs; au besoin, on appliquera un bandage en forme de fronde, qui soutiendra la mâchoire inférieure, de manière que les dents de cette mâchoire fournissent un point d'appui à la mâchoire supérieure.

Dans les *fractures avec déplacement*, il est indiqué de remettre les fragments en place quand c'est possible. La *réduction* sera faite par des pressions appropriées; on la facilitera parfois en introduisant un doigt dans la bouche sur la voûte palatine ou derrière le voile du palais, en même temps qu'on agira soit dans le vestibule de la bouche sur la fosse canine, soit à l'extérieur sur le rebord orbitaire, soit encore dans la fosse nasale.

Hamilton indique plusieurs procédés, qui permettent de relever l'os malaire, lorsqu'il a été enfoncé. On peut, si une dent fait défaut, perforer le sinus maxillaire par l'alvéole ouvert et introduire par cette ouverture un instrument convenable pour relever l'os enfoncé; mais ce procédé n'est pas sans danger, l'instrument pouvant pénétrer dans l'orbite et blesser l'œil. Hamilton conseille encore de relever l'os malaire en plaçant le pouce sous son angle inférieur par l'intérieur de la bouche, ou encore de faire une petite incision cutanée sur le centre de l'os malaire et de visser dans l'os un élévateur, à l'aide duquel on le remet en place.

On éprouve souvent, dans ces diverses manœuvres, des difficultés insurmontables. Hamilton a pu nettement s'en rendre compte dans ses expériences sur des crânes dépouillés de parties molles. Dans une de ces expériences, un coup porté sur l'os malaire avait fait basculer le maxillaire supérieur, de telle manière que la partie supérieure de l'os était projetée en dedans, tandis que la portion

inférieure était rejetée en dehors et que la suture intermaxillaire se trouvait ouverte. Hamilton ne parvint pas à obtenir la réduction sans employer une force vraiment dangereuse; l'obstacle résidait uniquement dans la rencontre des dentelures des deux bords de la suture intermaxillaire, dentelures qui, faisant de chaque côté une saillie de 2 à 4 millimètres, ne pouvaient s'engrener de nouveau, mais s'arc-boutaient solidement les unes contre les autres.

D'après Malgaigne, dans toutes les fractures compliquées de la mâchoire supérieure, il est un principe que les chirurgiens ne sauraient trop méditer : c'est que *toutes les esquilles, si peu adhérentes qu'elles soient, doivent être scrupuleusement conservées*; elles se reprennent avec une facilité admirable. Ce précepte est sage, et l'observation suivante de Hamilton montre à quels dangers expose parfois une intervention intempestive.

Chez un malade, qui présentait un enfoncement de l'os malaire droit dans l'antre d'Highmore, Hamilton et son confrère, le docteur Potter, s'apercevant que plusieurs dents étaient branlantes au niveau de la fracture, résolurent de les extraire et d'essayer de relever l'os à l'aide d'un instrument, qu'ils pensaient introduire dans les alvéoles devenus vides. Mais, au premier effort fait pour extraire une molaire, plusieurs dents suivirent, ainsi que tout le plancher de l'antre. Ce fragment se trouva alors détaché, au point que les chirurgiens jugèrent nécessaire de l'enlever complètement; ils n'y arrivèrent qu'au prix de grandes difficultés, obligés de porter la dissection jusque dans le pharynx et finalement d'extirper, avec le fragment auquel elle adhérait, une portion considérable de l'apophyse pyramidale du palatin. L'opération ne demanda pas moins d'une heure, et les chirurgiens craignaient à tout moment de blesser la carotide interne, dont ils sentaient distinctement les battements. Une fois l'os enlevé, ils eurent à lutter pendant plus d'une heure contre une hémorragie profuse: ils ne parvinrent à l'arrêter que par une compression énergique à l'aide d'éponges introduites dans la bouche et dans la cavité de l'antre.

Lorsqu'une fracture du maxillaire supérieur est accompagnée d'*emphysème*, il est important que le malade évite de se livrer à des efforts, de souffler, de se moucher, etc. Dans ces conditions, l'emphysème disparaît, en général, au bout de quelques jours.

Il est évident que les *corps étrangers* devront être enlevés, s'il en existe, et que toute *fracture compliquée de plaie* devra, dès le début, être traitée par des lavages antiseptiques.

Il peut arriver, à la suite d'une fracture du maxillaire supérieur, que le *maintien des fragments* présente de grandes difficultés, et qu'il soit nécessaire de recourir à des moyens spéciaux. La *ligature métallique* enroulée autour des dents, conseillée déjà par Hippocrate, peut rendre des services. Il en est de même des *moules en liège*, ou mieux *en gutta-percha* ou *en or*, dont je parlerai à l'occasion du maxillaire inférieur. On a imaginé divers *appareils* plus compliqués; mais la plupart d'entre eux, construits en vue d'une indication particulière, demandent à être modifiés suivant les circonstances.

J. Salter (*The Lancet*, 16 juin 1860) a guéri une fracture du maxillaire supérieur en soulevant les fragments avec une plaque d'or, du genre de celles dont les dentistes se servent dans les râteliers, et convenablement disposée sur les points qui tendaient au déplacement.

Dans un cas signalé précédemment, la voûte palatine se rejetait en arrière, bien que la réduction fût possible. Wiseman, cité par Malgaigne, imagina de

faire exercer par le malade et par son entourage une traction continue en avant avec une érigne mousse.

De Græfe, pour le cas où les fragments sont largement séparés et déplacés, recommande un appareil consistant en un bandeau frontal d'acier *a*, convenablement garni, qui est maintenu par une courroie bouclée derrière la tête. De chaque côté descend une tige d'acier *b*, qui, arrivée au bord libre de la lèvre supérieure, se recourbe et porte à son extrémité une gouttière en argent *c*, destinée à embrasser les dents de la mâchoire supérieure rompue; les tiges d'acier peuvent être élevées ou

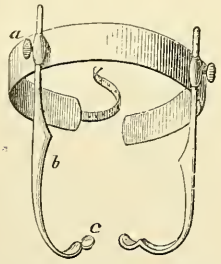

Fig. 358. — Appareil de de Græfe.



Fig. 359. — Appareil de Goffres.

abaissées; on les maintient à la hauteur voulue à l'aide d'une vis de pression.

C'est sur le même principe, mais avec des variantes dans l'exécution, que sont basés les appareils de Goffres et de Prestat.

J'ajouterai que, si la fracture laisse après elle une perte de substance, la *prothèse* pourra y remédier.

II

FRACTURES DU MAXILLAIRE INFÉRIEUR

Bien que les *fractures du maxillaire inférieur* soient plus communes que celles de la mâchoire supérieure, elles ne sont cependant *pas très fréquentes*. Malgaigne dit que, dans l'espace de onze années, il ne s'est présenté que 27 cas à l'Hôtel-Dieu. Cette rareté relative des fractures du maxillaire inférieur semble tenir à la mobilité de l'os de haut en bas, ainsi qu'à la mobilité de la tête sur la colonne vertébrale; grâce à ces conditions, la mâchoire inférieure fuit facilement devant les violences extérieures, et, d'autre part, l'instinct, qui pousse tout individu à se protéger la face à l'aide du bras et à étendre les bras en cas

de chute, sauvegarde bien souvent le maxillaire. Une preuve de ce fait est la fréquence assez grande des fractures de cet os chez les ivrognes, qui ont perdu cet instinct de préservation.

Les diverses portions du maxillaire inférieur (corps, branches, condyles, apophyses coronoïdes) peuvent être brisées. Mais *les fractures du corps de l'os sont incomparablement plus fréquentes que les autres*, à tel point que Hamilton, sur 55 fractures du maxillaire inférieur qu'il a observées, a noté que 50 fois la fracture intéressait le corps de l'os.

Étiologie. — Rares chez l'enfant, plus communes chez l'adulte et le vieillard, les fractures du maxillaire inférieur reconnaissent des *causes directes* et des *causes indirectes*.

Les *causes directes* sont les plus fréquentes : ce sont des chutes sur le menton, sur l'angle de la mâchoire, des coups, tels que coups de feu, coups de pied de cheval, coups de bâton, coups de poing: cette dernière cause intervient assez souvent chez les boxeurs. Ici, comme à la mâchoire supérieure, la fracture du rebord alvéolaire peut succéder à l'avulsion d'une dent.

Toutes les portions de l'os sont susceptibles d'être brisées par des causes directes. Les fractures des branches et celles des apophyses coronoïdes semblent même être toujours directes.

Parmi les *causes indirectes*, il en est qui agissent en *redressant la courbure de la mâchoire inférieure*: c'est ce qui a lieu pour la déflagration d'un coup de feu tiré dans la bouche. Vidal, cité par Gillette, a rapporté un cas, dans lequel une balle pénétra dans la bouche au niveau de la commissure gauche des lèvres, broya la partie antérieure du rebord alvéolaire supérieur et sortit à droite, au niveau du sterno-mastoïdien, en écornant l'angle du maxillaire inférieur: or, en agissant sur la face interne de cet angle, le projectile augmenta l'ouverture du fer à cheval du maxillaire et détermina une solution de continuité au niveau de la symphyse.

Bien plus souvent, les causes indirectes agissent en *diminuant le diamètre de la courbure de la mâchoire*. C'est ce que l'on observe lorsqu'un corps pesant, tel qu'une roue de voiture, un tonneau, etc., presse sur un côté du maxillaire, dont l'autre côté est appuyé sur le sol. Dans ces conditions, d'ailleurs, il peut arriver qu'il se produise à la fois une fracture directe aux points d'application de la force et de la résistance et une fracture indirecte au voisinage de la symphyse.

J'ai observé, chez un homme de cinquante-huit ans, une fracture indirecte de la mâchoire inférieure, curieuse par son mécanisme : à la suite d'un coup de pied de cheval ayant porté sur la joue droite, sans qu'il y eût le moindre contre-coup, le maxillaire inférieur se fractura à gauche, entre la canine et la première petitemolaire.

Les causes indirectes, dont je viens de parler, fracturent le corps du maxillaire. Il existe également des *fractures indirectes des condyles*; elles portent sur le col du condyle et rentrent, d'après Malgaigne, dans deux catégories. Dans l'une, la cause du traumatisme est une chute sur le menton, et la fracture est parfois bilatérale. Dans l'autre, la cause est une violence exercée sur un côté de la face; alors, outre la fracture du col du condyle de ce côté, il se produit d'ordinaire, du côté opposé, une fracture du corps du maxillaire.

Les *fractures du maxillaire inférieur par cause musculaire* ne semblent pas avoir été observées chez l'homme. Mais Holmes Coote (*System of surgery*, t. IV,

p. 226. London, 1865) affirme que, chez des chevaux enragés, on a vu la contraction des muscles temporaux et masséters déterminer une division de la mâchoire.

Variétés. — On a observé, au maxillaire inférieur, des *fractures incomplètes*, siégeant sur la table externe, plus souvent sur la table interne, et consistant dans de simples fêlures ou dans l'éclatement d'une des tables, avec rayons multiples se détachant d'un point central.

Il faut citer aussi des *fractures partielles*. Les unes portent sur le bord alvéolaire et sont constituées soit par l'avulsion d'une paroi d'alvéole, soit par une lésion étendue à plusieurs alvéoles. D'autres fractures partielles consistent dans l'ablation d'une portion d'os, par un coup de sabre, par exemple.

Si je passe aux *fractures complètes* du maxillaire inférieur, je trouve tout d'abord les *fractures siégeant au niveau de la symphyse du menton*; leur direction est d'ordinaire verticale. Ces fractures, niées à tort par Boyer, ne sont pas absolument rares : Gillette en cite jusqu'à 22 cas.

Mais, le plus souvent, *la fracture occupe les parties latérales du corps de l'os.* Elle peut être verticale; habituellement elle est oblique; quelquefois le trait de fracture a une direction brisée, verticale d'abord, puis oblique. L'obliquité est le plus souvent dirigée de haut en bas et d'avant en arrière, plus rarement en sens inverse. Les faces sont presque toujours taillées en biseau, et, à part de très rares exceptions, le biseau du fragment antérieur est taillé aux dépens de sa face externe, celui du fragment postérieur aux dépens de sa face interne. Ces fractures du corps ont une prédilection marquée pour la région voisine du trou mentonnier; il n'est pas rare qu'elles aboutissent entre la seconde incisive et la canine.

La fracture du corps peut être *multiple*. S'il existe deux traits de fracture, il est possible qu'ils occupent tous deux le même côté; mais la règle est que l'un d'eux siège à droite et l'autre à gauche, de manière à isoler un fragment médian. Parfois les traits de fracture sont plus nombreux.

Les *fractures des branches* du maxillaire inférieur affectent des directions variées. Celles des *condyles* siègent, en général, sur la partie la plus mince du col, au-dessous du point d'insertion du ptérygoïdien externe, et sont horizontales ; on a observé toutefois des fractures verticales des condyles. Enfin les *fractures de l'apophyse coronoïde*, extrêmement rares, ont une direction horizontale.

Houzelot a rapporté un curieux exemple de fractures multiples du maxillaire inférieur. On constatait à la fois une fracture de la symphyse, une fracture des deux condyles et une fracture des deux apophyses coronoïdes.

Le plus souvent, les fractures du maxillaire inférieur sont *compliquées de plaie* faisant communiquer le foyer de la fracture avec l'air; ces plaies résultent de la déchirure de la muqueuse buccale; quelquefois il existe une plaie cutanée. On comprend, d'ailleurs, que, dans certains cas, à la suite de grands traumatismes, on puisse observer de véritables broiements de l'os avec lésions étendues des parties molles.

Symptômes. — Le premier symptôme d'une fracture du maxillaire inférieur est la douleur ressentie au moment de l'accident; cette douleur est réveillée par la pression, par les mouvements de la mâchoire. A la douleur se joignent la difficulté ou l'impossibilité de la mastication, la gêne de la déglutition, de l'articulation des sons.

La région fracturée est tuméfiée. Le blessé rejette, en général, par la bouche une certaine quantité de sang mêlé à de la salive, et la salivation est considérablement augmentée.

La mobilité anormale et la crépitation sont d'ordinaire faciles à constater, si l'on saisit la mâchoire avec les deux mains, de part et d'autre du point fracturé. Mais l'étude la plus intéressante à faire est celle de la *déformation* et du *déplacement*.

A l'ouverture de la bouche, *lorsque la fracture siège sur le corps de l'os*, on constate une irrégularité de l'arcade dentaire inférieure; le malade éprouve la sensation que ses dents sont plus longues. Parfois une ou plusieurs dents sont ébranlées ou même arrachées. La muqueuse gingivale, souvent déchirée, prend d'ordinaire une teinte violacée, due à l'infiltration sanguine du tissu sous-muqueux.

D'après Malgaigne, dans la fracture du maxillaire inférieur, il n'y a de *déplacement* qu'autant que la violence extérieure en a produit d'abord. La nature du déplacement serait donc commandée par le mode d'action de la force vulnérante. Cette opinion semble cependant excessive; deux autres facteurs entrent en ligne de compte : la direction du trait de fracture et l'action musculaire.

Lorsqu'il existe un biseau, on observe un chevauchement, généralement peu marqué, dans le sens du biseau : le fragment postérieur, dont le biseau est habituellement taillé aux dépens de la face interne de l'os, est porté en dehors. D'autre part, les muscles élévateurs de la mâchoire entraînent en haut le fragment postérieur, tandis que le fragment antérieur est porté en bas et en arrière par les muscles sus-hyoïdiens. Ce déplacement est encore favorisé par l'obliquité du trait de fracture en bas et en arrière, obliquité qui est fréquente.

Dans les fractures verticales et sans biseau, surtout lorsqu'elles sont voisines de la symphyse, le déplacement peut être presque nul, ou consister uniquement dans une légère ascension d'un des fragments, ascension grâce à laquelle les dents cessent d'être sur le même plan.

Lorsqu'il s'agit d'une de ces *fractures doubles*, qui détachent du maxillaire un fragment médian, celui-ci est porté en bas et en arrière, tout à la fois par son propre poids et par l'action musculaire; on note alors l'aplatissement des joues, et la déformation est généralement très marquée.

Dans les *fractures des branches* de la mâchoire, il n'y a pas de déplacement, parce que les fragments sont maintenus par les muscles masséter et ptérygoïdien interne. Le diagnostic s'établit d'après la douleur ressentie par le malade, d'après celle que provoque la pression sur la face externe de la branche montante ou la pression par l'intérieur de la bouche sur sa face interne, enfin d'après la mobilité anormale et la crépitation. Ces derniers phénomènes peuvent être d'une constatation difficile. On cherchera à produire la crépitation en imprimant des mouvements à l'angle de la mâchoire, ou en comprimant les deux angles de l'os comme si on voulait les rapprocher; cette manœuvre détermine parfois, à défaut de crépitation, une douleur vive et fixe au point fracturé.

Dans les *fractures de l'apophyse coronoïde*, il n'y a de déplacement que lorsque la fracture occupe la base. L'apophyse est alors entraînée en haut par le muscle temporal. En portant le doigt sur l'apophyse dans le vestibule de la bouche, on parvient à constater cet écartement des fragments, ainsi que la mobilité anormale, mais on perçoit rarement de la crépitation. Il va de soi que cette pression sur le point fracturé provoque une douleur vive.

Enfin, dans les *fractures qui divisent le col du condyle*, le fragment détaché est entraîné en avant et en dedans par le ptérygoïdien externe qui s'y insère. Ce déplacement a pour conséquence une dépression au-devant du conduit auditif, et l'on constate que, dans les mouvements de la mâchoire, la saillie qui surmonte cette dépression ne suit pas la branche du maxillaire; dans la luxation, au contraire, le condyle suit les mouvements de la mâchoire. Le menton est dévié du côté de la lésion, tandis que, dans la luxation, il est dévié du côté opposé. La pression directe sur le condyle fracturé détermine une douleur vive. Quant à la crépitation, on peut la percevoir pendant les mouvements du maxillaire inférieur, soit en plaçant le doigt au niveau du col du condyle, soit en l'introduisant dans le conduit auditif, qui se trouve en rapport intime avec le condyle.

Complications. — Les fractures du maxillaire inférieur sont le plus souvent des lésions sans gravité, et elles sont consolidées au bout de trente à quarante jours. Cependant leur pronostic peut être aggravé par diverses *complications*, les unes *immédiates*, les autres *consécutives*.

Parmi les *complications immédiates*, je n'insisterai pas sur les *plaies cutanées ou muqueuses*, qui font communiquer plus ou moins largement le foyer de la fracture avec l'air extérieur. Elles tirent leur importance surtout des accidents consécutifs qu'elles peuvent provoquer et sur lesquels je reviendrai.

Une complication, heureusement rare, des fractures de la mâchoire inférieure est la *commotion cérébrale*. Dans ce cas, le choc se transmet au cerveau, soit par les maxillaires supérieurs, soit plutôt par les condyles de la mâchoire, et le blessé perd connaissance. Au lieu d'une simple commotion cérébrale, on a pu observer une contusion cérébrale, suivie de phénomènes inflammatoires graves et même mortels. Mais on est en droit d'élever des doutes sur l'interprétation de ces faits.

On a vu, à la suite d'une chute ou d'un choc portant sur le menton, un *écoulement de sang se faire par une oreille ou par les deux oreilles à la fois*, sans qu'il y eût fracture du rocher. Ce phénomène, étudié par Tessier (*Journal de méd.*, t. LXXIX, p. 246) et par Morvan (*Arch. gén. de méd.*, 1856, 5e série, t. VIII, p. 655), peut se manifester avec ou sans fracture du maxillaire inférieur. Une pièce, présentée par Holmes en 1860 à la *Pathological Society* de Londres, fait bien comprendre la cause de cette hémorragie : le col du condyle était fracturé, il avait enfoncé la paroi postérieure de la cavité glénoïde et avait pénétré dans le conduit auditif externe. Cette particularité est importante à connaître; car on pourrait admettre à tort l'existence d'une fracture de la base du crâne, alors qu'il existe uniquement une fracture de la paroi antérieure du conduit auditif externe.

On sait que l'artère et le nerf dentaires inférieurs cheminent dans l'épaisseur du maxillaire inférieur; une fracture de la mâchoire inférieure peut donc occasionner une blessure de ces organes. Toutefois, en dehors des blessures par armes à feu (blessures qui peuvent atteindre également l'artère faciale et la maxillaire interne), ces lésions sont rares. La *rupture de l'artère dentaire inférieure* ne donne pas lieu généralement à une hémorragie sérieuse. La *déchirure ou le tiraillement du nerf* peuvent avoir pour conséquence une paralysie de la sensibilité de la lèvre inférieure, paralysie d'habitude passagère, parfois définitive. D'autres fois, on a vu des névralgies du nerf dues à son irritation par

une esquille, un corps étranger, ou encore par un cal qui l'englobe. Wernher a observé, à la suite de l'*oblitération du canal dentaire* par le cal, une atrophie de l'arcade alvéolaire, atrophie accompagnée de la chute des dents.

Une complication rare, qui appartient spécialement aux fractures doubles du maxillaire inférieur, est la *suffocation survenant immédiatement après l'accident et causée par la chute de la langue dans l'arrière-gorge.* Cette complication, étudiée par Decrossas (*De la suffocation dans quelques cas de fracture double de la mâchoire inférieure.* Thèse de Paris, 1878), se traduit par une respiration pénible et sifflante, avec expiration relativement facile, et par un bruit de drapeau au niveau du larynx: elle cesse immédiatement après l'application de l'appareil. La chute de la langue tient à plusieurs causes : le déplacement en arrière du fragment antérieur, l'action musculaire qui maintient le déplacement, l'action de la pesanteur et celle du courant inspiratoire.

Je citerai enfin, au nombre des complications immédiates, les *fractures concomitantes.* On les voit porter surtout sur le crâne et le maxillaire supérieur.

On signale dans la science un grand nombre de cas où le maxillaire inférieur présentait des fracas épouvantables, qui cependant n'ont pas empêché la guérison. Certains de ces blessés avaient perdu la presque totalité de la mâchoire inférieure et des parties environnantes, et, en dépit d'une horrible difformité, ils ont pu vivre jusqu'à un âge avancé, munis d'un appareil prothétique.

Parmi les *complications consécutives*, les *accidents inflammatoires ou infectieux* tiennent le premier rang. On peut observer une stomatite intense ou un phlegmon sus-hyoïdien. Il importe de ne pas perdre de vue que la plupart des fractures du maxillaire inférieur sont des fractures ouvertes; il n'y a donc pas lieu de s'étonner des accidents de suppuration. Parfois c'est le foyer de la fracture qui suppure, et cette ostéite suppurée peut occasionner une nécrose.

Mais un accident bien plus redoutable, sur lequel Richet (*Bull. de la Soc. de chir.*, 1865) a attiré l'attention, est la *septicémie.* Richet a insisté sur ce fait que, grâce à la déchirure de la membrane périosto-gingivale, le foyer de la fracture est en rapport, non seulement avec l'air extérieur, mais encore avec es aliments et les liquides sécrétés dans la bouche. Ce sont là des conditions favorables à l'infection du malade, et Richet a donné à cette complication le nom d'*intoxication putride aiguë.* Les phénomènes observés sont des frissons, de la fièvre, de la diarrhée, des vomissements, un aspect typhoïde, etc., en un mot les symptômes de la septicémie. Ces accidents, qui peuvent venir compliquer une fracture en apparence simple, amènent quelquefois la mort. Au lieu de la septicémie, on a observé exceptionnellement l'*infection purulente.*

En dehors de ces graves accidents, on peut voir survenir une *pseudarthrose* à la suite d'une fracture du maxillaire inférieur. La pseudarthrose est surtout le résultat d'une perte de substance considérable de l'os ou d'un traitement défectueux. Il est des pseudarthroses qui ne causent pas d'inconvénient sérieux; d'autres, au contraire, gênent la mastication. Quand il existe une perte de substance notable, le court fragment présente des déviations progressives : d'ordinaire, il est attiré en dedans et subit une rotation, en vertu de laquelle son bord alvéolaire regarde en dedans et sa face externe en haut. Cette déviation paraît due à la pression des dents de la mâchoire supérieure et à la rétraction du plancher de la bouche devenu cicatriciel.

D'autres fois, il survient une *ankylose de la mâchoire*, principalement quand la fracture occupe les condyles, ou quand de grands désordres des parties molles

accompagnent la lésion osseuse et entraînent la formation de larges cicatrices.

Enfin Panas (Société de chirurgie, 5 mai 1869) a signalé une conséquence singulière des fractures de la mâchoire inférieure, survenues à un âge où les os de la face n'ont pas encore atteint leur entier développement : c'est une *atrophie de toute une moitié de la face*. Dans le cas de Panas, il s'agissait d'un homme de ving-cinq ans, ayant eu une fracture à l'âge de dix ans; l'atrophie occupait, du côté fracturé, les deux maxillaires, l'os malaire et l'arcade orbitaire.

Traitement. — En général, *il est facile de réduire une fracture du maxillaire inférieur*, en saisissant les fragments à la fois par l'intérieur de la bouche et par l'extérieur. Dans les fractures doubles, il peut être nécessaire d'exercer une assez forte traction sur le fragment antérieur, qui se trouve attiré par les muscles en arrière et en bas. On reconnaît que la fracture est bien réduite, quand les dents occupent leur situation normale et que toute inégalité a disparu à la base de l'os.

Mais s'il est aisé d'opérer la réduction, *la contention des fragments est, au contraire, très difficile*, d'autant plus qu'il n'est guère possible d'interdire au malade d'ouvrir légèrement la bouche pour s'alimenter. Si l'on voulait immobiliser la mâchoire inférieure en l'appliquant étroitement contre le maxillaire supérieur, on serait obligé de nourrir le blessé au moyen d'un tube en caoutchouc introduit par le nez et pénétrant jusque dans l'estomac. D'habitude, on renonce à un mode de traitement aussi rigoureux; on a soin toutefois de prescrire au malade une alimentation exclusivement liquide, qu'il prend à l'aide d'un biberon ou d'un appareil analogue.

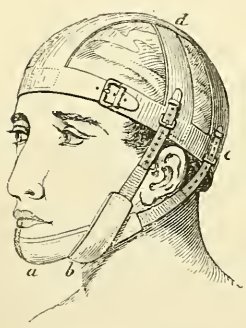

Fig. 340. — Appareil de Bouisson.

Les *moyens de contention* peuvent être classés dans trois groupes : les *bandages*, les *moyens agissant par l'intermédiaire des dents*, enfin *ceux qui agissent directement sur les fragments eux-mêmes*.

Comme *bandage*, on a employé le *chevestre* simple ou double, ou mieux encore la *fronde du menton*. Les bandages peuvent être remplacés par des bandelettes de diachylon disposées d'une façon semblable, ou encore par des appareils en cuir ou en tissu élastique. L'un des mieux combinés est celui de Bouisson, dans lequel des lanières élastiques relient la fronde *a*, *b* à un système de courroies *c*, *d* fixé sur le crâne.

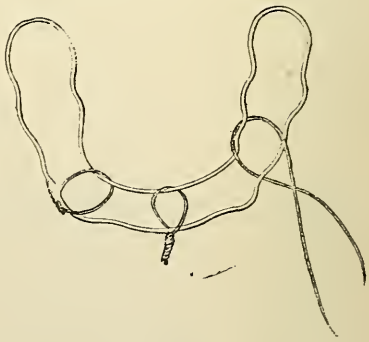
Fig. 341. — Appareil de Hammond.

Parmi les *moyens de contention agissant par l'intermédiaire des dents*, le plus ancien est la *ligature des dents*, qui semble avoir été connue d'Hippocrate. Il consiste à enrouler, autour des deux dents les plus voisines de la fracture, un fil de métal ou de soie destiné à les relier entre elles. Ce procédé, parfois inapplicable, d'autres fois insuffisant, a l'inconvénient de causer souvent une douleur vive et une inflammation de la gencive, et d'ébranler les dents.

Hammond, cité par Heath (*Lésions et maladies des mâchoires*, traduit par Darin, p. 40), a imaginé un appareil, qui n'est autre chose qu'une ligature prenant point d'appui sur la totalité de l'arcade dentaire. Hammond prend l'empreinte de cette arcade et se sert de cette empreinte pour faire un modèle de l'arcade en plâtre. Avec un fil métallique fort, il suit exactement, en avant et en arrière, le contour des dents sur le modèle et soude les extrémités de ce fil. Le fil métallique ainsi disposé est transporté dans la bouche du malade, où il embrasse l'arcade dentaire; il est maintenu solidement en place par une série de ligatures, faites avec des fils métalliques plus fins, qui prennent point d'appui sur lui, en même temps qu'ils enclavent les dents.

Il existe un grand nombre d'*appareils* qui, comme celui d'Hammond, prennent leur *point d'appui sur les dents seulement*, et ces appareils ont été associés souvent à l'un des bandages dont j'ai parlé. Boyer se servait d'une lame de liège, dans laquelle s'enfonçaient les dents. Fauchard, Nicole, Malgaigne, Prestat avaient recours à des lames métalliques appliquées sur les faces antérieure et postérieure des dents.

La *gutta-percha* a été employée par Morel-Lavallée et par Hamilton, et cette substance est d'un maniement commode. Il suffit de prendre une lanière de gutta-percha, de la ramollir en la plongeant dans de l'eau chaude, puis, après réduction de la fracture, de l'appliquer exactement sur l'arcade dentaire inférieure; en se durcissant sous l'influence du refroidissement, la gutta-percha forme un moule résistant qui immobilise les fragments dans leurs rapports normaux.

Les *moules en or* constituent des appareils excellents, mais dont la confection nécessite des connaissances spéciales. Le moule recouvre l'arcade dentaire, sans empiéter sur la gencive; il adhère aux dents à la faveur d'un mastic. J'ai eu récemment l'occasion d'apprécier les avantages de cette méthode chez un de mes malades, dont le maxillaire inférieur était divisé en quatre fragments : un moule en or lui fut appliqué par le docteur R. Rosenthal. Les fragments furent parfaitement maintenus; la propreté était facile à entretenir, et le malade, muni de son appareil, était capable de mordre sans ressentir de douleur. Les moules en or n'occasionnent aucune gêne au malade et lui évitent toute pièce extérieure à la bouche.

Des appareils un peu plus compliqués prennent leur *point d'appui à la fois sur les dents et sur le menton*, exerçant ainsi une double pression et maintenant l'immobilité des fragments entre ces deux points d'appui. Dès 1780, Chopart et Desault avaient imaginé cette méthode. Depuis cette époque, Ruthenick, Kluge, Bush, Malgaigne, Jousset, Houzelot, Morel-Lavallée, Kingsley, Martin, etc., ont suivi la même voie.

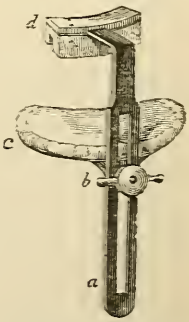

Fig. 342. — Appareil de Houzelot.

Un des plus connus de ces appareils est celui de Houzelot, qui remonte à 1826. Il se compose de deux plaques métalliques réunies par une tige verticale: la plaque supérieure *d* est garnie d'une gouttière de liège qui s'applique sur les dents; la plaque inférieure *c*, rembourrée, est placée sous le menton. Cette dernière plaque est susceptible de glisser sur la tige verticale *a*, *b*; on arrive ainsi à rapprocher les deux plaques et à obtenir une contention exacte des fragments. Toutefois cet appareil n'est pas sans inconvénient : la plaque inférieure

occasionne souvent une douleur très vive et même la formation d'un abcès dans la région sous-mentale.

L'appareil de Martin (de Lyon) (*Revue de chirurgie*, 1887, p. 890) est composé d'une gouttière en tôle d'acier, qui se moule exactement sur toute l'étendue de l'arcade dentaire. Sur cette première gouttière est appliquée une seconde gouttière semblable, portant à sa face antérieure et sur la ligne médiane un ressort, qui se recourbe pour sortir de la bouche sans comprimer la lèvre inférieure, et va se fixer sur une pièce mentonnière en tôle vernie. Cette pièce embrasse le menton et se prolonge de chaque côté sur les joues: à l'extrémité de ces prolongements sont de petits crochets servant à fixer une bande de caoutchouc, qui passe sur le sommet de la tête. Entre la plaque mentonnière et le menton, on interpose des compresses destinées à recueillir la salive, le pus ou les débris alimentaires, ou bien des pansements s'il est nécessaire; l'appareil est disposé de manière à permettre le renouvellement facile des compresses ou des pansements.

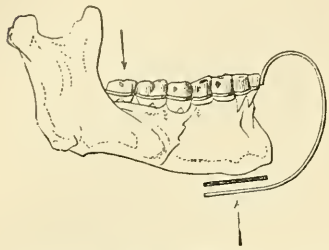

Fig. 343. — Schéma représentant l'appareil de Martin.

Hamilton se loue particulièrement de l'appareil de Kingsley. Il se compose d'une pièce buccale en caoutchouc vulcanisé, figurant une gouttière moulée sur l'arcade dentaire. Sur cette pièce sont fixées latéralement deux branches d'acier, qui se recourbent pour sortir de la bouche au niveau des commissures et longer les joues de chaque côté. L'appareil est complété par une fronde de mousseline résistante passant au-dessous du menton et allant d'une branche à l'autre.

Fig. 344. — Appareil de Kingsley.

Kirmisson dit avoir vu à l'hôpital Lariboisière, dans le service de Panas, un malade qui, ne pouvant supporter aucun des appareils qu'on lui avait appliqués, s'était construit lui-même un petit appareil très simple et parfaitement suffisant. Il se composait d'une tige recourbée, appuyant sur la partie de l'arcade dentaire qui s'élevait au-dessus du reste de la mâchoire, de façon à l'abaisser; cette tige prenait son point d'appui sur une ceinture fixée sous les aisselles du malade.

Il me reste à parler des *méthodes de traitement qui agissent directement sur les fragments eux-mêmes*. Elles sont au nombre de deux : la *suture osseuse* et la *ligature osseuse*.

La *suture osseuse* consiste à fixer les fragments l'un contre l'autre à l'aide d'un fil métallique qui les traverse. Elle a été employée principalement dans les fractures compliquées de plaie, ou dans les fractures accompagnées d'un déplacement considérable et dont les fragments ne pouvaient être contenus par aucun appareil. Sainte-Colombe (*Des fractures du corps du maxillaire inférieur consi-*

dérées au point de vue de leurs complications et de leur traitement. Thèse de Paris, 1875) cite 15 observations de suture osseuse pour fractures récentes ou pseudarthroses: le résultat a été 11 succès, 1 échec, 2 morts par affection interne, 1 mort à la suite de la pénétration d'un fragment d'aliment dans le larynx. En somme, les décès ne peuvent pas être imputés au mode de traitement, qui reste une ressource sérieuse dans les cas difficiles.

La *ligature osseuse* a été pratiquée, pour la première fois, par Baudens. Dans une fracture oblique, siégeant près de l'angle de la mâchoire, et dans laquelle il ne parvenait pas à empêcher les fragments de se déplacer en dedans, Baudens passa une anse de fil fort autour des fragments, en contact immédiat avec eux, et la lia sur les dents à l'intérieur de la bouche; il n'y eut aucun accident, et, le trente-troisième jour, quand Baudens enleva la ligature, l'os était complètement consolidé. La ligature osseuse pourra être faite encore avec un fil métallique. Bérenger-Féraud (*Traité de l'immobilisation directe des fragments osseux dans les fractures.* Paris, 1870) cite 5 cas, dont 1 cas personnel, concernant des fractures du maxillaire inférieur avec plaie traitées par la ligature: ils se sont tous terminés par la guérison. Bérenger-Féraud préconise chaudement cette méthode, qui mérite d'être appliquée.

On voit que les moyens de contention, dans les fractures du maxillaire inférieur, sont nombreux, et qu'un choix peut être embarrassant. Dans les cas simples, où la tendance au déplacement est faible, les bandages suffisent. Dans les cas où il existe une plaie et où la fracture très oblique est difficile à contenir, c'est la suture ou la ligature osseuse qui mérite la préférence.

Entre les deux catégories précédentes se placent les fractures, dont le déplacement ne peut être contenu par un simple bandage, et qui, d'autre part, ne s'accompagnent pas d'une large plaie. Ici encore la suture et la ligature sont applicables, et ces méthodes seront souvent préférées par les chirurgiens, parce qu'elles sont plus expéditives. Toutefois les appareils peuvent rendre d'incontestables services, et, parmi eux, je recommanderai les moules en gutta-percha de Morel-Lavallée (que l'on peut employer concurremment avec les bandages), l'appareil de Martin, l'appareil de Kingsley et plus spécialement les moules en or, beaucoup plus simples et plus agréables pour le malade. L'inconvénient de ces derniers appareils est d'être d'une fabrication assez délicate, d'ordinaire peu familière aux chirurgiens, et de nécessiter alors l'intervention d'un dentiste.

Quelle que soit, d'ailleurs, la méthode de traitement à laquelle on aura recours, on se rappellera que *la plupart des fractures du maxillaire inférieur sont des fractures compliquées*, exposant par conséquent le malade au danger de septicémie. On ordonnera donc de fréquents lavages de la cavité buccale avec des liquides antiseptiques (chloral, acide borique, acide salicylique, etc.). Les appareils exigeront, au point de vue de l'antisepsie, des soins tout particuliers et incessants.

Dans les *fractures comminutives,* il est bon d'enlever les esquilles, qui, au maxillaire inférieur, ont en général peu de vitalité. Dupuytren allait plus loin : dans les fractures par armes à feu, il fendait la lèvre inférieure et réséquait l'os, après avoir enlevé les esquilles. Il ne semble pas, à moins de circonstances exceptionnelles, que cette conduite soit à imiter. Mais il pourra être indiqué parfois de faire une contre-ouverture à la région sus-hyoïdienne et d'y introduire un drain pénétrant jusque dans la bouche et servant à faire des lavages du foyer de la fracture.

[*A. HEYDENREICH.*]

Je n'insisterai pas sur le traitement des *pseudarthroses* du maxillaire inférieur. La meilleure méthode paraît être la résection des fragments, suivie de la suture osseuse. Toutefois, s'il existe une large perte de substance, la résection est contre-indiquée, car elle rendrait impossible la correspondance des arcades dentaires : la seule ressource réside alors dans l'emploi des appareils prothétiques.

Les considérations qui précèdent s'appliquent principalement aux fractures du corps du maxillaire inférieur. Dans les fractures des branches, des apophyses coronoïdes, des condyles, on peut se contenter d'un simple bandage immobilisant la mâchoire.

Cependant, dans les *fractures des condyles*, la réduction n'est possible que si l'on agit directement sur le fragment supérieur ou condylien. Ribes, qui a le premier insisté sur cette indication, a conseillé la manœuvre suivante : Si la fracture siège à droite, on saisit la partie antérieure de la mâchoire avec la main gauche pour l'attirer horizontalement en avant, tandis que l'on porte l'index droit à la partie latérale et supérieure du pharynx. Là on rencontre d'abord la saillie formée par l'apophyse styloïde ; mais, en ramenant le doigt en avant, on trouve bientôt le bord postérieur de la branche de la mâchoire, et, en longeant ce bord de bas en haut, on arrive au côté interne du condyle, que l'on repousse en dehors, de manière à l'engrener avec l'autre fragment. La réduction obtenue, on reporte la mâchoire en arrière et en haut, pour presser et fixer le condyle entre elle et la cavité glénoïde ; puis on la rapproche de la mâchoire supérieure, et on la maintient avec une fronde.

CHAPITRE II

LÉSIONS INFLAMMATOIRES DES MACHOIRES

Un fait domine toute la pathologie des mâchoires ; c'est la présence des dents implantées dans ces os. Si l'évolution des dents se fait d'une façon vicieuse, il en peut résulter des accidents inflammatoires ou des néoplasmes (kystes dentaires, odontomes) des maxillaires. Les lésions dentaires, la carie principalement, ont, par suite de leur extrême fréquence, une importance encore plus grande : l'irritation, partie de la dent malade, peut s'étendre au maxillaire qui la supporte, attaquer le bord alvéolaire ou même le corps de l'os. Le traumatisme opératoire ou accidentel portant sur les dents agit de même dans certains cas.

On sait que les racines des dents sont implantées dans les alvéoles des maxillaires et qu'il existe, entre chaque racine et le tissu osseux qui l'engaine, une membrane que l'on nomme *périoste alvéolo-dentaire*, *membrane alvéolo-dentaire*, *membrane péridentaire*, *membrane intra-alvéolaire*, *ligament alvéolo-dentaire*. Les racines dentaires, abstraction faite de la cavité qui contient la pulpe, sont constituées par de l'ivoire entouré d'une couche de cément, et le cément est une véritable substance osseuse. Il résulte de là que la membrane alvéolo-dentaire est interposée entre deux surfaces osseuses.

D'après des recherches récentes, cette membrane, considérée autrefois comme

un périoste, se compose de solides faisceaux fibreux, qui, des parois de la cavité alvéolaire, vont, en convergeant, s'insérer à la surface de la racine dentaire et forment ainsi dans leur ensemble une sorte de ligament circulaire.

Ces considérations ont fait assimiler la membrane alvéolo-dentaire à un simple ligament reliant la dent à l'alvéole. Son rôle, à ce point de vue, ne saurait être contesté. Mais, d'un autre côté, une semblable conception me paraît trop étroite.

La membrane alvéolo-dentaire, en effet, n'est autre chose que l'ancienne paroi du follicule dentaire. Or c'est aux dépens de cette paroi folliculaire que s'est développé le cément. En formant ainsi de l'os, la membrane alvéolo-dentaire joue le rôle d'un véritable périoste de la dent.

Il résulte de là que la membrane alvéolo-dentaire ne doit être considérée ni comme un simple ligament, ni comme un périoste. Elle ne peut être assimilée d'une façon absolue à aucune autre partie de l'économie. Son rôle est mixte: elle participe à la fois des propriétés des ligaments et de celles du périoste.

I

PÉRIODONTITES

On donne le nom de *périodontites* aux lésions inflammatoires qui ont leur point de départ dans la membrane alvéolo-dentaire. Ce terme, introduit récemment dans le langage médical, est préférable à celui de *périostite* ou d'*ostéo-périostite alvéolo-dentaire* : il est plus simple et a l'avantage de désigner par un nom spécial une affection, qui diffère sensiblement d'une ostéo-périostite.

Il existe deux variétés distinctes de périodontites : la *périodontite simple*, de cause locale, et la *périodontite expulsive*, de cause générale.

1° *PÉRIODONTITE SIMPLE*

Cette affection, généralement désignée sous le nom de *périostite alvéolo-dentaire*, est encore appelée *périostite dentaire*, *ostéo-périostite alvéolo-dentaire*, *alvéolite*.

Historique. — Elle n'est connue que depuis un petit nombre d'années. Albrecht, en 1860, est le premier auteur qui en ait tracé une description réellement scientifique. Mais le travail le plus complet sur la question est la thèse inaugurale de Pietkiewicz, en 1876. Quelques autres travaux méritent encore d'être cités. Je signalerai ici les principales publications sur ce sujet.

Albrecht, Die Krankheiten der Wurzelhaut der Zähne. Berlin, 1860. — Archer, Étude sur les abcès odontopathiques compliqués de dénudation de l'os maxillaire inférieur. Thèse de Paris, 1870. — Vinsac, Considérations sur les abcès sous-périostiques consécutifs à la carie dentaire. Thèse de Paris, 1874. — Dolbeau, De la périostite alvéolo-dentaire. In *Gaz. des hôp.*, 1874, p. 457. — Julius Scheff, Periostitis dentalis. In *Wiener med. Presse*, 1875. t. XVI, p. 556. — Pietkiewicz, De la périostite alvéolo-dentaire. Thèse de Paris, 1876. — Richaud, Essai sur les fistules dentaires. Thèse de Paris, 1877. — Magitot, De la périostite alvéolaire au point de vue de sa marche et de sa terminaison. In *Bull. de la Soc. de chir.*, 1879. t. V, p. 826. — Magitot, De la greffe chirurgicale dans ses applications à la thérapeu-

tique des lésions de l'appareil dentaire. In *Bull. de la Soc. de chir.*, 1879, t. V, p. 70. — Bermondy, Considérations sur les abcès dentaires. Thèse de Paris, 1879. — David, De la greffe dentaire. In *Journal de thérap.*, 1880, p. 282, 556 et 561. — Redier, Greffes dentaires par transplantation. Lille, 1880. — Magitot, Maladies du périoste dentaire. In *Dict. encyclop. des sciences méd.*, 1re série, t. XXVII, p. 226, 1882. — Colle, Considérations sur les fistules osseuses d'origine dentaire. Thèse de Paris, 1884. — Poncet (de Cluny), Carie et périostite dentaire. In *Bull. de la Soc. de chir.*, 1886, t. XII, p. 120. — Brasseur, Abcès alvéolaires. In *Encycl. internat. de chir.*, t. V, p. 651, 1886.

Etiologie. — La périodontite simple est une affection dont *les causes sont essentiellement locales.*

La cause la plus fréquente, sans contredit, est la *carie dentaire.* On sait que la carie attaque la couronne dentaire en procédant toujours de l'extérieur à l'intérieur. Il est rare qu'elle provoque une périodontite quand elle n'a pas dépassé l'émail de la dent. La périodontite est plus fréquente déjà lorsque la carie a altéré plus ou moins profondément l'ivoire. Elle s'observe surtout dans la carie pénétrante, c'est-à-dire dans celle où une communication s'est établie, à travers la dent, entre l'extérieur et la cavité centrale où siège la pulpe. L'inflammation de la pulpe, ou *pulpite*, précède souvent, d'ailleurs, la périodontite.

Une deuxième cause est le *traumatisme.* Les violences extérieures, les chocs qui ébranlent ou fracturent les dents, peuvent déterminer une périodontite. Celle-ci est susceptible d'être produite encore par un corps étranger, une arête de poisson, par exemple, qui s'introduit au niveau du collet pendant les mouvements de mastication.

A côté du traumatisme accidentel, il faut citer le *traumatisme opératoire* : extraction dentaire faite par des mains inexpérimentées, nettoyage des dents, aurification, résection d'une dent, introduction dans sa cavité d'une substance irritante, telle que l'acide arsénieux, pose d'une dent à pivot, etc. La pratique qui consiste à écarter deux dents contiguës, en plaçant dans leur interstice un corps étranger, agit de même. La périodontite succède encore à une obturation dentaire entreprise prématurément, sans traitement préalable suffisant.

Une variété de périodontite, sur laquelle j'aurai à revenir dans un autre chapitre, est celle qui est liée à l'*éruption difficile d'une dent de sagesse.*

Je ne ferai que mentionner également la périodontite due à l'*action des vapeurs phosphorées*, me réservant d'en discuter ultérieurement la pathogénie.

Des *influences de voisinage* ne sont pas étrangères à la production de la périodontite. C'est ainsi qu'on la voit succéder à un traumatisme de la gencive, à une dénudation du bord alvéolaire, mais surtout à une *gingivite*, en particulier à la gingivite mercurielle. Dans ce dernier cas, la périodontite s'étend parfois à un plus ou moins grand nombre d'alvéoles.

La périodontite peut apparaître, sans cause locale appréciable, sur une dent dépourvue de toute lésion antérieure, en d'autres termes être *spontanée*: et alors elle a comme siège habituel la région des incisives et comme terminaison fréquente la résolution. La diathèse rhumatismale, le froid humide, la menstruation chez la femme semblent jouer un rôle dans la production de cette périodontite spontanée. Ces mêmes influences interviennent quelquefois comme causes déterminantes dans les autres périodontites.

Anatomie pathologique. — Magitot (article Dent, in *Dict. encyclop. des sc. méd.*, 1re série, t. XXVII, p. 227) divise la périodontite simple en *quatre périodes*, suivant que l'affection est *subaiguë*, *aiguë*, *phlegmoneuse*, *chronique.*

La maladie, d'ailleurs, ne passe pas forcément par ces quatre périodes; elle peut s'arrêter à l'une des premières phases.

La *forme subaiguë* est caractérisée, au point de vue anatomique, par une injection généralisée ou localisée de la membrane alvéolo-dentaire, avec arborisation vasculaire et léger épaississement; en même temps, l'adhérence de la membrane à la couche de cément est moindre.

Dans la *forme aiguë franche*, il y a exagération de l'état précédent, et l'épaississement de la membrane a pour conséquence un allongement apparent de la dent. A cette période, il existe quelques lésions de voisinage : injection de la gencive, injection de la pulpe, lorsqu'elle subsiste, formation de nouvelles couches de cément à la surface de la racine.

Dans la *forme phlegmoneuse*, la membrane alvéolo-dentaire est en pleine suppuration. Les éléments du pus apparaissent entre le cément et la membrane et décollent celle-ci sur une plus ou moins grande étendue, cherchant une issue. Souvent cet écoulement se fait par le canal dentaire, devenu perméable grâce à la carie. Sinon, le pus chemine entre la membrane et le cément et vient se faire jour au collet de la dent, sur un point du pourtour gingival. A cette période, les tissus voisins présentent des lésions plus sérieuses. La couche de cément est atteinte d'ostéite et s'exfolie; la résorption peut s'étendre du cément à l'ivoire, au point d'amener la destruction de la racine et la chute de la dent. La pulpe, dont les vaisseaux sont détruits, se mortifie, et, dès lors, la couronne prend une teinte grise ou noirâtre. La gencive, enflammée de son côté, perd ses connexions avec la membrane alvéolo-dentaire au niveau du collet de la dent.

Dans l'*état chronique de la périodontite*, les lésions ont pour lieu d'élection presque constant le sommet. La membrane alvéolo-dentaire est séparée de la dent par une collection de pus. Elle est considérablement épaissie; des fongosités peuvent s'y développer. Le tissu osseux de l'alvéole ne tarde pas à participer aux lésions voisines et à être atteint d'ostéite; la cavité de l'alvéole s'élargit. Si le pus ne s'est pas fait jour par le canal dentaire ou sur le pourtour gingival, la paroi de l'alvéole se laisse perforer par le pus, et il s'établit une fistule, qui s'ouvre sur le bord gingival ou à la région palatine, parfois à la peau.

Symptômes. — On divise les symptômes de la périodontite simple en *symptômes locaux*, *symptômes de voisinage* et *symptômes généraux*.

Les *symptômes locaux* marquent toujours le début de la maladie; parfois ils subsistent seuls pendant toute sa durée. C'est d'abord un sentiment de gêne, de tension au niveau de la dent affectée et un besoin instinctif d'exercer une pression sur cette dent en rapprochant les mâchoires; cette manœuvre a pour résultat un soulagement notable.

Si l'affection, continuant sa marche, passe à la *deuxième période*, la *douleur* devient lancinante, continue, avec battements isochrones aux pulsations artérielles. En même temps, il existe un *allongement de la dent*; ce phénomène, parfois difficile à constater, est très perceptible pour le malade, qui sent, dans le rapprochement des deux mâchoires, que la dent affectée est rencontrée la première. Ce contact, qui primitivement était un moyen de soulagement, occasionne maintenant une douleur vive. Enfin la douleur est légèrement exaspérée par la chaleur, en particulier par la chaleur du lit. Ajoutons que la gencive présente une rougeur disposée sous forme de bande et accompagnée bientôt d'un commencement de décollement au collet.

[*A. HEYDENREICH.*]

Dans la *périodontite phlegmoneuse*, l'évolution est bien plus rapide. Quand le pus est formé, la dent est soulevée, ébranlée; la gencive devient le siège d'un véritable *phlegmon*, qui d'habitude s'ouvre spontanément et donne issue à une notable quantité de pus ordinairement fétide. A ce moment, l'affection peut suivre plusieurs marches différentes : tantôt la guérison a lieu; tantôt, mais rarement, le travail de destruction continue pour aboutir, après de nouvelles exacerbations aiguës, à l'élimination de la dent; plus souvent, la périodontite *passe à l'état chronique et se localise au sommet.*

Dans ce dernier cas, les phénomènes s'atténuent progressivement, et l'affection se caractérise par un *état presque indolent*, sur lequel se greffent des *poussées aiguës*. A la suite de chacune de ces crises, l'indolence devient moindre, et il se forme, en même temps, des noyaux d'induration. La portion du maxillaire, voisine de la dent, se trouve atteinte à son tour, comme je l'ai exposé en traitant de l'anatomie pathologique; et, là également, on observe des alternatives de calme apparent et de crises aiguës. Des abcès gingivaux se déclarent et sont suivis de fistules, qui s'ouvrent et se ferment tour à tour. Ces abcès peuvent fuser loin de leur point d'origine et même s'ouvrir à la peau.

Parmi les *symptômes de voisinage* de la périodontite simple, il faut citer, en première ligne, la *fluxion*, c'est-à-dire le gonflement œdémateux et presque indolent des parties molles de la face, gonflement qui occupe la joue, gagne souvent les paupières et gêne la parole et la mastication. La fluxion ne s'observe pas dans la périodontite subaiguë ou aiguë; c'est la forme phlegmoneuse, ce sont les poussées aiguës de la forme chronique qui la produisent.

Il y a lieu aussi de faire rentrer dans les symptômes de voisinage les *névralgies* et les *troubles des organes des sens*. Ces divers accidents ont comme point de départ des névrites des nerfs qui se distribuent aux dents. Les névralgies, qui souvent sont des symptômes de début, ont pour siège de prédilection les branches de la cinquième paire; elles s'étendent parfois aux filets cutanés du plexus cervical ou du plexus brachial. Les troubles des organes des sens sont des troubles oculaires (blépharospasme, paralysie des muscles de l'œil, amblyopie, cécité), ou des troubles de l'ouïe (bourdonnements, surdité); le plus souvent, ces accidents cessent immédiatement avec la périodontite ou après l'extraction de la dent malade.

Tomes (*Traité de chirurgie dentaire*, traduct. Darin. Paris, 1873, p. 533-535) cite deux cas d'*épilepsie* et un cas de *tétanos*, dus selon lui à des périodontites. Bien que l'un des malades atteints d'épilepsie ait guéri après l'extraction de dents cariées, l'interprétation de ces faits est sujette à caution.

Les *symptômes généraux* sont à peu près nuls dans la forme subaiguë et dans la forme aiguë de la maladie. La périodontite phlegmoneuse peut s'accompagner de fièvre, parfois d'un véritable frisson. Quant à la forme chronique, elle est susceptible d'amener, grâce à l'intensité de la suppuration et à l'absorption par l'estomac d'une grande quantité de pus, un état d'épuisement, décrit par Chassaignac sous le nom de *cachexie buccale*.

Marche. — Complications. — La périodontite peut fort bien ne point parcourir toutes ses phases, soit qu'elle se termine par résolution, soit qu'elle reste stationnaire à un moment donné. Dans ce dernier cas, se constitue un état caractérisé par une diminution très marquée dans l'intensité de presque tous les symptômes.

J'ai signalé déjà les terminaisons diverses de la périodontite phlegmoneuse. C'est surtout à cette forme et à la périodontite chronique que se rattachent les *complications* dont il me reste à parler. Ce sont, en première ligne, des phénomènes inflammatoires, qui s'étendent de proche en proche, gagnent d'abord les parties les plus voisines, pour frapper ensuite des parties plus éloignées.

L'*inflammation de la pulpe dentaire*, qui si souvent précède la périodontite, peut lui être consécutive. D'autre part, la *gingivite*, qui accompagne la périodontite, s'étend parfois à tout le bord gingival, provoquant la formation d'un enduit blanchâtre constitué par une desquamation épithéliale de la muqueuse. Si l'inflammation gagne toute la bouche, on est en face d'une véritable *stomatite*. Une *amygdalite* n'est pas rare dans la périodontite des dernières molaires, surtout des molaires inférieures. Enfin il me reste à citer, parmi les complications bénignes de la périodontite, l'*adénite*, qui occupe d'ordinaire la région sous-maxillaire, et la propagation, rarement observée, de l'inflammation à la membrane alvéolo-dentaire d'une dent voisine.

Une complication importante, qui mérite une étude spéciale, est la *suppuration* dans ses diverses variétés. Le *phlegmon des gencives* ou *parulie*, dont j'ai parlé déjà à l'occasion de la symptomatologie, peut être produit de deux façons différentes.

Dans une première forme, l'inflammation de la membrane alvéolo-dentaire se transmet directement à la gencive par continuité de tissus, et il est rare que cette inflammation de la gencive se termine par résolution. Ce phlegmon de la gencive se traduit par un gonflement douloureux, d'abord rouge, puis livide; le centre de la petite tumeur devient saillant, blanchit et finit par se rompre, donnant issue au pus. Il s'agit ici d'un *abcès sus-périostique*, et la terminaison habituelle est la guérison.

Dans la seconde forme de phlegmon des gencives, le pus, formé autour de la racine, a détruit sur un point la membrane alvéolo-dentaire, puis s'est creusé un chemin à travers l'os maxillaire et est arrivé sous le périoste du maxillaire, constituant ainsi au niveau de la gencive un *abcès sous-périostique*. Quand cet abcès est ouvert, on constate avec le stylet que l'os est dénudé. Ce n'est pas, à proprement parler, une parulie, c'est une suppuration provenant de l'os. Cette forme se signale par une douleur plus intense, une marche moins rapide et par la tendance de l'abcès à rester fistuleux, avec alternatives de fermeture et d'ouverture de la fistule.

La suppuration provoquée par la périodontite, surtout quand elle a suivi le dernier chemin indiqué, peut donner lieu à la formation d'*abcès plus éloignés du point de départ de l'affection*. A la mâchoire supérieure, le pus se porte soit vers la face externe de l'os, avec tendance à se faire jour dans la bouche plutôt qu'à la peau de la joue, soit vers la voûte palatine, où il forme une collection sous-périostée. A la mâchoire inférieure, les abcès sont principalement sous-cutanés, et parfois l'inflammation se propage rapidement vers la partie inférieure du cou et même vers la poitrine. C'est dans ces abcès sous-maxillaires surtout qu'on a observé la *phlébite* des veines faciales, suivie de phlébite des sinus de la dure-mère et de méningo-encéphalite. Ce sont eux encore qui peuvent se compliquer d'un *œdème de la glotte* nécessitant la trachéotomie. La tendance plus grande des abcès de la mâchoire inférieure à s'ouvrir à la peau s'explique par cette loi générale que les abcès péri-dentaires s'ouvrent de préférence à la peau

quand l'extrémité des racines dépasse le niveau où la muqueuse se réfléchit de la joue sur la gencive.

Quel que soit, d'ailleurs, le lieu d'ouverture de ces abcès, l'orifice ne se ferme pas, constituant ainsi une fistule dentaire. Les *fistules dentaires* occupent les sièges les plus variés. Sur la muqueuse buccale, elles peuvent être ignorées des malades; d'autres fois, elles occasionnent ces petits abcès à répétition, dont les gencives sont le lieu d'élection. A la peau, on les a vues sur la joue, vers l'orbite, vers la fosse temporale, au voisinage de l'aile du nez, dans les fosses nasales, au menton, à la région sus-hyoïdienne, même au-dessous de la clavicule. Elles peuvent donc s'ouvrir plus ou moins loin de la dent qui leur a donné naissance; elles sont, du reste, uniques ou multiples.

Toutes les fois que la migration du pus se fait à travers la paroi osseuse d'un alvéole, il y a forcément une *ostéite* à ce niveau. Ordinairement ces lésions osseuses sont assez limitées pour ne donner lieu à aucun symptôme bien tranché. Mais il est possible que l'inflammation de l'os s'étende davantage et gagne le corps du maxillaire. Parfois cette ostéite prend un caractère inquiétant, provoque une suppuration diffuse et peut même amener la mort avec des phénomènes généraux graves.

La *nécrose*, suite possible de l'ostéite, s'observe également dans la périodontite. La nécrose très limitée est des plus fréquentes. D'autres fois, la mortification de l'os est plus considérable; elle s'étend à toute la hauteur de l'alvéole, ou à une notable portion du bord alvéolaire, ou même à toute une portion du corps du maxillaire, surtout du maxillaire inférieur. La nécrose, à ses différents degrés, a pour effet d'entretenir des fistules, qui ne pourront se tarir qu'après l'ablation du séquestre.

Une autre complication de la périodontite est l'inflammation suppurative de la muqueuse du sinus maxillaire, communément appelée *abcès du sinus maxillaire*. On sait que l'extrémité des racines des petites molaires et des deux premières grosses molaires est à peine séparée de la cavité du sinus par une mince lamelle osseuse. La périodontite de ces dents peut donc donner lieu à un abcès du sinus par simple propagation de l'inflammation. Mais, d'autres fois, l'abcès du sinus succède à l'ouverture d'un abcès odontopathique dans sa cavité.

Enfin j'ai à citer la *contracture des mâchoires*, qui s'observe surtout dans la périodontite phlegmoneuse des dernières molaires de la mâchoire inférieure. Elle semble due à la propagation de l'inflammation aux muscles masséter et ptérygoïdien interne.

Ajoutons que Magitot rattache à la périodontite la formation des kystes périostiques des mâchoires, et que Pietkiewicz fait dépendre de la même affection les tumeurs de la membrane alvéolo-dentaire.

Cette longue énumération des complications de la périodontite montre que l'affection, bénigne par elle-même, peut devenir sérieuse par ses complications. Celles-ci sont plus fréquentes à la mâchoire inférieure; par suite, la périodontite de cette mâchoire est plus grave que celle du maxillaire supérieur.

Diagnostic. — La périodontite à l'état aigu se présente avec des caractères si tranchés qu'il est à peu près impossible de la méconnaître ou de la confondre avec une autre maladie. Cependant la *carie dentaire*, surtout quand elle se complique de pulpite, peut offrir quelque similitude avec la périodontite, qui, du reste, en est une complication fréquente. On se rappellera que, dans la péri-

odontite, la douleur est plus sourde, continue, qu'il existe un besoin de pression sur la dent malade, qu'au bout d'un certain temps la dent est allongée, mobile, douloureuse à la pression et à la percussion, enfin que, dans le cas de suppuration, l'ouverture de l'abcès n'est pas suivie de la disparition immédiate de tous les symptômes.

J'indiquerai ultérieurement les caractères qui distinguent la périodontite simple de la *périodontite expulsive* ou de certains *accidents provoqués par l'éruption de la dent de sagesse.*

Lorsqu'on se trouve en présence de l'une des lésions, qui figurent au nombre des complications possibles de la périodontite, il ne faut jamais négliger d'*examiner attentivement le système dentaire et les maxillaires.* C'est ainsi qu'on pourra rapporter à leur véritable cause des lésions, qui reconnaissent des origines multiples, telles que les phlegmons sous-maxillaires, les abcès du sinus maxillaire, les fistules s'ouvrant à la face ou au cou, etc.

Les *fistules dentaires* seront facilement distinguées des fistules salivaires, qui donnent issue, principalement au moment des repas, à un liquide clair et limpide. Elles risquent surtout d'être confondues avec les fistules consécutives à une lésion osseuse indépendante de la périodontite : mais on ne perdra pas de vue que le plus souvent c'est le système dentaire qui est le point de départ de ces lésions.

Traitement. — La périodontite peut souvent être évitée par des *soins prophylactiques*, consistant à traiter les lésions dentaires, en particulier la carie. Lorsque la maladie est constituée, il suffit parfois, pour faire disparaître les accidents, de *supprimer la cause* qui les a produits (appareil de prothèse défectueux, obturation intempestive, etc.).

La *périodontite subaiguë* est d'ordinaire justiciable de lotions dans la bouche avec une décoction tiède, émolliente, et d'applications de teinture d'iode ou d'acide chromique pur sur la gencive. Dans la périodontite consécutive à une carie, on se trouve bien également de l'introduction dans la cavité de la dent d'une boulette de coton imbibée de laudanum.

Si l'affection devient *plus aiguë*, on pourra continuer l'emploi des mêmes moyens, à l'exception des lotions tièdes qui deviennent intolérables. On y ajoutera des cataplasmes sur la joue, des applications de pointes de feu ou de sangsues ou des scarifications sur la gencive, l'emploi du chlorate de potasse, surtout en pastilles. Dès qu'un abcès se déclarera, on donnera issue au pus, autant que possible du côté de la bouche.

Les mêmes moyens seront utilisés contre la *périodontite chronique* non suppurée. Lorsque la périodontite chronique entretient un suintement de sérosité purulente, on peut essayer de conserver néanmoins la dent, en favorisant l'écoulement du pus, soit entre le collet de la dent et la membrane alvéolo-dentaire, soit à travers une fistule gingivale, soit à travers la dent elle-même. Ce dernier résultat s'obtient par le *drainage*, qui peut être pratiqué concurremment avec l'obturation des cavités cariées; il suffit, pour cela, ou bien de ménager un canal à travers la substance obturatrice, ou bien de trépaner la dent au niveau du collet en faisant l'obturation comme d'habitude.

Ce traitement palliatif amène parfois la guérison de la périodontite; mais ce n'est jamais qu'au bout d'un temps fort long que les fistules se cicatrisent définitivement. Si la périodontite persiste, si la dent reste douloureuse et que de

petits abcès s'ouvrent coup sur coup à la gencive, une opération radicale s'impose : l'*avulsion de la dent*. Elle a pour résultat la cure définitive de la périodontite. On peut, d'ailleurs, réimplanter immédiatement la dent, après avoir réséqué sa portion malade, qui occupe d'ordinaire le sommet de la racine; c'est ce que l'on appelle une *greffe dentaire*.

Je me contenterai de citer une autre opération, palliative ou curative suivant les cas, et qui consiste dans la *résection de la couronne* ou plutôt des débris qui la représentent. Cette opération a pour effet de soustraire la racine malade aux pressions et aux chocs, qui l'entretiennent dans un état constant d'inflammation; et la conservation de la racine a l'avantage d'empêcher la résorption du bord alvéolaire et le déchaussement des dents voisines et de faciliter l'application ultérieure d'un appareil prothétique.

Je n'ai pas à aborder ici le *traitement des complications* de la périodontite. En même temps qu'on s'occupera d'elles, on devra toujours s'attaquer à la cause première du mal, c'est-à-dire à la dent malade. Bien souvent l'ablation de cette dernière suffit à amener la guérison d'une fistule rebelle. D'une manière générale, la suppression de la dent malade est ordinairement indiquée dans le cas de complications sérieuses, tandis qu'elle peut être évitée dans la périodontite aiguë, souvent même dans la périodontite chronique suppurée.

2° *PÉRIODONTITE EXPULSIVE*

La *périodontite expulsive*, selon la définition de Magitot, paraît essentiellement caractérisée par une destruction lente et progressive de la membrane alvéolo-dentaire et de la couche de cément qui lui est sous-jacente, destruction de nature inflammatoire, à marche chronique, procédant constamment du collet au sommet de la racine et entraînant fatalement la chute des dents.

Historique. — Cette affection, remarquée d'abord par Fauchard, fut décrite ensuite par Jourdain sous le nom de *suppuration conjointe des alvéoles et des gencives*. Toirac l'appela *pyorrhée inter-alvéolo-dentaire*. Oudet la mentionne dans ses articles d'odontologie du *Dictionnaire en 30 volumes*, en 1855; il suppose, le premier, que le siège de l'affection est la membrane alvéolo-dentaire. Marchal (de Calvi), en 1861, considère la maladie comme une *gingivite expulsive*. Enfin Magitot, en 1867, en a donné une bonne description, sous le nom d'*ostéo-périostite alvéolo-dentaire*. On a nommé encore cette affection *goutte dentaire*, *gingivite arthro-dentaire*, *arthrite alvéolaire*, *alvéolite expulsive*, *alvéolite infectieuse*, *maladie de Fauchard*, etc.

Parmi les publications les plus importantes sur le sujet, je citerai :

Fauchard, Sur une forme particulière de scorbut. In *Le chirurgien dentiste*. Paris, 1728, 1re édit., t. I, p. 275. — Jourdain, De la suppuration conjointe des alvéoles et des gencives. In *Maladies de la bouche*, 1778, t. II, p. 396. — Toirac, Pyorrhée inter-alvéolo-dentaire ou écoulement du pus entre l'alvéole et la racine de la dent. In *Dict. de méd. du docteur Beaude*, 1849, t. I, p. 100. — Marchal (de Calvi), Sur une affection très commune et non décrite des gencives, qui occasionne la perte des dents. In *Union médicale*, 1860, 2e série, t. VII, p. 499. — Carrière, De la gingivite expulsive et de sa coïncidence géographique avec la scrofulose et l'helminthogénésie. In *Union médicale*, 1860, 2e série, t. VIII, p. 417 et 439. — Teissier, De la gingivite expulsive considérée dans ses rapports avec les états diathésiques. In *Gaz. méd. de Lyon*, 1861, t. XIII, p. 35 et 55. — Magitot, De l'ostéo-périostite alvéolo-dentaire. In *Arch. gén. de méd.*, 1867, t. I, p. 678, et t. II, p. 35. — Dolbeau, De l'ostéo-périostite alvéolo-

dentaire. In *Gaz. des hôp.*, 1874, p. 625. — Desprès, De la maladie appelée périostite alvéolo-dentaire ou gingivite expulsive. In *Chir. journalière*, Paris, 1877, p. 656. — Aguilhon de Sarran, Pathogénie et traitement de la gingivite expulsive. In *Bull. de la Soc. de chir.*, 1880, t. VI, p. 402. Rapport par Magitot, p. 411. — Magitot, De la valeur diagnostique, dans le diabète sucré, de la périostite alvéolaire des mâchoires. In *Bull. de l'Acad. de méd.*, 1882, 2e série, t. X, p. 1615, et t. XI, p. 251. — Magitot, De l'ostéo-périostite alvéolo-dentaire. In *Dictionn. encyclop. des sciences méd.*, 1re série, t. XXVII, p. 286, 1882. — Malassez et Galippe, Note sur l'étiologie et le traitement de l'ostéo-périostite alvéolo-dentaire. In *Comptes rendus de la Soc. de biol.*, 1884, 8e série, t. I, p. 521. — David, De la maladie de Fauchard. In *Gaz. des hôpit.*, 1885, p. 667. — David, La maladie de Fauchard. In *Gazette hebdom.*, 1889, p. 159. — Richer, De la périodontite expulsive et de son traitement. Thèse de Paris, 1890.

Étiologie. — Les auteurs ne sont pas d'accord sur l'étiologie de la périodontite expulsive. Cependant il paraît acquis que la maladie survient en dehors de toute altération des dents et de la muqueuse buccale, et que c'est, avant tout, l'*état général* des sujets qui se trouve en cause.

L'affection s'observe principalement pendant la période moyenne de la vie, de trente à cinquante ans; elle est de fréquence égale dans les deux sexes.

Parmi les influences, dont l'action a été invoquée, il faut citer le *traumatisme* et *certains états généraux* : l'arthritisme, l'anémie consécutive aux longues maladies, l'ataxie locomotrice, la syphilis, le mal de Bright, mais surtout le *diabète*. D'après Magitot, la périodontite expulsive est constante dans le diabète, et elle apparaît dès le début de l'affection. L'influence de la ménopause chez les femmes, celle de l'hérédité sont également à signaler. Enfin un fait, que j'ai observé, m'amène à admettre que la périodontite expulsive est *contagieuse*.

La maladie frappe soit *une dent isolée*, soit *plusieurs dents à la fois*; mais, dans ce dernier cas, les dents atteintes ne sont pas nécessairement contiguës. Toirac et Oudet indiquaient comme siège de prédilection de l'affection les incisives inférieures. Magitot classe, par ordre de fréquence, les grosses molaires, les incisives inférieures, les petites molaires, les incisives supérieures et les canines.

Les dents affectées de périodontite expulsive sont, en général, saines; la carie dentaire n'offre aucune relation avec cette maladie. S'il n'est pas rare de constater l'existence d'une certaine quantité de tartre, ce n'est là, d'après Magitot, qu'un accident secondaire.

Les hypothèses sur la *cause déterminante* de l'affection ne manquent pas. Pour Lécorché, c'est l'action de l'acide lactique contenu dans la salive des diabétiques. Pour Desprès, c'est la compression des alvéoles par les dents trop serrées au moment de l'évolution de la dent de sagesse. Enfin Malassez et Galippe font intervenir des micro-organismes, qui s'introduiraient sous la gencive décollée et détruiraient la membrane alvéolo-dentaire et le cément. De ces diverses hypothèses, les deux premières semblent ne pouvoir se soutenir; la dernière est plus sérieuse, sans qu'on puisse toutefois la considérer comme démontrée.

En somme, l'étiologie et la pathogénie de la périodontite expulsive restent obscures, et cela d'autant plus qu'on a vu survenir la maladie chez des sujets, chez qui l'état général et les conditions locales de la bouche paraissaient également satisfaisants.

Anatomie pathologique. — Au début, on constate sur la membrane alvéolo-dentaire, *au voisinage du collet, point de départ constant de l'affection*, une légère injection et un épaississement de la membrane, qui devient plus molle.

[*A. HEYDENREICH.*]

Bientôt elle se décolle, et la couche de cément ainsi découverte est atteinte d'ostéite, puis de nécrose, et prend un aspect rugueux, mamelonné.

L'altération, partie du collet, se propage vers le sommet de la racine. Les parties de la membrane et du cément primitivement atteintes disparaissent par voie de résorption, et l'ivoire reste à découvert. D'autre part, la gencive et le bord alvéolaire ne tardent pas à être altérés à leur tour, à présenter des phénomènes inflammatoires avec fongosités ou ulcérations marginales. En même temps, l'alvéole se remplit d'un pus crémeux, dont la production incessante entraîne les lambeaux mortifiés de la membrane alvéolo-dentaire et du cément. Au voisinage du sommet, les lambeaux de la membrane offrent souvent des végétations fongueuses. *Finalement la dent, complètement décollée, est soulevée et expulsée.*

L'organe dentaire lui-même ne change pas ordinairement d'aspect. Toutefois lorsque l'affection est ancienne et que la pulpe se trouve frappée de gangrène, la dent prend la coloration grise ou noirâtre caractéristique de cette lésion. D'après Magitot, quand la couche de cément a été détruite par la maladie, l'ivoire serait parfois attaqué et éprouverait un commencement de destruction. Ajoutons qu'à titre d'exception il peut arriver que le cément, au lieu de disparaître complètement, offre, mais uniquement vers le sommet, un épaississement avec végétations festonnées.

La description qui précède est celle que donne Magitot; pour lui, *le point de départ de la périodontite expulsive est dans la membrane alvéolo-dentaire.* Mais cette opinion n'est pas admise sans conteste. Il n'est plus guère possible de soutenir aujourd'hui que l'affection est primitivement gingivale, l'inflammation des gencives n'étant qu'un épiphénomène qui fait souvent défaut. Par contre, un certain nombre d'auteurs, Bourdet, Piorry, Gosselin, David, *considèrent la maladie comme une lésion osseuse*, et cette manière de voir mérite qu'on s'y arrête.

L'enchaînement des phénomènes serait alors le suivant. Les procès alvéolaires s'atrophieraient, se résorberaient par le fait d'une ostéite raréfiante. Les parties osseuses atteintes d'ostéite se trouvant exposées à l'air, l'action du milieu buccal et des nombreux parasites qui s'y trouvent déterminerait des lésions concomitantes des gencives et de la membrane alvéolo-dentaire, lésions auxquelles serait due la suppuration intra-alvéolaire. De nouvelles recherches sont nécessaires pour trancher définitivement cette question.

Symptômes. — La périodontite expulsive a une *marche essentiellement lente* et chronique. Sa durée est au moins de quelques mois et ordinairement de plusieurs années. On peut distinguer *trois périodes* dans la maladie.

Le *phénomène initial*, presque constant, est une déviation de la dent malade. Bientôt cette déviation s'accompagne d'un léger allongement. Puis la gencive, vers le collet de la dent, présente un petit liséré rougeâtre. A cette période, la dent n'offre encore aucune mobilité; mais, avec un stylet fin, on constate qu'il s'est produit déjà un certain décollement, et la pression de la gencive fait sourdre une petite quantité d'un pus blanc jaunâtre, épais.

A une *phase plus avancée*, la rougeur de la gencive se propage dans le sens vertical, formant devant la racine malade une petite bande verticale. Le bord libre de la gencive s'épaissit légèrement, ou devient le siège soit de fongosités, soit d'ulcérations marginales grisâtres, reposant sur un tissu violacé, tuméfié

et ramolli. Ces altérations gingivales donnent lieu à des hémorragies peu importantes, mais assez fréquentes. En même temps, la suppuration, phénomène constant, devient plus abondante, à mesure que le décollement s'étend.

L'affection, parfaitement indolente d'abord, s'accompagne ensuite d'une sensation de chaleur de la bouche, jointe à une saveur âcre, sensation qui répond parfois à une élévation réelle de la température locale. Les sujets se plaignent d'un chatouillement de la gencive et ont comme un besoin de passer le cure-dent dans les interstices dentaires. D'autres fois, la douleur est sourde, pongitive, et il arrive que la pression des dents opposées produise un soulagement à l'agacement éprouvé par les malades. Enfin l'haleine est chaude, et, quand plusieurs dents sont prises, elle devient fétide.

A cette série de phénomènes succède la *deuxième période* de la maladie, ou *période d'état*. L'alvéole est alors en pleine suppuration; la dent est ébranlée. L'allure chronique de l'affection est entrecoupée par de courtes poussées aiguës, avec douleurs permanentes s'exaspérant par la pression et avec formation de petites pustules gingivales, qui s'ouvrent et laissent après elles des fistules.

Dans la *troisième et dernière période*, la dent, complètement dénudée, ne tient plus à la mâchoire que par de faibles adhérences au sommet; la gencive, décollée, flotte dans la bouche; la paroi alvéolaire s'est affaissée par résorption, et la dent subit d'ordinaire les changements de couleur déjà indiqués. Enfin la dent se soulève, se balance dans la bouche, provoquant au moindre contact une sensation intolérable, et finit par se détacher et tomber. Après son expulsion, la gencive revient sur elle-même et se cicatrice rapidement.

Quelques *complications* peuvent être observées, dans le cours de la périodontite expulsive. La salivation et l'adénite sous-maxillaire sont fréquentes. Plus rarement on voit survenir une stomatite généralisée ou une fluxion; mais il est exceptionnel que celle-ci aboutisse à la suppuration.

Diagnostic. — L'*intégrité et la multiplicité des dents atteintes* sont, avec la *suppuration alvéolaire*, les signes les plus importants de la périodontite expulsive, dont la terminaison est la *chute des dents*.

Cette maladie présente quelques points de ressemblance avec la *périodontite simple*, surtout avec la forme chronique de l'affection, qui se signale par des exacerbations aiguës et des périodes de calme intermédiaires. Mais la périodontite simple est bornée à une seule dent, elle succède d'ordinaire à une lésion grave de la dent, elle est constamment douloureuse; enfin la suppuration, au lieu de débuter au niveau du collet de la dent, débute au niveau de la racine et ne se montre que plus ou moins tardivement, et dans certains cas seulement, autour du collet.

La *résorption spontanée des racines des dents permanentes*, résorption qui aboutit à la chute de l'organe, se distingue de la périodontite expulsive en ce qu'elle n'affecte qu'une seule dent, et qu'elle résulte constamment d'un traumatisme antérieur ou d'une gangrène de la pulpe, particularités appréciables soit à l'examen direct, soit à l'étude des antécédents.

L'*atrophie des maxillaires*, qui se manifeste par la résorption des alvéoles dentaires et la chute des dents, évolue sans suppuration. Elle ne se rencontre que chez les vieillards et les ataxiques.

La *gingivite*, quelle que soit sa cause, occupe toute une région de la bouche; l'ébranlement de la dent, au lieu d'être primitif, est secondaire et le plus sou-

vent très tardif; la suppuration, quand elle se produit, est superficielle et ne s'étend pas à l'intérieur de l'alvéole; enfin la chute des dents n'est pas une terminaison habituelle.

Pronostic. — La périodontite expulsive est une affection sérieuse par sa longue durée, par la chute des dents qu'elle amène, par l'état général défectueux dont elle est ordinairement l'indice. Mais c'est à tort qu'on l'a considérée comme incurable : un traitement convenable réussit à l'améliorer et même à la guérir.

Traitement. — Le traitement comprend des indications tirées de l'état général du sujet et sur lesquelles je n'ai pas à insister, et des indications dérivant de l'état local.

Parmi les *moyens locaux* que l'on a employés, il faut citer l'extraction des dents malades, les émissions sanguines locales, le cautère actuel, la cautérisation au nitrate d'argent, les applications d'alun, de teinture d'iode, de perchlorure de fer, de chlorure de zinc, etc.

A tous ces moyens Magitot préfère l'emploi de l'*acide chromique* solide, ou en déliquescence, ou seulement en solution. Il promène cette substance à la partie antérieure du collet de la dent, en ayant soin de soulever légèrement la gencive, et après avoir enlevé les dépôts de tartre, s'il s'en est formé. L'acide chromique s'écoule aussitôt le long de la racine et baigne toutes les parties malades. Pendant ce temps, on protège les muqueuses voisines à l'aide d'un tampon de coton. L'effet de cette cautérisation est une réaction inflammatoire avec exagération des phénomènes morbides, réaction suivie d'une amélioration sensible. Magitot répète les applications d'acide chromique tous les six ou huit jours. Il administre, de plus, à l'intérieur, du chlorate de potasse, sous forme de pastilles et à la dose quotidienne de 1 à 3 grammes.

Malassez et Galippe recommandent, pour supprimer les clapiers, la destruction partielle du rebord gingival, suivie de lavages au sublimé. Ils espèrent ainsi détruire les microbes auxquels ils attribuent la maladie.

II

OSTÉITES DES MAXILLAIRES

Lorsqu'on lit les descriptions que les auteurs consacrent à l'ostéite ou ostéopériostite des maxillaires, on ne tarde pas à se convaincre qu'ils confondent sous le même nom des lésions essentiellement différentes, les unes de nature franchement inflammatoire, les autres appartenant à la classe des inflammations bâtardes qui sont sous la dépendance d'une diathèse. Parmi ces dernières, les lésions tuberculeuses surtout me paraissent avoir été souvent méconnues; elles sont certainement beaucoup plus fréquentes qu'on ne l'a cru.

J'aurai à reparler ultérieurement de cette question. Pour le moment, je ne m'occuperai que des *ostéites de nature franchement inflammatoire.*

Je ne reviendrai pas sur l'*ostéite du bord alvéolaire*, que l'on observe dans la périodontite simple et dans la périodontite expulsive.

Je me contenterai de citer l'*ostéite simple des maxillaires*, qui survient à la suite d'un traumatisme, d'une lésion dentaire, d'un phlegmon de la région sus-hyoïdienne, etc. Cette ostéite, qui atteint le corps des mâchoires, et qui ne dépasse pas le premier degré de l'inflammation, ne constitue, à vrai dire, qu'un détail d'anatomie pathologique sans intérêt pour le chirurgien.

Les variétés, que j'ai à étudier ici, sont : l'*ostéite suppurée* et l'*ostéite hypertrophiante des maxillaires*.

1° OSTÉITE SUPPURÉE DES MAXILLAIRES

Étiologie. — L'*ostéite suppurée des maxillaires* reconnaît des *causes locales* et des *causes générales*.

Elle peut succéder à une *fracture compliquée* de l'un des maxillaires, à un *traumatisme* accidentel ou chirurgical de ces os. Dans ces cas, l'os fracturé ou mis à nu se trouve en contact direct avec les liquides septiques de la bouche, et il s'infecte à ce contact.

La *périodontite suppurée* est une autre cause d'ostéite suppurée des maxillaires. L'inflammation suppurative, limitée au bord alvéolaire, est un phénomène extrêmement fréquent dans la périodontite : mais l'inflammation peut gagner le corps du maxillaire. Toutefois, cette complication se présentant souvent chez des sujets débilités ou sous le coup de la diathèse scrofulo-tuberculeuse, on en peut conclure qu'un certain nombre d'ostéites suppurées du corps des maxillaires, développées dans ces conditions, sont en réalité des ostéites tuberculeuses.

L'ostéite suppurée s'observe dans des cas d'*éruption difficile de la dent de sagesse*, principalement à la mâchoire inférieure.

Elle a été signalée aussi comme un accident de l'éruption des dents de lait. Mais cette étiologie est-elle bien réelle? Et ne s'agit-il pas de lésions tuberculeuses dans la plupart de ces cas?

Je ne ferai que mentionner l'ostéite due à l'*action des vapeurs phosphorées*. Un chapitre spécial sera consacré à cette affection.

Parmi les *causes générales*, il faut citer en première ligne la *fièvre typhoïde* et les *fièvres éruptives* (scarlatine, rougeole, variole) (*périostite exanthématique* de Salter), la diphtérie, l'influenza, le choléra. C'est pendant la convalescence de ces maladies, particulièrement chez les enfants, que l'on voit se développer des ostéites suppurées des mâchoires à marche aiguë, qui d'ordinaire aboutissent à la nécrose. Je signalerai encore l'ostéite suppurée de *cause puerpérale*.

A côté de ces ostéites se place l'*ostéomyélite* de la période de croissance. D'après Lannelongue, le maxillaire inférieur est, de tous les os plats, le plus exposé à l'ostéomyélite, bien que cependant cette affection n'y soit pas très fréquente.

Y a-t-il lieu d'admettre, avec Graves et la plupart des auteurs, une ostéite suppurée des maxillaires d'*origine rhumatismale*? Je ne le pense pas. D'après ce que l'on sait des ostéites rhumatismales, ces lésions semblent obéir à la loi générale de la non-suppuration des altérations rhumatismales. Les ostéites suppurées des maxillaires, attribuées au rhumatisme, ne sont, le plus souvent, suivant moi, que des ostéites d'origine dentaire, consécutives à une périodontite.

Anatomie pathologique. — L'ostéite suppurée peut se limiter aux bords

alvéolaires, c'est-à-dire aux parties osseuses recouvertes par la muqueuse; c'est la *variété sous-gingivale* des auteurs du *Compendium*, variété fréquente aux deux mâchoires.

D'autres fois, l'ostéite atteint les parties de l'os non recouvertes par la muqueuse; elle est *sous-cutanée*. Cette forme est beaucoup plus fréquente à la mâchoire inférieure, où elle occupe de préférence l'angle et la branche montante; elle peut s'étendre à tout un côté et même à la totalité de l'os.

Je n'insisterai pas sur les lésions elles-mêmes, qui sont celles de l'ostéite suppurée en général. D'ordinaire, le périoste est décollé sur une grande surface, et l'affection se termine par une nécrose, parfois limitée à une portion du bord alvéolaire, d'autres fois étendue à toute la hauteur de l'os.

L'ostéomyélite a pour conséquence habituelle une *vaste nécrose*. Le plus souvent, la lésion est unilatérale. D'autres fois, comme dans un cas de Faisst (*Beit. zur klin. Chir.*, XV, 3) relatif à une jeune fille de douze ans, l'ostéomyélite peut amener une nécrose totale de la mâchoire inférieure.

Les auteurs décrivent une forme rare d'ostéite suppurée des mâchoires, aboutissant à la formation d'*abcès centraux dans les maxillaires*. Je ne conteste pas la possibilité de cette lésion due à une semblable cause. Mais, à en juger par les faits publiés, les abcès centraux des mâchoires me paraissent être soit des kystes dentaires suppurés, soit des collections tuberculeuses. J'ai eu l'occasion d'observer un abcès de ce genre, occupant le voisinage de l'angle du maxillaire inférieur : son origine tuberculeuse ne pouvait être mise en doute.

Symptômes. — L'ostéite suppurée, limitée au bord alvéolaire d'un maxillaire, est une complication fréquente de la périodontite suppurée, et a été décrite à l'occasion de cette dernière affection.

L'ostéite suppurée du corps des maxillaires se présente, suivant sa cause, soit d'emblée, soit consécutivement à une ostéite suppurée du bord alvéolaire. A part les cas où la suppuration est limitée à une petite portion de l'os, c'est une affection à *marche éminemment aiguë*. Les suppurations des mâchoires, qui affectent dès le début une allure subaiguë ou chronique, ne sauraient être considérées comme de nature franchement inflammatoire; le plus souvent, elles sont d'origine tuberculeuse.

L'ostéite suppurée, plus fréquente au maxillaire inférieur qu'au maxillaire supérieur, se manifeste d'abord par des douleurs vives dans une moitié de la mâchoire, avec gonflement de la gencive et de la joue; la fièvre est d'ordinaire violente, parfois il y a du délire. La *suppuration* peut s'établir très rapidement, au bout de deux ou trois jours déjà. Le pus s'échappe par les alvéoles, occasionnant la chute des dents correspondantes; en même temps, il se fait jour à travers la paroi alvéolaire, au niveau du sommet des racines dentaires. On peut voir ainsi plusieurs ouvertures, correspondant à un nombre égal d'alvéoles. Puis la phlegmasie s'étend de la portion alvéolaire au corps de l'os; la tuméfaction des parties molles augmente; la constriction des mâchoires survient ou s'accentue, surtout quand la lésion occupe le voisinage des dernières molaires; enfin des abcès viennent s'ouvrir à la peau. Arrivée à ce degré, l'inflammation peut se calmer, mais en laissant à sa suite des désordres plus ou moins étendus : nécrose de l'os, arthrite suppurée de l'articulation temporo-maxillaire, fistules cutanées, décollements des parties molles par la suppuration pouvant s'étendre au loin vers le cou ou la poitrine.

Il se peut que les symptômes locaux de la maladie occupent le premier plan et que les phénomènes généraux soient modérés. Dans d'autres cas, les phénomènes généraux sont graves, et le mal s'étend rapidement. Enfin, dans un troisième groupe de faits, les symptômes locaux s'effacent devant la gravité de l'infection septique générale.

Il n'est pas rare que la maladie se termine par la *mort*, et cette issue est surtout à redouter dans les cas à extension rapide, envahissant la totalité du maxillaire inférieur ou atteignant à la fois les deux mâchoires. Le malade peut être enlevé alors par l'*infection septique générale*, ou bien il succombe à une complication, telle que l'*infection purulente* ou la *phlébite suppurée des sinus de la dure-mère*.

Demons (*Bullet. de la Soc. de chir.*, 1879, p. 819. Rapport de Périer) relate plusieurs faits, dans lesquels cette dernière complication s'est présentée. Les symptômes sont alors : une tuméfaction de l'orbite, avec projection de l'œil en avant et chémosis, une fièvre violente, de la céphalalgie, du délire, de la stupeur et finalement la mort dans le coma. Cette terminaison, qui est constante, survient au bout d'un à deux septénaires. A l'autopsie, on trouve une phlébite suppurée des veines de la face et du cou, des veines ophtalmiques, des sinus de la dure-mère, enfin une méningo-encéphalite suppurée, sans parler des abcès métastatiques, que l'on peut rencontrer dans les poumons ou les autres viscères.

Diagnostic. — Le diagnostic de l'ostéite suppurée des maxillaires est d'ordinaire facile. En portant son attention sur l'examen des maxillaires, en particulier de leurs bords alvéolaires, on évitera de confondre cette affection avec une lésion inflammatoire des parties molles voisines, par exemple avec une adénite, avec un phlegmon de la face ou du cou, ou avec une parotidite suppurée.

Pronostic. — L'ostéite suppurée des mâchoires, dans sa forme suraiguë et diffuse, est extrêmement grave, et sa marche se déroule avec une rapidité, qui rend souvent toute intervention inutile. Mais il existe des formes moins sérieuses de la maladie ; les lésions ont alors une extension moins rapide, elles tendent à se limiter. Toutefois, même dans ces cas d'une gravité moindre, il persiste généralement une *nécrose*, parfois très étendue, qui retarde la guérison et nécessite une intervention chirurgicale tardive.

Traitement. — L'ostéite suppurée, consécutive à un traumatisme, pourra être évitée le plus souvent par une antisepsie buccale soignée.

Lorsque l'ostéite suppurée est due à une périodontite, c'est à cette dernière et à sa cause habituelle, la carie dentaire, qu'il faut s'adresser. Mais, avant tout, il est urgent de *donner issue au pus* : de larges débridements sont nécessaires : on aura recours au drainage, aux injections antiseptiques. L'avulsion des dents malades pourra faciliter parfois l'écoulement du pus ; mais la constriction des mâchoires rendra souvent cette avulsion très difficile.

Dans les ostéites suppurées indépendantes de toute cause dentaire, c'est encore aux larges incisions précoces et aux lavages antiseptiques qu'on s'adressera. Quelle que soit l'origine de l'affection, ce sont les accidents infectieux qui en constituent la gravité, et l'on comprend dès lors toute l'importance d'une *antisepsie rigoureuse*. On y joindra un *traitement général* tonique, destiné à combattre la prostration provoquée par la maladie.

[A. HEYDENREICH.]

Quant à la nécrose, conséquence fréquente de l'ostéite suppurée, j'indiquerai dans un autre chapitre la thérapeutique qui lui convient.

2° *OSTÉITE HYPERTROPHIANTE DES MAXILLAIRES*

L'*ostéite hypertrophiante* peut siéger sur le *bord alvéolaire* ou sur le *corps des maxillaires*.

OSTÉITE HYPERTROPHIANTE DU BORD ALVÉOLAIRE

La périodontite chronique aboutit parfois à la formation de dépôts osseux, soit du côté de la dent, soit du côté de la paroi alvéolaire. Sur la dent on constate alors un épaississement de la couche cémentaire, ou encore une production de petites tumeurs appendues à la racine et qui sont de véritables exostoses dentaires.

Du côté de la paroi alvéolaire, un phénomène, pour ainsi dire physiologique, se produit constamment après l'extraction d'une dent : l'alvéole est progressivement rempli par une masse osseuse, qui en comble la cavité. La même lésion peut atteindre l'alvéole d'une dent encore en place; celle-ci est soulevée peu à peu et finit souvent, mais après un temps très long, par tomber spontanément.

On a observé encore une hypertrophie osseuse péri-alvéolaire, se présentant sous forme de petites nodosités siégeant à la face antérieure ou à la face postérieure de l'os et gênant à peine le malade. Dans d'autres cas, l'os s'épaissit uniformément dans l'intervalle de deux dents voisines et produit un écartement de ces dents.

Enfin il y a lieu de citer une forme de tuméfaction des maxillaires, *généralisée à toute l'étendue des bords alvéolaires*, et coïncidant d'ordinaire avec un épaississement considérable des gencives, parfois même avec une longueur anormale des dents. Cette lésion rare n'a été observée que chez des enfants; dans certains cas, elle a paru être congénitale; dans un cas, on l'a considérée comme liée à la diathèse scrofulo-tuberculeuse. Guyon et Ch. Monod (Maxillaires, in *Dict. encyclop. des sc. méd.*, 2e série, t. V, p. 342) citent des observations de cette affection, dues à Tomes, Salter, Gross (de Philadelphie), Erichsen, Watermann. Suivant la remarque de Salter, la tuméfaction des gencives, le volume anormal des dents, leur évolution prématurée, le développement exagéré des poils constaté dans un cas indiqueraient plutôt une tendance à l'hypertrophie du système tégumentaire; l'os sous-jacent ne serait atteint que secondairement.

OSTÉITE HYPERTROPHIANTE DU CORPS DES MAXILLAIRES

Cette variété, qui s'observe surtout sur le maxillaire inférieur, est caractérisée par la formation de dépôts osseux à la surface de l'os. *Elle peut résulter de ce qu'une dent, particulièrement la dent de sagesse inférieure, a été anormalement retenue dans l'épaisseur de la mâchoire.* Elle est signalée alors par une douleur sourde, s'exaspérant par moments; au bout d'un temps souvent fort long, on

voit se former une tumeur dure, quelquefois bosselée; la tumeur occupe l'angle de la mâchoire, s'il s'agit de la dent de sagesse.

Cette lésion a été confondue plus d'une fois avec un ostéosarcome, et l'erreur n'a été reconnue qu'après une intervention opératoire, telle que la résection de la mâchoire. Pour éviter une semblable confusion, on aura soin d'examiner les dents, de s'assurer s'il n'en manque aucune; l'absence de la dent de sagesse devra surtout éveiller l'attention. On se rappellera également que l'ostéite hypertrophiante, due à une inclusion dentaire, n'affecte guère que les sujets jeunes, que le développement de la tumeur est parfois rapide, que celle-ci présente une dureté uniforme.

Dans cette variété d'ostéite, le seul traitement efficace est l'extirpation de la dent retenue dans l'épaisseur du maxillaire. L'opération, presque impraticable par la bouche, devra être faite par l'extérieur. Lewin (*Ann. de la Soc. belge de chir.*, 15 août 1895), chez un enfant de huit ans, atteint d'ostéite hypertrophiante du côté droit du maxillaire inférieur, a extrait, par la voie sous-périostée, toute la moitié droite de cet os, y compris sa branche montante, mais en laissant les dents suspendues à la gencive. La régénération de la mâchoire a été complète avec conservation des dents; mais l'os régénéré était moins long et moins haut que l'os ancien.

A côté de cette ostéite de cause locale, il faut citer l'*ostéite hypertrophiante rhumatismale*. Elle est caractérisée par un gonflement quelquefois considérable de l'os par néoformation osseuse, avec épaississement du périoste. Au point de vue clinique, elle se manifeste par un gonflement douloureux du maxillaire malade, à marche chronique, progressive; parfois l'inflammation procède par poussées ou prend un caractère très aigu; mais jamais elle n'aboutit à la suppuration.

Cadiat (*Rhumatisme osseux ou ostéite rhumatismale*; in *Rev. de méd.*, 1882, p. 755), qui, avec Adams et Féréol, a appelé l'attention sur l'ostéite rhumatismale et lui a assigné les caractères précédents, signale un cas où toute la branche horizontale du maxillaire inférieur était le siège d'une tuméfaction considérable; le canal dentaire était élargi, au point d'avoir le diamètre de l'alvéole d'une canine, et l'artère dentaire avait doublé de volume.

Dans un autre fait de Cadiat, il survint, dans l'espace de trois semaines, une tuméfaction telle de la mâchoire inférieure et des douleurs si violentes que des médecins très expérimentés, réunis en consultation, conclurent à une affection cancéreuse et firent la résection du maxillaire inférieur. Le malade, un an après son ostéite, fut pris d'une violente poussée d'eczéma, et, deux ans après, il mourut d'une attaque intense de dyspnée avec congestion pulmonaire. Toutefois, d'après Cadiat, il est exceptionnel que le rhumatisme osseux alterne ainsi avec d'autres formes du rhumatisme.

Soignée de bonne heure, l'ostéite rhumatismale peut disparaître en quelques semaines ou quelques mois. La résolution est quelquefois complète; bien plus souvent, on voit persister une tuméfaction osseuse. Comme la maladie se développe d'ordinaire chez des sujets soumis au froid et surtout à l'humidité, on devra, avant tout, soustraire le malade à ces influences; au besoin, on aura recours au traitement général du rhumatisme et aux révulsifs locaux.

[*A. HEYDENREICH.*]

III

HYPERTROPHIE DIFFUSE DES MAXILLAIRES

On trouve décrits dans la science des cas dans lesquels la plupart des os de la face et du crâne étaient le siège d'une hypertrophie considérable. Virchow compare cette hypertrophie à l'éléphantiasis des parties molles. Il lui donne le nom de *leontiasis ossea*, à cause de l'aspect léonin que prend la face des malades. L'*hypertrophie diffuse des maxillaires* n'est qu'un des éléments de cette affection, déjà décrite dans ce Traité (t. II, p. 887).

Dans un certain nombre de cas, dont je n'ai pas à parler ici, les os du crâne se trouvent seuls atteints. D'autres fois, l'hypertrophie s'étend à la face et au crâne : elle commence par les maxillaires, presque toujours par les maxillaires supérieurs, plus spécialement par l'apophyse montante du maxillaire supérieur droit, gagne les autres os de la face, puis enfin envahit les os du crâne. L'hypertrophie semble pouvoir rester limitée à la face. Dans un fait de Wrany, le maxillaire inférieur était seul hypertrophié.

La première observation d'hypertrophie des os de la face et du crâne appartient à Ribell, au XVIIIe siècle. On trouve un certain nombre d'autres cas cités par Guyon et Monod (Maxillaires, in *Dict. encycl. des sc. méd.*, 2e série, t. V, p. 344, 1872). Parmi les faits plus récents, je noterai celui de Le Dentu (*Rev. mensuelle de méd. et de chir.*, 1879, p. 871), publié sous le titre de *Périostose*

Fig. 345. — Hyperostose des maxillaires supérieurs. (Verneuil.)

diffuse non syphilitique des os de la face et du crâne, et ceux de Paquet (*Bull. de la Soc. de chir.*, 1881, p. 329), de Poisson (*Semaine méd.*, 1890, p. 2), de Horsley (*The Practitioner*, juillet 1895).

Presque toujours la maladie a débuté chez des *adolescents* ou des *jeunes gens*. Son développement est d'ordinaire symétrique. *Sa marche est lente*, et sa durée peut se prolonger un très grand nombre d'années (trente-trois ans dans le cas de Ribell).

A mesure que l'affection progresse, la face prend un aspect spécial, dû à l'énorme saillie, formée à droite et à gauche par les maxillaires supérieurs. Le maxillaire inférieur, agrandi dans toutes ses dimensions, fait ressembler la face à un mufle de lion. Dans le cas de Ribell, cet os pesait 1560 grammes. Ces difformités ont pour conséquence la difficulté de l'alimentation et de l'articulation des sons, l'oblitération des fosses nasales et des sinus. Puis, peu à peu, quand l'hypertrophie envahit l'orbite et les os du crâne, on voit survenir de l'exophtalmie, la cécité et la destruction suppurative des globes oculaires, l'abolition de l'ouïe, enfin des accidents cérébraux, tels que l'aliénation mentale ou une apoplexie méningée.

L'hypertrophie des maxillaires n'est pas douloureuse par elle-même; les souffrances, qu'on peut observer, sont des phénomènes de compression. La *mort* est amenée par le défaut d'alimentation ou par les troubles cérébraux, à moins que le malade ne soit emporté par une complication accidentelle, un érysipèle par exemple.

Dans l'observation de Le Dentu, la durée totale de la maladie a été de moins d'un an, et les masses morbides offraient une consistance élastique avant de présenter la dureté osseuse. Cette marche insolite de l'affection autorise à se demander s'il ne s'agissait pas, dans ce cas, d'un sarcome ossifiant, d'autant plus que l'examen histologique d'un morceau de la tumeur a montré que la structure était celle d'un sarcome. Le Dentu, qui rejette l'hypothèse d'un sarcome en raison du mode d'envahissement si particulier du mal, suppose que, sous l'influence de la vitalité des os de la face et du crâne pendant l'adolescence et sous l'action d'irritations locales, il peut survenir une prolifération périostique, qui aboutit à l'ossification.

Quoi qu'il en soit de cette explication, l'hypertrophie diffuse des maxillaires semble n'être sous la dépendance d'aucune diathèse, d'aucune cause saisissable, et toutes les méthodes de traitement essayées jusqu'ici sont restées impuissantes. Cependant Le Dentu (*Bull. de la Soc. de chir.*, 1888, p. 166) a pratiqué, dans un cas, une *résection partielle*, et le résultat, constaté après un an, a été un certain degré d'atrophie des masses déjà formées. Horsley dit avoir obtenu 3 guérisons durables sur 5 malades opérés par lui.

Je me bornerai à mentionner l'hypertrophie des mâchoires, particulièrement du maxillaire inférieur, habituelle dans l'*acromégalie*. Elle a été décrite à l'occasion de cette dernière affection (t. II, p. 876).

IV

ATROPHIE DES MAXILLAIRES

La *résorption des alvéoles dentaires, suivie de la chute des dents*, est un phénomène normal chez le vieillard. Mais la même lésion a été observée en dehors de ces conditions.

Cette résorption pathologique des arcades alvéolaires a été signalée, pour la première fois, par Léon Labbé (*Bull. de la Soc. de chir.*, 1868, p. 162), sous le nom d'*affection singulière des arcades alvéolaires*. D'autres observations ont été publiées par Dolbeau (*Bull. de la Soc. de chir.*, 1869, p. 210), Vallin (Soc.

médicale des hôp., 11 juillet 1879), Demange (*Rev. de méd.*, 1882, p. 247), enfin Dubrueil, qui a inspiré la thèse de Manoha (*Quelques considérations sur l'atrophie du maxillaire supérieur dans l'ataxie locomotrice.* Thèse de Montpellier, 1885). Citons encore la thèse de Carrière (*Ce qu'il faut entendre par résorption progressive des arcades alvéolaires et de la voûte palatine.* Thèse de Paris, 1892).

L'affection se manifeste d'abord par un ébranlement des dents, sans lésion préalable de celles-ci. Puis les dents tombent sans douleur, sans hémorragie (sauf de rares exceptions), sans suppuration. La muqueuse reste saine en apparence, mais elle est anesthésiée au voisinage des parties malades. Bien que l'indolence soit la règle, des douleurs ont été notées parfois. Dans un cas relaté par Baudet (*Union méd.*, 8 nov. 1894), la chute des dents de la mâchoire supérieure s'est accompagnée de névralgie faciale du côté droit, avec œdème passager des lèvres et du menton. Chez un malade de Du Castel (Soc. de dermatol. et syphiligr., 9 mai 1895), on a observé des poussées inflammatoires et douloureuses à répétition au niveau du maxillaire.

Quelquefois la lésion ne s'arrête pas là : des fragments d'os sont expulsés; la maladie, qui peut atteindre les deux mâchoires, mais qui a une prédilection marquée pour les maxillaires supérieurs, gagne la voûte palatine et détermine sur elle des perforations souvent multiples, faisant communiquer la bouche et les fosses nasales. A cette période, l'haleine devient fétide, la parole est plus difficile, la voix est modifiée; non seulement la mastication est impossible, mais les aliments pénètrent dans les fosses nasales. Les désordres, qui n'arrivent pas toujours à ce degré, mettent à se développer un temps qui a varié de quatre mois à neuf années.

Dans les cas où l'examen anatomique a pu être pratiqué, on a constaté la disparition plus ou moins complète du rebord alvéolaire des maxillaires, ainsi que de la portion osseuse de la voûte palatine. Sur la partie restante des maxillaires, on a trouvé, suivant les points, les lésions de l'ostéite raréfiante, de l'ostéite condensante, de la nécrose.

Quelle est la *nature* de cette singulière affection? La *syphilis* a été accusée par Labbé et par Duplay, et, en effet, plusieurs des sujets atteints de cette atrophie étaient syphilitiques.

Vallin a montré le premier que cette lésion pouvait survenir chez les *ataxiques*, quelquefois au début de la maladie; et, en parcourant les observations antérieures à celles de Vallin, on arrive à se convaincre que plusieurs d'entre elles concernent des sujets manifestement atteints d'ataxie locomotrice. Des observations ultérieures sont venues à l'appui des assertions de Vallin. Actuellement, *l'ataxie doit être considérée comme une cause certaine, peut-être comme la cause unique de l'atrophie des maxillaires.* Si la syphilis intervient dans l'étiologie de l'atrophie, ce n'est pas comme cause directe, mais à titre de cause productrice du tabes.

Dès lors, l'explication des phénomènes devient facile. L'atrophie des maxillaires est une *lésion trophique*, analogue à celles qui s'observent chez les ataxiques sur les os longs, et qui occasionnent l'usure si rapide des extrémités articulaires. Elle mérite une place parmi les symptômes céphaliques du tabes dorsalis, et il n'y a pas lieu de s'étonner qu'on l'ait vue coïncider avec d'autres troubles céphaliques : névralgies faciales, anesthésie faciale, atrophie de divers muscles de la face, paralysie des muscles de l'œil, paralysie du voile du palais, atrophie de la papille, etc. Demange, qui a fait l'autopsie de deux ataxiques ayant présenté

une chute spontanée des dents, a trouvé chez eux une sclérose des trijumeaux, coïncidant avec l'atrophie des noyaux d'origine de ces nerfs. C'est là une confirmation de l'origine trophique de l'atrophie des maxillaires.

Plusieurs auteurs admettent que les lésions trophiques du trijumeau, productrices de l'atrophie des maxillaires, peuvent se rencontrer dans d'autres affections que le tabes, par exemple, dans le *diabète* et dans *certaines paralysies*.

Quoi qu'il en soit, le pronostic de l'atrophie est sérieux, parce qu'elle est l'indice d'une maladie générale grave. Son traitement se confond avec celui de l'ataxie locomotrice ou des autres affections susceptibles de déterminer l'atrophie.

V

TUBERCULOSE DES MAXILLAIRES

La *tuberculose des maxillaires* me paraît avoir été souvent méconnue. D'après les auteurs, elle ne se montrerait que rarement au maxillaire inférieur, tandis qu'elle serait relativement fréquente au maxillaire supérieur, avec une prédilection marquée pour ses *portions palatine et nasale*.

Ces localisations sont réelles, et elles s'expliquent par ce fait que souvent les lésions osseuses sont le résultat de l'extension d'un processus ayant débuté par la muqueuse palatine et surtout par la muqueuse nasale. Je ne m'occuperai pas, dans ce chapitre, de ces variétés de tuberculose, qui se trouvent étudiées avec les maladies des fosses nasales et celles de la voûte palatine.

Mais, indépendamment de ces localisations spéciales, la tuberculose des maxillaires est loin d'être rare. Si je m'en rapporte à mon expérience personnelle, elle est fréquente surtout chez les enfants et a pour siège de prédilection le *maxillaire inférieur*, particulièrement le *voisinage de son angle*.

Depuis longtemps, les auteurs ont remarqué que les suppurations étendues au corps du maxillaire, consécutivement à une périodontite, s'observent surtout chez les sujets scrofuleux. C'est que, dans beaucoup de cas, ces suppurations sont de nature tuberculeuse; la périodontite est alors la cause occasionnelle de la localisation de la tuberculose sur l'un des maxillaires; la lésion primitive est de nature purement inflammatoire; la lésion diathésique vient se greffer sur elle. Il se passe là un phénomène d'observation courante: ne voit-on pas souvent une entorse ou une contusion articulaire être le point de départ d'une tumeur blanche?

Les ostéites suppurées, attribuées à l'éruption des dents de lait, ne se voient guère, de l'aveu des auteurs, que chez les enfants scrofuleux. Ici encore, il s'agit généralement d'ostéites tuberculeuses, et il est probable que l'éruption des dents de lait joue le rôle de cause occasionnelle.

Ajoutons que la tuberculose des gencives peut s'étendre aux maxillaires et amener ainsi la destruction des alvéoles et la chute des dents.

Anatomie pathologique. — Les diverses formes de la tuberculose des os peuvent se rencontrer aux maxillaires. On remarque surtout celle qui aboutit à une *nécrose* plus ou moins étendue. Je considère aussi, comme se rapportant à des lésions tuberculeuses, les rares observations connues d'*abcès centraux* des maxillaires, qui ne concernent pas des kystes dentaires suppurés.

[A. HEYDENREICH.]

J'ai eu l'occasion, chez une fille de sept ans, présentant des antécédents scrofuleux manifestes, d'observer la lésion suivante. Il existait, vers l'angle du maxillaire inférieur, du côté gauche, une fistule, trace d'une opération pratiquée deux ans auparavant, et sur laquelle je n'ai pu avoir de renseignement précis; cette fistule conduisait dans une cavité creusée dans l'épaisseur de l'os. Avec la gouge et le maillet j'ouvris largement cette cavité; elle avait le volume d'une noisette et était remplie de fongosités; j'en pratiquai le raclage. Cependant la guérison n'eut pas lieu, et il resta une ouverture fistuleuse. Je dus pratiquer cinq autres opérations, avant d'obtenir la guérison; celle-ci ne survint que trois ans après ma première intervention. A aucun moment il ne se produisit de séquestre; à la suite de chaque opération, on observait une tendance à la guérison, puis un état stationnaire; finalement la fistule persistait.

Symptômes. — La tuberculose des maxillaires évolue, en général, d'une manière chronique. Le premier phénomène appréciable est le gonflement de la mâchoire; les parties molles participent à la tuméfaction de l'os, et il existe de la douleur à la pression et des douleurs spontanées. La maladie peut se terminer par résolution. Le plus souvent, après une durée qui se chiffre par des semaines ou des mois, parfois après une période de calme apparent, les symptômes s'exagèrent, il survient de la fièvre, un ou plusieurs *abcès* s'ouvrent à la joue, ou à la partie supérieure du cou, ou encore dans la bouche.

Ces abcès ont une tendance à rester fistuleux. Tantôt les *fistules* correspondent à des séquestres, qui peuvent occuper le bord alvéolaire ou le corps de l'os. D'autres fois, la fistule conduit simplement sur l'os dénudé, ou encore dans une cavité remplie de pus ou de fongosités, comme dans l'observation que j'ai rapportée. On a vu combien ce cas a été rebelle. Ollier déjà avait remarqué que, dans certaines ostéites suppurées des maxillaires (il s'agit certainement d'ostéites tuberculeuses), le tissu osseux ne se nécrose pas; il continue à vivre, mais sans se cicatriser, et l'on observe des suppurations interminables.

Une variété de tuberculose, dont la marche est souvent insidieuse et le diagnostic difficile, est celle qui occupe la face orbitaire du maxillaire supérieur. L'exophtalmie et des troubles de la vision sont parfois les seuls indices du mal.

Parmi les complications observées dans la tuberculose des mâchoires, il faut citer la *fracture spontanée du maxillaire inférieur*, dont Tachard (Soc. de chir., 11 déc. 1889) a relaté un cas.

Diagnostic. — Le diagnostic de la tuberculose des maxillaires peut présenter parfois quelques difficultés au début de la maladie: la confusion avec un *néoplasme* est alors possible. Le jeune âge des sujets, l'existence d'antécédents scrofulo-tuberculeux personnels ou héréditaires seront des arguments en faveur de la tuberculose. Celle-ci ne sera plus douteuse si la suppuration se déclare.

Il est généralement facile de distinguer une tuberculose suppurée de l'un des maxillaires d'avec une *ostéite suppurée franchement inflammatoire*. Indépendamment des antécédents et des circonstances dans lesquelles s'est développée la maladie, on devra tenir compte de sa marche, chronique dans un cas, aiguë dans l'autre. Il n'y aura guère de doute que dans les cas où le point de départ de l'affection est une périodontite, et où son allure n'est pas nettement dessinée.

Pronostic. — Le pronostic de la tuberculose des maxillaires est sérieux, en

ce que la lésion est l'indice d'une diathèse redoutable. Mais, par elle-même, elle n'est pas, en général, bien grave. Toutefois elle peut donner lieu à une nécrose étendue, à une suppuration prolongée; d'autre part, elle est tenace, et il est rare qu'elle guérisse sans intervention chirurgicale, quelquefois sans interventions répétées.

Traitement. — Le traitement général de la tuberculose et les révulsifs locaux constituent, au début, toute la thérapeutique. Si la suppuration n'a pu être empêchée, on se hâtera d'ouvrir une issue au pus, de préférence dans la bouche lorsque ce sera possible. Mais la guérison ne sera obtenue qu'après que l'on aura attaqué directement et extirpé le foyer tuberculeux; on aura recours surtout à l'*évidement*, qui permet de respecter les parties saines. En cas de nécrose, on peut enlever les petits séquestres, lors même qu'ils sont encore adhérents, et l'on abrège ainsi la durée de la suppuration; pour les séquestres plus volumineux, il vaut mieux, à moins d'indication urgente, n'intervenir que lorsqu'ils sont mobiles. Quant aux règles de l'intervention dans la nécrose, elles seront indiquées dans un autre chapitre.

VI

SYPHILIS DES MAXILLAIRES

La *syphilis des maxillaires*, de même que la tuberculose, a une prédilection pour les *portions palatine et nasale* du maxillaire supérieur. Mais j'écarterai ici ces variétés, qui sont décrites avec les maladies de la voûte palatine et celles des fosses nasales.

Les autres lésions syphilitiques des maxillaires ont été peu étudiées, à tel point que les auteurs du *Compendium*, ainsi que Guyon et Monod, professent que ces lésions n'atteignent jamais la mâchoire inférieure. Cette assertion ne saurait plus être maintenue aujourd'hui. La *syphilis du maxillaire inférieur* est relativement rare: mais on l'a observée, et un certain nombre d'exemples de cette affection, empruntés à divers auteurs (Senftleben, O. Weber, Duplay, Lumbroso, Downes, Zambaco, Fournier, etc.), sont cités par Jullien (*Traité pratique des maladies vénériennes*, 2e édition, Paris, 1886, p. 910) et par Chabaud (*Contribution à l'étude de la syphilis du maxillaire inférieur*. Thèse de Paris, 1885).

Les lésions syphilitiques, qui frappent le maxillaire inférieur, appartiennent surtout à la période tertiaire. Elles sont *circonscrites* ou *diffuses*.

Les *lésions circonscrites* semblent siéger de préférence vers l'angle de la mâchoire. Elles occasionnent un gonflement de l'os, ordinairement indolent, et présentent les divers modes de terminaison des gommes : résolution, formation d'une exostose ou d'une hyperostose, nécrose, ramollissement. Dans ce dernier cas, les gommes peuvent s'ouvrir du côté de la peau ou du côté de la muqueuse buccale.

L'*infiltration gommeuse diffuse* du maxillaire inférieur amène presque fatalement une nécrose étendue.

Il n'est pas absolument rare de rencontrer au maxillaire inférieur des *exostoses*

ou des *périostoses* syphilitiques. Elles occupent l'angle de la mâchoire, la face externe de la branche montante, plus souvent encore le corps de l'os. Boyer a observé une exostose syphilitique du sinus maxillaire.

Zambaco (*Des affections nerveuses syphilitiques*, Paris, 1862, p. 250) et Fournier (*Gaz. hebdomad.*, 1876, p. 804) ont vu survenir une *paralysie du nerf mentonnier* à la suite d'une exostose syphilitique occupant la région du trou mentonnier; une moitié de la lèvre inférieure était devenue insensible. Chez le malade de Fournier, la paralysie se dissipa à la suite de l'administration de l'iodure de potassium.

Ajoutons que la *syphilis héréditaire* peut, elle aussi, déterminer des localisations sur le maxillaire inférieur. Témoin un cas de Lannelongue, dans lequel il existait une hyperostose des deux branches montantes.

Le *diagnostic* de la syphilis des maxillaires mérite une grande attention. Elle peut être confondue avec d'autres variétés d'ostéite, avec la tuberculose, avec un ostéosarcome. Cette dernière confusion a été commise par Enrico Berti (de Livourne), cité par Chabaud : le volume énorme de l'os, l'existence d'une ulcération fongueuse, l'état cachectique du malade expliquaient l'erreur. Dans les cas douteux, le traitement spécifique permettra de fixer le diagnostic; il amènera une amélioration rapide des lésions syphilitiques.

En terminant, je rappellerai que la résorption progressive des arcades alvéolaires a été considérée comme étant de nature syphilitique. Je renverrai, pour la discussion de cette question, à ce que j'ai dit à l'article *Atrophie des maxillaires*.

VII

ACTINOMYCOSE DES MAXILLAIRES

L'actinomycose osseuse a été déjà l'objet d'une étude détaillée dans ce Traité (t. II, p. 892). Aussi, pour éviter des répétitions, je me contenterai de rappeler très sommairement les points qui concernent l'*actinomycose des maxillaires*.

Les maxillaires, et surtout le maxillaire inférieur, sont les os le plus souvent atteints chez l'homme. Mais, contrairement à ce qu'on a cru d'abord, *ils ne sont envahis d'ordinaire que consécutivement aux parties molles voisines*. Si l'os fait corps avec les parties sus-jacentes indurées, ce sont ces dernières qui produisent la tuméfaction et les fistules.

En général, l'os est envahi lentement de la superficie vers la profondeur. Il est congestionné, ramolli, creusé de cavités contenant des bourgeons fongueux, avec ou sans grains jaunes, rarement de petits séquestres.

Il est une forme spéciale, commune chez le bœuf, exceptionnelle chez l'homme, qu'on a nommée *actinomycose osseuse néoplasique limitée*, ou encore *ostéosarcome actinomycosique*. Dans cette variété, qui a été observée au maxillaire inférieur, l'os acquiert un volume considérable. Il est limité par une coque osseuse, au-dessous de laquelle on trouve une masse kystique ; les kystes contiennent un tissu mou de granulations analogue à du sarcome, ou encore un liquide gélatineux ou hématique.

Dans une autre variété, également exceptionnelle chez l'homme (*forme térébrante osseuse*), l'os arrive à être totalement détruit.

Je renverrai à l'article *Actinomycose osseuse* pour ce qui concerne la symptomatologie. Je rappellerai seulement que la forme habituelle de l'actinomycose des maxillaires prête à confusion avec la tuberculose et la syphilis, tandis que la forme néoplasique peut faire penser à un sarcome ou à un cancer de l'os, et la forme térébrante à la syphilis ou à l'épithélioma térébrant.

Quant au traitement, on sait qu'il doit être à la fois médical et chirurgical : iodure de potassium à l'intérieur, ablation et destruction complète des tissus malades. Les résections des maxillaires ne seront nécessaires que dans les cas de véritables tumeurs (sarcomes actinomycosiques) ou de lésions invétérées.

VIII

NÉCROSE DES MAXILLAIRES

Parmi les nombreuses publications relatives à la *nécrose des maxillaires*, je me contenterai de citer les suivantes :

Senftleben, Bemerkungen über Periostitis und Nekrose des Unterkiefers. In *Arch. für pathol. Anat.*, 1860, t. XVIII, p. 546. — Broca, Art. Necrosis. In *Costello, Cyclopedia of practical surgery*, 1861, t. III, p. 277. — Ollier, Régénération des maxillaires. In *Traité de la régénération des os*. Paris, 1867, t. I, p. 192. — Guyon et Ch. Monod, Art. Maxillaires (*Nécrose*) du *Dict. encycl. des sciences méd.*, 2e série, t. V, p. 549, 1872. — Desprès, Art. Machoires du *Dict. de méd. et de chir. prat.*, 1875. — Vernier, Essai sur la nécrose des maxillaires. Thèse de Paris, 1880. — Rose, Ueber die Behandlung der Kieferentzündung. In *Centralblatt für Chir.*, 1885, p. 850. — Rose, Das Leben der Zähne ohne Wurzel. In *Deutsche Zeitschrift für Chirurgie*, 1887, t. XXV, p. 195-257.

Étiologie. — On peut classer en deux groupes les *causes* de la nécrose des maxillaires : les unes sont *de nature traumatique*, les autres *de nature inflammatoire*.

Parmi les premières, il faut citer, mais à titre d'exception, une violente contusion ou une compression portant sur l'un des maxillaires. Plus souvent, la nécrose succède à une fracture, surtout à une fracture du maxillaire inférieur, soit que la violence initiale détache primitivement un fragment de ses connexions périostiques et vasculaires, soit que la nécrose se produise secondairement par suite d'une inflammation suppurative. Le traumatisme chirurgical, les brûlures, les applications de caustiques peuvent occasionner également une nécrose.

Les *causes de nature inflammatoire* jouent un rôle bien plus important dans l'étiologie de la nécrose des maxillaires. J'ai parlé de la plupart d'entre elles dans les articles précédents; il me suffira de les rappeler rapidement.

Au premier rang, se place l'*ostéite suppurée des maxillaires*; toutes les causes, capables de provoquer le développement de cette affection, peuvent donc être des causes indirectes de nécrose. Je viens de citer l'ostéite suppurée de cause traumatique. Celle qui succède à une périodontite suppurée occasionne très souvent une nécrose limitée à une parcelle osseuse. Parfois la mortification s'étend à toute la hauteur d'un alvéole, ou à une notable portion du bord alvéolaire, ou même à toute une portion du corps de la mâchoire, surtout du maxillaire inférieur. Une autre nécrose de cause dentaire est celle qui est due à une

[A. HEYDENREICH.]

ostéite dépendant de l'éruption difficile de la dent de sagesse, principalement de la dent de sagesse inférieure.

Les ostéites suppurées de la convalescence des fièvres éruptives et de la fièvre typhoïde aboutissent d'ordinaire à la nécrose. Salter, qui a insisté sur cette *nécrose exanthématique des mâchoires*, l'a observée 15 ou 16 fois après la scarlatine, 2 fois seulement après la variole et 5 ou 6 fois après la rougeole. Parmi les cas de nécrose consécutive à la fièvre typhoïde, on cite le fait rapporté par Heath (*Medical Times and Gazette*, 18 décembre 1869) et relatif à un jeune homme de vingt-deux ans, qui perdit de la sorte toute la mâchoire inférieure, à l'exception de la branche droite. Dans un cas de Gurdon Buck (*Trans. of the New York State med. Soc.*, février 1864), le maxillaire supérieur, mis à nu par une gangrène étendue des parties molles, se nécrosa tout entier, y compris sa portion palatine. J'ai observé, chez un homme de trente et un ans, dont les dents étaient absolument saines, une nécrose de la branche montante droite du maxillaire inférieur, survenue, trois ans auparavant, à la suite d'une fièvre typhoïde : les séquestres étaient contenus dans une cavité assez vaste, occupant la branche montante.

L'ostéite suppurée observée au cours de la diphtérie, de l'influenza, l'ostéite suppurée puerpérale, mais surtout l'*ostéomyélite* doivent être citées également comme causes de nécrose des maxillaires.

Les *lésions inflammatoires, ulcéreuses et gangréneuses de la muqueuse buccale* peuvent, lorsque le périoste est intéressé, être suivies de nécrose des mâchoires. C'est ce qu'on a observé dans la gangrène de la bouche ou noma, dans la stomatite scorbutique, dans la stomatite ulcéro-membraneuse (Bouchut, in *Union médicale*, 1863, nouv. série; t. XVII, p. 245), dans la stomatite mercurielle.

Je ne fais que mentionner ici la *nécrose phosphorée*, qui sera l'objet d'une étude spéciale.

Mais j'ai à signaler la *nécrose arsenicale*, dont l'existence n'est pas admise, en général, par les auteurs. Porte (*De la nécrose phosphorée*. Thèse de Paris, 1869, p. 19) dit avoir vu, dans le service de Laugier, un jeune homme de vingt-cinq ans, atteint d'une nécrose des mâchoires produite par un séjour prolongé dans un atelier de papiers peints. Ce fait, rapporté sans autre détail, ne pouvait être considéré comme concluant. Par contre, j'ai fait connaître (Soc. de méd. de Nancy, 24 juin 1885; et *Revue médicale de l'Est*, 1885, p. 503) un cas de nécrose arsenicale du maxillaire inférieur, sur la réalité duquel il ne saurait y avoir aucun doute. Je relaterai cette observation à l'occasion du diagnostic de la nécrose. Doit-on admettre que cette nécrose arsenicale a succédé à une gingivite, provoquée, comme la gingivite mercurielle, par l'élimination du poison par la bouche? S'agit-il, au contraire, d'une action directe et locale de l'arsenic sur la bouche? Il n'est pas possible actuellement de trancher la question.

A côté de ces nécroses se placent celles qui reconnaissent pour cause l'*extension d'un épithéliome de la face ou des lèvres*. Tantôt l'os est envahi et détruit par le néoplasme; tantôt on trouve, au milieu de la masse dégénérée, de véritables séquestres.

Les lésions des maxillaires *de cause diathésique* peuvent, ainsi que nous l'avons vu, se terminer par nécrose. La *nécrose tuberculeuse* est fréquente, surtout pendant les premières années de la vie. La *nécrose syphilitique* est plus rare, du moins si l'on fait abstraction de la nécrose de l'apophyse palatine du maxillaire supérieur.

Existe-t-il une *nécrose d'origine rhumatismale*? J'ai fait remarquer déjà que,

en vertu d'une loi générale, les altérations rhumatismales ne suppurent pas. Les infractions à cette loi sont rares et s'expliquent d'ordinaire par des conditions spéciales. Aussi n'est-ce qu'avec une grande circonspection qu'il y a lieu d'admettre des ostéites suppurées rhumatismales et des nécroses consécutives à ces ostéites. Bryant (*Guy's Hospital Reports*, 1870, p. 230) rapporte le cas d'une jeune fille de quatorze ans, qui, à la suite d'un rhumatisme articulaire, perdit, par nécrose, la voûte palatine entière. Je citerai ce fait sans commentaire, me trouvant dans l'impossibilité d'en contrôler l'interprétation.

Une dernière variété de nécrose s'observe dans l'*atrophie des maxillaires* chez les ataxiques : elle atteint surtout la voûte palatine.

Anatomie pathologique. — La nécrose est *plus fréquente au maxillaire inférieur* qu'au maxillaire supérieur. On a attribué cette particularité à la texture compacte du maxillaire inférieur, à sa position superficielle, qui l'expose aux violences extérieures, à sa situation déclive dans la bouche, situation qui permet le contact habituel des liquides buccaux avec les parties enflammées. Guyon et Monod invoquent encore la facilité avec laquelle se fait, au maxillaire inférieur, le décollement du périoste.

Habituellement la nécrose débute au niveau du bord alvéolaire de l'os. Elle peut se limiter à un ou deux alvéoles, ou détruire une notable étendue de l'arcade alvéolaire, ou enfin frapper le corps de l'os, quelquefois même la mâchoire tout entière.

Au maxillaire inférieur, cette dernière forme n'est pas très rare : plus souvent, le mal se limite à une moitié de l'os : plus fréquemment encore, il n'atteint que l'angle et les portions voisines de la branche montante et de la branche horizontale.

Au maxillaire supérieur, la nécrose des alvéoles peut se compliquer de l'ouverture du sinus maxillaire. Sur la ligne médiane, on a vu la nécrose se limiter aux os intermaxillaires. Ajoutons que les nécroses éloignées du bord alvéolaire sont plus fréquentes à la mâchoire supérieure qu'à la mâchoire inférieure.

Les *caractères du séquestre* varient suivant les conditions de la nécrose. Si celle-ci s'est produite rapidement, sous l'influence d'une ostéite à marche aiguë, la surface de l'os est lisse, unie et d'apparence normale. Si la nécrose s'est produite lentement, la surface de l'os est rugueuse, érodée, parfois recouverte de couches osseuses de nouvelle formation unies à l'os ancien. En effet, l'os destiné à être frappé de mort continue à vivre un certain temps et devient le siège d'une ostéite raréfiante ; peu à peu il se mortifie et se sépare de la portion vivante ; mais quelquefois des couches osseuses de nouvelle formation se nécrosent également et restent adhérentes au séquestre, dont elles font partie intégrante.

Lorsque la nécrose intéresse le bord alvéolaire, le séquestre fait saillie du côté de la cavité buccale, dont il n'est séparé que par la gencive ; s'il ne comprend qu'une portion du bord alvéolaire, son élimination est souvent spontanée. Quand, au contraire, la nécrose n'atteint que le corps de l'os, le séquestre se porte du côté de la peau, où il entretient des fistules, et il est rare qu'il soit expulsé spontanément. L'élimination est d'ordinaire plus tardive au maxillaire inférieur, parce que, sur cet os, ainsi que nous allons le voir, le séquestre peut être au moins partiellement invaginé, ou encore peut adhérer à des couches osseuses de nouvelle formation.

L'étude du *mode de réparation* de la nécrose des mâchoires est intéressante et demande à être suivie séparément sur chacun des maxillaires.

[*A. HEYDENREICH.*]

Les exemples de *régénération plus ou moins complète du maxillaire inférieur*, à la suite de nécrose, sont nombreux, ainsi que l'ont montré Lesser, Gerdy, Wagner, Ollier, mais surtout Broca, qui a donné, des phénomènes qui se passent dans la nécrose du corps de l'os, une description devenue aujourd'hui classique.

Lorsque la nécrose du maxillaire inférieur intéresse le bord alvéolaire, l'os nouveau se présente sous la forme d'une gouttière ouverte en haut; il n'enveloppe le séquestre que sur ses deux faces et sur son bord inférieur. C'est qu'en effet les minces bandes périostiques, qui s'étendent entre les alvéoles, sont ordinairement détruites de bonne heure par la suppuration. Le périoste n'est plus représenté que par ses lames antérieure et postérieure, réunies en bas par leurs bords inférieurs; il a la forme d'une gouttière ouverte en haut, et l'os nouveau se moule dans cette gouttière. D'autre part, l'os nouveau a moins de hauteur que l'os ancien, parce que le périoste, détaché de ses insertions supérieures, tend à se rétracter et ne recouvre plus toute la hauteur des faces du maxillaire.

Cette rétraction du périoste est d'autant plus facile que la nécrose est plus étendue dans le sens transversal. Elle atteint son maximum lorsque le corps de l'os est nécrosé tout entier. Dans ce cas, le périoste n'adhère plus à la mâchoire qu'au niveau des branches; toute la portion du périoste, qui tapissait le corps du maxillaire, est détachée de l'os, et les muscles génio-glosses, génio-hyoïdiens et digastriques, qui conservent leurs insertions sur cette bande fibreuse, tendent à en redresser la courbure. Il en résulte que la mâchoire nouvelle a une courbure moins prononcée que l'ancienne; de plus, elle est moins longue et moins haute, et elle est située plus en arrière.

Il peut arriver que le périoste soit détruit, non seulement au niveau du bord alvéolaire, mais aussi le long du bord inférieur de l'os; la reproduction osseuse est opérée alors par les deux bandes périostales, qui subsistent en avant et en arrière du maxillaire.

Dans une observation de Smith (*Saint-Barthol. Hosp. Rep.*, 1865), l'os nouveau était situé en avant du séquestre, entre les téguments et la surface externe du périoste; la régénération osseuse, d'après Smith, s'était faite aux dépens des parties fibreuses de la gencive. Toutefois ce cas est si singulier qu'il y a lieu de formuler des réserves à son sujet.

Par contre, il est incontestable que *parfois les dents ont été conservées après l'extraction de séquestres contenant les alvéoles.* Perry, Sharp, Skey, Maisonneuve, Billroth, Thiersch, Rose ont rapporté de ces exemples de persistance des dents; celles-ci, maintenues par le ligament alvéolo-dentaire, s'entourent plus tard d'un alvéole de nouvelle formation. Il est évident que la conservation des dents n'est possible que si le périoste du bord alvéolaire n'a pas été détruit. Ces dents conservées sont parfois de peu d'utilité pour les malades; elles peuvent même les gêner par leur manque de solidité.

Quant à la prétendue reproduction des dents, qu'Olivier Shalk croit possible, elle n'a jamais été constatée que chez l'enfant, et il est rationnel d'admettre, avec Tomes, que, dans ces cas, les germes dentaires avaient été respectés par la nécrose.

Lorsque la nécrose se limite aux branches du maxillaire inférieur, le séquestre est ordinairement compris dans une gaine osseuse, formée par le périoste des deux faces de l'os. Des trajets fistuleux, siégeant de préférence au niveau du bord postérieur ou de la face externe de la branche, perforent cette gaine, pour donner issue au pus. Dans deux observations de Desault (*Journal de chir.* de

Desault, t. I, p. 107 et t. II, p. 179), l'os nouveau était situé en dehors et en arrière du séquestre.

Quand la nécrose a envahi toute une moitié du maxillaire inférieur, y compris la branche montante, l'os nouveau présente deux particularités signalées par Ollier. L'angle de la mâchoire est effacé, et l'os nouveau a une longueur moindre que l'os ancien. L'os semble décrire une courbe à convexité inférieure; mais, à un examen plus attentif, on découvre sur son trajet deux angles à peine sensibles, dont l'un représente l'angle normal de la mâchoire et dont l'autre, antérieur au premier, siège au point d'union de la formation nouvelle avec l'os ancien. La moindre longueur de la partie régénérée est due à la tendance de cette portion à se porter en dedans.

D'ailleurs, quelle que soit la partie du maxillaire atteinte de nécrose, *la régénération peut faire absolument défaut.* L'âge avancé ou l'état de débilité du malade, la destruction du périoste ou, tout au moins, de sa couche ostéogène, l'ostéite raréfiante des couches osseuses nouvellement formées sont les causes de cette absence de régénération.

Les *phénomènes de réparation*, *au maxillaire supérieur*, sont très différents de ceux du maxillaire inférieur. Le corps de la mâchoire supérieure, creusé d'une cavité centrale, le sinus maxillaire, peut être rangé parmi les os minces, et ces parties osseuses se prêtent fort peu à la réparation; aussi la régénération de la partie centrale de l'os n'est-elle représentée que par quelques tractus fibreux offrant de rares incrustations osseuses. La voûte palatine, plus épaisse et tapissée de périoste sur ses deux faces, est susceptible de se reproduire plus ou moins complètement. On a vu quelques productions osseuses se former au niveau de l'apophyse montante et du rebord orbitaire. Quant au bord alvéolaire, il ne se reproduit jamais.

Symptômes. — Les symptômes du début de la nécrose des maxillaires ne sont autres que ceux de l'affection qui l'occasionne. Quand la maladie est confirmée, elle ne diffère pas des autres nécroses; cependant quelques points particuliers méritent d'être signalés.

Dans la nécrose du bord alvéolaire, tout se passe, suivant l'expression de Bérard, dans l'intérieur de la bouche. Une ou plusieurs fistules se forment, soit au niveau du collet des dents, soit à une certaine distance de lui, sur la gencive ou la muqueuse buccale; ces fistules, par lesquelles s'écoule parfois une grande quantité de pus, permettent de sentir l'os à nu. Peu à peu le séquestre devient mobile; il finit par être absolument libre du côté de la bouche, et, s'il ne se détache pas spontanément, il est extrait sans difficulté. Les symptômes généraux manquent ou sont peu marqués; il peut y avoir un certain gonflement de la joue ou des ganglions. Quant à la perte de substance, elle ne se répare jamais. Toutefois, principalement chez les jeunes sujets, elle paraît diminuer avec le temps, les dents voisines tendant à se rapprocher et à rétrécir l'espace vide laissé entre elles. Chez une jeune femme, qui, par suite de nécrose survenue pendant l'enfance, avait perdu le bord alvéolaire supérieur droit presque tout entier, Bryant a constaté une hypertrophie compensatrice du maxillaire inférieur.

Lorsque la nécrose occupe le corps ou les branches montantes du maxillaire inférieur, on observe un gonflement de la joue et de la partie supérieure du cou; ce gonflement est dur, on sent que l'os est manifestement tuméfié. Le pus, extrêmement fétide, s'écoule à la fois par la bouche et par des fistules exté-

rieures de siège variable, souvent groupées autour de l'angle de la mâchoire. L'examen de la bouche, d'ordinaire rendu difficile par un certain degré de constriction des mâchoires, permet de constater l'absence ou la mobilité de plusieurs dents, ainsi que l'augmentation de volume de l'os; quelquefois il laisse apparaître le séquestre à nu. Enfin le séquestre devient mobile, et il est extrait par la bouche ou par l'extérieur. Mais son extraction n'amène pas toujours la guérison, la nécrose envahissant parfois d'autres portions de l'os. Généralement les mouvements de la mâchoire se rétablissent, même dans le cas où l'un des condyles a été compris dans le séquestre. Pour peu que la nécrose ait été étendue, il subsiste une difformité de la face, en rapport avec le mode de réparation du maxillaire; j'ai suffisamment insisté sur ce point pour n'avoir pas à y revenir.

Dans la nécrose du corps du maxillaire supérieur, le gonflement et les fistules occupent la joue. Le sinus maxillaire peut être ouvert et rester fistuleux. Bien que l'absence de régénération osseuse soit la règle à la suite de cette nécrose, la difformité n'est pas considérable : la joue s'affaisse peu; elle est maintenue par des tractus fibreux résistants, qui peuvent combler presque complètement la cavité résultant de l'extraction du séquestre. Du côté de la bouche, le défaut de réparation est plus sensible; il peut en résulter une communication persistante entre la cavité buccale et les fosses nasales, avec les troubles de la déglutition et de la phonation qui en sont la conséquence.

Marche. — La marche de la nécrose des maxillaires est toujours *chronique*, lors même que l'affection, cause de la nécrose, a une allure aiguë. En général, il ne se passe pas moins de trois à quatre mois avant que le séquestre soit expulsé, et bien souvent cette terminaison n'est observée qu'au bout d'une année et davantage encore.

Chez l'enfant, il arrive quelquefois que l'évolution de la maladie soit plus rapide. Ainsi, dans un cas cité par Senftleben et relatif à un garçon de sept ans, une affection, qui était certainement une ostéomyélite, produisit, au bout de quinze jours, un décollement considérable du périoste sur les deux faces du maxillaire inférieur; six semaines après, le séquestre était mobile, et l'on pratiquait l'extraction de toute la moitié du maxillaire; la guérison était complète deux mois plus tard.

Pronostic. — La *guérison* est la terminaison habituelle de la maladie. Il peut arriver, en particulier chez les enfants, dans l'ostéomyélite et dans la nécrose exanthématique, que la marche des accidents soit très aiguë et que la mort en soit la conséquence; mais alors c'est l'affection primitive et non la nécrose qui amène la terminaison fatale.

Cependant, à titre d'exception, la *mort* peut être le résultat de la nécrose elle-même, par exemple par suite d'un érysipèle ou d'une phlébite propagée aux sinus de la dure-mère. Demarquay (*Gaz. des hôp.*, 1874, n° 53), chez un malade atteint d'une vaste nécrose du maxillaire inférieur, a vu la mort être provoquée par une ulcération de la carotide interne. Citons encore le cas de Bérard, dans lequel une nécrose avait donné lieu à une fistule, ouverte d'une part dans la bouche, d'autre part à la partie supérieure du cou, et donnant issue à des quantités considérables de salive; il en était résulté un état de maigreur et d'épuisement très prononcé

Diagnostic. — Le diagnostic est d'ordinaire facile. Toutefois, une erreur est possible dans le cas d'un abcès alvéolaire consécutif à une périodontite et ayant donné lieu à une fistule ; l'exploration au stylet peut conduire sur une dent dénudée, qui est prise à tort pour un séquestre. Quoi qu'il en soit, l'extraction de la dent malade tranche la difficulté, en faisant disparaître rapidement les accidents, s'il n'y a pas nécrose.

Il ne suffit pas de diagnostiquer une nécrose des maxillaires ; l'origine de la nécrose doit être recherchée avec soin. J'ai étudié cette question à l'occasion de l'étiologie de la maladie. Je me contenterai de relater ici, pour qu'aucun doute ne s'élève sur sa réalité, le cas de *nécrose arsenicale du maxillaire inférieur* que j'ai observé.

Il s'agit d'un teinturier de quarante et un ans, qui, trois ou quatre mois avant son entrée à l'hôpital civil de Nancy, avait présenté un gonflement considérable de la joue droite et un boursouflement des gencives des deux mâchoires, surtout de la mâchoire inférieure. Un grand nombre de dents parfaitement saines de la mâchoire supérieure étaient tombées, et, quelques semaines après, le malade avait perdu presque toutes les dents de la mâchoire inférieure. Le gonflement avait fini par se localiser sur une portion du maxillaire inférieur, des fistules s'étaient ouvertes, et, quand je vis le malade, il me fut facile d'extraire par la bouche un séquestre comprenant les alvéoles de la canine et des deux incisives droites du maxillaire inférieur et une partie de l'alvéole de la première incisive gauche ; ce séquestre n'atteignait pas le bord inférieur de l'os, mais il présentait, à droite, un prolongement inféro-externe, sur lequel se voyait le trou mentonnier.

Cet homme n'avait aucun antécédent syphilitique, scrofulo-tuberculeux ou rhumatismal. L'idée d'une intoxication phosphorée, mercurielle ou saturnine dut être également écartée. Par contre, le malade, teinturier depuis son enfance, maniait des couleurs d'aniline, en particulier de la fuchsine, et ces couleurs contiennent d'ordinaire de l'arsenic. L'hypothèse d'une intoxication arsenicale fut confirmée par l'examen attentif du malade.

Depuis des mois, il était sujet à des démangeaisons, et l'on constatait chez lui des lésions cutanées multiples : prurigo disséminé sur tout le corps ; éruptions vésiculeuses aux aines, aux aisselles et aux plis du coude ; squames sèches sur le scrotum : enfin, sur le tronc, petites croûtes brunâtres, qui, arrachées par le malade, laissaient voir des ulcérations superficielles suivies de cicatrices blanches, arrondies. D'autres phénomènes ne tardèrent pas à apparaître : desquamation de toute la surface du corps sous forme de farine blanche ; abcès tubéreux des aisselles ; œdème des régions malléolaires. Enfin il existait, depuis sept ou huit mois, une faiblesse des jambes, accompagnée d'hyperesthésie des pieds et des jambes ; il s'y joignait passagèrement de la somnolence.

Ces symptômes étaient bien ceux d'une intoxication arsenicale, ayant débuté par des phénomènes du côté du système nerveux et s'étant manifestée ensuite par des lésions de la bouche (gingivite, chute des dents, nécrose du maxillaire inférieur) et par des lésions cutanées multiples. L'examen des urines vint confirmer le diagnostic : elles ne contenaient pas d'albumine ; mais la présence de l'arsenic y était manifeste, bien que le malade eût quitté son travail depuis près de quatre mois. On ne trouva pas d'arsenic dans le séquestre du maxillaire.

Traitement. — A la période où le séquestre n'est pas encore mobile, le

traitement consiste à pratiquer des incisions susceptibles d'assurer l'écoulement du pus et à faire des lavages antiseptiques. Autant que possible, les abcès seront ouverts du côté de la bouche.

Lorsque le séquestre est devenu mobile, il faut procéder à son extraction. Le plus souvent, la disposition même du séquestre, qui fait saillie dans la bouche, commande au chirurgien de faire l'extraction par la cavité buccale. L'opération est d'une extrême simplicité, quand la nécrose ne dépasse pas l'arcade alvéolaire. Elle peut encore être facile dans les cas où la nécrose est plus étendue; mais parfois il n'en est pas ainsi et il devient nécessaire de fragmenter le séquestre.

L'extraction du séquestre par la bouche a le double avantage d'éviter les cicatrices extérieures et de laisser intactes les couches osseuses de nouvelle formation. Cette méthode a été chaudement défendue par Rizzoli, qui, dans un mémoire lu à l'Académie des sciences de l'Institut de Bologne, a insisté sur ce qu'il a appelé l'*ablation complète intra-buccale et sous-périostique de la mâchoire inférieure*. Rizzoli, d'ailleurs, a eu tort de parler d'opération sous-périostique; car on respecte par ce procédé la gaine osseuse nouvelle.

Il est des séquestres qui ne peuvent être extraits par la bouche et qui doivent être attaqués par l'extérieur. C'est ce qui a lieu pour les nécroses limitées au corps du maxillaire supérieur et pour certaines nécroses des branches ou du corps de la mâchoire inférieure.

Rose, préoccupé de la possibilité de conserver les dents, conseille, contrairement à sa pratique antérieure, de *respecter la gencive lorsqu'on fait des incisions au cours d'une nécrose*; pour lui, le lieu d'élection des incisions est le bord inférieur du maxillaire inférieur. C'est aussi par cette voie qu'il recommande d'extraire plus tard les séquestres; car la conservation des dents et leur consolidation sont possibles, même après l'ablation totale de l'os sur lequel elles s'implantent, et bien que leurs racines aient perdu toute connexion vasculaire et ne tiennent plus que par le collet. Il est évident que la manière de procéder de Rose n'est applicable qu'à un certain nombre de cas; mais comme elle a donné des succès à son auteur, et que la conservation des dents constitue un sérieux avantage, cette méthode mérite d'être prise en considération.

Après l'extraction du séquestre, le traitement se réduit aux lavages et aux pansements antiseptiques. Enfin, quand la cicatrisation est achevée, on doit songer à corriger la difformité ou les imperfections fonctionnelles à l'aide d'un appareil prothétique.

IX

NÉCROSE PHOSPHORÉE

On donne le nom de *nécrose phosphorée* à une affection des maxillaires, qui reconnaît pour cause l'exposition prolongée aux vapeurs de phosphore. Elle consiste dans une ostéite, suivie de nécrose et susceptible de s'étendre, par continuité ou par contiguïté de tissus, aux autres os de la face et même aux os du crâne.

Historique. — Observée pour la première fois en 1859, cinq ans après l'éta-

blissement en Allemagne de l'industrie des allumettes chimiques, la nécrose phosphorée fut étudiée, en 1845, à peu près simultanément, par Lorinser (de Vienne), par Heyfelder et par Strohl (de Strasbourg). A partir de ce moment, les travaux sur la question se sont succédé rapidement. Parmi les plus importants, il faut citer le mémoire de Bibra et Geist, en 1847, la thèse d'agrégation de Trélat, en 1857, enfin une thèse soutenue à Zurich, en 1866, par Haltenhoff, élève de Billroth.

La littérature médicale est riche en mémoires relatifs à la nécrose phosphorée. Je me bornerai aux indications suivantes :

Lorinser, Necrose der Kieferknochen in Folge der Einwirkung von Phosphore-Dämpfen. In *Med. Jahrb. des Ost. Staates*. Wien, 1845, t. LI, p. 257. — Heyfelder, Ueber Necrose der Kieferknochen durch die Einwirkung von Phosphordämpfen. In *Arch. für phys. Heilkunde*. Stuttgard, 1845, t. IV, p. 400. — Strohl, Note sur une nécrose particulière des maxillaires, développée dans les fabriques d'allumettes chimiques. In *Gaz. méd. de Strasbourg*, 1845, t. V, p. 560. — Roussel et Gendrin, Recherches sur les maladies des ouvriers employés à la fabrication des allumettes chimiques. In *Revue de méd.*, 1846. — Wilks, Premier cas de nécrose phosphorée en Angleterre. In *Guy's Hosp. Rep.*, 1846-1847, 2e série, vol. XII, p. 165. — Bibra und Geist, Die Krankheiten der Arbeiter in den Phosphorzündholzfabriken. Erlangen, 1847. — Stanley, Necrosis of the whole of the lower jaw from exposure to the fumes of phosphorous acid vapour, etc. In *Med. Times*, 1849, t. XX, p. 594. — U. Trélat, De la nécrose produite par le phosphore. Thèse d'agrég. Paris, 1857. — Verneuil, Nécrose phosphorée du maxillaire supérieur; régénération partielle. In *Bulletin de la Soc. de chirurgie*, 5 juin 1862. — Bristowe, On the manufactories in which phosphorus is produced and employed. In *Fifth Rep. of the med. Officer on the privy Council*. London, 1863, p. 162. — Haltenhoff, De la périostite et de la nécrose phosphoriques. Thèse de Zurich, 1866. — Porte, De la nécrose phosphorée. Thèse de Paris, 1869. — A. Guérin, Nécrose phosphorée. In *Bull. de la Soc. de chir.*, 1870, p. 64; 1871, p. 507; et 1872, p. 11. — Guyon et Ch. Monod, Art. Maxillaires (*Nécrose phosphorée*). In *Dict. encycl. des sc. méd.*, 2e série, t. V, p. 567, 1872. — Jagu, Contribution à l'étude de la nécrose de cause phosphorée. Thèse de Paris, 1874. — Haas (de Sarreguemines), Mémoire sur la nécrose produite par la vapeur du phosphore. Rapport de Magitot et Discussion à la Soc. de chir., 3 déc. 1875. — Magitot, Pathogénie et prophylaxie de la nécrose phosphorée. In *Comptes rendus de l'Acad. des sciences*, 26 oct. 1875. — Hutchinson, Nécrose du maxillaire inférieur à la suite de l'usage du phosphore à l'intérieur. In *Semaine médicale*, 1886, p. 119. — Struelens, Nécrose phosphorée. In *Semaine médicale*, 1887, p. 442 (Congrès international d'hygiène de Vienne). — Magitot, Nouvelles recherches sur la pathogénie et la prophylaxie des accidents industriels du phosphore et en particulier de la nécrose phosphorée. In *Bull. de l'Acad. de méd.*, 27 nov. 1888. — A. Broca, De la nécrose phosphorée. In *Gaz. hebdom.*, 1889, p. 66. — Hæckel, Phosphornekrose. In *Arch. für klin. Chir.*, XXXIX, p. 555 et 681. — Jost, Zur Phosphornekrose. In *Beit. zur klin. Chir.*, Bd. XII. — Kocher, Zur Kenntniss der Phosphornekrose. In *Corr.-Blatt für schweiz. Aerzte*, 1er févr. 1894. — Riedel, Ueber Phosphornekrose. In *Berl. klin. Woch.*, 8 juin 1896, p. 551. — Bogdanik, Ueber Phosphornekrose. In *Berl. klin. Woch.*, 1896, p. 548.

Étiologie et pathogénie. — La nécrose phosphorée s'observe presque exclusivement *chez les ouvriers employés dans les fabriques d'allumettes chimiques*; elle est très rare chez ceux qui travaillent à la fabrication du phosphore. Cette immunité, sur laquelle Dupasquier et Ebel se sont fondés pour nier l'influence des vapeurs phosphorées dans la production de la nécrose des mâchoires, est due, en réalité, aux conditions hygiéniques meilleures, dans lesquelles sont placés les ouvriers employés à la fabrication du phosphore : les ateliers sont vastes, aérés, puissamment ventilés; le travail est fréquemment interrompu; mais surtout le phosphore est manié sous l'eau et n'entre pas en combustion.

Ce qui est le plus dangereux, en effet, c'est l'oxydation du phosphore et son passage à l'état d'acide phosphorique. Or, dans les fabriques d'allumettes, l'acide phosphorique est largement répandu dans l'atmosphère. Les vapeurs phosphorées, dont la composition est complexe, s'oxydent au contact de l'air, et cette transformation est favorisée par la température élevée à laquelle est

porté le phosphore et par les inflammations qui surviennent souvent pendant la fabrication.

La nécrose n'a été observée que *dans les fabriques d'allumettes au phosphore blanc*; le maniement du phosphore rouge est sans danger. Les deux occupations les plus périlleuses, dans les fabriques, sont la trempe des allumettes dans le mastic chimique et le séchage.

L'*hygiène* de l'usine et celle du travailleur jouent, dans la production de la maladie, un rôle prépondérant. A l'époque où les premières études ont été faites sur la nécrose phosphorée, celle-ci frappait 1 ouvrier sur 12. Aujourd'hui, d'après P. Dubois, la proportion serait abaissée à 1 malade sur 200 ouvriers; mais cette statistique est manifestement trop optimiste.

D'après Kocher, les femmes, les individus anémiés, ou atteints de catarrhe bronchique ou de troubles digestifs, sont prédisposés à la nécrose. Mais c'est surtout l'*état du système dentaire* des ouvriers qui joue un rôle important. Enfin, il semble exister, pour bon nombre d'entre eux, en dépit des conditions les plus défavorables, une réelle *immunité*.

En général, l'éclosion des accidents est précédée par une *période d'incubation* assez longue. D'après Trélat, cette période a une durée moyenne de 5 ans en Allemagne, de 7 à 8 ans en France; on l'a vue varier de 5 mois à 18 ans. Ces différences tiennent aux conditions diverses, dans lesquelles se trouvent placés les ouvriers. Ajoutons que parfois l'ouvrier a quitté l'atelier depuis plusieurs mois ou même quelques années lorsqu'il constate les premières atteintes du mal. Riedel rapporte le cas d'un ouvrier, qui avait abandonné depuis 17 ans son travail dans une fabrique d'allumettes, et chez qui une nécrose se déclara à l'occasion d'une fracture du maxillaire inférieur causée par une extraction dentaire.

Un point très controversé est le *mode d'action des vapeurs phosphorées*. Agissent-elles seulement, comme le mercure, après avoir été absorbées, provoquant, au moment de l'élimination du poison par les glandes salivaires, l'inflammation de la muqueuse buccale? Leur action est-elle, au contraire, directe et locale?

Lorinser, frappé de l'état de débilité de ses malades et des troubles généraux qu'ils présentaient, a soutenu, dès l'origine, la première opinion, qui a été reprise ensuite par Adam (*Med. Times and Gaz.*, 1862, t. II, p. 2) et par Wegner (*Virchow's Archiv*, 1872, t. LV, p. 11).

Wegner, ayant vu amputer la cuisse chez un ouvrier qui avait travaillé à la fabrication des allumettes, fut frappé de l'épaississement et du facile décollement du périoste du fémur et ultérieurement de la rapidité de l'ostéomyélite et de la nécrose qui suivirent l'opération. Il institua des expériences chez des animaux et constata : 1° que l'administration prolongée du phosphore sous forme pilulaire produit une intoxication chronique, caractérisée par une altération du sang et par des lésions osseuses (épaississement du périoste, ostéite condensante); 2° que l'action locale du phosphore sur le périoste mis à nu détermine des périostites.

Plus récemment, Hutchinson (*Sem. méd.*, 1886, p. 119) a cité l'observation d'une dame, qui fut atteinte d'une nécrose du maxillaire inférieur à la suite d'une ingestion journalière de 6 milligrammes de phosphore; l'affection osseuse s'était déclarée au point d'implantation d'une dent cariée, neuf mois après le début du traitement par les pilules de phosphore. Ce cas viendrait à l'appui de la *théorie de l'intoxication générale*. Il en serait de même du fait observé par

Lorinser, dans lequel la nécrose avait débuté par l'os malaire. Ajoutons que la fragilité des os se trouve au nombre des manifestations diverses, observées chez les ouvriers exposés aux vapeurs de phosphore.

En opposition avec cette théorie se place la *théorie de l'action locale*, soutenue par Strohl. Pour cet auteur, les acides du phosphore dissous dans la salive imbibent les gencives et les enflamment; l'inflammation se propage à la membrane alvéolo-dentaire et occasionne la chute des dents et la nécrose de l'os dénudé par la suppuration.

Cette théorie ne rend compte ni de la rareté relative des nécroses comparativement au nombre des ouvriers, ni de l'intégrité constante des muqueuses linguale, nasale et bronchique, soumises à la même influence délétère que les gencives. Th. Roussel a expliqué cette apparente anomalie par l'*influence de la carie dentaire*. D'après lui, quand la pulpe dentaire est mise à nu par la carie, le canal dentaire est une voie ouverte aux vapeurs phosphorées, et celles-ci arrivent en contact immédiat avec la membrane alvéolo-dentaire. Cette manière de voir est défendue avec beaucoup de vigueur par Magitot. Pour lui, la nécrose phosphorée débute toujours par une périodontite, provoquée par l'action directe des vapeurs phosphorées, et cette action n'est possible qu'à la faveur d'une carie pénétrante. Les faits cliniques viennent à l'appui de cette idée, en montrant qu'en général les ouvriers atteints de nécrose ont une ou plusieurs dents cariées. D'ailleurs, les expériences déjà anciennes de Bibra et Geist ont prouvé que, chez les lapins soumis à l'influence des vapeurs phosphorées, la nécrose n'apparaît que si on a préalablement arraché les dents ou brisé les maxillaires, mettant ainsi les os directement en contact avec les vapeurs.

Cependant Trélat a établi que la théorie de Roussel n'est pas applicable à tous les cas. Après avoir fait remarquer que les expériences de Bibra et Geist s'écartent trop des conditions, dans lesquelles ont vécu les ouvriers malades, Trélat a rapporté plusieurs observations parfaitement concluantes, concernant des sujets dont les dents étaient saines lors du début des accidents. Trélat a cherché à expliquer l'*action élective du phosphore pour les gencives*, et il l'attribue à la constitution anatomique du tissu gingival; les gencives, en effet, sont dépourvues de cet appareil glandulaire, qui lubrifie les autres muqueuses, et de cette mue épithéliale incessante, qui constitue un élément de protection; elles sont exposées sans défense à l'influence fâcheuse des vapeurs phosphorées.

Il est un dernier élément, dont l'importance a été longtemps méconnue, c'est l'*action des germes infectieux*, si nombreux dans la bouche, sur les maxillaires mis à nu.

Que faut-il conclure de cet exposé des différentes théories émises? On ne saurait contester l'*influence de l'intoxication générale*. Sous cette influence, les maxillaires, de même que les autres os, présentent des lésions (ostéite condensante, quelquefois raréfiante), qui diminuent leur force de résistance aux agents pathogènes. Or les *conditions locales*, qui se rencontrent du côté de la bouche, les exposent particulièrement à l'action de ces agents. Existe-t-il une carie dentaire pénétrante? L'os est à nu; il est directement touché et par les vapeurs phosphorées et par le phosphore qu'élimine la salive, sans parler des germes infectieux de la bouche. Ainsi se trouve réalisé un ensemble de conditions éminemment propres au développement de l'affection, conditions que je résumerai en ces mots : *os préalablement malade, exposé directement à l'action du phosphore et à celle des germes infectieux de la bouche.*

[*A. HEYDENREICH.*]

Anatomie et physiologie pathologiques. — La maladie débute toujours par un des maxillaires; mais elle peut envahir consécutivement les autres os de la face et même du crâne. La mâchoire inférieure est frappée un peu plus souvent que la mâchoire supérieure. Quand cette dernière est prise, les deux maxillaires supérieurs sont d'ordinaire atteints ensemble. Enfin il peut arriver que les deux mâchoires soient malades à la fois ou successivement.

Au point de vue anatomo-pathologique, la nécrose phosphorée n'a pas de caractères propres. Toutefois *la lenteur de sa marche est remarquable*, et elle a pour conséquence certaines particularités qu'il importe de signaler.

La phase initiale et la plus longue de l'affection correspond à des lésions de nature inflammatoire; la nécrose est une terminaison fréquente, mais non fatale, de cette ostéite. *L'ostéite phosphorée a une tendance à envahir progressivement les parties primitivement restées saines*, de telle sorte que la nécrose, occasionnée par elle, ne se limite que tardivement.

Bien que l'on ait rarement l'occasion d'observer sur le cadavre les lésions initiales de la nécrose phosphorée, on peut admettre que *l'affection débute par une périodontite*. Le périoste, qui recouvre le bord alvéolaire, est également attaqué de bonne heure et détruit par la suppuration. Puis l'affection s'étend vers la profondeur, provoquant une suppuration, qui s'accumule à la face profonde du périoste qui tapisse le corps de l'os. La nécrose est la conséquence ordinaire de ces désordres. Mais, en même temps, l'inflammation a pour effet la formation, sous le périoste, de productions osseuses nouvelles, désignées sous le nom d'*ostéophytes phosphoriques*.

Parmi ces ostéophytes, les uns restent adhérents à l'os ancien, dont ils couvrent la surface, sous forme de fines lamelles osseuses, grisâtres, entrecroisées en sens divers, disposées en traînées ou en plaques de 1 à 3 millimètres d'épaisseur, et rappelant par leur aspect l'éponge de platine ou la pierre ponce. Les autres, accolés à la face profonde du périoste, forment des couches successives, dont les plus rapprochées du périoste ont souvent un aspect éburné, tandis que les couches qui s'en éloignent sont plutôt spongieuses et raréfiées.

Fig. 346. — Nécrose phosphorée. — Séquestre comprenant la presque totalité de la mâchoire inférieure. (Trélat.)

Dans le *séquestre*, l'os ancien présente des altérations de même ordre que celles des ostéophytes. Sa surface est irrégulière, poreuse, creusée de dépressions et d'anfractuosités nombreuses; parfois, en un point limité, le tissu osseux est compact, éburné.

Ces différentes lésions indiquent que le processus dominant est celui de l'ostéite raréfiante, et que cette ostéite raréfiante atteint, non seulement l'os ancien, mais encore les ostéophytes. L'ostéite condensante ne s'observe qu'en quelques points plus éloignés du foyer de l'inflammation. J'ai expliqué, à l'occasion de la nécrose des maxillaires en général, comment, par suite de l'extension de la nécrose aux ostéophytes, une portion de ceux-ci peut rester adhérente à l'os ancien mortifié.

La nécrose ayant une tendance à s'étendre progressivement, il n'est pas rare qu'elle envahisse la totalité de l'une ou de l'autre mâchoire. De toute manière, elle ne se limite que tardivement. Le séquestre, par suite de la destruction précoce du périoste du bord alvéolaire et du défaut de réparation osseuse à ce niveau, se porte d'ordinaire du côté de la bouche. Mais, au maxillaire inférieur, l'expulsion spontanée du séquestre se trouve entravée et retardée par la disposition des couches osseuses nouvelles.

Le *mode de régénération* des maxillaires, dans la nécrose phosphorée, est le même que dans les nécroses d'une autre nature. D'après Kocher, au maxillaire inférieur, l'os nouveau a d'ordinaire la moitié de la hauteur de l'os ancien; il peut se refaire une articulation temporo-maxillaire nouvelle, mais jamais d'arcade alvéolaire. Cependant la régénération est souvent très incomplète, à cause de la résorption plus ou moins prononcée des couches osseuses nouvellement formées. Il peut arriver que toute l'épaisseur de l'os nouveau soit résorbée et détruite; Salter a vu ce fait se produire, même au bout d'un certain nombre d'années (huit ou dix ans). Quant au maxillaire supérieur, l'absence de régénération est, pour lui, la règle; à titre d'exception, on y a observé des reproductions partielles.

La nécrose phosphorée, dans certains cas, ne se limite pas aux maxillaires; *elle se propage aux os voisins*. C'est ainsi qu'on l'a vue envahir les os malaires, les palatins, les cornets, le vomer, l'ethmoïde, le frontal, le sphénoïde, le temporal et même l'occipital. On trouve, dans la thèse de Jagu, l'observation d'une femme, qui avait été opérée par Verneuil, et qui vint mourir plus tard, dans le service de Desnos, d'une phlébite suppurée des sinus de la dure-mère; tous les os de la région étaient nécrosés et baignaient dans le pus; le mal s'étendait jusqu'au trou occipital.

Les *lésions viscérales* sont rares dans la nécrose phosphorée. On a cité la dégénérescence amyloïde du foie, de la rate et des reins, ou encore une stéatose généralisée. Dans un cas de Bucquoy (*Union méd.*, 23 et 25 juin 1868), le foie, les reins, le cœur et les muscles étaient atteints de dégénérescence graisseuse. Il est difficile de juger quelle est, dans la production de ces diverses lésions viscérales, la part de l'intoxication phosphorée et celle de la suppuration prolongée; cependant il paraît bien établi aujourd'hui que la stéatose est un des effets de l'intoxication par le phosphore.

Symptômes. — La nécrose phosphorée débute habituellement par des *douleurs dentaires*, continues ou intermittentes, survenant le plus souvent au niveau d'une dent cariée. L'avulsion de la dent, si elle est pratiquée, ne soulage en rien le malade, dont les souffrances continuent.

Dès le début, les *gencives* sont rouges, douloureuses, tuméfiées, saignantes; la salive est souvent teintée de sang. Bientôt apparaît, du côté de la face, une *tuméfaction*, qui ne tarde pas à prendre l'aspect phlegmoneux et qui corres-

pond à la région de l'os malade. Dans des cas rares, ce gonflement est le premier de tous les symptômes.

A mesure que l'affection se développe, les douleurs augmentent; parfois elles se manifestent à la tempe, à l'oreille, à l'épaule, ou bien elles prennent le caractère d'une névralgie limitée à un côté de la face.

Du côté des dents, la progression de la maladie se manifeste par les phénomènes de la *périodontite suppurée* : sensibilité à la pression, déchaussement et finalement chute des dents. Les gencives, de plus en plus fongueuses, s'ulcèrent, et leur destruction permet de voir l'os à nu. La tuméfaction de la face s'étend au loin : elle envahit le cou dans la nécrose de la mâchoire inférieure, et atteint les paupières, le nez et même le front quand la mâchoire supérieure est prise. La peau est chaude et présente une rougeur diffuse.

Tous ces symptômes se modèrent lorsque *la suppuration s'établit*. Les douleurs s'apaisent, et il n'est pas rare qu'elles disparaissent complètement. Du pus, parfois franchement phlegmoneux, plus souvent ichoreux, mal lié et fétide, s'écoule à la fois par la bouche et par des fistules, qui se forment à la peau; d'après Bibra et Geist, ce pus contient plus d'acide phosphorique que le pus ordinaire. Les fistules permettent d'arriver avec un stylet sur l'os dénudé, en même temps que le séquestre est aperçu par la bouche.

Cependant le séquestre peut tarder longtemps à devenir mobile, et le malade reste exposé aux inconvénients d'une suppuration intarissable : son haleine est fétide, sa bouche laisse écouler du pus ou de la salive, l'alimentation est difficile pour lui, et les aspérités du séquestre, qui irritent les parties molles de la bouche, lui occasionnent de vraies souffrances.

Pendant que se déroulent ces phénomènes, la *santé générale* peut rester bonne. Toutefois il n'est pas rare que l'on constate les signes d'une irritation bronchique et pulmonaire, attribuée à l'influence des émanations phosphorées. D'autre part, certains malades perdent peu à peu leurs forces, deviennent maigres et pâles, offrent de l'albuminurie et succombent avant l'élimination du séquestre. Cet épuisement est dû à des causes multiples : l'intoxication phosphorique, l'abondance et la durée de la suppuration, la déglutition incessante du pus, la perte énorme de salive : dans un cas d'A. Guérin (Soc. de chir., 16 février 1870), le malade perdait 3 à 4 kilogrammes de salive par jour.

Des complications pulmonaires peuvent survenir, par suite du transport dans les poumons des germes infectieux de la bouche, et c'est à une *pneumonie septique* que succombent bien des ouvriers, considérés à tort comme tuberculeux.

D'autres *causes de mort* méritent d'être signalées. On a vu des malades succomber, au début, par suite de l'intensité des phénomènes locaux, avec un sphacèle général des parties molles. A une période tardive, la mort peut résulter d'une méningo-encéphalite suppurée, consécutive à la propagation de l'affection aux os du crâne. Elle est rarement due à un érysipèle, bien que cette complication soit fréquente. Il est plus exceptionnel encore qu'elle survienne à la suite d'hémorragies. Enfin Lailler a vu, dans un cas, des brides cicatricielles étrangler le larynx et produire ainsi une asphyxie lente, qui devint mortelle.

La *durée* de la nécrose phosphorée est très longue, surtout à cause de l'extrême lenteur de la période de mortification et d'isolement du séquestre. Sauf les cas exceptionnels, où la nécrose se limite à un fragment du bord alvéolaire, l'affection dure au moins un an et s'étend ordinairement à plusieurs années. Il faut remarquer toutefois que la nécrose n'est pas une terminaison

fatale de l'ostéite phosphorée; la maladie peut, mais très rarement, s'arrêter à la première période.

Diagnostic. — Le diagnostic différentiel entre la nécrose phosphorée et les autres formes de nécrose est basé uniquement sur l'interrogation du malade. Cependant la longue durée de la maladie et l'envahissement des autres os de la face seront de nature à éveiller l'attention.

Un point important et difficile du diagnostic est la détermination de la période à laquelle est arrivée la nécrose. La mobilité même du séquestre ne prouve pas que la nécrose soit limitée; car elle peut continuer à s'étendre sur une portion d'os voisine. D'autre part, il n'est pas exact que l'étendue de la nécrose soit en rapport absolu avec celle du gonflement. On devra se renseigner par l'exploration avec un ou plusieurs stylets; mais cet examen est parfois rendu difficile par la présence des ostéophytes qui invaginent le séquestre.

L'extension de la maladie aux os du crâne s'annonce, d'après Trélat, par des douleurs profondes dans l'intérieur de l'oreille, s'accompagnant d'un écoulement par le conduit auditif.

Pronostic. — La nécrose phosphorée est une affection grave. D'après les relevés de Trélat, la *mortalité* est de 1 sur 2 pour la nécrose des deux mâchoires, de 1 sur 3 pour celle de la mâchoire supérieure, de 1 sur 4 pour celle du maxillaire inférieur. La nécrose de la mâchoire supérieure est plus grave que celle du maxillaire inférieur en raison de l'extension possible de la maladie aux autres os de la face et aux os du crâne.

Billroth, à l'hôpital de Zurich, n'a observé que 4 morts sur 24 malades : deux de ces décès étaient dus à la phtisie pulmonaire, le troisième à un érysipèle survenu au cours d'une maladie de Bright, le quatrième à une méningo-encéphalite par propagation du mal au crâne.

Magitot (Acad. de méd., 27 nov. 1888), sur un total de 65 cas, qu'il a recueillis personnellement depuis 1875, compte 46 cas de nécrose confirmée, dont 20 suivis de mort, et 19 cas de nécrose au début, qui ont tous guéri; ce qui représente une mortalité de 30 pour 100.

Haeckel (d'Iéna) compte 31 morts sur un total de 68 sujets traités par l'expectation, ce qui correspond à une mortalité de 45 pour 100 (48 pour 100 pour la nécrose du maxillaire supérieur, 42 pour 100 pour celle du maxillaire inférieur).

Jost n'a observé qu'une mortalité de 21 pour 100 (33 pour 100 pour la nécrose du maxillaire supérieur, 11 pour 100 pour celle du maxillaire inférieur). En ne considérant que les seuls cas traités, il a constaté que la mortalité s'abaissait à 15 pour 100.

Ajoutons que, dans les cas suivis de guérison, il subsiste une *infirmité* plus ou moins prononcée et souvent une difformité et des cicatrices de la face. Enfin le gonflement des parties molles peut persister longtemps, surtout dans la nécrose de la mâchoire inférieure, même après guérison en apparence complète.

Traitement. — Le seul *traitement prophylactique* réellement efficace consisterait dans la *substitution du phosphore rouge ou amorphe au phosphore ordinaire dans la préparation des allumettes.*

A défaut de cette réforme, il est indiqué d'améliorer l'installation des ateliers où se manie le phosphore, de les ventiler largement. D'autre part, il faut surveiller l'hygiène des ouvriers, leur assurer une bonne alimentation, les obliger

[*A. HEYDENREICH.*]

à une grande propreté corporelle, faire alterner le travail à l'atelier avec le travail à l'air libre. Avant tout, il importe d'examiner avec soin leur système dentaire. Tout sujet atteint de carie pénétrante doit, comme le propose Magitot, être éloigné de l'atelier jusqu'à obturation ou ablation de la dent malade; il va de soi que l'ouvrier ne rentrera à l'atelier qu'après cicatrisation de la plaie résultant de l'extraction dentaire.

Lorsque la maladie a éclaté, la première indication est de soustraire l'ouvrier à ses occupations dangereuses. Le traitement de la période inflammatoire est purement symptomatique; l'iodure de potassium à haute dose a cependant été préconisé. Dès que la suppuration se sera déclarée, on insistera sur les lavages antiseptiques.

Mais le point, sur lequel les chirurgiens se divisent, est celui du *moment de l'intervention chirurgicale*. Lorinser attendait, pour extraire le séquestre, que *celui-ci fût mobile*. D'après lui, le chirurgien n'est autorisé à agir différemment que pour mettre un terme à des douleurs trop vives, ou pour supprimer une suppuration inquiétante par son abondance. Les idées de Lorinser, défendues également par Lailler, ont été adoptées par Trélat, qui les trouve pleinement justifiées par l'étude des faits cliniques. Pour lui, lorsqu'on opère de bonne heure, on s'expose à faire trop ou trop peu; le plus souvent on n'atteint pas les limites du mal, et, en tout cas, jamais de cette façon on n'a arrêté la maladie. La pratique des chirurgiens anglais est conforme à cette même doctrine.

Mais, en Allemagne, Langenbeck, Pitha, Billroth se sont élevés contre ces idées, soutenant qu'il peut être dangereux de différer si longtemps l'intervention chirurgicale, qu'il est avantageux, au point de vue de la régénération, d'opérer avant l'isolement complet du séquestre, enfin qu'en agissant ainsi on peut abréger la durée de la maladie. Billroth soutient que la *résection précoce* est toujours suivie d'une amélioration notable de l'état général, par suite de la suppression de la suppuration et des accidents qu'elle entraînait à sa suite; lors même que de nouvelles portions osseuses se mortifient, le malade n'en a pas moins été placé dans des conditions meilleures pour supporter cette prolongation de la maladie. En faisant une large part au mal, on parviendrait même, d'après Billroth, à arrêter complètement les progrès de l'affection. Enfin, comme l'os nouveau est soumis à un travail de résorption tant que la nécrose n'est pas achevée, le volume de la nouvelle mâchoire, dit Billroth, sera d'autant plus faible que l'on retardera davantage l'opération.

Ces idées, que Billroth a développées au Congrès médical de Zurich, en 1861, avaient été mises en pratique, dès 1849, en France, par Maisonneuve (*Gaz. des hôp.*, 1850, p. 441). Plus tard Verneuil et A. Guérin n'ont pas hésité à agir de même. Dans ces divers cas, l'épuisement du malade avait poussé les chirurgiens à intervenir; mais ceux-ci n'érigeaient pas en règle le principe de la résection précoce.

Aujourd'hui la résection précoce gagne de plus en plus du terrain. Les auteurs qui ont étudié la nécrose phosphorée dans ces dernières années, Haeckel, Jost, Riedel, Bogdanik, se prononcent tous en sa faveur. Ils s'accordent à affirmer que la résection précoce a pour effet de diminuer la mortalité, d'abréger la durée de la maladie et de donner un résultat esthétique meilleur. D'après Riedel, avec l'opération précoce, la mortalité est presque nulle, tandis que l'intervention tardive donne une mortalité de près de moitié.

Il ne suffit pas que l'opération soit pratiquée de bonne heure. Il importe que

l'ablation des parties malades soit faite le plus largement possible. Riedel et Bogdanik insistent sur l'utilité qu'il y a, dans les nécroses du maxillaire inférieur, à enlever la totalité de l'os : une ablation partielle est suivie d'une extension du mal à la portion osseuse restante, et, d'autre part, le résultat esthétique est meilleur après l'ablation totale. Au maxillaire supérieur, on peut se contenter d'une résection partielle.

X

DES ACCIDENTS PROVOQUÉS PAR L'ÉRUPTION DE LA DENT DE SAGESSE

Bien que l'étude des maladies des dents ne rentre pas dans le plan de ce Traité, je ne puis passer sous silence les *accidents provoqués par l'éruption de la dent de sagesse.* Leur fréquence, leur importance au point de vue chirurgical obligent le chirurgien à les connaître.

Historique. — Ces accidents semblent avoir passé longtemps inaperçus. Les lésions des parties molles ont été mentionnées sommairement par Urbain Hémard en 1581 et par John Hunter en 1771. Jourdain, en 1778, a entrevu les accidents osseux. Mais il faut arriver au mémoire de Toirac (*Revue médicale*, 1828, t. I, p. 396) pour trouver des données précises sur la question.

A partir de cette époque, les observations se sont multipliées, et, en 1878, j'ai pu, dans ma thèse d'agrégation (A. Heydenreich, *Des accidents provoqués par l'éruption de la dent de sagesse*, Thèse d'agrég., 1878), donner une description d'ensemble de ces accidents.

Pathogénie. — A l'époque de la vie où se fait l'éruption des dents de sagesse, les gencives ont acquis des qualités de solidité et de résistance, qui leur faisaient défaut pendant le jeune âge. Pour peu que cette résistance soit exagérée, il en résulte une difficulté dans l'éruption et des accidents ayant pour point de départ l'irritation de la gencive. D'autres fois, la dent de sagesse est recouverte, en totalité ou dans sa partie postérieure seulement, par le repli muqueux qui réunit les deux maxillaires.

Ces *obstacles, dus aux parties molles*, limitent d'ordinaire à celles-ci leur action nuisible. Si les troubles, qui en résultent, peuvent se propager plus ou moins loin sur les muqueuses et avoir un retentissement ganglionnaire, il est rare qu'ils s'étendent aux os.

Mais *les difficultés de l'éruption peuvent tenir également aux parties dures*, c'est-à-dire à une disproportion entre le volume de la dent de sagesse et l'espace qu'elle est destinée à occuper. Cette disproportion reconnaît rarement pour cause un volume exagéré de la dent. Bien plus souvent, *c'est l'espace destiné à recevoir la dent qui est insuffisant.*

Sur le maxillaire inférieur, cet espace est limité en avant par la deuxième grosse molaire, en arrière par le bord antérieur de l'apophyse coronoïde. Or, au moment de l'éruption de la deuxième molaire, aucun intervalle n'existe entre cette dent et l'apophyse coronoïde; l'espace destiné à la troisième molaire ne

se forme qu'ultérieurement, par un travail de résorption graduelle du bord antérieur de l'apophyse coronoïde. Supposons que ce travail ne s'accomplisse pas d'une façon complète; la dent de sagesse, ne trouvant pas l'espace nécessaire pour accomplir son éruption, ne pourra pas gagner le bord alvéolaire. D'autres obstacles, dont l'importance est moindre, peuvent encore s'opposer à l'éruption de la dent de sagesse inférieure : je citerai le volume excessif de la deuxième molaire, la disposition de l'apophyse coronoïde à angle aigu par rapport au corps de la mâchoire, enfin le rapprochement des bords de l'alvéole de la dent de sagesse.

A la mâchoire supérieure, à part cette dernière disposition qui peut se rencontrer également, les conditions sont toutes différentes. Évidemment l'espace, situé entre la deuxième molaire et la partie la plus reculée du maxillaire supérieur, peut être insuffisant; mais il n'existe aucun obstacle analogue à l'apophyse coronoïde, et l'os oppose bien moins de résistance à la distension. On comprend donc que les accidents, dus à l'éruption de la dent de sagesse, soient incomparablement plus fréquents à la mâchoire inférieure.

Qu'arrive-t-il lorsqu'une dent de sagesse est arrêtée dans son éruption par le manque d'espace? Les racines continuant à croître, la pression s'exerce à la fois dans la direction du bord alvéolaire et du côté du corps de la mâchoire. Il en peut résulter des *phénomènes inflammatoires des os*, tantôt franchement aigus, tantôt à marche lente et sourde. Cependant il y a des sujets qui ne souffrent pas de ce travail, soit que l'os se laisse user peu à peu sans réaction violente, soit que l'accroissement de la dent se trouve arrêté, soit enfin que *la couronne finisse par se faire jour dans une direction anormale.*

Ainsi, à la mâchoire inférieure, on a vu la dent de sagesse se développer au-dessous du bord alvéolaire, ou s'élever en partie dans la branche montante du maxillaire, ou même occuper complètement la branche montante. Plus souvent la dent de sagesse prend une direction oblique et se dévie, principalement en avant, quelquefois en dehors, plus rarement en dedans ou en arrière. Dans les déviations en dehors ou en dedans, la dent de sagesse ne rencontre que des parties molles, d'un côté la joue, de l'autre la langue; les accidents qui peuvent survenir sont donc muqueux. Au contraire, dans les inclinaisons antéro-postérieures, la dent est toujours plus ou moins entravée dans sa sortie, et l'on a à craindre des phénomènes inflammatoires dans le tissu osseux ambiant, à moins que les dents, situées en avant de la dent de sagesse déviée, ne se laissent repousser et ne chevauchent les unes sur les autres.

A la mâchoire supérieure, la troisième molaire peut également ne pas atteindre l'arcade alvéolaire, ou être repoussée dans la partie postérieure de la tubérosité sans perdre sa direction verticale. Quant aux déviations proprement dites de la dent de sagesse supérieure, la plus fréquente est l'inclinaison en dehors.

Il est à remarquer que les déviations de la dent de sagesse, à l'un et à l'autre des maxillaires, ne sont pas toujours explicables par l'insuffisance de l'espace réservé à la dent. On est obligé alors de faire intervenir une autre cause : le développement primitif de la dent en un lieu anormal.

Une complication assez fréquente, qu'on ne saurait négliger, est la *carie de la dent* dont l'éruption rencontre des obstacles. Cette carie ne peut se produire qu'après que la dent a éraillé la membrane qui la coiffe ; mais, à ce moment, elle est d'autant plus à craindre que les irrégularités de la gencive inégalement divisée forment une sorte de clapier, où s'accumulent des liquides putrides.

Une carie, qui vient s'ajouter aux obstacles rencontrés par l'éruption, est de nature à aggraver encore les accidents.

La théorie que je viens d'exposer est admise par la généralité des auteurs. Elle a été combattue récemment par Cornudet (*De la dent de sagesse en général, et en particulier des accidents provoqués par son éruption.* Thèse de Paris, 1886), dans un travail écrit sous l'inspiration de son maître Redier. Ces auteurs soutiennent que les accidents se déclarent quelquefois là où manifestement la place ne fait pas défaut; ils ajoutent qu'en général, lorsqu'un organe en voie d'évolution est soumis à une compression prolongée, il s'atrophie, et que les dents gênées dans leur éruption se dévient facilement sans provoquer d'accidents inflammatoires.

D'après Redier et Cornudet, *les accidents sont dus, dans l'immense majorité des cas, à une véritable infection putride locale.* Ils font remarquer qu'à la mâchoire inférieure la fibro-muqueuse adhère faiblement à l'os; au moment où elle se laisse perforer par la dent de sagesse, cette muqueuse se décolle et forme un capuchon à la dent; dès lors, les agents infectieux, qui abondent dans la bouche, trouvent sous ce capuchon des conditions favorables à leur développement. Or, Redier et Cornudet affirment que jamais ils n'ont vu les accidents éclater avant que la muqueuse eût été perforée en un point, quelque petit qu'il fût.

Cette infection locale, sur laquelle insistent Redier et Cornudet, joue effectivement un rôle dans les accidents qui accompagnent l'éruption de la dent de sagesse. Chassaignac avait insisté déjà sur ce genre d'infection, dont une conséquence possible était ce qu'il appelait la *cachexie buccale.* Mais pourquoi les accidents, si fréquents lors de l'éruption de la dent de sagesse, sont-ils si rares lors de l'éruption des autres dents? La cause de cette différence si tranchée réside, à mon avis, dans les conditions anatomiques, qui président à l'éruption de la dent de sagesse. Ces conditions, sur lesquelles j'ai longuement insisté, sont la cause première des accidents; c'est grâce à elles que l'infection trouve un terrain favorable à son développement.

Étiologie. — Les accidents provoqués par l'éruption d'une dent de sagesse sont d'une extrême fréquence, si l'on tient compte des manifestations même les plus légères. Mais les accidents plus sérieux ne sont pas très communs.

L'*âge* qui fournit le contingent le plus considérable est celui de vingt à vingt-cinq ans. Les accidents deviennent ensuite de plus en plus rares jusqu'à trente-six ans. Au delà de cet âge, on n'observe plus que des cas isolés: un malade de Jourdain avait soixante ans, un malade de Richet avait soixante-six ans.

D'après mes relevés, le nombre des *hommes* atteints est plus que le double de celui des *femmes*, et j'attribue cette particularité au prognathisme plus marqué de la femme.

De même, les *races inférieures prognathes* semblent être moins sujettes aux accidents d'éruption de la dent de sagesse que les *races supérieures.* L'espace réservé à la troisième molaire, dans les races prognathes, est considérable, et la dent elle-même est volumineuse. Les conditions opposées se rencontrent dans les races supérieures: ce qui a fait dire à Darwin que la dent de sagesse est, chez l'homme, un organe en décadence et qui tend à disparaître.

Les accidents sont au moins 10 fois *plus fréquents à la mâchoire inférieure* qu'à la mâchoire supérieure. Le côté gauche est plus souvent atteint que le

côté droit; ce que Reclus attribue à la longueur moindre du côté gauche du corps de la mâchoire inférieure.

Nature des accidents. — Bien que les divers accidents, provoqués par l'éruption de la dent de sagesse, puissent se compliquer les uns les autres et se grouper de plusieurs façons, il importe, pour la clarté de la description, de faire des divisions.

Parmi ces accidents, il en est qui sont *franchement inflammatoires*, tandis que d'autres consistent dans des *troubles du système nerveux*. Les accidents inflammatoires, à leur tour, se divisent en *accidents muqueux* et *accidents osseux*, suivant que la lésion initiale siège sur une muqueuse ou sur l'os.

Les *accidents muqueux* bénins sont d'une extrême fréquence. Le plus souvent, il ne s'agit que d'une légère *irritation de la gencive*, accompagnée d'une faible douleur et se calmant spontanément au bout de quelques jours ou de quelques semaines. D'autres fois, la gencive est rouge, enflammée; du pus se forme entre elle et la dent, et cet abcès s'ouvre dans la bouche. Des ulcérations se déclarent; on voit des lambeaux sphacélés et des bourgeons charnus baignant au milieu d'un liquide sanieux, qui s'accumule dans les anfractuosités. Parfois la muqueuse offre un repli, qui recouvre la partie postérieure de la dent : d'où la formation d'une sorte de cavité artificielle ouverte en avant et où s'accumulent des détritus de toute sorte; ces détritus sont, pour la couronne de la dent, une cause d'altération, expliquant la carie prématurée dont elle est si souvent atteinte.

Pour peu que ces phénomènes inflammatoires présentent quelque intensité, ils s'étendent aux parties voisines. C'est alors qu'on peut voir survenir, du côté malade, une *amygdalite* souvent très tenace. Ailleurs il s'agit d'une *angine* étendue aux piliers, au voile du palais, à la luette et même au pharynx, ou encore d'une *stomatite*; d'après Magitot et Catelan, la *stomatite ulcéro-membraneuse* reconnaîtrait fréquemment une semblable origine. Une complication fréquente, et qui s'observe dans toutes les variétés d'accidents de la dent de sagesse, est une *adénite*, qui souvent passe à suppuration; elle occupe d'habitude les ganglions sous-maxillaires, parce que son point de départ ordinaire est la dent de sagesse inférieure. Enfin l'irritation partie de la gencive peut provoquer une *fluxion*, ou se propager au tissu osseux, ainsi qu'aux muscles élévateurs de la mâchoire: je me bornerai ici à mentionner ces dernières complications, sur lesquelles j'aurai à revenir.

Les accidents muqueux n'ont pas toujours leur point de départ à la gencive. Lorsqu'une dent de sagesse s'incline en dedans, on peut observer une *ulcération de la langue*, surtout si la couronne, par suite de carie, présente des aspérités. Quand la dent de sagesse se dévie en dehors, c'est une *ulcération* ou même une *perforation de la joue* qui est à craindre. Ces ulcérations ont une couleur gris sale, une forme irrégulière, des bords taillés à pic et un pourtour induré.

Les *accidents osseux* peuvent résulter de l'extension de l'inflammation des parties molles. Plus souvent ils éclatent d'emblée, par suite des obstacles que les parties dures opposent à la sortie de la dent de sagesse. On ne saurait dire si, comme on l'a prétendu, certains néoplasmes des maxillaires sont susceptibles de se développer sous l'influence de cette difficulté d'éruption. En tout cas, le doute n'est pas possible relativement aux *accidents inflammatoires des mâchoires*.

Dans une première forme, essentiellement chronique et limitée au voisinage

de l'alvéole, les symptômes se bornent à des douleurs, accompagnées parfois d'un certain gonflement; il n'existe guère que de la *périodontite*.

Mais il peut arriver que le gonflement de l'os devienne considérable, qu'il se développe une véritable *ostéite hypertrophiante*; cette variété a été observée sur la mâchoire inférieure, qui alors se tuméfie au voisinage de son angle. Il se forme ainsi une véritable tumeur osseuse, un *ostéome*. Des faits de ce genre ont été signalés par les auteurs du *Compendium*, par Maisonneuve, Verneuil, Jalaguier.

Dans une autre forme, l'ostéite suppure. C'est naturellement la membrane alvéolo-dentaire qui ressent les premières atteintes, et c'est une périodontite suppurée qui ouvre la scène; puis le corps du maxillaire peut être envahi à son tour par la suppuration. A la mâchoire inférieure, le pus a une grande tendance à se porter vers la peau; d'où la fréquence des phlegmons et des fistules des régions cervicale et faciale. En même temps, le pus s'écoule dans la bouche. Dans certains cas, la suppuration s'étend à une grande partie du maxillaire et envahit au loin les parties molles, occasionnant un gonflement énorme, des désordres considérables et des phénomènes généraux graves. Parmi les conséquences possibles de cette ostéite suppurée, il faut citer la nécrose, la suppuration de l'articulation temporo-maxillaire, les accidents septiques, l'infection purulente, les abcès du cerveau.

Vincent (d'Alger) (*Arch. prov. de chir.*, 1895, p. 520) a indiqué un symptôme précoce, qu'il a observé dans deux cas d'ostéite aiguë du maxillaire inférieur consécutive à l'éruption difficile de la dent de sagesse. C'est l'*anesthésie* du territoire innervé par les branches terminales du nerf dentaire inférieur, anesthésie due à la destruction de ce nerf.

Une complication fréquente des accidents inflammatoires provoqués par l'éruption de la dent de sagesse, principalement des accidents osseux, est la *constriction des mâchoires. Dans la grande majorité des cas, cette constriction est de nature inflammatoire* et reconnaît pour cause la propagation de l'inflammation aux muscles élévateurs de la mâchoire, surtout au masséter si voisin de la dent de sagesse inférieure. Lorsque cette myosite se prolonge (et, en l'absence d'intervention chirurgicale, elle risque de persister de longs mois), elle peut aboutir à la transformation fibreuse des muscles et à leur rétraction. Il est inutile que je rappelle les preuves démontrant la nature inflammatoire de la plupart des constrictions qui nous occupent; ce fait n'est plus sérieusement contesté aujourd'hui.

Par contre, la *constriction par contracture réflexe des muscles élévateurs de la mâchoire* est niée par bien des auteurs, en particulier par Magitot. Je n'ai jamais contesté que cette variété ne fût rare; mais elle n'en existe pas moins. Dans un cas de Salter, la constriction survint brusquement, persista pendant quatre mois et disparut dans l'espace de vingt-quatre heures après ablation de la deuxième molaire. Dans une observation de Duplay, des accidents de la vue et de l'ouïe et une constriction des mâchoires avaient pour point de départ une ulcération de la joue, due à la direction vicieuse de la dent de sagesse supérieure : or, pour peu qu'on touchât la surface de la petite plaie, le malade serrait brusquement les mâchoires, en même temps qu'il voyait apparaître tous les troubles sensoriels dont il se plaignait. L'origine réflexe de la contracture me paraît évidente dans ces deux cas; d'ailleurs, chez les deux malades, les phénomènes inflammatoires étaient de peu d'importance.

[*A. HEYDENREICH.*]

Sachse (*Centralblatt für Chir.*, 1896, p. 931) rapporte un cas de constriction des mâchoires, dont l'origine est des plus curieuses. La dent de sagesse supérieure droite avait sa couronne dirigée directement en dehors vers la joue: cette couronne passait, comme un verrou, devant le ptérygoïdien interne et gênait son fonctionnement lors de l'ouverture de la bouche. La dent de sagesse fut enlevée sous le chloroforme. La constriction, qui durait depuis quatre ans, fut améliorée dès le réveil du malade; la guérison était complète au bout de huit semaines.

J'arrive à l'étude des *accidents nerveux* provoqués par l'éruption de la dent de sagesse.

Les *douleurs névralgiques* occupent le premier rang. Le plus souvent, elles viennent compliquer une phlegmasie de l'os ou de la gencive; de ce nombre sont les douleurs d'oreille et l'odontalgie. D'autres fois, une douleur intense, sans inflammation visible, constitue le seul symptôme. Enfin, quelquefois, il s'agit de névralgies franches, affectant l'un des nerfs dentaires, ou s'étendant à l'une des branches du trijumeau, parfois à toute la cinquième paire; ainsi s'expliquent les douleurs de l'oreille et du globe de l'œil. Il peut arriver que les irradiations douloureuses se propagent aux nerfs occipitaux, ou bien gagnent le cou, l'épaule et même le bras du côté correspondant. Tantôt ces douleurs sont continues avec exacerbations, tantôt elles sont franchement intermittentes, régulièrement périodiques. Elles paraissent dues à une névrite, occasionnée par une compression nerveuse.

Indépendamment des névralgies, on a signalé d'autres *troubles nerveux* liés à l'éruption d'une dent de sagesse; je me contenterai d'indiquer les suivants, sur lesquels il ne semble pas y avoir de doute. Dans l'observation déjà citée de Duplay, le malade ressentait une douleur atroce dans l'œil, avec obscurcissement de la vue et apparition de brillants éclairs; du côté de l'ouïe, il éprouvait une vive douleur et des bourdonnements; à ces phénomènes se joignaient des douleurs névralgiques du trijumeau et une constriction des mâchoires. Salter a vu une paralysie du bras cesser brusquement après l'avulsion d'une dent de sagesse, dont l'éruption se faisait dans une direction vicieuse. Portal mentionne deux cas, dans lesquels des convulsions épileptiformes ont paru liées à l'éruption difficile d'une dent de sagesse; dans le premier cas, les convulsions se limitaient à un côté de la face; dans le second, elles étaient généralisées.

Quelle que soit la nature des accidents, qu'il s'agisse d'accidents inflammatoires ou d'accidents nerveux, le *diagnostic* ne peut être posé que si l'on examine les dents de sagesse, pour s'assurer si elles n'offrent aucune particularité anormale. Le diagnostic de la cause des accidents a une importance d'autant plus grande que le *pronostic* est sous la dépendance du diagnostic. En effet, les accidents ont une tendance à persister indéfiniment et à s'aggraver jusqu'au moment où une thérapeutique rationnelle, basée sur la connaissance de leur cause, les fait céder rapidement.

Traitement. — Une considération domine le traitement : *il faut s'adresser le plus tôt possible à la cause des accidents*, sans se laisser égarer dans un traitement symptomatique

Si la gencive fait obstacle à l'éruption de la dent de sagesse, il est indiqué de l'inciser, ou mieux d'en faire l'excision, pour empêcher les lèvres de la plaie de se réunir aussitôt après l'opération. Les cautérisations rendent des services

lorsqu'il existe des ulcérations ou des fongosités. Enfin les lavages antiseptiques de la bouche ne doivent jamais être négligés.

S'agit-il d'une ulcération de la langue ou de la joue, due à une déviation de la dent de sagesse? Le sacrifice de cette dernière est généralement nécessaire. Toutefois, si la dent est saine et si la déviation est faible et tend à se corriger, on pourra essayer un traitement palliatif, consistant dans l'isolement et la cautérisation de la partie ulcérée.

Supposons maintenant que les entraves à l'éruption résident dans le manque d'espace offert à la dent de sagesse par les parties dures. Il faudra de toute nécessité ou extraire cette dent, ou lui ouvrir la voie en supprimant l'obstacle. Cette dernière méthode est applicable quand l'étroitesse de l'alvéole est seule en cause. Mais comme, le plus souvent, à la mâchoire inférieure, le manque d'espace tient à la distance insuffisante qui sépare l'apophyse coronoïde de la deuxième grosse molaire, le sacrifice de la dent de sagesse devient nécessaire. Si son avulsion rencontre de trop grandes difficultés, on peut faire l'extraction de la deuxième molaire, dans l'espérance que la troisième, n'étant plus gênée dans sa sortie, achèvera normalement son éruption. Toutefois, il arrive souvent que cette pratique ne fasse pas disparaître les accidents. Aussi Magitot n'admet-il l'ablation de la deuxième molaire que comme un moyen d'arriver à l'extraction de la troisième, et il conseille de réimplanter aussitôt la deuxième molaire.

On emploie généralement, pour extraire la dent de sagesse inférieure, l'un ou l'autre des instruments qui agissent à la façon d'un levier. Mais lorsque cette dent est incluse dans l'épaisseur du maxillaire, il faut se frayer un passage à l'aide de la gouge et du maillet. Assurément il serait préférable d'opérer par la bouche; mais on peut se trouver obligé, surtout dans le cas de constriction des mâchoires, d'attaquer l'os par l'extérieur après division de la peau. La résection du maxillaire n'est indiquée que dans les cas exceptionnels où les altérations osseuses sont considérables.

La *constriction des mâchoires*, si gênante pour le malade, ne l'est pas moins pour le chirurgien, au point de vue du traitement et même du diagnostic. Il est donc indispensable de triompher de cette complication, et le moyen à employer est l'écartement forcé et progressif des mâchoires à l'aide d'un coin de bois ou d'un instrument spécial. Le chloroforme pourra faciliter cet écartement et permettre l'extraction de la dent de sagesse, extraction qui aura pour effet de faire cesser la constriction. Quant à une intervention plus radicale, telle que la section des fibres du masséter, l'opération d'Esmarch ou celle de Rizzoli, elle doit être écartée.

CHAPITRE III

TUMEURS DES MACHOIRES

Les divers néoplasmes que l'on observe dans les os peuvent siéger sur les maxillaires. Mais les mâchoires offrent, de plus, des tumeurs absolument spéciales, en rapport avec la présence des dents. Les tumeurs des mâchoires se divisent donc en deux groupes : 1° *tumeurs d'origine dentaire*; 2° *tumeurs d'origine non dentaire.*

[A. HEYDENREICH.]

Dans le premier groupe je ne ferai rentrer que les néoplasmes d'origine exclusivement dentaire. Le second groupe sera moins homogène : les tumeurs qui le constituent ne sont pas forcément indépendantes du système dentaire. Il peut arriver que leur développement soit sous la dépendance ou d'une altération pathologique des dents, ou de la présence des débris épithéliaux que laisse dans les mâchoires la formation des dents.

I

TUMEURS D'ORIGINE DENTAIRE

Parmi les néoplasmes d'origine dentaire, il est un groupe de tumeurs dont je ne dirai que quelques mots : ce sont les *tumeurs solides qui atteignent une dent arrivée à son complet développement.* Ces néoplasmes peuvent prendre naissance aux dépens de la pulpe, de la membrane alvéolo-dentaire ou du cément.

Les *tumeurs* ou *polypes de la pulpe* paraissent n'être qu'une simple hypertrophie de la pulpe, provoquée par une carie pénétrante. Elles se présentent sous forme de masses molles, charnues, faisant saillie à l'extérieur à travers la perforation dentaire, saignant facilement et sécrétant un produit d'une odeur repoussante. Ces productions, qui occasionnent une certaine douleur, nécessitent d'ordinaire l'extraction de la dent malade; quelquefois il suffit de réséquer la partie saillante de la tumeur et de cautériser le pédicule.

Les *tumeurs de la membrane alvéolo-dentaire* ont été divisées par Magitot en *tumeurs extra-alvéolaires* et en *tumeurs intra-alvéolaires.* Les premières, molles, rougeâtres, pédiculées, sont implantées au niveau du collet d'une dent (d'habitude une molaire), dont la couronne est envahie par la carie. Elles sont formées d'éléments fibreux et fibro-plastiques. Le traitement de ces polypes consiste dans leur excision, suivie de la cautérisation du pédicule. Les *tumeurs intra-alvéolaires* paraissent étrangères à un processus inflammatoire antérieur, et Magitot en distingue cinq espèces, suivant que la tumeur est *fibreuse*, *fibro-plastique*, *épithéliale*, *à myéloplaxes* ou *à cytoblastions.* Ces tumeurs, développées entre les racines d'une molaire, ou entre l'alvéole et la dent, peuvent atteindre le volume d'une petite noix. Elles provoquent des crises douloureuses, avec phénomènes inflammatoires du côté de la gencive, déviation et ébranlement de la dent. L'extraction de la dent constitue le seul moyen de mettre fin à ces symptômes.

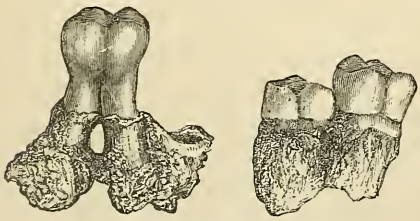

Fig. 347. — Exostoses des dents. (Tomse.)

Les *tumeurs du cément*, véritables exostoses, résultent soit d'une exagération d'un processus normal chez le vieillard, soit d'une irritation causée par une périodontite à forme chronique ou par des traumatismes faibles, mais répétés; elles peuvent être liées aussi à une anomalie dentaire. Magitot distingue : l'*exostose en sphère*, consistant dans une masse sphérique, qui occupe le sommet des racines; l'*exostose en nappe*, qui amène la réunion anormale des racines, et l'*exostose en masse*, qui constitue une tumeur hypertrophique. Ces tumeurs, d'ordi-

naire indolentes et ignorées, occasionnent d'autres fois des douleurs, qui poussent le malade à réclamer une intervention. L'ablation de la tumeur est le seul traitement possible; mais elle rencontre parfois des obstacles de nature à faire hésiter le chirurgien.

A côté des tumeurs solides, dont je viens de parler et qui attaquent des dents complètement développées, se placent les *tumeurs solides liées à une anomalie de développement du système dentaire*, tumeurs appelées *odontomes*.

Puis viennent les différentes variétés de *kystes des mâchoires*, qui toutes sont *d'origine dentaire* et paraissent dues à une prolifération des débris épithéliaux siégeant dans les mâchoires et datant de l'époque de l'évolution des dents.

Enfin, il est une forme d'épithéliome, l'*épithéliome adamantin*, dans laquelle on retrouve les éléments cellulaires qui constituent l'organe de l'émail. Cet épithéliome, qui semble reconnaître la même origine que les kystes, appartient au même groupe de tumeurs.

Des considérations, dans lesquelles je viens d'entrer, il résulte que les divers phénomènes, liés au développement du système dentaire, jouent un rôle important dans la production des tumeurs des mâchoires. La pathogénie de ces tumeurs ne peut être comprise que si l'on a bien présents à l'esprit les traits principaux du développement physiologique des dents. Je vais rappeler brièvement ces notions.

Résumé du développement des dents. — Vers le quarantième ou le quarante-cinquième jour de la vie intra-utérine, l'épithélium qui recouvre le bord gingival de chacune des mâchoires forme, sur toute la longueur de ce bord, une saillie lisse, le *bourrelet épithélial*. La partie profonde de ce bourrelet s'enfonce dans le tissu embryonnaire du maxillaire, sous forme d'une bande épithéliale, légèrement convexe en dehors, du côté qui regarde la joue. Bientôt, du milieu de la face concave du bourrelet se détache perpendiculairement une saillie, dont le bord opposé s'incurve légèrement en forme de crosse; cette saillie est la *lame épithéliale*.

Le bord libre incurvé de la lame épithéliale ne tarde pas à présenter, de distance en distance, de petits renflements, germes des dents futures. Ces bourgeons s'allongent et ne restent attachés à la lame épithéliale que par des pédicules rétrécis, qui portent le nom de *cordons folliculaires*; la partie renflée du bourgeon est l'*organe adamantin*, ou *organe de l'émail*. Chaque bourgeon adamantin, au lieu de s'enfoncer perpendiculairement dans les tissus sous-jacents, se dirige d'abord en dedans, puis directement en bas (le maxillaire inférieur étant pris comme type).

Dès que l'organe de l'émail occupe sa place définitive, il se déprime en cul-de-bouteille à son extrémité profonde. Dans cette dépression vient se loger la *papille*, ou *organe de l'ivoire*, ou *bulbe dentaire*, qui, partie du tissu conjonctif de la mâchoire, est coiffée peu à peu par l'organe adamantin et ne reste libre qu'au niveau de la base.

A cette période, le tissu embryonnaire, qui entoure l'organe de l'émail, tend à devenir fibrillaire, et cette transformation, qui commence à la base pour gagner progressivement la partie supérieure du follicule, finit par constituer une capsule conjonctive, ou *paroi du follicule*. Cette capsule s'insère en bas tout autour de la base de la papille. En haut, elle se ferme complètement, et elle

sépare ainsi l'organe adamantin d'avec le cordon folliculaire qui le rattachait à la lame épithéliale.

On donne le nom de *follicule dentaire* à l'ensemble représenté par la papille, par l'organe adamantin qui la coiffe et par la paroi du follicule. Avant d'étudier les modifications du follicule, qui aboutissent à la formation des dents, j'ajouterai quelques mots relatifs à la seconde dentition.

De la paroi postéro-inférieure du cordon épithélial de la dent de lait part un bourgeon secondaire, aux dépens duquel va se former la *dent de remplacement*, par un processus semblable à celui que je viens d'indiquer. Un autre bourgeon part, en arrière, du cordon épithélial de la dent de remplacement; ce bourgeon semble représenter une ébauche de troisième dentition; mais, chez l'homme, il n'arrive qu'exceptionnellement à constituer une dent.

D'autres bourgeons épithéliaux partent de l'épithélium de la gencive, de la lame épithéliale, des cordons folliculaires et de la face externe de l'organe de l'émail. Ils sont destinés à disparaître presque complètement, comme les bourgeons qui représentent une ébauche de troisième dentition, et ce qui en reste constitue les *débris épithéliaux paradentaires* de Malassez (*Arch. de physiologie*, 1885, p. 129). Ces productions épithéliales forment trois groupes : le *groupe superficiel* est placé tout près du bord de la gencive; le *groupe moyen* est situé dans l'épaisseur de la gencive, entre la muqueuse et les follicules dentaires; le *groupe profond* provient de l'organe de l'émail.

Or les débris paradentaires, chez l'adulte, occupent l'épaisseur même du ligament alvéolo-dentaire, dans sa partie la plus interne, au voisinage de la dent, bien plus rarement dans sa partie la plus externe; parfois on les rencontre dans les espaces médullaires voisins. Les débris les plus profonds vont jusqu'à l'extrémité de la racine, les plus superficiels se continuent jusque dans l'épaisseur du rebord gingival. Malassez admet que ces derniers sont les restes des deux premiers groupes de productions épithéliales dont je viens de parler, tandis que tous les débris plus profondément situés sont constitués par le groupe adamantin.

Les débris épithéliaux paradentaires semblent jouer, au point de vue pathologique, un rôle important. Ce sont eux, en effet, qui expliquent la production de tumeurs franchement épithéliales au sein des maxillaires, loin de tout épithélium connu.

Cela posé, j'arrive aux modifications que subit le follicule dentaire et qui aboutissent à la formation des dents. Ainsi que je l'ai fait remarquer, la paroi du follicule ne constitue pas un sac complet; elle manque dans le point où la papille pénètre dans l'intérieur du follicule, et c'est par là qu'arrivent les vaisseaux et nerfs destinés à la dent. Dans l'intérieur du follicule, l'organe de l'émail comble tout l'espace compris entre la papille et la paroi folliculaire.

On retrouve, dans le développement de la dent, les deux processus qui ont abouti à la formation du follicule : un processus épithélial, qui, après avoir amené la formation de l'organe adamantin, détermine la production de l'émail, et un processus conjonctif, d'où est né le bulbe dentaire et d'où dérivent ultérieurement l'ivoire, la pulpe et le cément.

Les modifications qui aboutissent à la formation de la dent ont été distribuées par Broca en quatre périodes, qu'il a nommées : *période embryoplastique*, *période odontoplastique*, *période coronaire* et *période radiculaire*.

A la *période embryoplastique*, les éléments spéciaux, qui doivent former la

substance de la dent, n'existent pas encore. Une couche épithéliale continue, formée de cellules cylindriques, recouvre l'organe de l'émail sur ses deux faces, c'est-à-dire sur la face qui est appliquée contre la papille et sur celle qui est en contact avec la paroi du follicule. Le centre de l'organe de l'émail est occupé par des cellules polygonales, qui peu à peu se transforment en corps étoilés.

La *période odontoplastique* est caractérisée par l'apparition des éléments spéciaux, destinés à donner naissance aux tissus définitifs de la dent. Ces éléments sont : les *cellules de l'ivoire*, ou *cellules de la dentine*, ou *odontoblastes*, et les *cellules de l'émail*, ou *adamantoblastes*.

Les cellules de l'ivoire se forment à la surface de la papille; elles s'y disposent en une rangée unique et continue. Ce sont des éléments allongés, de forme ovoïde, à grand diamètre perpendiculaire à la surface de la papille; ces cellules renferment un noyau, et l'extrémité périphérique de chacune d'elles s'allonge, s'amincit et constitue un véritable filament ou prolongement caudal.

En même temps que se montrent les odontoblastes, on voit naître de la surface de l'organe de l'émail, qui est en contact avec la papille, une couche de cellules spéciales, qui sont les cellules de l'émail. Ce sont des corps prismatiques à cinq ou six pans, comprimés les uns contre les autres, étroits, allongés et toujours rectilignes. L'extrémité périphérique de chaque cellule, ou, en d'autres termes, l'extrémité qui regarde la papille est coupée régulièrement à angle droit, et son bord extrême est marqué par la présence d'un véritable plateau; la réunion des divers plateaux contigus peut former, dans certains cas, une sorte de membrane, décrite à tort sous le nom de *membrane préformative* des cellules de l'émail.

A partir du moment où existent les cellules de l'ivoire et les cellules de l'émail, le follicule dentaire possède tous les éléments qui concourent à la formation des tissus définitifs de la dent. Dès lors, la dentification commence, et l'on entre dans la troisième période, ou *période coronaire*.

C'est l'*ivoire* qui apparaît le premier. Il se produit autour du prolongement caudal des odontoblastes, et constitue d'abord des plaques isolées répondant à chacun des mamelons de la dent. Ces différentes plaques, ou *chapeaux de dentine*, arrivent à se rejoindre; puis l'ivoire continue à se former à la face profonde de la coque primitivement produite; le volume de la papille se trouve ainsi progressivement réduit.

A mesure que l'on voit apparaître la première couche de dentine, l'*émail* vient se déposer à sa surface. La substance de l'émail transsude manifestement au niveau des plateaux qui surmontent les cellules de l'émail. Chaque cellule élabore les matériaux nécessaires à la formation d'un prisme d'émail. La couche d'émail ainsi formée augmente peu à peu d'épaisseur par l'allongement des prismes qui la constituent, allongement qui a lieu dans la direction de l'organe de l'émail, c'est-à-dire dans le sens opposé à la surface de l'ivoire. Quant à l'organe de l'émail, il s'atrophie et se résorbe; les cellules de l'émail elles-mêmes disparaissent après l'achèvement de leur fonction physiologique. Seul le plateau persisterait à la surface extérieure de l'émail et constituerait, d'après certains auteurs, la *cuticule de l'émail*.

A cette période, la *couronne* de la dent est complètement formée. Elle est constituée, de dehors en dedans, par l'émail, par l'ivoire, enfin par la papille, notablement réduite de volume et devenue la *pulpe dentaire*; la limite de la couronne est marquée par l'insertion circulaire de la paroi du follicule. A ce

moment, commence la *période radiculaire*, qui correspond à la formation de la racine et, par suite, à l'éruption de la dent.

La pulpe s'accroît en hauteur et, par son allongement, soulève la couronne. D'autre part, à mesure que la pulpe s'accroît, l'ivoire s'étend continuellement à sa surface, de telle sorte que la base de la coque d'ivoire correspond toujours exactement à la base de la pulpe. Mais, en même temps, parallèlement à la formation de l'ivoire de la racine, la face profonde de la paroi du follicule donne naissance au *cément*, véritable tissu osseux, qui recouvre l'ivoire de la racine. Ainsi se forme la *racine* de la dent.

Naturellement l'espace, primitivement occupé par la dent, devient trop étroit, et, comme la racine rencontre un plan osseux résistant, qui l'empêche de s'enfoncer dans la mâchoire, elle communique à la dent tout entière un mouvement lent de translation vers la gencive. La couronne traverse à la fois la gencive et la paroi du follicule, pour faire saillie sur le bord alvéolaire; la racine prend, dans l'alvéole, la place qu'y occupait la couronne, et la partie de la paroi folliculaire, qui persiste autour du collet et de la racine de la dent, devient la *membrane alvéolo-dentaire*.

Ces quelques notions étant établies, je vais étudier successivement : 1° les *odontomes*; 2° les *kystes dentifères*; 3° les *kystes uniloculaires*; 4° les *kystes multiloculaires*; 5° les *épithéliomes adamantins*.

1° *ODONTOMES*

Broca a désigné, sous le nom d'*odontomes*, les tumeurs constituées par l'hypergenèse des tissus dentaires transitoires ou définitifs. Le mot « hypergenèse » étant pris ici dans le sens d'augmentation de la force formatrice, les odontomes résultent d'un trouble survenu pendant l'évolution des follicules dentaires, et se distinguent absolument des tumeurs, qui prennent naissance sur une dent arrivée à son complet développement.

Il est à remarquer que Virchow et ses élèves, adoptant une terminologie différente, réunissent, sous la dénomination d'*odontomes*, tout à la fois les odontomes de Broca, les seuls dont il soit question ici, et les tumeurs des dents complètement développées, tumeurs dont j'ai parlé déjà.

A part les importants travaux de Broca, je ne citerai qu'un petit nombre de mémoires sur les odontomes :

Dupuytren, Kyste à parois osseuses et contenant une tumeur fibreuse, etc. In *Gaz. des hôp.*, 1829-1830, t. II, p. 134. — Salter, On warty teeth. In *Guy's Hosp. Rep.*, 1850, 3e série, t. IV, p. 276. — Am. Forget, Des anomalies dentaires. Paris, 1859. — Robin, Sur une nouvelle espèce de tumeur formée aux dépens du tissu des bulbes dentaires. In *Mém. de la Soc. de biol.*, 1862, p. 199. — Broca, Recherches sur un nouveau groupe de tumeurs désignées sous le nom d'odontomes. In Acad. des sciences, 30 sept. 1867. — Letenneur, Odontome radiculaire cémentaire. In *Bull. de la Soc. de chir.*, 1868, p. 69. — Broca, Traité des tumeurs, Paris, 1869, t. II, p. 275. — Heider und Wedl, Atlas zur Pathologie der Zähne. Leipzig, 1869. — Tomes, Description of an odontome. In *Trans. of the odont. Soc. of Great Britain*, 1871, nouv. série, t. IV, p. 105. — Guyon et Monod, Odontomes. In *Dict. encycl. des sciences méd.*, 2e série, t. V, p. 444, 1872. — Magitot, Traité des anomalies du système dentaire, Paris, 1877, p. 232. — Lagrange, Note sur un cas d'odontome embryoplastique développé aux dépens d'une dent surnuméraire. In *Gaz. hebdom.*, 1885, p. 241. — Christopher Heath, Odontomes. In *Brit. med. Journal*, 1887, t. I, p. 1375. — Hildebrand, Beitrag zur Lehre von den durch abnorme Zahnentwicklung bedingten Kiefertumoren. In *Deutsche Zeitsch. für Chir.*, Bd. XXXI, p. 282, et XXXV, p. 604. — De Roaldes, A case of compound follicular

odontoma. In *New York med. Journal*, 17 nov. 1894. — Krogius, Ueber die odontoplastischen Odontome nebst Mittheilung eines neuen einschlägigen Falles. In *Arch. für klin. Chir.*, 1895, p. 275-305.

Anatomie pathologique. — Les odontomes, étant liés essentiellement au développement des dents, peuvent survenir à chacune des périodes de ce développement. Ils se divisent, par conséquent, en quatre espèces, correspondant aux quatre périodes de l'évolution des dents. On distingue ainsi les *odontomes embryoplastiques*, les *odontomes odontoplastiques*, les *odontomes coronaires* et les *odontomes radiculaires*.

Les *odontomes embryoplastiques* consistent rarement dans une simple hypertrophie du bulbe dentaire sans changement de structure. Cependant Wedl a cité deux exemples de cette variété, et un troisième cas a été décrit, sous le nom de *myxome papillaire*, par Debove (Société anatomique, 1875). La tumeur est alors mollasse, vaguement fibrillaire, et on y trouve des cellules embryonnaires éparses dans une substance muqueuse. Elle présente, en un mot, la structure du bulbe dentaire à l'état embryonnaire.

Le plus souvent, la tumeur offre une organisation plus avancée, rappelant, par sa structure, le tissu normal de la pulpe dentaire. Broca distingue les *odontomes fibro-plastiques*, riches en éléments étoilés ou fusiformes disséminés au milieu de faisceaux de tissu conjonctif, et les *odontomes fibreux*, offrant tous les caractères des fibromes. Des trois variétés d'odontomes embryoplastiques, ce sont les odontomes fibreux qui sont les plus fréquents.

Les odontomes fibreux et fibro-plastiques correspondent aux corps fibreux et fibro-cellulaires de Dupuytren. Pour Virchow, les trois variétés d'odontomes embryoplastiques ne sont autre chose que des myxomes, des sarcomes et des fibromes. Virchow n'appelle odontomes que les tumeurs caractérisées par la présence des tissus propres de la dent.

Il faut reconnaître, d'ailleurs, qu'il est souvent fort difficile de distinguer les odontomes embryoplastiques d'avec les tumeurs de structure analogue qui occupent les mâchoires. Le caractère qui les différencie, c'est que ces dernières tumeurs sont diffuses et se continuent insensiblement avec le tissu osseux voisin, tandis que les odontomes sont nettement enkystés dans le sac folliculaire et isolés du tissu osseux ambiant. Toutefois ce caractère différentiel est loin d'être toujours aussi tranché, et l'on s'explique que l'origine de bien des tumeurs fibreuses des mâchoires reste douteuse.

2° Les *odontomes odontoplastiques* constituent la variété la plus importante des odontomes. Broca a parfaitement démontré que ces productions sont formées à l'origine par une hypergenèse du bulbe dentaire. Elles sont donc primitivement molles, et ce n'est qu'ultérieurement qu'elles peuvent devenir le siège d'un travail de dentification, analogue au travail physiologique. Il résulte de là que, parmi les odontomes remontant à la période odontoplastique, les uns sont *non dentifiés*, les autres *en voie de dentification* ou *dentifiés*.

Les *odontomes non dentifiés*, rarement mous, sont ordinairement durs; c'est qu'en effet, pour que la dentification fasse défaut, il est nécessaire que les cellules de l'émail et les cellules de l'ivoire, qui se trouvent à la superficie du bulbe, soient étouffées ou atrophiées par le développement de la tumeur; et une tumeur dure produit plus facilement ce résultat. La consistance des odontomes non dentifiés est alors celle des fibromes. D'autres fois, ils offrent presque la résistance d'une production osseuse, par suite de la présence dans leur tissu

d'un grand nombre de petites concrétions calcaires, connues sous le nom de *grains dentinaires*.

Les *odontomes dentifiés* forment des masses de consistance osseuse, à surface mamelonnée, dans lesquelles on reconnaît, au microscope, les tissus dentaires définitifs (émail et surtout ivoire). Chez l'homme, ils ne contiennent jamais de cément; mais on peut observer des *odontomes odontoplastiques cémentaires* chez les herbivores pourvus d'un organe du cément, qui existe déjà à la période odontoplastique. La dentification des odontomes est ordinairement irrégulière, plus intense dans un sens que dans l'autre; d'autre part, le bulbe, qui donne naissance à la tumeur, a une tendance à se diviser en bulbes secondaires, qui peuvent se dentifier isolément. Ainsi s'explique l'aspect d'ordinaire informe de l'odontome.

Fig. 348. — Odontome odontoplastique. (Broca.)

Dans certains cas, la tumeur, en s'accroissant, peut englober un ou plusieurs follicules voisins, et l'on trouve, enkystées dans le tissu morbide, des dents véritables incomplètement développées; ou bien ce sont des follicules dentaires surnuméraires qui se développent dans l'épaisseur de la tumeur. Ces variétés correspondent aux *odontomes composés* de Broca. Le même auteur décrit des *odontomes hétérotopiques*, nés aux dépens de follicules surnuméraires.

Cependant cette interprétation de Broca est sujette à contestation. Dans certains cas, on serait amené à admettre l'existence d'un nombre excessif de follicules surnuméraires. Ainsi, chez un garçon de neuf ans, Hildebrand trouva, en quatre points des maxillaires, des amas de dents anormales; il existait, au total, de 150 à 200 dents. Toutes ces productions furent enlevées. Mais une récidive survint sur le maxillaire supérieur droit et sur les deux moitiés du maxillaire inférieur. De nouvelles opérations enlevèrent encore environ 150 dents. Or, entre ces dents, se voyaient des cordons épithéliaux arborisés formés de cellules cylindriques et des masses d'épithélium adamantin étoilé.

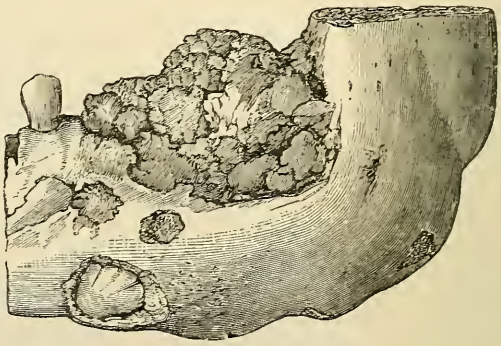

Fig. 349. — Odontome odontoplastique. (Forget.)

N'y a-t-il pas lieu d'admettre que les débris épithéliaux paradentaires ont été l'origine de ces tumeurs? Malassez considère comme des épithéliomes adamantins bien des tumeurs, décrites sous le nom d'odontomes embryoplastiques. Suivant la même théorie, les odontomes odontoplastiques pourraient être des *épithéliomes adamantins avec formations dentaires plus ou moins parfaites*. Le processus épithélial serait le premier en date; la formation des tissus dentaires serait une conséquence de la prolifération de l'épithélium adamantin.

Les odontomes odontoplastiques restent d'abord contenus dans le sac folliculaire, qui leur constitue une véritable enveloppe kystique. Ils lui adhèrent par leur base, au point où les vaisseaux pénètrent dans l'odontome; les autres points

de la surface de la tumeur sont libres, parfois séparés de la paroi kystique par un suc visqueux transparent. Le kyste lui-même est logé dans une cavité creusée dans l'épaisseur de l'os, et, à mesure que la tumeur s'accroît, les parois de cette cavité s'amincissent, au point d'être réduites à une coque parcheminée. En même temps, l'odontome tend à faire saillie au niveau du bord alvéolaire.

Les odontomes augmentent de volume tant que le travail de dentification, dont ils sont le siège, n'est pas achevé; après achèvement de ce travail, ils peuvent rester indéfiniment stationnaires et même se détacher d'eux-mêmes et devenir librés dans la cavité qui les contient. Parfois la tumeur provoque autour d'elle des accidents d'inflammation et de suppuration. On l'a vue aussi perforer la gencive et se présenter d'elle-même au dehors.

3° Les *odontomes coronaires* naissent à une période où la dent n'a pas encore de racine, mais où la couronne, en voie de formation, a sa pulpe centrale recouverte d'ivoire et d'émail. C'est toujours la partie encore molle et vasculaire, c'est-à-dire la pulpe, qui seule peut s'hypertrophier; mais, enfermée dans une cavité inextensible, elle ne peut se développer en tumeur qu'en un point, au niveau de la base du follicule.

Fig. 350. — Odontome coronaire.

L'odontome coronaire siégera donc au niveau du collet de la dent, et il sera constitué par une partie centrale pulpaire, recouverte d'ivoire seul ou d'ivoire et d'émail. L'odontome est *diffus*, quand la tumeur occupe toute la circonférence de la dent; dans ce cas, qui est extrêmement rare, la racine ne peut se former, et la dent reste incluse dans la mâchoire. D'ordinaire l'odontome coronaire est *circonscrit*, constituant, sur une des faces de la dent, une tumeur plus ou moins grosse, qui paraît quelquefois appartenir aussi bien à la racine qu'à la couronne. L'odontome circonscrit ne s'oppose pas, le plus souvent, à la formation de la racine et à l'éruption de la dent, et celle-ci porte le nom de *dent verruqueuse*.

4° Les *odontomes radiculaires* sont les seuls odontomes, qui, chez l'homme, puissent contenir du cément; en effet, c'est à la période radiculaire seulement que le cément apparaît chez l'homme. Si, à cette période, la pulpe s'hyper-

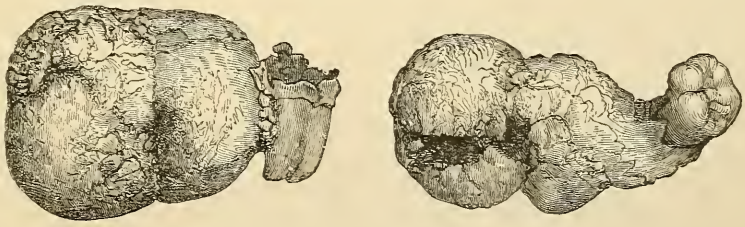

Fig. 351. — Odontomes radiculaires. (Tomes.)

trophie et forme tumeur, cette tumeur, en se dentifiant ultérieurement, pourra renfermer de l'ivoire et du cément, mais jamais d'émail; la partie principale de la tumeur est toujours cémentaire, c'est-à-dire constituée par du tissu osseux.

L'éruption de la dent, atteinte d'odontome radiculaire, pourra être rendue impossible par la déformation de sa racine, surtout si la dent n'a qu'une racine. Mais habituellement l'odontome siège sur une grosse molaire, et les racines non hypertrophiées de cette molaire achèvent leur évolution normale et suffisent à

l'éruption de la dent. Le volume des odontomes radiculaires est d'ordinaire assez considérable ; presque toujours l'extraction de la dent, sur laquelle siège la tumeur, entraîne l'extraction de l'odontome.

Il ne faut pas confondre les odontomes radiculaires avec les *exostoses du cément*, qui surviennent sur des dents complètement développées et ne forment jamais une tumeur considérable. J'ai parlé déjà de ces tumeurs, sur lesquelles je ne reviendrai pas.

Étiologie. — Les odontomes ne peuvent prendre naissance qu'à la période de développement des dents ; c'est dire qu'*ils ne s'observent que chez des sujets encore jeunes*. Toutefois les odontomes, nés aux dépens des débris épithéliaux paradentaires, pourraient se développer à l'âge adulte.

Les causes de ces tumeurs nous sont inconnues. Dans un cas de Fauchard, cité par Broca, le traumatisme a paru jouer un rôle.

Presque toujours les odontomes siègent sur les molaires, en particulier sur les grosses molaires. Seuls les odontomes coronaires circonscrits ont été vus sur les incisives. Dans l'immense majorité des cas, c'est la mâchoire inférieure qui est affectée. Les dents atteintes sont généralement des dents permanentes.

Symptômes. — Pendant la *première période* de leur développement, les odontomes ne trahissent souvent leur présence par aucun symptôme. D'autres fois, les malades éprouvent, en un point de la mâchoire, un sentiment de gêne ou de tension, ou encore de vraies douleurs susceptibles de revêtir la forme névralgique.

Le début de la *seconde période* est marqué par l'apparition d'une tuméfaction, siégeant généralement dans la région des grosses molaires et dans un point rapproché du bord alvéolaire. Cette tuméfaction augmente lentement ; en même temps, elle tend à se rapprocher du bord alvéolaire et à venir faire saillie sous la gencive. A la longue, les odontomes, comme beaucoup de tumeurs des mâchoires, peuvent écarter et amincir les parois osseuses qui les entourent, au point que celles-ci finissent par donner la sensation de crépitation parcheminée. Dans un cas observé par de Roaldes, un odontome du maxillaire supérieur droit avait déprimé le palais, rétréci la fosse nasale droite en repoussant sa paroi externe, enfin occasionné de la diplopie en se développant vers l'orbite.

Si on examine l'état de la dentition, on constate d'ordinaire l'absence d'une ou de plusieurs dents. En effet, si les odontomes coronaires circonscrits et les odontomes radiculaires ne s'opposent pas généralement à l'éruption de la dent, dans tous les autres cas la dent atteinte d'odontome reste incluse dans la mâchoire. Il arrive même que la tumeur gêne l'éruption des dents voisines et que celles-ci manquent ou sont déviées de leur direction normale.

A une *troisième période*, la présence de l'odontome est signalée par des accidents inflammatoires. Le tissu osseux de la mâchoire, après être resté longtemps indifférent, finit par s'enflammer. Des douleurs se manifestent, une suppuration se déclare autour de l'odontome, et on voit survenir des fistules, qui donnent issue au pus ; souvent la mâchoire se nécrose partiellement. Exceptionnellement la destruction osseuse peut être suffisante pour livrer passage à l'odontome et permettre son expulsion.

Généralement ces trois périodes se succèdent avec une grande lenteur. La seconde période est celle qui présente la plus longue durée, la tumeur, arrivée à un certain volume, ayant une tendance à rester indéfiniment stationnaire.

Pronostic. — Les odontomes sont des tumeurs bénignes par elles-mêmes. Les phénomènes inflammatoires et la suppuration, qu'ils peuvent provoquer autour d'eux, constituent seuls une complication sérieuse. Mais cette complication est justiciable d'une opération, et l'extirpation des odontomes est d'ordinaire possible sans résection de la mâchoire.

Diagnostic. — Suivant la remarque de Broca, la notion qui doit, avant tout, guider le chirurgien, c'est celle de l'époque du début de la tumeur. En général, *un néoplasme, qui se montre dans les mâchoires après l'achèvement de l'évolution dentaire, n'est pas un odontome.*

Nous avons vu que les odontomes coronaires circonscrits et les odontomes radiculaires n'empêchent pas, d'habitude, l'éruption des dents sur lesquelles ils siègent. Aussi l'*odontome coronaire circonscrit*, ou dent verruqueuse, que l'on aperçoit à l'extérieur, est-il d'un diagnostic facile; on reconnaît sans peine que la petite saillie latérale de la dent est en continuité directe avec la tuméfaction du bord libre du maxillaire, dans le cas où cette tuméfaction existe.

Les *odontomes radiculaires* sont déjà plus difficiles à diagnostiquer, à moins que l'on n'ait pu constater, avant la sortie de la dent, la présence, dans l'arcade alvéolaire, d'une tumeur dure, qui persiste après l'éruption de la dent. En dehors de ces conditions, l'époque d'apparition de la tumeur, sa dureté, son siège feront songer à une relation avec le développement des dents; la présence de toutes les dents fera écarter l'hypothèse d'un odontome odontoplastique ou embryoplastique, et l'intégrité de la couronne éloignera l'idée d'un odontome coronaire; le diagnostic d'odontome radiculaire deviendra ainsi probable.

Le diagnostic des *odontomes odontoplastiques* et *embryoplastiques* et, en général, de tous les *odontomes qui restent cachés dans l'épaisseur des maxillaires*, offre souvent de grandes difficultés. Cependant les odontomes se distinguent d'ordinaire des autres tumeurs solides des mâchoires par deux points : l'*âge auquel apparaît la tuméfaction* et l'*absence d'une ou de plusieurs dents*. Ces deux mêmes caractères sont de nature à faire songer à un *kyste dentifère*, et la distinction ne peut être faite d'une façon certaine que lorsque l'exploration directe de la tumeur est possibble sous la peau ou sous la muqueuse; on reconnaît alors le kyste à sa fluctuation, et l'odontome à sa dureté osseuse ou à sa consistance fibreuse.

Avant ce moment, il ne saurait être question que d'un diagnostic de probabilité, et Broca le base sur les considérations suivantes : Le kyste dentifère se développe de préférence du côté de la face antéro-externe du maxillaire, à une certaine distance du bord alvéolaire; tandis que l'odontome fait, en général, saillie sur les deux faces de l'os et tend à envahir le bord alvéolaire. D'autre part, le kyste dentifère tout en empêchant l'éruption de la dent affectée, ne porte aucune atteinte à l'éruption des dents voisines; l'odontome, au contraire, entrave d'ordinaire l'éruption des dents qui suivent et même de celles qui précèdent. Enfin on a la ressource, dans la plupart des cas, de pratiquer une ponction exploratrice.

A une période tardive, après formation des fistules, l'exploration au stylet permet de constater l'existence d'un corps dur et mobile, situé dans une cavité. Si on négligeait les antécédents, on pourrait songer à une nécrose; mais cette erreur serait sans importance au point de vue du traitement.

Traitement. — L'indication unique est d'*enlever la tumeur*, en respectant, autant que possible, l'os dans lequel elle s'est développée.

S'il s'agit d'un odontome coronaire circonscrit ou d'un odontome radiculaire, l'extraction de la dent malade suffit ordinairement. Tout au plus, sera-t-il nécessaire parfois de faciliter la sortie de la tumeur en réséquant une petite portion du bord alvéolaire.

Lorsque l'odontome est inclus dans l'épaisseur de l'os, on est obligé d'aller à sa recherche en enlevant une lame osseuse. On opérera de préférence par la bouche, en incisant la gencive et en attaquant le bord alvéolaire ou la lame externe du maxillaire; si la tumeur occupe la région des dernières molaires, on pourra se trouver forcé d'aborder l'os à la faveur d'une incision faite à la joue. Après énucléation de l'odontome, il sera prudent de ruginer la cavité osseuse qui le contient, de peur de laisser en place un fragment du néoplasme. Dans des cas exceptionnels, le volume de l'odontome et les désordres qu'il a occasionnés sont si considérables que la seule ressource est la résection du maxillaire, ou même la désarticulation de toute une moitié de la mâchoire.

2° *KYSTES DENTIFÈRES*

Historique. — Les kystes des mâchoires, bien que mentionnés par les anciens chirurgiens, ont été longtemps mal connus. Delpech, en 1816, a présenté sur ce sujet des considérations intéressantes, mais qui ne s'appliquent qu'à une seule variété, les *kystes radiculaires*, que j'étudierai dans un autre article.

On s'accorde généralement à faire dater de Dupuytren l'étude sérieuse des kystes des mâchoires. Puis viennent les travaux de Forget, dont les plus anciens remontent à 1840. Forget décrivit, le premier en France, les *kystes multiloculaires*.

En 1847, Guibout, reprenant une idée déjà émise par Diday, en 1839, soutint que certains kystes des mâchoires sont dus à un arrêt de développement du follicule dentaire; ce sont précisément les *kystes dentifères*, les seuls dont il soit question dans cet article. Broca, puis Magitot, ont appuyé la même théorie, en ajoutant qu'il n'existe pas, dans les mâchoires, de kystes indépendants du système dentaire.

Plus récemment, Malassez s'est appliqué à démontrer une nouvelle théorie, qu'il a formulée dès 1874. D'après lui, les kystes dentaires, à quelque variété qu'ils appartiennent, se développent aux dépens des débris épithéliaux paradentaires. Les recherches d'Albarran viennent à l'appui des idées de Malassez.

D'après cette théorie, les divers kystes des mâchoires, à l'exception des kystes muqueux du sinus maxillaire (dont je n'ai pas à m'occuper), reconnaissent une seule et même origine. Les différences que l'on remarque entre eux correspondent à de simples variétés d'une même affection. Toutefois, en l'absence de démonstration formelle de la théorie de Malassez, je me conformerai à l'usage, et je décrirai isolément les *kystes dentifères*, les *kystes uniloculaires* et les *kystes multiloculaires*.

Les travaux relatifs aux kystes dentifères sont nombreux. Voici l'indication des plus importants d'entre eux :

Dupuytren, Kystes du maxillaire. In *Leçons orales de clin. chir.*, 2e édit. Paris, 1839, t. II, p. 129. — Forget, Recherches sur les kystes des os maxillaires et leur traitement. Thèse de Paris, 1840. — Guibout, Des kystes séreux qui se développent dans l'épaisseur des maxil-

laires, considérés spécialement au point de vue de leur diagnostic et de leur étiologie. In *Union méd.*, 1847, t. I, p. 449 et suiv. — Stanley, Dentigerous cysts. In *Diseases of the bones*, London, 1849, pl. XVIII. — Paget, Dentigerous cysts. In *Lectures on tumours*, London, 1855, p. 90. — Forget, Mémoire sur les kystes des os maxillaires et leur traitement. In *Mém. de la Soc. de chir.*, 1855, t. III, p. 229. — Broca, Traité des tumeurs, Paris, 1869, t. II, p. 55. — Guyon et Monod, Kystes des maxillaires. In *Dict. encycl. des sc. méd.*, 2e série, t. V, p. 414, 1872. — Magitot, Mémoire sur les kystes des mâchoires. In *Arch. gén. de méd.*, 1872, t. II, p. 549 et 681, et 1875, t. I, p. 154 et 457. — J. et Ch. Tomes, Kystes dentigènes. In *Traité de chir. dent.*, trad. Darin. Paris, 1875. — Raynaud, Étude sur les kystes du maxillaire inférieur. Thèse de Paris, 1875. — Kystes des mâchoires, communications diverses. In *Comptes rendus de la Soc. de biol.*, 1884, 8e série, t. I: Magitot, p. 173 et 174; Malassez, p. 175 et 241; Aguilhon de Sarran, p. 184. — Malassez, Sur l'existence d'amas épithéliaux autour de la racine des dents chez l'homme adulte et à l'état normal (débris épithéliaux paradentaires). In *Arch. de physiol.*, 1885, 3e série, t. V, p. 129. — Malassez, Sur le rôle des débris épithéliaux paradentaires. In *Arch. de physiol.*, 1885, 3e série, t. V, p. 309, et t. VI, p. 579. — Laforesterie, Essai historique et critique sur les kystes dentaires. Thèse de Paris, 1886-1887. — Heath, Dentigerous cysts. In *Brit. med. Journal*, 1887, t. I, p. 1319. — Albarran, Kystes des mâchoires; anatomie pathologique, pathogénie et quelques points de clinique. In *Revue de chirurgie*, 1888, p. 429 et 716. — Tapie, Kyste dermoïde dentifère du maxillaire inférieur. In *Gazette hebdomadaire*, 1er février 1890.

Anatomie pathologique. — Les *kystes dentifères*, appelés encore *kystes dentigères* ou *kystes folliculaires*, offrent ce caractère remarquable de contenir soit dans leur paroi, soit dans leur cavité, des dents ou bien des grains, dans la composition desquels entrent l'ivoire ou l'émail.

Ces kystes sont habituellement uniques, parfois multiples. Leur volume est, en général, peu considérable; cependant on a vu de ces tumeurs qui dépassaient les dimensions du poing.

Les kystes dentifères sont plus fréquents à la mâchoire inférieure qu'à la mâchoire supérieure. Ils siègent ordinairement dans l'épaisseur des arcades alvéolaires, de préférence dans la région occupée par les molaires.

A la mâchoire inférieure, le kyste, en se développant, écarte les deux tables de l'os, mais en proéminant presque toujours du côté de la face externe du maxillaire. Cette paroi osseuse peut même être détruite, et le kyste se trouve alors en contact avec le tissu sous-muqueux. Quant au canal dentaire, il peut être refoulé, mais il est rare qu'il soit ouvert par le néoplasme.

A la mâchoire supérieure, le kyste fait saillie au-dessus de l'arcade alvéolaire et déforme la joue. En même temps, il refoule la paroi du sinus maxillaire. Dans quelques cas, on a vu la mince cloison osseuse, qui sépare le sinus d'avec les alvéoles, être détruite; dès lors, le kyste pénètre dans l'intérieur du sinus, qu'il ne tarde pas à distendre.

Les kystes dentifères occupent parfois les sièges les plus variés : la voûte palatine, le rebord orbitaire, l'apophyse montante du maxillaire supérieur, la branche montante du maxillaire inférieur, etc. On a admis qu'ils se développent alors auprès d'une *dent hétérotopique*.

En général, l'adhérence de la poche kystique à l'os n'est pas intime et on arrive à l'en séparer facilement. Les dents, qui sont en rapport avec le kyste, peuvent rester intactes, ou, au contraire, être déviées et tomber.

Les kystes dentifères sont formés d'ordinaire par une seule loge, plus rarement par deux loges communiquant ou non entre elles. Leur *contenu* est un liquide, le plus souvent clair et filant; d'autres fois, le liquide est mélicérique, ou teinté en brun, ou laiteux; parfois même, le contenu du kyste consiste dans une masse molle, analogue à une agglomération d'œufs de poisson.

La *paroi des kystes* présente une épaisseur très variable suivant les points. Sa

surface interne est rugueuse, mamelonnée, et offre généralement, *implantée dans la paroi, une dent*, dont la couronne fait saillie dans l'intérieur de la poche. Le plus souvent, il s'agit d'une dent molaire présentant les caractères d'une dent de remplacement; ailleurs, c'est une canine, ou plus rarement une incisive. Au lieu d'une dent unique, on a vu, dans la paroi du kyste, jusqu'à 15 ou 25 dents. Tapie, dans un kyste du maxillaire inférieur, a trouvé une masse formée de dents surnuméraires, mais complètes, au nombre d'environ 4700. Ces dents peuvent être irrégulières, plus ou moins rudimentaires, parfois réduites à de petites masses formées par les tissus qu'on rencontre dans les dents. Elles n'affectent pas toujours les rapports que j'ai indiqués; on a vu la couronne de la dent regarder l'os par sa face trituranie, ou la dent se trouver incluse tout entière dans la paroi; enfin il arrive que des dents soient libres dans la cavité du kyste.

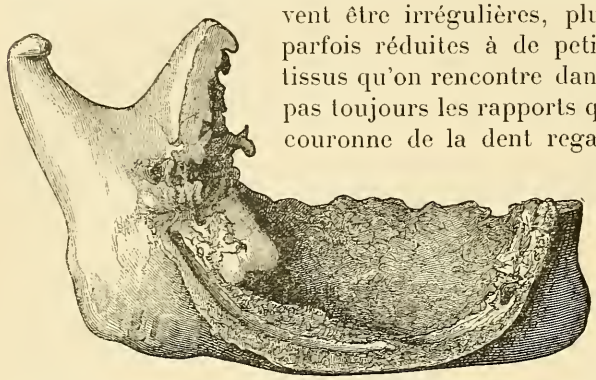

Fig. 352. — Kyste dentifère de la mâchoire inférieure contenant la dent de sagesse renversée. (Lisfranc.)

La paroi des kystes est constituée par deux couches : une *couche externe conjonctive* et une *couche interne épithéliale*. Albarran a trouvé la couche épithéliale formée par un épithélium pavimenteux stratifié, à filaments d'union; par places on voyait des cellules épithéliales étoilées, anastomosées par leurs prolongements (cellules adamantines); la paroi du kyste renfermait de nombreuses masses épithéliales de même nature. Dans le cas d'Albarran, une petite molaire, dont la couronne n'offrait pas de cavité pulpaire, était implantée dans la paroi; dans le voisinage de cette dent se trouvait un petit kyste, de la grosseur d'un grain de millet, dont la structure reproduisait absolument celle du grand kyste. Albarran conclut de là que les kystes dentifères peuvent être proligères et récidiver, et que la récidive doit avoir lieu naturellement sous forme de kyste multiloculaire.

Étiologie. — Les kystes dentifères s'observent, en général, chez des sujets arrivés *à l'âge de la seconde dentition* et qui n'ont pas dépassé celui de l'éruption de la dernière molaire. Ils sont rares chez les enfants au-dessous de sept ans et chez les adultes au-dessus de trente ans. Il existe des exemples de kystes dentifères congénitaux.

Pathogénie. — Diday avait soutenu, dès 1859, que *les kystes dentifères sont en rapport avec le développement des dents* et reconnaissent pour cause soit une altération du bulbe dentaire, soit un épanchement intra-folliculaire. Cette théorie, admise par Forget et par Guibout, fut développée magistralement par Broca et dès lors généralement acceptée.

D'après Broca, l'intervalle compris entre le bulbe et la paroi du follicule, intervalle occupé normalement par l'organe de l'émail, peut former une cavité par suite du ramollissement de cet organe. Broca distingue *trois variétés de kystes*, suivant que cette transformation s'accomplit à une période plus ou moins avancée du développement de la dent. Si le kyste remonte à la période embryo-

plastique, le bulbe, atrophié par la pression du liquide, s'aplatit, s'étale sur la paroi du kyste, avec laquelle il peut même se confondre entièrement, et, à l'ouverture de la tumeur, on n'y trouve ni dent, ni rudiment de dent. Dans le kyste de la période odontoplastique, il n'existe que des rudiments de dents. Enfin le kyste de la période coronaire contient une couronne bien développée. Lorsqu'un kyste renferme plusieurs dents, cela tient, suivant Broca, soit à la fusion de plusieurs kystes, soit à la division d'un bulbe unique.

Guyon et Monod, qui admettent la théorie de Broca, font une exception pour ces kystes volumineux, qui s'étendent à toute une moitié de la mâchoire inférieure ou même à l'os tout entier, et dont le contenu est séreux ou purulent. D'après eux, il s'agit là d'une *ostéite raréfiante à marche lente, développée autour d'une dent retenue dans la mâchoire et jouant le rôle de corps étranger.* Cette hypothèse ne saurait s'accorder avec ce qu'on sait aujourd'hui sur le revêtement épithélial des kystes dentifères.

Malassez a adressé à la théorie de Broca de sérieuses objections. D'après lui, cette théorie explique mal la formation des kystes contenant plusieurs dents incluses. Elle permet encore plus difficilement de comprendre les kystes dans lesquels la dent ou les rudiments de dents se trouvent séparés de la cavité kystique par une couche conjonctive. Enfin elle n'explique pas comment des kystes dentifères uniloculaires ont pu donner lieu à des kystes multiloculaires plusieurs années après leur ouverture et l'extirpation de la dent incluse.

Malassez admet que *tous les kystes dentaires (non seulement les kystes dentifères, mais encore les autres variétés qu'il me reste à décrire) ont une même origine et proviennent des débris épithéliaux paradentaires.* Dès lors, il lui est facile d'expliquer les récidives et les transformations de ces kystes.

Dans le cas particulier des kystes dentifères, suivant la théorie de Malassez, les débris épithéliaux, qui donnent naissance à un kyste, sont voisins d'une dent en voie de formation. Si cette dent est très jeune, elle se trouve entravée dans son développement et reste rudimentaire. Si, au contraire, elle est déjà à la période de formation de la racine, elle va être amenée par sa poussée à percer la paroi kystique.

Albarran, qui défend les idées de Malassez, ajoute que l'on peut encore expliquer la présence des grains dentaires dans la paroi des kystes, en supposant que quelques débris épithéliaux, aboutissant à un développement plus parfait, en sont le point de départ. Ainsi s'expliquerait également la présence, dans un kyste, d'un grand nombre de dents.

Albarran fait jouer, dans le développement des kystes dentifères, un rôle important à l'*iter dentis*, c'est-à-dire au canal osseux qui fait communiquer l'alvéole de la dent de remplacement avec la gencive. Ce canal contient le *gubernaculum*, formé lui-même par un trousseau fibreux, dans l'épaisseur duquel se trouvent des débris épithéliaux. Quand la racine de la dent de remplacement se développe, la dent suit, pour accomplir son éruption, le chemin que lui trace l'*iter dentis*, et cela d'autant plus facilement qu'à ce moment les débris épithéliaux s'hypertrophient, frayant ainsi sa route à la nouvelle dent. Or, supposons que, par le fait d'une malformation, l'*iter dentis* soit oblitéré ou dévié. Au moment du développement de la racine, il arrivera, dit Albarran, que la dent ne trouvera plus un chemin tout formé, et qu'elle pressera sur le *gubernaculum*, amenant ainsi une prolifération exagérée des débris épithéliaux et la formation d'un kyste.

[*A. HEYDENREICH.*]

Cette théorie rend compte, d'après Albarran, de l'extrême rareté des kystes dentifères de la première dentition; car, à ce moment, l'*iter* n'existe pas. De même, si ces kystes sont fréquents autour des dents hétérotopiques, ce fait s'explique par l'impossibilité où se trouve alors la dent d'effectuer sa poussée.

Entre ces théories opposées il n'est pas possible encore de se prononcer définitivement. Mais il faut reconnaître que la théorie paradentaire explique mieux les faits que la théorie folliculaire de Broca. C'est à elle que je me rallierai, tout en reconnaissant qu'elle se présente encore à nous comme une hypothèse et non comme un fait démontré.

Symptômes. — Les kystes dentifères sont rarement accompagnés de souffrances véritables. Ils provoquent parfois un sentiment de gêne ou de tension, ou encore des troubles fonctionnels.

La *tumeur* formée par le kyste proémine surtout vers la face antérieure des maxillaires. Tantôt elle est de faibles dimensions; tantôt elle augmente de volume, au point de déformer la face et de repousser les organes voisins. A mesure que le kyste se développe, il peut déterminer l'amincissement des parois osseuses qui l'entourent. Si l'os est réduit à une coque osseuse flexible, on percevra la crépitation parcheminée. A un degré plus avancé, la paroi osseuse disparaît, et on arrive à sentir la fluctuation. Ajoutons qu'on a indiqué, comme un signe important, la vascularisation marquée de la muqueuse au-devant de la paroi antérieure du kyste.

Marche. — Durée. — Terminaisons. — *Les kystes dentifères se développent d'ordinaire avec une extrême lenteur.* Ceux du corps du maxillaire supérieur restent longtemps inaperçus; au contraire, les kystes des arcades dentaires et ceux du maxillaire inférieur sont reconnus de bonne heure. Généralement les malades, ne souffrant pas, se présentent tardivement au chirurgien, par exemple à la suite d'un accroissement subit de leur tumeur.

Abandonnés à eux-mêmes, les kystes dentifères ont une durée presque indéfinie; les termes de dix, quinze ans ne sont pas rares. Ils s'accroissent peu à peu, et, en l'absence d'intervention, ils finiraient probablement par s'ouvrir et par rester fistuleux. Ou bien le kyste suppure, et la collection se fait jour à l'extérieur. Mais ni l'ouverture spontanée, ni l'incision d'un kyste dentifère ne suffisent à en amener la guérison; il est nécessaire que la poche et la dent soient extirpées complètement.

Un point important de l'histoire de ces tumeurs est la possibilité d'une *récidive*, et la tumeur récidivée n'est pas toujours semblable à la tumeur primitive. Ainsi un kyste dentifère peut récidiver sous forme de kyste multiloculaire. Cette particularité se trouve parfaitement expliquée par la théorie paradentaire, qui attribue une seule et même origine à tous les kystes des mâchoires. La possibilité des récidives montre combien il est important d'extirper la totalité du kyste.

Diagnostic. — Les kystes dentifères ne sauraient être confondus avec une *tumeur maligne* : la lenteur de leur développement, leur forme circonscrite, l'absence de douleurs vives, l'absence d'engorgement ganglionnaire et la conservation de la santé générale sont autant de circonstances qui feront éviter une pareille erreur.

On arrivera donc à conclure à l'existence d'une *tumeur bénigne*. Mais, tant que la fluctuation n'est pas perceptible, il n'est pas possible d'affirmer qu'il

s'agit d'un kyste. Cependant, même en l'absence de fluctuation, un signe de la plus haute importance peut mettre sur la voie du diagnostic : ce signe, c'est l'*absence d'une dent du côté de la mâchoire où siège le kyste.*

En effet, quelle que soit la théorie par laquelle on explique la formation des kystes dentifères, un fait certain, c'est qu'à ces kystes correspond une dent arrêtée dans son évolution ; cette dent n'accomplit pas son éruption et manque à la rangée dentaire. Or, cette particularité ne se remarque ni dans les autres kystes des mâchoires, ni dans les tumeurs solides, à l'exception des odontomes.

Plusieurs causes d'erreur doivent toutefois être évitées. On doit s'assurer d'abord qu'aucune dent n'a été arrachée. D'un autre côté, le système dentaire peut paraître complet, bien qu'en réalité une dent ait été arrêtée dans son évolution; c'est quand la dent de lait, correspondante à la dent de la seconde dentition arrêtée dans son évolution, a persisté. Enfin, si le kyste correspond à une dent surnuméraire, le système dentaire est complet.

Il importe, d'ailleurs, de se rappeler que les kystes dentifères, de même que les odontomes, commencent à se développer, en général, *à l'âge de la seconde dentition.*

Il résulte de ces considérations que les kystes dentifères peuvent être confondus surtout avec les *odontomes.* Ainsi que je l'ai fait remarquer déjà à l'occasion de ces dernières tumeurs, le diagnostic n'est facile qu'autant que l'enveloppe osseuse s'est laissé détruire par la tumeur, et que celle-ci peut être explorée directement sous la peau ou sous la muqueuse. Avant ce moment, le diagnostic reste incertain; mais on devra tenir compte des remarques suivantes, faites par Broca. L'odontome tend à envahir le bord alvéolaire et à faire saillie sur les deux faces de l'os; le kyste dentifère siège à une certaine distance du bord alvéolaire et se développe plutôt du côté de la face antéro-externe du maxillaire. L'odontome ne se borne pas, comme le kyste, à empêcher l'éruption de la dent atteinte; il entrave d'ordinaire l'éruption de quelques dents voisines. Enfin, on a généralement la ressource de pratiquer une ponction exploratrice.

Traitement. — Il est bien établi aujourd'hui que les kystes dentifères peuvent récidiver, et que cette récidive est loin d'être toujours sans gravité. La conséquence, qui découle de ce fait, est que l'*ablation* du kyste doit être préférée aux méthodes de traitement moins radicales, telles que le drainage, l'incision, l'excision, etc.

Si l'extirpation totale de la poche, avec la dent qu'elle renferme, n'est pas possible, on enlèvera, du moins, la dent et la plus grande partie du kyste, et on aura soin de racler ou de cautériser la portion restante. Cette opération nécessitera le plus souvent l'excision d'une certaine étendue de la coque osseuse qui entoure le kyste. Mais il est rare qu'une véritable résection de la mâchoire soit indiquée; on n'y aura recours que dans des cas exceptionnels, dans lesquels les désordres sont considérables.

3° *KYSTES UNILOCULAIRES*

Les kystes, que j'étudierai dans cet article, sont ceux que Delpech a décrits dès 1816. Forget les a nommés *kystes alvéolo-dentaires.* Ce sont les *kystes périostiques* de Magitot, *odontopathiques* de Duplay, *radiculaires* d'Aguilhon de Sarran, *radiculo-dentaires* de Malassez.

[*A. HEYDENREICH*]

L'histoire des théories successives, par lesquelles on a expliqué leur formation, trouvera sa place quand je m'occuperai de leur pathogénie. Je me contenterai ici de citer quelques travaux relatifs à cette forme de kystes :

Delpech, Kystes dentaires. In *Précis des maladies réputées chirurgicales*, Paris, 1816, t. III, p. 440, et in *Clinique chir.*, Montpellier, t. II, p. 118. — Forget, Recherches sur les kystes des os maxillaires et leur traitement. Thèse de Paris, 1840. — Forget, Mémoire sur les kystes des os maxillaires et leur traitement. In *Mém. de la Soc. de chir.*, 1853, t. III, p. 229. — Magitot, Essai sur la pathogénie des kystes des mâchoires. In *Gaz. des hôp.*, 1869, p. 245. — Magitot, Mémoire sur les kystes des mâchoires. In *Arch. gén. de méd.*, 1872, t. II, p. 349 et 681, et 1873, t. I, p. 154 et 437. — Reclus, De l'épithélioma térébrant du maxillaire supérieur. In *Progrès médical*, 18 nov. et 2 déc. 1876. — Charvot, Étude clinique sur les kystes périostiques de la mâchoire supérieure. In *Archives gén. de méd.*, 1881, t. I, p. 414 et 565. — Aguilhon de Sarran, Note sur la pathogénie des kystes des mâchoires. In *Bull. de la Soc. de biol.*, 5 avril 1884. — Malassez, Sur le rôle des débris épithéliaux paradentaires. In *Arch. de physiol.*, 1885, 3e série, t. V, p. 309, et t. VI, p. 379. — Magitot, Du drainage métallique à faible diamètre dans le traitement des kystes des mâchoires. In *Congrès français de chir.*, 2e session, 1886, p. 622. — David, Pathogénie des kystes radiculaires des dents adultes. In *Odontologie*, 1886, p. 517, et 1887, p. 5. — Albarran, Kystes des mâchoires; anatomie pathologique, pathogénie et quelques points de clinique. In *Revue de chir.*, 1888, p. 429 et 716. — Forgue, Observation d'un kyste uniloculaire. In *Montpellier médical*, 1893, p. 45. — Kummer, Pathogénie des kystes épithéliaux des maxillaires. In *Revue médicale de la Suisse romande*, 1893, p. 705.

Anatomie pathologique. — Les *kystes uniloculaires*, dont il est question ici, sont les kystes des maxillaires à une seule loge et ne contenant ni dent, ni rudiment de dent.

Les auteurs distinguent deux variétés de ces kystes : les uns sont en rapport avec une racine dentaire, et c'est à eux qu'on a appliqué les dénominations de *kystes alvéolo-dentaires*, *périostiques*, *odontopathiques*, *radiculaires*, *radiculo-dentaires*; les autres ne présentent pas de rapport direct avec les dents. Les recherches modernes tendent à démontrer que cette distinction n'est pas justifiée. Aussi réunirai-je ces deux variétés de kystes dans une description commune.

Les kystes uniloculaires sont plus fréquents à la mâchoire supérieure qu'à la mâchoire inférieure. Ils semblent se développer plus souvent au voisinage des incisives et des canines qu'au voisinage des molaires.

Les kystes uniloculaires *naissent presque toujours dans la membrane alvéolo-dentaire*, plus spécialement dans sa partie profonde, près du sommet de la racine. Dans certains cas, leur point de départ est un peu plus excentrique ; mais constamment ils sont logés, au début de leur évolution, dans le bord alvéolaire de la mâchoire.

Il n'est pas rare de voir un de ces kystes attaché à la racine d'une dent qu'on vient d'enlever; tantôt cette poche, dont le volume peut atteindre celui d'une noisette, se trouve appliquée immédiatement contre la dent, soit latéralement, soit sur toute la périphérie de la racine; tantôt elle lui est rattachée par un pédicule plus ou moins long.

Ces petits kystes se développent lentement; bientôt ils sont logés trop à l'étroit dans la cavité alvéolaire, et, grâce à une ostéite qui fait disparaître les cloisons osseuses, ils arrivent à occuper une loge en rapport avec leur volume. D'ordinaire moins considérables que les kystes dentifères, rarement plus gros qu'une noix, ils peuvent atteindre exceptionnellement des dimensions énormes; dans un cas de Dupuytren, un de ces kystes avait le volume d'une tête d'enfant. A la mâchoire supérieure, le néoplasme pénètre quelquefois dans l'intérieur du sinus maxillaire ; en général, il se borne à refouler la paroi du sinus.

Souvent piriforme, d'autres fois arrondie ou un peu bosselée, la poche kystique présente parfois une *paroi* très épaisse. Son *contenu* est ordinairement clair et légèrement filant, plus rarement butyreux ou purulent. Dans quelques cas, la cavité kystique est presque entièrement remplie par des fongosités implantées sur sa paroi. Quand le kyste est volumineux, sa paroi est d'habitude mince et souple, sa surface interne lisse et unie.

Dans les kystes non pédiculés, la paroi se continue avec le ligament alvéolo-dentaire ; mais, *du côté de la dent, cette paroi fait presque toujours défaut, en sorte que la racine dentaire se voit à nu dans la cavité kystique* ; la racine est alors rugueuse et a subi un travail de résorption plus ou moins marqué. Cependant cette disposition n'est pas constante, et on a vu des kystes sessiles, petits ou grands, qui se trouvaient séparés de la racine dentaire par une portion plus ou moins épaisse du tissu ligamenteux, ou même par une couche osseuse. Dans les kystes pédiculés, l'extrémité dentaire du pédicule se continue avec la membrane alvéolo-dentaire.

La *structure* des petits kystes, qui se laissent arracher avec une dent (*kystes appendiculaires* d'Albarran), a été étudiée avec soin par Malassez. Les parois de la poche sont constituées par du tissu conjonctif, dont les lamelles se confondent, au niveau de leur insertion sur la dent, avec les fibres de la membrane alvéolo-dentaire. Les couches les plus internes de la paroi sont plus riches en éléments cellulaires et forment parfois des végétations. Enfin, *la surface interne du kyste est tapissée, sauf au niveau de la dent, par une couche épithéliale*, se continuant avec des prolongements épithéliaux cylindriques ou ramifiés qui s'enfoncent dans l'épaisseur de la paroi.

Les cellules de l'épithélium sont pavimenteuses et présentent des filaments d'union, qui les font ressembler aux cellules centrales de l'organe de l'émail. D'ailleurs, l'épithélium offre plusieurs couches, dont les plus profondes sont formées par des cellules malpighiennes ou adamantines, et les plus superficielles par ces mêmes cellules aplaties parallèlement à la surface.

Albarran, qui a eu l'occasion d'examiner de grands kystes uniloculaires, a montré que leur structure est semblable à celle des kystes appendiculaires. Toutefois leur épithélium présente des caractères moins tranchés, à cause de l'aplatissement des cellules qui le forment, et les masses épithéliales contenues dans la paroi sont plus clair-semées.

Étiologie. — L'*âge* des sujets est important à considérer. Les kystes uniloculaires s'observent plus souvent, ou au moins aussi souvent, chez les adultes que chez les enfants ou les adolescents.

Ils se développent d'ordinaire à la suite d'une *lésion dentaire* ou d'une *opération pratiquée sur les dents.*

Pathogénie. — Si nous considérons d'abord les opinions relatives à la *pathogénie des petits kystes appendiculaires*, nous voyons que Delpech faisait naître ces kystes *dans l'épaisseur du cordon vasculo-nerveux, qui aborde le sommet de la racine.* Cette explication ne saurait être admise.

Une autre théorie, ou *théorie périostique*, a été émise, en 1869, par Magitot. D'après elle, les kystes appendiculaires seraient le résultat d'une inflammation de la membrane alvéolo-dentaire. Une inflammation violente donnerait lieu à un épanchement de pus et à la formation d'un abcès entre la membrane et la dent;

tandis qu'une inflammation lente aurait pour effet la production d'un liquide séreux entre la dent et le ligament alvéolo-dentaire, et, par conséquent, la constitution d'un kyste. Lorsque (ce qui est fréquent) la dent en contact avec le kyste est le siège de lésions (carie pénétrante, fracture), la théorie périostique oblige à admettre qu'une production accidentelle de dentine ou une obturation intempestive sont venues clore le canal central de la pulpe ainsi ouvert et s'opposer à l'effusion du liquide au dehors; et, en effet, ces conditions se trouvent assez souvent réalisées.

Les idées de Magitot furent d'abord admises; mais les objections ne tardèrent pas à se présenter. D'abord il fut démontré que la membrane alvéolo-dentaire est plutôt un ligament et qu'elle se continue avec la substance fondamentale du cément sous forme de fibres de Sharpey; dès lors, un liquide ne saurait se collecter entre le ligament et le cément, car tout naturellement il irait se répandre entre les fibres du ligament en les dissociant. En second lieu, la théorie périostique n'explique pas les cas, dans lesquels le kyste est séparé de la racine par une épaisseur de tissu conjonctif. Enfin cette théorie est passible d'une objection capitale : d'où naît l'épithélium qui revêt les kystes?

Pour répondre à cette dernière objection, Magitot a donné successivement trois explications : l'épithélium naît par genèse; il provient d'une couche épithéliale qui existerait entre le ligament alvéolo-dentaire et la dent (couche dont l'existence n'a pu être démontrée); il résulte d'une transformation des cellules conjonctives. Mais aucune de ces hypothèses n'est vraisemblable.

Verneuil est arrivé, en 1876, à une théorie, que Reclus a exposée, la même année, au Congrès de l'Association française pour l'avancement des sciences, tenu à Clermont (*Progrès médical*, 18 novembre et 2 décembre 1876). Verneuil admet que, parmi les nombreux *bourgeons épithéliaux* qui se trouvent dans les gencives à l'époque de la première formation des dents, un certain nombre peuvent persister chez l'adulte et *se convertir, à un moment donné, en kystes par une simple production de sérosité à leur intérieur.*

Vers la même époque, Malassez poursuivait ses recherches, qui le conduisirent à une théorie analogue. Malassez démontra que, *dans les fongosités radiculo-dentaires, il existe souvent des masses épithéliales, reproduisant tous les caractères des débris épithéliaux paradentaires* et formées apparemment par ces débris hypertrophiés; parfois *ces masses épithéliales se creusent d'une petite cavité* représentant un kyste en miniature. Or, la paroi des kystes appendiculaires présente des traînées et des masses épithéliales absolument semblables à celles qu'on observe dans les fongosités des racines, et la cavité de ces kystes est tapissée de cellules identiques à celles des kystes miniature. Il est donc évident que *le kyste appendiculaire représente un stade avancé du développement des petits kystes.*

On sait que, la plupart du temps, les kystes appendiculaires siègent à l'extrémité de la racine. Cette particularité s'explique par ce fait que, les kystes étant presque toujours en rapport avec des dents cariées, les micro-organismes, qui pénètrent en suivant le canal dentaire, provoquent l'irritation des débris paradentaires les plus voisins, c'est-à-dire de ceux qui occupent les parties les plus profondes de la membrane alvéolo-dentaire.

Comment se fait-il, d'autre part, que la racine dentaire se trouve le plus souvent à nu dans la cavité du kyste? C'est que l'épithélium, en se développant, tend à s'insinuer entre le cément et la membrane alvéolo-dentaire. Si le débris

irrité, point de départ du kyste, est éloigné de la racine. il aura un développement plus excentrique, et la racine de la dent ne fera pas saillie dans l'intérieur du kyste.

La théorie que je viens d'exposer est déduite scientifiquement de recherches positives et donne une explication satisfaisante des faits observés. Aussi tend-elle à être généralement acceptée.

Je ne ferai donc que citer la théorie émise, en 1884, par Aguilhon de Sarran. D'après cet auteur, *la paroi du kyste serait de nouvelle formation* et pourrait être comparée aux parois d'enkystement qui se produisent autour des corps étrangers; *quant à l'épithélium, il proviendrait de l'endothélium des nombreux vaisseaux* qui se rendent à l'extrémité de la dent.

Les détails qui précèdent s'appliquent aux petits kystes appendiculaires. La *pathogénie des kystes uniloculaires non appendiculaires* a été expliquée de plusieurs façons. Les kystes, même volumineux, survenus chez l'adulte et en rapport avec une racine dentaire, ont été considérés comme des *kystes appendiculaires plus développés*. Mais une explication différente a dû être cherchée pour les kystes uniloculaires qui ne sont pas en rapport direct avec une racine de dent.

Lorsque ces derniers débutent avant la fin de l'évolution dentaire, on a admis qu'ils proviennent de la *dilatation d'un follicule dentaire*; ils constitueraient le groupe des *kystes de la période embryoplastique* de Broca.

Gosselin (*Clinique chirurgicale*, 1879, t. III, p. 268) a expliqué de la manière suivante les kystes développés au voisinage de dents sorties depuis longtemps. D'après lui, les mâchoires peuvent éprouver, au voisinage d'une racine altérée, une lésion se traduisant par la formation de sérosité dans l'épaisseur de l'os; cette *ostéite séreuse* serait un diminutif de l'ostéite purulente, que les dents produisent si fréquemment.

Mickulicz (*Beitrag zur Genese der Dermoïde am Kopfe*. In *Wiener med. Woch.*, 23-30 sept. et 7 oct. 1876, p. 952, 983 et 1004), ayant observé un kyste séparé d'une racine dentaire par une coque osseuse et par la paroi kystique, le regarda comme un *kyste dermoïde, dû à un renversement et à une inclusion du feuillet externe*, lesquels se seraient produits pendant la période fœtale.

Parmi ces diverses théories, celle de Gosselin n'est plus soutenable, depuis que l'on connaît la présence constante d'un revêtement épithélial tapissant la cavité kystique. Quant aux autres théories, elles ne s'appuient sur aucun argument probant.

Au contraire, tout porte à admettre, avec Malassez, que *les kystes uniloculaires non appendiculaires ont la même origine que les petits kystes appendiculaires*, et qu'ils naissent des débris paradentaires, aussi bien chez l'adulte que chez l'enfant. Ces débris, au lieu de se trouver au voisinage de la racine d'une dent sortie, comme dans les kystes soi-disant périostiques, seraient à une certaine distance des dents, de telle sorte que les kystes qui en dérivent pourraient prendre tout leur développement, sans jamais venir au contact des dents. Il est possible, d'ailleurs, que des kystes uniloculaires, primitivement indépendants de toute racine, arrivent, en se développant, à se mettre en contact avec une racine et même à être percés par elle.

En résumé, *les kystes uniloculaires appendiculaires ou non appendiculaires semblent reconnaître la même origine que les kystes dentifères* dont j'ai parlé dans le précédent article. Dans les kystes dentifères, les débris épithéliaux, point de départ du kyste, sont voisins d'une dent en voie de formation. Dans les

kystes uniloculaires, ces débris sont voisins de la racine d'une dent sortie, ou se trouvent à une certaine distance des dents.

Symptômes et diagnostic. — Les kystes uniloculaires se développent ordinairement *à la suite d'une carie dentaire ou d'une opération pratiquée sur les dents*; ce sont ces causes qui produisent l'irritation nécessaire au développement des kystes. Le plus souvent, il existe des *douleurs* plus ou moins vives, siégeant soit dans une des moitiés de la face, soit au niveau de l'alvéole atteint.

Les caractères présentés par la *tumeur* sont semblables à ceux des kystes dentifères; mais le volume des kystes uniloculaires est d'ordinaire moindre. La *marche* des kystes uniloculaires est également lente; de même que les kystes dentifères, ils peuvent finir par s'ouvrir ou par suppurer. Enfin on a observé des *récidives* du néoplasme, soit sous forme de kyste uniloculaire, soit sous forme de kyste multiloculaire ou d'épithélioma solide.

Le *diagnostic* des kystes uniloculaires est parfois difficile. Les circonstances dans lesquelles ils se développent et les douleurs qui les accompagnent peuvent faire croire à l'existence d'un *abcès dentaire*, et bien souvent ils ne sont reconnus que lorsqu'on arrache la dent à laquelle ils se trouvent appendus. Une ponction exploratrice sera indiquée dans les cas douteux.

Bien que les douleurs fassent partie du cortège symptomatique habituel des kystes uniloculaires, la lenteur de leur développement, leur forme circonscrite, l'absence d'engorgement ganglionnaire, la conservation de la santé générale empêcheront qu'on les confonde avec une *tumeur maligne*. Mais, tant que la fluctuation n'est pas perceptible, il est très difficile de poser un diagnostic précis.

Cependant l'existence d'une dent cariée au voisinage de la tumeur est un argument en faveur d'un kyste uniloculaire. D'autre part, si le système dentaire est au complet, on ne se trouve pas en présence d'un *kyste dentifère*, à moins que celui-ci ne soit en rapport avec une dent surnuméraire. On se rappellera, d'ailleurs, que, si les kystes uniloculaires se voient à tout âge, les kystes dentifères (de même que les *odontomes* inclus dans la mâchoire) ne surviennent guère qu'au moment de la seconde dentition ou du développement de la dent de sagesse.

L'*hydropisie du sinus maxillaire* pourrait être confondue avec un kyste volumineux de la mâchoire supérieure. D'après Verneuil, l'hydropisie du sinus se reconnaît à ce caractère que la dilatation se fait autant du côté des fosses nasales que du côté de la voûte palatine ou de l'orbite. Mais il peut en être de même dans les cas où le kyste a pénétré dans le sinus et lui a fait subir une dilatation excentrique. L'existence d'une hydropisie du sinus ne devra donc être considérée comme probable que si l'on constate, en même temps que la dilatation du sinus, l'absence de lésion dentaire dans son voisinage.

D'une manière générale, la *ponction exploratrice*, quand elle est praticable, est de nature à éclairer le diagnostic. Lors même que le contenu de la poche serait trop épais pour s'écouler au dehors, le trocart, promené dans la cavité du kyste, fournirait des renseignements utiles.

Traitement. — Quand un petit kyste appendiculaire se trouve arraché en même temps que la dent à laquelle il adhère, cela peut suffire à amener la guérison. Les kystes plus volumineux ont été traités par diverses méthodes, parmi lesquelles le drainage à l'aide de drains incompressibles et la résection de la paroi externe du kyste ont été les procédés jugés les meilleurs.

Mais on sait aujourd'hui que les kystes uniloculaires, de même que les kystes dentifères, sont susceptibles de récidiver, et que les récidives ne sont pas sans gravité. Le seul traitement rationnel de ces kystes consiste donc dans l'*extirpation aussi complète que possible de la poche*. Toutefois les dents en rapport avec les kystes pourront quelquefois être conservées.

4° KYSTES MULTILOCULAIRES

Les *kystes multiloculaires* des mâchoires, désignés encore sous les noms de *maladie kystique* ou d'*épithéliome kystique multiloculaire* des mâchoires, sont des néoplasies, macroscopiquement composées de plusieurs poches kystiques et dans lesquelles l'élément kyste domine par rapport au stroma. Cette définition, que j'emprunte à Albarran, élimine tout à la fois les kystes uniloculaires, qui renferment dans leur paroi une ou deux cavités microscopiques, et les tumeurs solides contenant des kystes.

Historique. — Cette affection a été signalée, pour la première fois, par Cusack (*Dublin Hosp. Rep.*, 1826, vol. IV, p. 29). En France, la première observation a été rapportée par Forget (*Recherches sur les kystes des os maxillaires et leur traitement*. Thèse de Paris, 1840).

Depuis cette époque, les faits publiés se sont multipliés, à tel point que Bernays (*Medical Record*, 1885, t. XXVIII, p. 1) a pu réunir 122 cas de kystes multiloculaires. Je rapporterai, à l'occasion de la pathogénie, les opinions successivement émises pour expliquer la formation de ces kystes.

Anatomie pathologique. — Les kystes multiloculaires sont *incomparablement plus fréquents à la mâchoire inférieure* qu'à la mâchoire supérieure.

Ils atteignent d'ordinaire un *volume* considérable, envahissant la moitié de la branche horizontale du maxillaire inférieur, parfois la branche montante jusqu'au-dessous du condyle, plus rarement la presque totalité de l'os. On a vu de ces kystes arriver au volume d'une tête d'enfant. Nés au centre du maxillaire, ils écartent les deux tables de l'os, qu'ils détruisent plus ou moins, et ils repoussent ou font tomber les dents: le bord inférieur de l'os résiste habituellement.

La *tumeur* est bosselée, irrégulière, osseuse par places, fluctuante ailleurs. Lorsqu'on y pratique une coupe, on aperçoit un nombre plus ou moins considérable de kystes, les uns grands, les autres petits. Ces poches kystiques communiquent entre elles: elles sont tapissées par une membrane souvent pulpeuse, rouge, vasculaire, et leur contenu peut présenter toutes les variétés observées dans les autres kystes des mâchoires. Le plus souvent, les kystes sont séparés par des travées formées par un tissu ferme et, en certains points, par des cloisons osseuses; celles-ci peuvent être assez nombreuses pour donner au maxillaire macéré un aspect alvéolaire: de même, la partie solide de la tumeur peut dominer dans un point déterminé. Enfin les poches kystiques sont quelquefois, tout comme les kystes uniloculaires, en rapport avec des racines dentaires qui se trouvent à nu dans la cavité.

Au point de vue histologique, le stroma de la tumeur est formé par du tissu fibreux et par des lamelles osseuses: par places, ce tissu fibreux est riche en

éléments cellulaires. Le stroma contient de nombreuses *productions épithéliales*, sous forme de cordons, de tubes irrégulièrement anastomosés, de masses irrégulières et de kystes microscopiques. Ces productions se rattachent à deux types : le type pavimenteux et le type adamantin.

Dans les productions du *type épithélial pavimenteux*, on voit des cellules polygonales avec ou sans filaments d'union. Certaines productions épithéliales présentent, à leur périphérie, une couche unique de cellules allongées, le centre de la masse étant formé par des cellules polygonales. Des globes épidermiques peuvent se rencontrer dans les kystes multiloculaires.

Dans les productions du *type adamantin*, les masses épithéliales offrent une rangée périphérique de cellules cylindriques et une partie centrale, formée par de petites cellules indifférentes ou par des cellules étoilées semblables à celles du tissu muqueux épithélial de l'organe de l'émail. Parfois on rencontre une couche d'émail entre les cellules épithéliales et la paroi conjonctive du kyste.

Les petits kystes, disséminés dans le stroma, ont une structure analogue à celle des productions épithéliales pleines. Il en est de même des grands kystes; mais, dans ces derniers, le revêtement épithélial présente des modifications dues à l'aplatissement des éléments par le liquide contenu dans la cavité.

Étiologie. — Les kystes multiloculaires des mâchoires se développent à tout *âge*. On les a rencontrés chez des enfants et chez des vieillards; mais il semble qu'ils soient plus fréquents vers l'âge de vingt ans.

On a noté, comme cause déterminante du néoplasme, l'existence de *lésions dentaires*, de la carie en particulier. D'autre part, ainsi que je l'ai fait remarquer dans les articles précédents, les kystes dentifères et les kystes uniloculaires peuvent récidiver sous forme de kystes multiloculaires.

Pathogénie. — Les théories émises sur la pathogénie des kystes multiloculaires sont nombreuses.

Lorsque je me suis occupé de la pathogénie des kystes uniloculaires, j'ai mentionné la théorie de Gosselin, qui explique la formation de ces kystes par une *ostéite séreuse*. Cette théorie, du reste inadmissible, a été appliquée par quelques auteurs aux kystes multiloculaires.

Denucé et Magitot ont considéré les kystes multiloculaires comme des *kystes folliculaires*. Magitot (*Arch. gén. de méd.*, 1872, t. XX, p. 399 et 680, et 1873, t. XXI, p. 157 et 437; *Bull. de la Soc. de chir.*, 1878, p. 410 et 437) suppose que plusieurs follicules dentaires deviennent simultanément kystiques, ou bien qu'un follicule kystique se cloisonne ultérieurement, ou encore que des débris épithéliaux déterminent une néoformation de follicules dentaires qui deviennent kystiques.

Kolaczek (*Arch. f. klin. Chir.*, Bd. XXI, p. 442, 1877), ayant eu l'occasion d'observer un kyste multiloculaire de la mâchoire inférieure, l'a regardé comme congénital et l'a rapporté à une *formation hétérotopique suivant le type glandulaire*.

Busch (*Berliner klin. Woch.*, 1877) croit (comme Mickulicz, pour les kystes uniloculaires) qu'il s'agit d'une *invagination du feuillet externe*, qui serait resté emprisonné dans la gencive.

D'après Falkson (*Arch. f. path. Anat.*, Bd. LXXVI, p. 505, 1879), les kystes multiloculaires ont pour point de départ un *développement anormal d'une partie de l'organe de l'émail*.

Pour Malassez (*Arch. de physiologie*, 1885, t. II, p. 597), *les débris paradentaires sont l'origine des kystes multiloculaires*, comme de tous les autres kystes des mâchoires. Malassez estime que les débris les plus superficiels donnent plus volontiers naissance à des productions épithéliales pavimenteuses, tandis que les débris profonds sont le point de départ des néoformations adamantines.

Enfin une dernière théorie a été émise par Eve (*Brit. med. Journal*, 1883, t. I, p. 1) et n'a pas tardé à être acceptée par Heath et par la plupart des auteurs anglais. Eve a vu des prolongements épithéliaux de la gencive, dont le centre avait subi une dégénérescence analogue à celle des kystes, et il a constaté, dans certains kystes multiloculaires, la continuité des masses épithéliales de la tumeur avec l'épithélium proliféré de la gencive. Il a conclu de là que *les kystes multiloculaires proviennent de l'épithélium de la gencive.*

Parmi toutes ces théories, les deux dernières sont certainement celles qui se basent sur les arguments les plus sérieux. Toutefois la théorie d'Eve ne saurait expliquer la formation des kystes développés au centre de la mâchoire, alors que l'épithélium de la gencive est normal. La théorie de Malassez, au contraire, rend parfaitement compte de ces faits; seule aussi, elle explique d'une façon satisfaisante les cas dans lesquels un kyste dentifère ou un kyste uniloculaire récidive sous forme de kyste multiloculaire.

Albarran (*Revue de chir.*, 1888, p. 741), tout en admettant la théorie paradentaire pour certains kystes multiloculaires, pense que ces kystes peuvent naître également de l'épithélium de la gencive. A l'appui de son opinion, Albarran dit que, dans un cas d'épulis, il a vu des prolongements partis de l'épithélium de la gencive et ayant subi la transformation adamantine.

Bien qu'on ne puisse émettre sur cette question que des hypothèses, il me paraît rationnel d'admettre, pour les kystes multiloculaires, une *origine unique* : *les débris paradentaires.* Lorsqu'il existe des prolongements épithéliaux de la gencive s'enfonçant dans la tumeur, ces prolongements ne joueraient qu'un rôle accessoire, comme le croit Malassez, et seraient le produit du même processus pathologique, qui agirait à la fois sur les débris paradentaires et sur l'épithélium gingival.

D'après cette manière de voir, *tous les kystes des mâchoires, quelle que soit leur forme, reconnaissent une seule et même origine.*

Symptômes. — Dans la grande majorité des cas, la *tumeur* naît dans la partie centrale d'une moitié du maxillaire inférieur et se développe surtout du côté externe de l'os. Assez régulière d'aspect, bosselée à la palpation, elle présente une consistance variable suivant les points et selon l'état de la lame osseuse. Ainsi on peut percevoir de la dureté, de la crépitation parcheminée, de la fluctuation.

Le *développement* de ces kystes est extrêmement lent, et leur évolution est celle des tumeurs bénignes. La *durée* de la maladie se chiffre par des années (parfois quinze et même vingt ans). En dehors des *douleurs dentaires*, les kystes multiloculaires n'occasionnent que rarement des souffrances; ils n'adhèrent pas aux téguments; les ganglions restent indemnes, et la santé générale n'est altérée que si le néoplasme, par son énorme volume, refoule le plancher de la bouche, gêne la respiration et la déglutition et rend l'alimentation difficile. Parfois une ou plusieurs poches s'ouvrent dans la bouche ou du côté de la peau, et les ouvertures peuvent rester fistuleuses.

Dans certains cas, *après une longue période de bénignité, le kyste prend les allures d'une tumeur maligne*. La partie solide de la tumeur se développe d'une façon prépondérante, et le kyste devient un sarcome ou un épithéliome. Cette transformation s'observe surtout dans les cas où les kystes multiloculaires ont récidivé.

La *récidive* se présente soit sous une forme semblable à celle de la tumeur primitive, soit sous la forme d'une tumeur solide sarcomateuse ou épithéliale, contenant un plus ou moins grand nombre de kystes. Il n'est pas rare que l'on observe des récidives multiples, parfois séparées les unes des autres par des intervalles de quelques années (douze ans dans un cas de Letenneur). Enfin la *généralisation* du néoplasme a été vue par Heath (*Brit. med. Journal*, 1887, t. I, p. 1322) à la suite de plusieurs récidives.

Diagnostic. — Les kystes multiloculaires peuvent être confondus avec un *cystosarcome*, et les difficultés du diagnostic sont parfois très grandes. Cependant la marche du sarcome est beaucoup plus rapide; sa consistance est charnue en certains points; enfin, s'il existe des douleurs violentes, un engorgement des ganglions, une altération de la santé générale, ce sont là autant d'arguments en faveur de l'existence du sarcome.

Traitement. — En Angleterre, on a longtemps appliqué aux kystes multiloculaires une opération, préconisée par Butcher et consistant à inciser la muqueuse qui recouvre la tumeur, à détruire la lame externe de l'os et à enlever avec la gouge le contenu des kystes et leur membrane.

L'expérience a prouvé que ce procédé ne met nullement à l'abri de la récidive. L'*extirpation totale du néoplasme* est certainement, pour les kystes multiloculaires comme pour tous les néoplasmes, la méthode qui donne le plus de garanties contre la récidive. C'est à elle que l'on devra recourir, en pratiquant les résections nécessaires pour enlever la totalité du kyste, quelque étendues que puissent être ces résections.

5° *ÉPITHÉLIOMES ADAMANTINS*

Historique. — Malassez, dans ses mémoires de 1885, concluait à l'existence de tout un groupe nouveau de néoformations épithéliales, groupe ayant pour type l'épithélium adamantin. Ces néoformations, ajoutait-il, peuvent se présenter sous forme de kystes ou de tumeurs solides. En tout cas, leur structure est si particulière, si caractéristique qu'il y a lieu d'ouvrir pour elles un chapitre spécial dans l'histoire des tumeurs.

Nous avons vu que les diverses variétés de kystes des mâchoires appartiennent par leur structure à ce groupe de néoplasmes. Il me reste à parler des tumeurs solides du même groupe, c'est-à-dire des *épithéliomes adamantins*.

Depuis les travaux de Malassez, de nouvelles observations d'épithéliomes adamantins ont été publiées. Elles sont dues à | Allgayer, Albarran, Audry, Nasse, Derujunsky, Kruse, Souligoux et Pilliet, Chibret, Becker, Nové-Josserand et Bérard, Bennecke.

Voici, du reste, l'indication de ces divers travaux :

Allgayer, Epithelialgeschwülste des Unterkiefers. In *Beit. zur klin. Chir.*, 1886, p. 427. — Albarran, Épithélioma adamantin du sinus maxillaire. *Soc. de biol.*, 1888. — Audry, Épithé-

lioma oligokystique du maxillaire inférieur. *Soc. de biol.*, 1888. — Nasse, Centrales parodontäres Kystom des Unterkiefers. In *Deutsche Gesellschaft für Chirurgie*, 19e Congrès, 1890. — Derujunsky, Ueber einen epithelialen Tumor im Unterkiefer. In *Wiener klin. Woch.*, 1890, n° 40. — Kruse, Ueber die Entwickelung cystischer Geschwülste. In *Arch. für path. Anat.*, CXXIV, 1. — Pilliet et Souligoux, Kyste multiloculaire du maxillaire inférieur. In *Bull. de la Soc. anat.*, déc. 1892. — Chibret, Contribution à l'étude anatomo-pathologique des épithéliomas adamantins. Thèse de Paris, 1894. — Becker, Zur Lehre von den gutartigen centralen Epithelialgeschwülsten der Kieferknochen. In *Arch. für klin. Chir.*, Bd. XLVII, Hft. 3 et 4. — Nové-Josserand et Bérard, Sur une variété de tumeur solide des maxillaires d'origine paradentaire. In *Revue de chir.*, 1894, p. 477. — Bennecke, Beitrag zur Kenntniss der centralen epithelialen Kiefergeschwülste. In *Deutsche Zeit. für Chir.*, XLII, p. 424.

Anatomie pathologique. — La description anatomo-pathologique, qui va suivre, est empruntée à l'importante thèse de Chibret.

Les épithéliomes adamantins siègent *presque exclusivement sur le maxillaire inférieur*, très rarement sur le maxillaire supérieur (cas d'Albarran). Ils se développent toujours au centre de l'os, en écartant ses deux tables, et sont, par conséquent, entourés d'une *coque osseuse* plus ou moins complète.

A la coupe, le tissu du néoplasme est d'ordinaire ferme, d'aspect fibreux, rarement mou, gélatineux. Il est habituellement creusé de *cavités kystiques* de dimensions variables. D'ailleurs, toutes les formes de transition existent entre les tumeurs complètement solides et les tumeurs franchement kystiques qui constituent les kystes multiloculaires des mâchoires.

Au point de vue histologique, ces tumeurs présentent un stroma formé de *tissu fibreux* riche en éléments cellulaires. Au milieu de ce tissu fibreux, qui compose la masse principale du néoplasme, se voient des *amas de cellules épithéliales revêtant le type des cellules de l'organe adamantin*. En certains points cependant, les productions épithéliales présentent quelquefois le type malpighien.

Les productions épithéliales de type adamantin peuvent présenter des phases de différenciation plus ou moins élevées. Tantôt, mais rarement, il n'existe que des travées de cellules polyédriques; les cellules cylindriques à type adamantin n'apparaissent que dans les extrémités renflées des travées.

Dans la forme habituelle, les amas épithéliaux sont composés de cellules périphériques cylindriques et de cellules centrales indifférentes ou étoilées. Ces amas peuvent donner naissance à des kystes, par suite de l'agrandissement et de la fusion des espaces compris entre les cellules étoilées; le revêtement de la cavité est alors constitué par les cellules cylindriques périphériques plus ou moins aplaties.

Enfin, dans un troisième type, on trouve, outre les formes épithéliales précédentes, des cellules cylindriques, absolument semblables aux cellules de l'émail et qui reposent sur des formations d'émail et d'un tissu spécial moins différencié que la dentine (*tissu cémento-dentinaire* de Malassez).

Nous avons vu déjà que Malassez rattache aux épithéliomes adamantins certains odontomes.

Étiologie et pathogénie. — Les épithéliomes adamantins ont été observés à tout *âge*. Mais si l'on prend soin de noter l'époque du début du néoplasme, on constate qu'il s'est développé surtout chez des sujets jeunes, âgés de moins de trente ans.

Les auteurs sont généralement d'accord pour admettre que *les épithéliomes adamantins naissent aux dépens des débris épithéliaux paradentaires*. Peut-être quelques-uns de ces néoplasmes reconnaissent-ils pour point de départ l'épithélium de la gencive.

En tout cas, il n'est pas douteux que ces tumeurs ne constituent, avec les diverses variétés de kystes des mâchoires, un groupe pathologique, caractérisé par des néoformations épithéliales de type adamantin et probablement d'origine paradentaire.

Symptômes. — Les épithéliomes adamantins *se rapprochent par leurs symptômes des tumeurs bénignes* et, en particulier, des kystes des mâchoires.

Ils ont comme siège de prédilection l'angle du maxillaire inférieur. Ils sont entourés d'une coque osseuse et tendent à faire saillie sur la face externe de l'os. Leur développement ne s'accompagne d'ordinaire ni de phénomènes douloureux, ni de réaction du côté des parties voisines, bien que cependant la suppuration autour du néoplasme ait été observée. Enfin ils peuvent troubler l'évolution des dents.

La *marche* de ces tumeurs est habituellement lente et progressive; elles mettent plusieurs années à évoluer. On n'a pas observé jusqu'à présent d'envahissement ganglionnaire.

Ces caractères font penser à un néoplasme bénin ou à un kyste dentaire. Le *diagnostic* exact ne peut guère être posé qu'au cours d'une opération. Le chirurgien tombe alors sur une coque osseuse, contenant une tumeur solide bien délimitée; souvent une dent, plus ou moins bien formée, se voit dans le néoplasme ou à son voisinage.

Pronostic. — Le pronostic des épithéliomes adamantins est d'ordinaire *bénin*. La guérison définitive peut être obtenue par la simple ablation de la tumeur. Toutefois nous avons vu que les divers kystes des mâchoires sont susceptibles de récidiver, voire même de se généraliser. Les épithéliomes adamantins doivent obéir à la même loi, bien qu'on ne cite pas encore d'exemple positif de récidive.

Traitement. — La conséquence à tirer de ces faits, c'est qu'il importe de pratiquer l'*extirpation totale du néoplasme*. Mais tout en observant cette règle, on est autorisé, vu la bénignité habituelle de la tumeur, à limiter les désordres au strict minimum, à se contenter d'une abrasion complète et soigneuse du tissu morbide.

II

TUMEURS D'ORIGINE NON DENTAIRE

Les tumeurs dont j'ai à m'occuper dans ce chapitre sont toutes des tumeurs solides. En effet, il ne semble pas que l'on ait observé des kystes hydatiques dans les mâchoires, et les kystes du sinus maxillaire ont été décrits dans une autre partie de ce livre. Les autres kystes des mâchoires sont d'origine dentaire, à l'exception peut-être de quelques cas isolés (Heurtaux, Albarran), considérés comme des *épithéliomas mucoïdes à cellules caliciformes* ou *à cellules vibratiles*, et dont la pathogénie est obscure.

Parmi les néoplasmes solides des mâchoires, les tumeurs de l'orbite, des fosses nasales, du sinus maxillaire ont déjà été étudiées. Celles de la voûte

palatine seront décrites ultérieurement. Enfin l'étude des épulis sera rattachée à celle des affections des gencives, bien que ces tumeurs aient en réalité pour point de départ le squelette.

J'aurai donc à considérer ici principalement les néoplasmes, qui occupent le corps proprement dit du maxillaire supérieur ou le maxillaire inférieur, abstraction faite des tumeurs limitées au bord alvéolaire.

Les néoplasmes, que je vais étudier, sont d'une *fréquence* très inégale. O. Weber, dans le *Traité de chirurgie* de Pitha et Billroth, a donné, relativement aux tumeurs des mâchoires, les deux tableaux suivants, qui portent sur un total de 710 cas.

MAXILLAIRE SUPÉRIEUR

Tumeurs osseuses	52 cas.
Tumeur vasculaire	1 —
Fibromes et fibromes caverneux	17 —
Sarcomes	84 —
Enchondromes	8 —
Kystes	20 —
Polypes muqueux	7 —
Carcinomes	133 —
Mélanomes	5 —
	307 cas.

MAXILLAIRE INFÉRIEUR

Ostéomes vrais	25 cas.
Angiomes	2 —
Fibromes	23 —
Sarcomes	132 —
Enchondromes	14 —
Chondromes ostéoïdes	18 —
Kystes	25 —
Carcinomes	162 —
Mélanomes	2 —
	403 cas.

Il y a des réserves à faire sur cette statistique, qui remonte à une époque relativement ancienne. Ainsi les angiomes, qui y figurent, sont probablement des sarcomes très vascularisés. D'autre part, suivant la remarque de Weber lui-même, le nombre des carcinomes (dénomination sous laquelle les Allemands réunissent les épithéliomes et les carcinomes proprement dits) se trouve exagéré, par suite de la confusion souvent faite entre les sarcomes et les cancers.

D'après les chiffres de Weber, les tumeurs du maxillaire inférieur seraient plus fréquentes que celles du maxillaire supérieur. Birnbaum (*Deutsche Zeitschr. f. Chir.*, t. XXVIII, p. 499), en réunissant les cas observés à l'hôpital Augusta, à Berlin, dans le service de Küster, de 1871 à 1887, est arrivé à une proportion inverse : 42 tumeurs à la mâchoire supérieure et 21 à la mâchoire inférieure.

Sur ces 63 tumeurs, Birnbaum compte :

Carcinomes	29 cas.
Sarcomes	22 —
Adénomes	2 —
Fibromes (naso-pharyngiens)	2 —
Kystes	6 —
Ostéome	1 —
Gomme	1 —
	63 cas.

Je vais passer successivement en revue les ostéomes, les fibromes, les myxomes, les lipomes, les chondromes, les sarcomes, enfin les épithéliomes et les carcinomes des mâchoires. Pour éviter des redites, je commencerai par exposer les caractères spéciaux à chaque tumeur; je réunirai ensuite, dans un article d'ensemble, les considérations relatives au diagnostic et au traitement de ces tumeurs.

1° *OSTÉOMES*

Je n'ai pas à m'occuper, dans cet article, de l'affection que j'ai décrite précédemment sous le nom d'*hypertrophie diffuse des maxillaires*. Je laisserai de côté également les *ostéomes du sinus maxillaire*, variété toute spéciale, dont il a été question à propos des maladies du sinus.

Anatomie pathologique. — Les *ostéomes* des maxillaires ont été divisés par les auteurs en *ostéomes centraux* ou *énostoses* et en *ostéomes sous-périostiques* ou *exostoses proprement dites*.

Les ostéomes du sinus maxillaire rentrent dans la première catégorie. D'autre part, il semble que certains ostéomes prennent naissance sur l'une des parois du sinus et envahissent le sinus en se développant; cette variété est essentiellement distincte de la précédente et forme un autre groupe d'ostéomes centraux. Il est douteux que des ostéomes puissent naître dans l'épaisseur du maxillaire supérieur ou du maxillaire inférieur.

La plupart des ostéomes des mâchoires sont sous-périostiques. Au maxillaire inférieur, leur siège de prédilection est la face externe de la branche montante, ou encore l'angle de la mâchoire. Au maxillaire supérieur, ils occupent de préférence les portions nasale et palatine de l'os.

Il est à remarquer que bien souvent on a pris pour des ostéomes des tumeurs de nature différente. Ainsi des *odontomes* ont été considérés comme des ostéomes éburnés, siégeant dans l'épaisseur de l'os. Les tumeurs, décrites sous le nom d'*ostéomes spongieux*, se rapportent, en général, à des néoplasmes primitivement mous (fibromes, chondromes, sarcomes), ayant subi la métamorphose calcaire ou l'ossification. Ces confusions, faites par les auteurs anciens, obligent à n'accepter qu'avec circonspection les observations qu'ils ont publiées.

Le plus souvent, les ostéomes des mâchoires sont *compacts* ou *éburnés*. Cependant dans deux cas d'ostéomes du maxillaire supérieur relatés par Pilliet (*Bull. de la Soc. anat.*, 30 mai 1890), et dans une observation d'ostéome du maxillaire inférieur publiée récemment par Berger (*Bull. de la Soc. de chir.*, 1896, p. 139), la tumeur était formée par du tissu osseux jeune en voie de développement, ayant encore l'aspect *spongieux*. Dans le cas de Berger, l'ostéome faisait saillie surtout au niveau du bord alvéolaire et débordait presque également les faces interne et externe de l'os.

Une particularité curieuse a été observée par Hofmeister (*Berl. klin. Woch.*, 21 oct. 1895, p. 925). Une exostose colossale du maxillaire inférieur, dont le début remontait à 15 ans, chez une jeune fille de 27 ans, s'accompagnait de la présence, dans les parties molles sus-jacentes, d'environ 70 *ostéomes isolés*, variant du volume d'un grain de sable à celui d'une cerise.

Étiologie. — On sait que, d'une manière générale, les exostoses diffèrent absolument, par leur étiologie, des autres tumeurs des os : elles sont le résultat soit d'un travail inflammatoire, soit d'un vice de développement.

Aux mâchoires, les exostoses semblent être d'ordinaire *de nature irritative*. Les unes sont d'*origine traumatique*. D'autres sont dues à la *syphilis*. Enfin le développement des exostoses des mâchoires est assez souvent sous l'influence d'une affection du système dentaire, en particulier de l'*éruption difficile d'une dent de sagesse*. Dans ce dernier cas, c'est vers l'angle du maxillaire inférieur que siège le gonflement.

Il arrive toutefois que des ostéomes se développent aux maxillaires, sans qu'il soit possible d'en découvrir la cause. Il en était ainsi dans l'observation de Berger et dans un cas de Lejars (*Gaz. hebd.*, 1896, p. 1105).

Les ostéomes se rencontrent principalement chez des *sujets jeunes*. Mais ils ont été observés également à un âge plus avancé.

Symptômes. — Le symptôme caractéristique des exostoses des mâchoires est l'*extrême dureté* de ces tumeurs. Ces néoplasmes ont d'ordinaire une forme lisse et arrondie.

Si on s'en rapporte aux faits publiés, les exostoses des mâchoires atteignent parfois un *volume* considérable, au point de causer des troubles graves : la destruction du globe oculaire, des accidents cérébraux mortels auraient été observés dans des cas d'exostoses de la mâchoire supérieure. Toutefois il n'est pas certain que ces tumeurs énormes aient été des ostéomes.

Les ostéomes des mâchoires peuvent se développer *lentement* et *sans douleur*. D'autres fois, leur développement est *assez rapide*, ou bien il existe des *douleurs vives*, qui éveillent l'idée d'une tumeur maligne. Ces particularités ne sauraient étonner, si l'on songe que l'affection prend habituellement naissance sous l'influence d'un processus inflammatoire.

Dans le cas de Berger, une suppuration s'était déclarée autour de la tumeur. Une incision exploratrice ayant montré qu'il s'agissait, non d'une nécrose, mais d'un néoplasme, Berger, vu l'évolution rapide de la tumeur (un an et demi), posa le diagnostic d'ostéosarcome et pratiqua la résection de toute une moitié du maxillaire inférieur.

On rencontrera ainsi des difficultés de diagnostic, qui pourront exposer à des erreurs et conduire à une thérapeutique trop radicale.

Pronostic. — Les ostéomes sont des *tumeurs éminemment bénignes*. Cependant l'ablation incomplète d'un ostéome peut être suivie d'une *récidive*, comme le prouve un fait observé par Jalaguier (*Semaine médicale*, 1889, p. 151). Il s'agissait d'un ostéome sous-périosté du maxillaire inférieur, survenu, chez un garçon de quinze ans, consécutivement à l'éruption vicieuse d'une dent de sagesse : la tumeur, de volume notable, occupait le côté droit du maxillaire inférieur, depuis le niveau de la canine jusqu'à celui de l'arcade zygomatique. Jalaguier se fit jour à travers la masse osseuse et enleva la dent de sagesse déviée. Malgré cette intervention, qui s'était attaquée à la cause de la tumeur, la néoformation osseuse recommença : deux opérations successives furent encore nécessaires, et la guérison ne fut obtenue qu'après l'ablation complète des couches osseuses sous-périostées qui constituaient le néoplasme.

[A. HEYDENREICH.]

2° *FIBROMES*

Anatomie pathologique. — Les *fibromes*, plus rares au maxillaire supérieur qu'au maxillaire inférieur, où ils ont été bien étudiés par Bauchet (*Des tumeurs fibreuses du maxillaire inférieur*. Thèse de Paris, 1854) et par Paget, se divisent en deux variétés : les *fibromes centraux* et les *fibromes périphériques*.

Au *maxillaire supérieur*, les *fibromes centraux* atteignent parfois un énorme développement. On les voit faire saillie à la face externe du maxillaire, proéminer dans la bouche en envahissant la voûte palatine, repousser le plancher du sinus maxillaire, ou détruire sa paroi et pénétrer dans sa cavité. La formation d'une coque osseuse autour de la tumeur est rare à la mâchoire supérieure; le plus souvent, le néoplasme débute dans le voisinage de la surface de l'os et traverse rapidement la lame osseuse qui le sépare du périoste.

Les *fibromes centraux du maxillaire inférieur* siègent presque exclusivement sur les parties latérales de la branche horizontale de l'os. En se développant, ils peuvent envahir la branche verticale et même s'étendre jusqu'au condyle et à l'apophyse coronoïde. L'existence d'une coque osseuse autour de la tumeur est fréquente. Cette coque, parfois très volumineuse, est toujours interrompue en haut, et à ce niveau la masse fibreuse dépasse le bord alvéolaire, déviant ou faisant tomber les dents. Il est même arrivé, dans quelques cas, qu'une tumeur fibreuse volumineuse de la mâchoire inférieure ait amené par compression une déformation du maxillaire supérieur.

Nous avons vu précédemment que, dans le groupe des odontomes embryoplastiques admis par Broca, les *odontomes fibreux* constituent la variété la plus fréquente. Pour Virchow, les odontomes fibreux ne sont autre chose que des fibromes. Il n'est pas possible encore de trancher définitivement cette question. On dit que les fibromes sont des tumeurs diffuses, qui se continuent insensiblement avec le tissu osseux voisin, tandis que les odontomes fibreux sont nettement enkystés et isolés du tissu osseux ambiant; mais il faut reconnaître que ce caractère différentiel est loin d'être toujours nettement appréciable.

Quoi qu'il en soit, le *point de départ des fibromes centraux d'origine non dentaire* n'est pas encore clairement établi. On a songé au ligament alvéolo-dentaire, au tissu conjonctif des canalicules de Havers, au tissu médullaire de l'os. Si l'on considère que les fibromes centraux des os ne se rencontrent guère que dans les maxillaires, on arrive à conclure qu'ils doivent prendre naissance dans un tissu spécial aux mâchoires, probablement *dans le ligament alvéolo-dentaire*.

Les *fibromes périphériques* des mâchoires sont plus rares que les fibromes centraux. Il est exceptionnel qu'on les rencontre sur le corps de l'un ou de l'autre des maxillaires. Ils sont un peu plus fréquents au niveau du rebord alvéolaire et constituent alors une des variétés des tumeurs désignées sous le nom d'*épulis*.

Les épulis (de ἐπί, sur, et οὖλον, gencive), en dépit de leur nom, ne naissent pas dans les gencives; elles ont pour point de départ l'os ou le périoste. Le plus souvent, les épulis sont des sarcomes. Les *épulis fibreuses*, beaucoup moins fréquentes, se présentent sous plusieurs formes : petites tumeurs saillantes entre deux dents, ou, au contraire, tumeurs débordant en tous sens l'arcade alvéolaire, pouvant occuper une grande étendue de la mâchoire et même envahir le corps de l'os; tantôt elles ont une base assez large, tantôt elles sont

pédiculées. Je n'insisterai pas sur cette forme de fibrome des mâchoires; conformément à l'usage, les épulis seront décrites avec les maladies des gencives.

Les fibromes des mâchoires sont des *fibromes fasciculés*. Ils subissent assez souvent certaines *transformations* partielles, telles que la calcification, l'ossification, plus rarement la transformation cartilagineuse. Dans d'autres cas, des cavités kystiques se développent dans l'épaisseur de la tumeur, ou bien celle-ci présente une vascularisation anormale. Enfin il paraît bien démontré que parfois les fibromes des maxillaires se transforment en sarcomes.

Étiologie. — Bien que les fibromes des mâchoires aient été observés à tous les *âges*, ces tumeurs se développent surtout chez des sujets encore jeunes.

Assez souvent, ces fibromes reconnaissent une *cause locale*, par exemple un coup sur la région où se forme la tumeur, ou quelque phénomène pathologique du côté de l'appareil dentaire (avulsion d'une dent, racine abandonnée dans un alvéole, carie dentaire). Ces tumeurs sembleraient donc être de nature irritative, et leurs relations avec les affections dentaires viennent à l'appui de l'hypothèse, qui leur assigne comme origine le ligament alvéolo-dentaire.

Symptômes. — Les *symptômes fonctionnels* des fibromes des mâchoires se réduisent d'ordinaire aux troubles produits par l'augmentation de volume de l'os : gêne de la mastication, de la parole et même de la respiration. Les fibromes du maxillaire supérieur peuvent, en se développant vers le haut, provoquer l'obstruction des fosses nasales et l'exophthalmie. Ceux de la mâchoire inférieure refoulent la langue en arrière et arrivent à comprimer le larynx. Les fibromes qui envahissent les arcades alvéolaires peuvent faire tomber les dents, ou simplement les dévier. Du reste, les *douleurs* font défaut, sauf dans les cas exceptionnels où la tumeur exerce une compression sur un des nerfs de la région.

Comme *signes physiques*, on constate l'augmentation de volume de l'os, augmentation dont la forme est des plus variables. S'il s'agit d'un fibrome central, la consistance de la tumeur n'est pas perceptible au début; elle est masquée par la couche osseuse qui entoure le néoplasme. Au maxillaire inférieur, la sensation de crépitation parcheminée n'est pas rare; au maxillaire supérieur, elle est exceptionnelle. Quoi qu'il en soit, les caractères des fibromes ne peuvent être constatés que lorsqu'on se trouve en face d'un fibrome périphérique, ou d'un fibrome central qui a franchi sa coque osseuse.

Dans ces conditions, la tumeur est dure, plus ou moins élastique, mais de consistance égale partout. Sa surface est lisse; la peau ou la muqueuse qui la recouvrent sont saines. Cependant on a vu la muqueuse s'ulcérer par la pression des parties voisines; mais elle ne présente pas alors les fongosités saignantes qui s'observent dans les tumeurs malignes.

Marche et pronostic. — Les fibromes des mâchoires se développent d'ordinaire avec une *grande lenteur*. Quelquefois cependant la marche de la tumeur, d'abord lente, *devient tout à coup rapide*, à la suite d'un traumatisme ou même sans cause appréciable. Les fibromes peuvent atteindre alors un volume considérable; même dans ce cas, ils se bornent habituellement à repousser les tissus voisins sans les envahir, et ils ne déterminent pas l'engorgement des ganglions.

Les fibromes des mâchoires sont des *tumeurs bénignes*, en ce sens qu'ils ne se généralisent pas et qu'ils ne récidivent pas après ablation, à moins que l'extir-

pation n'ait pas été complète. Toutefois, le pronostic doit être réservé, à cause de la *transformation possible du fibrome en sarcome*; quand cette transformation s'observe, l'évolution de la tumeur est celle d'une tumeur maligne.

3° *MYXOMES*

Les *myxomes* des os, assez rares en général, se rencontrent particulièrement aux deux mâchoires. Volkmann les fait naître de l'intérieur de l'os. D'après Cornil et Ranvier, au contraire, ils prennent naissance sous le périoste.

Le plus souvent, le myxome des mâchoires n'est pas un myxome pur; quelques points de la tumeur ont subi la transformation fibreuse, cartilagineuse, ou même sarcomateuse; d'autres fois, des cavités kystiques se forment au sein de la masse morbide.

Les myxomes des maxillaires peuvent atteindre un très grand volume. Lorsqu'ils apparaissent à l'extérieur, on constate qu'ils sont mous, presque fluctuants. Ils ne déterminent, d'ailleurs, ni l'ulcération de la peau, ni l'engorgement des ganglions.

Les myxomes sont des *tumeurs bénignes*, à marche assez lente. Le pronostic devient plus sérieux quand le néoplasme présente des points sarcomateux.

4° *LIPOMES*

Il existe dans la science deux observations de *lipomes* du maxillaire supérieur.

La première, due à Viard (*Bull. de la Soc. anat.*, mai 1850, t. XXV, p. 142), concerne une tumeur trouvée sur le cadavre d'un homme mort de méningite. Le maxillaire supérieur droit présentait à peu près le volume d'un œuf de dinde. Une masse graisseuse avait pris presque entièrement sa place et remplissait la cavité du sinus maxillaire. Cependant l'affection paraissait n'avoir pas débuté par ce sinus; car on trouvait, dans l'épaisseur de la tumeur, des lamelles osseuses entre-croisées et séparées les unes des autres par du tissu adipeux.

Le second exemple de lipome du maxillaire supérieur est une pièce, recueillie également sur un cadavre par Triquet (Soc. de biologie, 5 avril 1851). La tumeur, tout à fait analogue à la précédente, avait le volume d'un œuf de poule.

5° *CHONDROMES*

Anatomie pathologique. — Les *chondromes* des mâchoires, notablement plus rares que les fibromes, s'observent plus souvent à la mâchoire inférieure qu'à la mâchoire supérieure.

Ils prennent naissance soit dans l'épaisseur même de l'os (*enchondromes*), soit sous le périoste (*périchondromes*). D'après certains auteurs, l'enchondrome se développe surtout à la mâchoire inférieure, tandis que les tumeurs cartilagineuses du maxillaire supérieur sont presque exclusivement des périchondromes. Mais il faut reconnaître qu'en général la distinction entre les deux variétés est difficile ou même impossible à faire, à moins que la tumeur ne soit de date récente.

Dans un rapport lu à la Société de chirurgie, à propos d'une observation de

Kirmisson, Paul Berger (*Bull. de la Soc. de chir.*, 1885, p. 295) a étudié spécialement les *chondromes du maxillaire supérieur*. Il indique comme point de départ de la tumeur, par ordre de fréquence : le bord alvéolaire de l'os (10 cas), sa face antérieure (7 cas), le sinus maxillaire (4 cas), l'apophyse nasale (3 cas), enfin la voûte palatine, la paroi externe des fosses nasales, la face interne de l'orbite. Dans trois cas, le chondrome, parti de l'ethmoïde ou de la base du crâne, n'avait envahi le maxillaire supérieur que consécutivement.

Le développement ultérieur de ces chondromes est, dans une certaine mesure, sous la dépendance de leur siège originel. Mais, quand ils ont acquis un volume notable, l'aspect de la tumeur est sensiblement semblable, quel qu'en soit le point de départ. On peut voir alors la cavité buccale envahie, au point que le maxillaire inférieur est repoussé, les fosses nasales oblitérées, l'œil recouvert par la tuméfaction ou chassé de son orbite : les prolongements de la tumeur peuvent envahir même la région parotidienne et la cavité naso-pharyngienne.

A la *mâchoire inférieure*, où les chondromes débutent plutôt dans l'intérieur de l'os, ces tumeurs sont alors enfermées dans une coque osseuse habituellement incomplète. On a observé, au maxillaire inférieur, des périchondromes énormes, entourant la presque totalité de l'os et le débordant considérablement en haut et en bas. Dans un cas de ce genre, dont la pièce est conservée au Collège des chirurgiens de Londres, la tumeur mesurait deux pieds de circonférence et six pouces d'épaisseur.

La plupart des tumeurs cartilagineuses des maxillaires sont des *chondromes proprement dits*, appartenant surtout aux groupes des chondromes hyalins, des chondromes ossifiants et des fibro-chondromes. D'autres fois, *la tumeur est mixte*, tenant à la fois du chondrome et du sarcome (*chondro-sarcome*) ; ou bien il s'agit d'un de ces néoplasmes, que Virchow appelle *chondromes ostéoïdes* et que Cornil et Ranvier séparent des chondromes sous le nom de *tumeurs ostéoïdes*.

Étiologie. — Les chondromes des mâchoires ont été observés à tout *âge*. Mais ils se voient principalement chez des sujets jeunes. Les causes de leur développement sont inconnues.

Symptômes. — Le début de la tumeur est quelquefois marqué par des *douleurs dentaires* ou par un sentiment de gêne et de pesanteur. Dans d'autres cas, le malade constate simplement l'augmentation de volume de l'os.

Les progrès de la tumeur sont généralement *très lents*. Les *troubles* qui résultent de son accroissement sont les mêmes que ceux que provoquent les fibromes des mâchoires ; je n'y insisterai donc pas. D'autre part, tous les néoplasmes des maxillaires présentent des *signes physiques* analogues, tant qu'ils restent enfermés dans l'enceinte de l'os. Les chondromes, une fois qu'ils ont franchi cette enceinte, sont des tumeurs d'ordinaire dures, de consistance parfois inégale, avec des portions molles, presque fluctuantes et des saillies noueuses.

Marche et pronostic. — *Une distinction capitale doit être faite, au point de vue de la marche, entre les chondromes proprement dits et les faux chondromes.* C'est ainsi que les chondro-sarcomes évoluent rapidement, dans l'espace d'un ou deux ans par exemple, avec les caractères des tumeurs malignes. Les tumeurs ostéoïdes semblent avoir une marche encore plus rapide.

Quant aux chondromes proprement dits, ce n'est qu'exceptionnellement

qu'ils évoluent d'une semblable façon; le plus souvent, leur développement est très lent, la tumeur n'atteint un certain volume qu'au bout de longues années, parfois après vingt ou trente ans, davantage même.

Les chondromes, en se développant, peuvent amener des troubles graves : la perte de la vision par compression de l'œil ou du nerf optique, la perforation de la base du crâne et l'irruption de la tumeur dans la cavité encéphalique ont été observées. Mais les tissus voisins ne sont envahis que rarement par le produit pathologique, qui reste d'ordinaire parfaitement circonscrit; l'ulcération est exceptionnelle, et l'engorgement des ganglions fait constamment défaut. Enfin, les chondromes des mâchoires semblent ne pas se généraliser.

D'après les détails qui précèdent, ces tumeurs seraient donc *bénignes*, et cependant les *récidives* ne sont pas absolument rares, non seulement pour les faux chondromes, qui sont de vraies tumeurs malignes, mais encore pour les chondromes proprement dits. Pour ces derniers toutefois, la récidive provient le plus souvent d'une ablation incomplète du mal, due à une opération trop restreinte. Ajoutons que l'extension de la tumeur peut occasionner la *mort* du malade.

6° *SARCOMES*

De toutes les tumeurs primitives des maxillaires, les *sarcomes* sont certainement les plus fréquentes. Si les statistiques indiquent une fréquence plus grande des carcinomes des mâchoires, cela tient au nombre considérable des cancers propagés aux maxillaires, ainsi qu'à ce fait que beaucoup de sarcomes ont été considérés à tort par les auteurs comme de vrais cancers.

Les travaux relatifs aux sarcomes des mâchoires sont nombreux; je me bornerai à citer les suivants :

Eug. Nélaton, Mémoire sur une nouvelle espèce de tumeurs bénignes des os, ou tumeurs à myéloplaxes. Thèse de Paris, 1860. — Terrillon et Bez, Tumeur à myéloplaxes du maxillaire supérieur; généralisation osseuse. In *Bull. de la Soc. anat.*, 1872, p. 56. — Kolaczek, Ueber den Angiosarkom. In *Deutsche Zeit. für Chir.*, 1878, t. IV, p. 1 et 165. — Estlander, Étude clinique sur le sarcome du maxillaire supérieur. In *Revue de méd. et de chir.*, 1879, t. III, p. 380. — Kolaczek, Acht neue Fälle von Angiosarkom. In *Deutsche Zeit. für Chir.*, 1880, t. XIII, p. 1. — Truka, Ein Fall von ungewöhnlich grossem centralen Osteosarcom des Oberkiefers; Extirpation; Heilung. In *Zeitschrift für Heilk.*, Prague, 1880, t. I, p. 343. — Marshall, Sarcoma of superior maxilla in a child eight years old; removal. In *British med. Journal*, 1883, t. II, p. 1017. — Andrieu, Sarcome ossifiant de la mâchoire inférieure. In *Revue odontologique*, Paris, 1884, t. III, p. 401.

Anatomie pathologique. — Parmi les *sarcomes* des mâchoires, les uns se développent au centre même de l'os (*sarcomes centraux*), d'autres naissent sous le périoste (*sarcomes périphériques* ou *périostéaux*); enfin il est des sarcomes qui partent du bord alvéolaire et dont on a fait une variété spéciale, sous le nom d'épulis (*épulis sarcomateuses*).

Les *sarcomes centraux* se développent en écartant les parois du maxillaire; celles-ci cèdent d'ordinaire d'une façon inégale, de sorte que la tumeur proémine davantage vers l'extérieur ou vers l'intérieur. La paroi amincie de l'os se laisse traverser plus vite par les sarcomes que par les autres tumeurs que je viens d'étudier.

Le plus souvent, les sarcomes centraux des mâchoires sont des *sarcomes myéloïdes*, c'est-à-dire de ces néoplasmes appelés encore *tumeurs myéloïdes* ou

tumeurs à myéloplaxes. La description qu'Eugène Nélaton a donnée, en 1860, des tumeurs à myéloplaxes s'applique principalement à celles de ces tumeurs qui occupent les maxillaires. Les sarcomes myéloïdes se distinguent par une coloration rouge brun, sanguine, que l'on a comparée à celle de la rate ou du poumon hépatisé. Leur consistance est tantôt assez ferme, tantôt tout à fait molle, d'autres fois seulement friable. Au point de vue de la structure, la tumeur est constituée surtout par des myéloplaxes.

Cependant, indépendamment de ces éléments, les sarcomes myéloïdes contiennent des cellules arrondies, petites, ou cellules embryonnaires, souvent aussi des cellules allongées, fusiformes. Lorsque ces éléments accessoires sont en nombre plus considérable, la tumeur change d'aspect : elle devient plus ferme, et sa coloration est blanchâtre ou grisâtre. Alors on n'est plus en présence d'un sarcome myéloïde; suivant que les cellules embryonnaires ou les cellules fusiformes prédominent, il s'agit d'un *sarcome encéphaloïde* ou d'un *sarcome fasciculé*.

Parmi les transformations que peuvent subir les sarcomes centraux des mâchoires il faut citer la formation de kystes au sein de la tumeur (*kysto-sarcomes*) et surtout la *vascularisation* du néoplasme. Cette vascularisation, qui a pour conséquence, pendant la vie, la production de battements, et qui se reconnaît, après la mort, à la présence de petits foyers hémorragiques, se remarque surtout dans les sarcomes myéloïdes et dans les sarcomes encéphaloïdes.

Les sarcomes centraux des mâchoires présentent, dans leurs rapports avec l'os malade, deux formes distinctes : la *forme intra-osseuse enkystée* et la *forme intra-osseuse infiltrée*. Dans la première de ces formes, la tumeur constitue une masse unique, nettement limitée, contenue dans une coque osseuse complète ou incomplète. Dans la forme intra-osseuse infiltrée, il n'existe pas de coque osseuse, et l'on n'observe pas de ligne de démarcation tranchée entre le tissu sain et le tissu malade. Les tumeurs de cette seconde variété sont, le plus souvent, des sarcomes encéphaloïdes.

Le *siège de prédilection* des sarcomes centraux myéloïdes est l'arcade alvéolaire; les uns apparaissent alors de bonne heure à l'extérieur sous forme d'épulis, les autres restent pendant longtemps enkystés dans l'intérieur de l'os. Eug. Nélaton a signalé un autre siège d'élection des sarcomes myéloïdes : c'est la petite masse de tissu spongieux qui se trouve près des racines de la canine et de la deuxième incisive, au maxillaire supérieur.

Si les sarcomes myéloïdes constituent, parmi les sarcomes centraux, la variété le plus fréquemment observée au bord alvéolaire, les sarcomes du corps des maxillaires appartiennent plutôt au groupe des sarcomes encéphaloïdes ou à celui des sarcomes fasciculés. Les grosses tumeurs des mâchoires, décrites souvent sous le nom de cancers, sont d'ordinaire des sarcomes encéphaloïdes.

Les *sarcomes périphériques* ou *périostéaux* des maxillaires appartiennent rarement à la *variété myéloïde*. Ce sont habituellement des *sarcomes fasciculés* ou des *sarcomes encéphaloïdes*.

La tumeur constitue, à la surface de l'os, une masse arrondie ou aplatie, recouverte par le périoste épaissi; mais le tissu osseux sous-jacent est d'habitude attaqué plus ou moins profondément. Au maxillaire inférieur, le néoplasme peut se développer à la face interne ou à la face externe de l'os; parfois il enveloppe l'os entier, en contournant son bord inférieur. Il n'est pas rare qu'il occupe l'angle de la mâchoire ou sa branche montante.

[*A. HEYDENREICH.*]

L'ossification est fréquente dans les sarcomes périphériques (*sarcomes ossifiants, sarcomes ostéoïdes*); des aiguilles osseuses partent de la surface de l'os et pénètrent dans la tumeur. Dans d'autres cas, il ne s'agit que d'une simple calcification, et la distinction entre l'ossification et la simple calcification n'a pas toujours été faite par les auteurs. La formation de kystes dans les sarcomes périostéaux est plus rare que dans les sarcomes centraux.

Les *épulis sarcomateuses* constituent la variété d'épulis de beaucoup la plus fréquente. Il semble que, suivant les cas, elles aient pour point de départ la moelle osseuse ou, au contraire, le périoste ou le ligament alvéolo-dentaire. De même, leur structure est tantôt celle des sarcomes myéloïdes, tantôt celle des sarcomes fasciculés. Enfin ces tumeurs ne restent pas toujours limitées au bord alvéolaire; elles peuvent gagner le corps du maxillaire. Je renverrai, d'ailleurs, pour l'étude des épulis, à l'article consacré aux maladies des gencives.

Étiologie. — Les sarcomes des mâchoires, comme tous les sarcomes, s'observent de préférence *chez les sujets relativement jeunes.* D'après Eug. Nélaton, les sarcomes myéloïdes se développent ordinairement entre quinze et vingt-cinq ans, à un âge moins avancé que les autres sarcomes. Toutefois cette règle n'a rien d'absolu, et j'ai eu l'occasion de pratiquer la résection du maxillaire supérieur chez un homme, âgé de cinquante-sept ans, atteint d'un sarcome myéloïde, qui avait débuté, un an auparavant, sous forme d'une épulis, pour gagner ensuite le corps du maxillaire.

Assez souvent le développement de la maladie paraît en rapport avec un *traumatisme* ou avec une *altération des dents.* Terrillon (*Revue de chir.*, 1881, p. 907) a montré que parfois un sarcome prend naissance autour d'une dent incluse ou déviée.

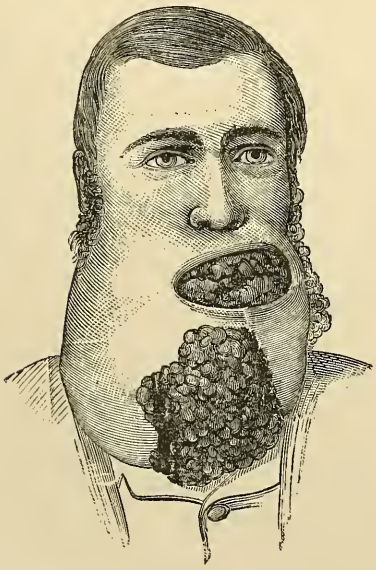

Fig. 555. — Sarcome fasciculé du maxillaire inférieur. (Heath.)

Symptômes. — Parmi les sarcomes des mâchoires, la variété de beaucoup la plus fréquente est l'*épulis sarcomateuse*, que je n'ai pas à décrire ici. Mais bien souvent une tumeur, qui primitivement n'était qu'une épulis, gagne peu à peu le corps du maxillaire et prend un grand développement.

Les *symptômes de début* des sarcomes des mâchoires varient nécessairement suivant que la tumeur est originairement intra-osseuse ou sous-périostique, ou suivant qu'elle a pris naissance sur le bord alvéolaire pour n'envahir qu'ensuite le corps de l'os. Lorsque le sarcome est central, ses symptômes ne diffèrent pas d'abord de ceux des autres tumeurs intra-osseuses des mâchoires. Quand il est périphérique, on peut dès le début percevoir la consistance du néoplasme.

Quoi qu'il en soit, les sarcomes des mâchoires présentent souvent, dans leur marche, *deux périodes* : une première, dans laquelle la tumeur, bridée par une coque osseuse ou simplement par le périoste, progresse lentement et ordinairement sans douleur; puis une deuxième

période, dans laquelle le néoplasme a franchi le périoste et se développe avec rapidité. Ce mode d'évolution est surtout celui des sarcomes myéloïdes et des sarcomes fasciculés; les sarcomes encéphaloïdes ont généralement une marche plus rapide, analogue à celle des vrais cancers.

Le *volume* de la tumeur peut devenir énorme, produire une difformité considérable, gêner les fonctions de la bouche, déterminer un écoulement de salive incessant. Au maxillaire inférieur, on a vu des sarcomes descendre jusqu'au sternum. Au maxillaire supérieur, où la tumeur donne au malade un facies de batracien, on peut assister à l'envahissement des fosses nasales, de l'orbite, de la cavité crânienne. Souvent *la muqueuse buccale s'ulcère*; elle devient fongueuse; des hémorragies se produisent; les dents s'ébranlent et tombent. La peau résiste plus longtemps; mais elle se laisse parfois traverser.

Les *douleurs*, quelquefois absentes, sont assez vives dans d'autres cas; elles peuvent affecter la forme névralgique. On a observé l'*anesthésie* du menton, ou celle de la zone innervée par le nerf sous-orbitaire.

La *consistance* des sarcomes est loin d'être toujours semblable. La même tumeur est souvent dure en certains points, molle ou même franchement fluctuante en d'autres endroits. Les sarcomes myéloïdes se distinguent par leur mollesse, par leur grande vascularisation; certains d'entre eux présentent des *battements artériels*, qui les ont fait prendre pour des tumeurs anévrismales de l'os. Ce même caractère peut s'observer, mais plus rarement, dans les sarcomes encéphaloïdes.

La *coloration* de la tumeur ne doit pas être négligée. Les sarcomes myéloïdes ont une teinte rouge brun ou violacée caractéristique, et cette teinte est facile à constater quand le néoplasme est aperçu dans la bouche, à travers une mince couche de tissu gingival.

Pronostic. — Les sarcomes des mâchoires sont, comme tous les sarcomes, des *tumeurs d'une malignité relative* seulement. Ils sont susceptibles d'envahir les tissus voisins et de s'ulcérer. Par contre, l'infection ganglionnaire est rare, et, lorsqu'on trouve les ganglions augmentés de volume, il s'agit bien souvent d'une simple adénite inflammatoire et non d'une infection proprement dite.

Les sarcomes des maxillaires peuvent *récidiver* sur place. Mais il faut admettre que souvent alors l'ablation du néoplasme n'a pas été complète; d'ailleurs, plus la tumeur est volumineuse, plus il devient difficile d'en dépasser les limites par une opération. Enfin les sarcomes sont susceptibles de *se généraliser*, et les tumeurs secondaires sont de même nature que la tumeur primitive.

Le pronostic des sarcomes des mâchoires varie suivant diverses conditions : le volume de la tumeur, la rapidité de son accroissement, sa diffusion, l'envahissement des tissus voisins, l'existence d'une ulcération. Mais un facteur qu'il importe de ne pas perdre de vue, c'est la variété de sarcome à laquelle on a affaire.

Les sarcomes myéloïdes, ou tumeurs à myéloplaxes, sont relativement bénins. Leur marche est plus lente, ils épargnent d'ordinaire les ganglions; il est rare qu'on les voie récidiver après extirpation complète, et la généralisation du néoplasme est encore plus exceptionnelle. Cependant on a exagéré la bénignité de ces tumeurs. Terrillon et Bez (Soc. anat., mars 1872) ont observé, dans le service d'A. Guérin, une femme qui avait subi, longtemps auparavant, la résection partielle du maxillaire inférieur pour une tumeur à myéloplaxes; elle présentait, à cette époque, une tumeur analogue, au maxillaire supérieur. Trois ans

après, elle se fit coup sur coup une fracture spontanée du tibia et une fracture spontanée de l'humérus. Elle ne tarda pas à mourir épuisée et, à l'autopsie, on constata que la tumeur du maxillaire inférieur n'avait pas récidivé, et que celle du maxillaire supérieur était en partie atrophiée; par contre, il existait des tumeurs secondaires dans toute l'étendue du squelette.

Les sarcomes encéphaloïdes et les sarcomes fasciculés sont incontestablement plus graves que les sarcomes myéloïdes. D'après Estlander (*Nordiskt med. Arkiv*, 1879), la durée moyenne de la maladie, en l'absence d'intervention, n'est guère que d'un an. Quant à la récidive sur place ou à distance, Estlander l'a observée 10 fois, sur un total de 12 malades ayant survécu à l'opération. Certaines formes du sarcome encéphaloïde ont été prises, d'ailleurs, à cause de la malignité de leur marche, pour des carcinomes.

7° *ÉPITHÉLIOMES ET CARCINOMES*

Les *épithéliomes* et les *carcinomes*, c'est-à-dire les cancers proprement dits des mâchoires, ont été longtemps confondus avec les sarcomes, ou du moins avec certains sarcomes que l'on considérait comme de vrais cancers. Ces tumeurs, soit primitives, soit propagées d'un néoplasme des parties molles voisines, sont fréquentes.

Un point, resté obscur, était l'origine de ces néoplasmes. Des travaux assez nombreux, parus dans ces dernières années, ont jeté un certain jour sur cette question. Les plus importants de ces travaux sont les suivants :

Terrillon, Remarques sur une tumeur épithéliale du maxillaire inférieur, pulsatile et vasculaire. In *Bull. de la Soc. anat.*, 1873, p. 685. — Jacquelin, Étude sur l'épithélioma des maxillaires. Thèse de Paris, 1875. — Guillaume, Études cliniques sur quelques tumeurs malignes du maxillaire supérieur et principalement sur le cancer de cet os. Thèse de Paris, 1875. — Reclus, De l'épithélioma térébrant du maxillaire supérieur. In *Progrès méd.*, 1876, p. 795 et 836. — Morel, Contribution à l'étude des épithéliomas du maxillaire supérieur et en particulier de l'épithélioma térébrant. Thèse de Paris, 1879. — Verneuil, Épithélioma des maxillaires. In *Journal des connaissances médicales*, 1883, p. 254. — Barker, Epithelioma of upper jaw. In *Brit. med. Journal*, 1884, t. II, p. 909. — Malassez, Sur le rôle des débris épithéliaux paradentaires. In *Arch. de physiol.*, 1885, 3e série, t. V, p. 309, et t. VI, p. 379. — Allgayer, Ueber centrale Epithelialgeschwülste des Unterkiefers. In *Bruns, Beitr. zur klin. Chir.*, Bd. II, Heft 3. — Bonde, Zur Statistik der Carcinome der oberen Gesichtsgegend. In *Arch. für klin. Chir.*, 1887, t. XXXVI, p. 207. — Albarran, Kystes des mâchoires. In *Revue de chir.*, 1888, p. 429 et 716.

Anatomie pathologique et pathogénie. — Il est généralement admis aujourd'hui que l'épithéliome et le carcinome sont des tumeurs d'origine épithéliale. C'est dire que ces néoplasmes ne peuvent prendre naissance primitivement dans le tissu osseux. Les cancers qu'on rencontre dans les os sont ou des cancers secondaires, ou des cancers par propagation d'une tumeur de même nature des parties molles voisines.

Cependant, aux maxillaires, on observe des cancers qui ne rentrent pas dans ces deux catégories et qui prennent naissance dans le corps même de l'os. Cette exception apparente à une loi générale est aujourd'hui expliquée. L'origine de ces tumeurs épithéliales, de même que celle des kystes des mâchoires, doit être cherchée dans les débris épithéliaux paradentaires. J'ai suffisamment insisté sur cette question, à l'occasion des kystes et des épithéliomes adamantins, pour n'avoir pas à y revenir ici.

Je ne m'étendrai pas sur les *cancers secondaires* des mâchoires, dont l'importance clinique est tout à fait accessoire. Les *cancers par propagation d'une tumeur des parties molles* méritent, au contraire, de nous arrêter.

Ils peuvent succéder à un épithéliome de la peau de la face : les cancers de la lèvre inférieure surtout sont susceptibles de gagner le maxillaire inférieur et de l'envahir sur une grande étendue. Dans d'autres cas, le point de départ du néoplasme est la muqueuse buccale; il s'agit, par exemple, d'un cancer de la langue, qui se propage à la mâchoire inférieure. De même, le cancer des ganglions lymphatiques, de la glande sous-maxillaire, de la parotide, de l'amygdale, etc., peut envahir les maxillaires.

Il est des cas où les parties molles, atteintes primitivement de cancer, sont en rapports si intimes avec les maxillaires, qu'il est difficile de savoir si réellement c'est sur elles que la tumeur a pris naissance. C'est ce qui a lieu quand le néoplasme se développe dans la *muqueuse du sinus maxillaire ou des fosses nasales*, ou sur les *gencives*.

Si maintenant nous passons aux *cancers nés dans le corps des maxillaires*, nous trouvons d'abord une variété, sur laquelle Verneuil et Reclus (*Progrès médical*, 1876, p. 795 et 836) ont appelé l'attention. Cette variété, décrite sous le nom d'*épithélioma térébrant*, affecte le maxillaire supérieur et est caractérisée par la production d'une cavité spacieuse, tapissée de bourgeons épithéliaux exubérants. Cette forme, à marche très rapide, aurait son point de départ, d'après Verneuil, dans un des petits kystes appendus si souvent aux racines dentaires; et ces kystes eux-mêmes naîtraient des débris épithéliaux, vestiges du bourgeonnement des cordons des dents temporaires et permanentes.

Verneuil a, d'ailleurs, généralisé cette théorie; pour lui, *les épithéliomes ordinaires des mâchoires ont pour point de départ les débris épithéliaux paradentaires*. Les mêmes idées sont défendues par Malassez, qui fait naître de ces débris, non seulement les épithéliomes, mais les différentes variétés de kystes des mâchoires. Nous avons vu que les kystes des maxillaires sont susceptibles de récidiver sur place, sous forme de tumeur épithéliale solide.

Lorsqu'un épithéliome prend naissance dans la portion alvéolaire de la mâchoire, il semble, d'après les détails qui précèdent, qu'il débute parfois dans l'épithélium de la gencive, tandis que, dans d'autres cas, il tire son origine des débris épithéliaux paradentaires. Or, ces débris occupent l'épaisseur du ligament alvéolo-dentaire; les plus profonds siègent au niveau de l'extrémité de la racine; les plus superficiels se continuent jusque dans l'épaisseur du rebord gingival.

Au point de vue de la *structure*, le cancer des mâchoires est rarement un *carcinome*: les tumeurs décrites comme des carcinomes des maxillaires paraissent devoir être rattachées, pour la plupart, au groupe des sarcomes encéphaloïdes. Malassez admet cependant que des tumeurs de forme carcinomateuse peuvent naître de l'épithélium gingival ou des débris épithéliaux paradentaires superficiels. D'autre part, O. Weber signale la fréquence relative, aux maxillaires, de *carcinomes mélaniques*, nés dans le tissu gingival ou dans l'épaisseur de la joue et envahissant secondairement les mâchoires; O. Weber affirme qu'il s'agit bien de carcinomes mélaniques et non de sarcomes mélaniques.

Les *épithéliomes* proprement dits des mâchoires, bien plus fréquents que les carcinomes, appartiennent au type pavimenteux, au type cylindrique ou au type adamantin. Je ne reviendrai pas sur les *épithéliomes adamantins*, que j'ai étu-

diés avec les tumeurs d'origine dentaire, et qui, du reste, se rapprochent bien plus des néoplasmes bénins que des cancers.

Les *épithéliomes pavimenteux lobulés* ou *tubulés* peuvent résulter de la propagation d'une tumeur de la peau, de la lèvre, de la langue, etc., ou provenir soit de l'épithélium gingival, soit des débris épithéliaux paradentaires les plus superficiels, c'est-à-dire de ceux qui dérivent des productions épithéliales de type malpighien.

Les *épithéliomes cylindriques* ont leur point de départ soit dans la muqueuse du sinus maxillaire ou des fosses nasales, soit peut-être dans les débris paradentaires, qui ont la forme de tubes revêtus d'épithélium cylindrique.

Etiologie. — Le cancer des mâchoires est plutôt une affection de l'*âge mûr*. On a cité des cas de tumeurs de cette nature chez des enfants; mais le diagnostic anatomique du néoplasme dans ces observations est sujet à caution.

Il est incontestable cependant que le cancer des mâchoires peut atteindre des *sujets encore jeunes*. Ainsi, chez une femme de trente-deux ans, que j'avais opérée, un an auparavant, d'un épithéliome de la lèvre inférieure, je dus enlever toute la moitié gauche du maxillaire inférieur, envahie par une récidive du néoplasme. De même, j'ai pratiqué, chez un homme de trente-sept ans, l'ablation du maxillaire supérieur droit pour un épithéliome à marche extrêmement rapide, né probablement dans le sinus maxillaire.

On a noté parfois, comme *cause déterminante* du cancer, un traumatisme, une lésion dentaire, une opération faite sur une dent.

Symptômes. — Le cancer des mâchoires débute souvent par des *douleurs* sourdes, qui peu à peu deviennent très vives. Les douleurs peuvent affecter la forme de névralgies dentaires et faire croire à l'existence d'une altération des dents. Dans le cancer de la mâchoire supérieure, elles irradient vers le pourtour de l'orbite ou vers la tempe; dans le cancer du maxillaire inférieur, elles irradient vers l'oreille. Plus rarement, elles s'étendent à la tête, au cou, à l'épaule.

Lorsque l'affection commence par le bord alvéolaire, une ou plusieurs dents s'ébranlent et tombent; les gencives se ramollissent, deviennent saignantes; une masse fongueuse apparaît à leur niveau. Cette forme de la maladie a reçu le nom d'*épulis épithéliale*.

Au maxillaire supérieur, le premier symptôme observé peut être un gonflement de la joue; dans ce cas, le cancer ne gagne que secondairement le bord alvéolaire. Au maxillaire inférieur, il arrive également que la tumeur prenne naissance dans le corps ou dans la branche montante de l'os. En général, quelle que soit l'origine du néoplasme, *l'envahissement de la portion alvéolaire est précoce*.

Le cancer s'étend, d'ailleurs, avec une grande rapidité. Au *maxillaire supérieur*, le nez est refoulé, les fosses nasales s'obstruent, le palais est repoussé ou ulcéré; la tumeur gagne souvent le maxillaire supérieur de l'autre côté, envahit l'orbite, provoquant la tuméfaction des paupières, l'exophtalmie, parfois même la perte de l'œil, enfin pénètre dans l'intérieur du crâne et attaque le cerveau. Du côté de la cavité buccale, l'extension du cancer peut se faire vers le palais, le voile du palais, l'amygdale, le pharynx, et une vaste ulcération couvre alors ces parties. La peau est susceptible également d'être envahie et ulcérée.

Toutefois cette dernière lésion s'observe plutôt dans le cancer de la *mâchoire inférieure*. De même, le cancer du maxillaire inférieur s'étend fréquemment au plancher de la bouche, aux muscles masséter et ptérygoïdien interne. Il envahit de bonne heure les ganglions sous-maxillaires et cervicaux, tandis que l'engorgement ganglionnaire est ordinairement tardif dans le cancer de la mâchoire supérieure.

On conçoit combien les *troubles fonctionnels* doivent être sérieux dans les cas où la tumeur a pris un semblable développement. La mastication, la déglutition, la phonation sont entravées, la perte de salive est incessante, une sécrétion ichoreuse est versée dans la bouche et en partie déglutie. Les douleurs, les hémorragies hâtent encore l'épuisement du malade, et celui-ci, s'il n'est pas emporté par une complication, succombe avec tous les signes de la *cachexie cancéreuse*.



Fig. 554. — Cancer du maxillaire supérieur. Propagation de la tumeur au cerveau par l'orbite. (Tillaux.)

Certains phénomènes particuliers, parfois observés, méritent d'être signalés. Ainsi, Terrillon (Soc. anatom., 18 juillet 1875) a donné la description d'une tumeur du maxillaire inférieur, enlevée par Verneuil; cette tumeur était si vasculaire qu'on y percevait des *pulsations* et un *souffle*. Au microscope, Malassez constata qu'il s'agissait d'un épithéliome cylindrique.

Dans les *épithéliomes térébrants* du maxillaire supérieur, décrits par Verneuil et Reclus, la maladie débute par des douleurs, puis se caractérise bientôt par la chute des dents et le bourgeonnement fongueux du rebord alvéolaire. Le stylet pénètre ces bourgeons sans difficulté, mais en déterminant des hémorragies, et il arrive à des profondeurs de plusieurs centimètres, sans rencontrer de surface osseuse dénudée; partout la paroi est recouverte de fongosités bourgeonnantes. Cette forme de cancer de la mâchoire est remarquable par sa gravité exceptionnelle.

Marche et pronostic. — La *marche* des tumeurs épithéliales des mâchoires est généralement *rapide*. La plupart des malades chez qui j'ai pratiqué la résection d'un des maxillaires pour un épithéliome primitif ne faisaient pas remonter le début de leur affection à plus de trois ou quatre mois, bien que les lésions fussent très étendues; quelques-uns même ne l'avaient remarquée que depuis

[A. HEYDENREICH.]

un mois. Au maxillaire inférieur, la maladie résultait le plus souvent de la propagation d'un cancer des parties molles.

Chez un homme de cinquante-trois ans, l'épithéliome avait débuté sur la portion la plus reculée du bord alvéolaire du maxillaire supérieur droit; bien que le mal ne remontât qu'à trois mois, le palais, le voile du palais, l'amygdale et le pharynx étaient envahis. Un autre malade, âgé de trente-sept ans, avait vu un épithéliome se développer dans le maxillaire supérieur droit, à la suite d'un coup sur la pommette; au bout de quatre mois, le néoplasme avait envahi la presque totalité de l'os, sauf la portion tout à fait antérieure du bord alvéolaire, et il s'était étendu à tout l'os malaire; ce qui m'obligea, lors de la résection, à faire porter les traits de scie sur l'apophyse zygomatique et sur l'apophyse orbitaire externe du frontal.

Le cancer des mâchoires *récidive* le plus souvent après l'ablation, et il *se généralise*. Je veux dire par là que les malades qui en sont atteints succombent à la cachexie cancéreuse; mais, à part l'envahissement des ganglions, il n'existe pas ordinairement de tumeur secondaire. Il faut ajouter que les récidives sont d'autant plus à craindre que bien souvent il devient de bonne heure difficile de dépasser par une opération les limites du mal.

Cependant le chirurgien ne doit pas se décourager en face des récidives : aux mâchoires, comme dans d'autres régions, on obtient parfois des guérisons définitives de tumeurs malignes après plusieurs interventions. A l'appui de cette opinion, je citerai le cas d'un homme, qui, à l'âge de cinquante-quatre ans, a été opéré par moi, en mars 1890, pour un épithéliome de la lèvre inférieure avec envahissement ganglionnaire. Une récidive survint au bout de deux ans, et deux opérations nouvelles furent faites par un autre chirurgien. En novembre 1892, je revis le malade, et je dus lui enlever presque toute la moitié droite de la branche horizontale du maxillaire inférieur, ainsi qu'une étendue notable de parties molles. De nouvelles récidives nécessitèrent encore trois opérations, intéressant les parties molles; elles furent pratiquées durant les premiers mois de 1893, la dernière en juin 1893. Depuis cette époque, c'est-à-dire depuis près de quatre ans, la guérison s'est maintenue; elle semble pouvoir être considérée comme définitive.

8° *DIAGNOSTIC ET TRAITEMENT DES TUMEURS DES MACHOIRES*

Diagnostic. — Je me contenterai, dans cet article, de résumer en quelques mots les traits principaux relatifs au diagnostic des tumeurs des mâchoires.

Parmi ces tumeurs, les unes sont accessibles de bonne heure à l'exploration, ce sont les tumeurs sous-périostiques; les autres prennent naissance à l'intérieur de l'os et dérobent plus ou moins longtemps leurs caractères.

Les néoplasmes de ce deuxième groupe, *entourés d'une coque osseuse*, présentent une grande similitude dans leurs symptômes, tant qu'ils n'ont pas perforé leur coque. Ces symptômes résultent surtout de l'augmentation de volume de l'os et des divers troubles qu'elle occasionne; la consistance de la grosseur est toujours la même; ce n'est pas le néoplasme lui-même que l'on perçoit, mais bien son enveloppe osseuse, avec la *crépitation parcheminée* qu'elle fournit.

Cependant, même à cette période, on peut distinguer, parmi les tumeurs des maxillaires, plusieurs catégories. Certaines d'entre elles semblent *en relation*

manifeste avec une affection du système dentaire, soit que l'on remarque l'absence d'éruption d'une dent, soit qu'il existe une lésion évidente d'une dent en contact avec la tumeur. Il est probable alors qu'on se trouve en présence d'un odontome ou d'une des variétés de kyste dentaire. J'ai suffisamment insisté sur le diagnostic des tumeurs d'origine dentaire pour n'avoir pas à y revenir ici.

Les néoplasmes des mâchoires *d'origine non dentaire* offrent également des différences entre eux; je ne parle ici, bien entendu, que des néoplasmes entourés d'une coque osseuse. Les uns ont une *évolution lente* et se développent d'habitude sans douleur; ce sont des tumeurs bénignes (ostéomes, fibromes, myxomes, chondromes). Les autres ont un *développement plus rapide* et peuvent s'accompagner de douleurs : ce sont des tumeurs plus ou moins malignes (sarcomes, épithéliomes); les douleurs caractérisent surtout les épithéliomes et carcinomes. Quant à l'engorgement des ganglions et à l'altération de l'état général, ils ne surviennent d'ordinaire qu'à une période plus avancée.

Quand le néoplasme a franchi son enveloppe osseuse, ou lorsqu'il a été d'emblée sous-périostique, il est possible de percevoir sa *consistance;* dès lors, intervient un nouvel élément de diagnostic. On se rappellera que les ostéomes sont d'une extrême dureté; que les fibromes sont durs, plus ou moins élastiques, mais de consistance égale partout; que les myxomes sont mous, presque fluctuants; que les chondromes, habituellement durs, présentent assez souvent des portions molles ou même fluctuantes à côté de saillies noueuses. La consistance des sarcomes est variable: dure en certains points, molle ou franchement fluctuante en d'autres, quelquefois pulsatile. Le cancer est primitivement dur; ultérieurement la tumeur se ramollit; dans quelques cas elle est pulsatile. Enfin les kystes sont franchement fluctuants; mais il ne faut pas oublier que la fluctuation n'est pas l'apanage exclusif de cette variété de tumeur.

Les diverses tumeurs bénignes peuvent amener l'*ulcération* des parties molles ambiantes, mais uniquement dans le cas où la distension est excessive. Au contraire, cette ulcération s'observe, dans les sarcomes, par envahissement des tissus voisins. Elle est encore plus fréquente et plus précoce dans les cancers.

L'*envahissement ganglionnaire* fait défaut dans les tumeurs bénignes; il se voit quelquefois dans les sarcomes; dans les cancers, il est précoce et extrêmement fréquent, surtout dans les cancers du maxillaire inférieur. La *marche très rapide* du néoplasme, l'*altération de l'état général*, observée de bonne heure, sont encore des symptômes de nature à faire penser à un cancer ou à un sarcome d'une grande malignité.

Traitement. — Je n'ai pas à revenir ici sur le traitement des tumeurs d'origine dentaire. Parmi les tumeurs d'origine non dentaire, les exostoses syphilitiques des mâchoires sont justiciables, du moins pendant les premiers temps qui suivent leur apparition, du *traitement spécifique*. A part cette exception, les tumeurs des maxillaires réclament une *intervention chirurgicale*. Toutefois, lorsqu'il s'agit d'une tumeur bénigne qui reste stationnaire, par exemple d'un ostéome, on peut s'abstenir de toute intervention, si le néoplasme ne détermine pas de trouble notable.

Quelle que soit la tumeur à laquelle on s'attaque, *il est indispensable que l'ablation soit complète*. Mais, tandis que les tumeurs bénignes sont, en général, nettement circonscrites, les tumeurs malignes sont plus ou moins diffuses et

s'étendent presque toujours au delà de leurs limites apparentes. Il résulte de là que, dans le cas de tumeur bénigne, la résection totale ou partielle de l'os peut souvent être évitée; on se contente alors de l'*ablation du néoplasme*, suivie au besoin de la rugination et de la cautérisation des parties voisines. Au contraire, les tumeurs malignes commandent une *large résection* de l'os ou des os malades, avec extirpation de toutes les parties suspectes d'envahissement. Cette règle peut être appliquée sans trop de rigueur, quand on se trouve en présence d'un sarcome myéloïde. Elle est de la plus haute importance, au contraire, lorsqu'il s'agit d'une tumeur ostéoïde, d'un chondro-sarcome, d'un sarcome encéphaloïde ou fasciculé, surtout d'un cancer proprement dit.

Le *manuel opératoire* de la résection totale ou partielle du maxillaire supérieur, des deux maxillaires supérieurs réunis ou du maxillaire inférieur, est exposé dans les ouvrages classiques de médecine opératoire. Je n'ai pas à m'y arrêter ici; mais j'ai à signaler quelques points très importants, qui touchent à la manière d'opérer.

Au *maxillaire supérieur*, le principal danger des résections consiste dans la *pénétration possible du sang dans les voies aériennes* et dans la *suffocation* qui peut en résulter. Ce danger est accru encore par l'*anesthésie chloroformique*, qui supprime la sensibilité du larynx et la toux expulsive.

Pour prévenir ce danger, un certain nombre de chirurgiens opèrent *sans chloroforme*, ou du moins n'emploient le chloroforme qu'au début de l'opération. Ils interrompent l'anesthésie, dès qu'ils sont arrivés au temps de l'opération qui expose le malade au danger de l'écoulement du sang dans le larynx.

Verneuil (*Archives gén. de méd.*, 1870, t. II, p. 386) a conseillé d'employer le *tamponnement postérieur des fosses nasales*, qui s'oppose à l'irruption, dans l'arrière-gorge, du sang qui s'écoule dans les fosses nasales. D'autre part, il a modifié le manuel opératoire, de manière à n'ouvrir la cavité buccale, à n'inciser la muqueuse qu'au dernier moment, lorsque le maxillaire, déjà séparé de ses attaches supérieures, ne tient plus que par l'apophyse ptérygoïde. Le sang ne peut plus alors tomber dans la bouche que pendant le temps assez court, nécessaire pour terminer l'opération.

Nussbaum recommandait la *trachéotomie préventive*; tandis que l'anesthésie était maintenue à travers la canule, il fermait le larynx et l'œsophage à l'aide d'une compresse huilée. Ce procédé a été perfectionné par Trendelenburg, qui imagina une *canule-tampon*; la canule est entourée d'un cylindre creux en caoutchouc, et ce cylindre est susceptible d'être gonflé d'air, après que la canule a été mise en place; la trachée se trouve ainsi fermée hermétiquement tout autour de la canule.

Rose (*Arch. f. klin. Chir.*, 1874, t. XVII, p. 454) a proposé une méthode, applicable à toutes les opérations qui intéressent les cavités nasale ou buccale. Elle consiste à chloroformer le malade, puis à le placer de telle façon que *sa tête, attirée au delà du bord bien matelassé de la table, pende naturellement dans l'extension forcée*; un aide maintient solidement la tête dans cette situation; la langue est attirée hors de la bouche, pour qu'elle ne vienne pas s'appliquer sur l'isthme du gosier. Dans ces conditions, le champ opératoire se trouve situé sur un plan moins élevé que le larynx, et le sang, au lieu de s'écouler vers le larynx, s'accumule dans l'arrière-cavité des fosses nasales et sort librement par le nez.

Schönborn a eu recours à la *compression temporaire des gros vaisseaux* et en particulier de la carotide primitive. Il a inventé, à cet effet, une pince spéciale.

Mais Riese (*Deutsche med. Woch.*, 1896, p. 67) a reconnu, par des expériences sur des chiens, que cette méthode, avantageuse au point de vue de l'hémostase, expose à la production de caillots dans le vaisseau comprimé. D'ailleurs, chez un opéré de Schönborn, on a trouvé, à l'autopsie, un caillot fibrineux occupant environ un cinquième de la circonférence du vaisseau comprimé.

Quelle est la conduite à tenir, en présence de ces diverses manières de procéder? Un premier point me paraît hors de doute, c'est qu'*il est prudent de ne jamais tenter la résection du maxillaire supérieur sans anesthésie préalable.* L'opération est, en général, excessivement douloureuse; l'opéré crie et se débat, et le chirurgien, qui de nos jours n'est plus habitué à ce spectacle, risque de ne pas conserver tout le sang-froid nécessaire pour une semblable intervention.

Nous avons vu que la compression des gros vaisseaux, telle qu'elle est pratiquée par Schönborn, offre des dangers et ne saurait être recommandée.

La méthode de Rose, d'un autre côté, présente de sérieux inconvénients. *La position déclive de la tête tend à exagérer considérablement l'hémorragie.* Kœnig (*Traité de pathologie chirurgicale spéciale*, trad. par Comte, t. I, p. 433, 1888) dit que, dans plusieurs opérations pratiquées par lui suivant ce procédé, la perte de sang fut véritablement effrayante. Dès lors, la méthode de Rose ne saurait convenir pour des opérations de longue durée, pratiquées chez des sujets anémiques ou chez des malades très jeunes ou avancés en âge. Il est à remarquer aussi que la méthode de Rose favorise la production de *congestions passives* chez les vieillards et les individus très sanguins. Eug. Bœckel, vivement frappé de cet inconvénient, évite autant que possible de recourir à cette méthode chez des personnes âgées de plus de vingt-cinq à trente ans. La conclusion qui se dégage, c'est que, dans la résection du maxillaire supérieur, qui est pratiquée d'ordinaire chez des sujets d'un certain âge, la méthode de Rose est généralement contre-indiquée.

Le procédé de Trendelenburg, séduisant au premier abord par le sentiment de sécurité qu'il donne au chirurgien, offre un double inconvénient : il nécessite une opération préalable, la trachéotomie, qui ne saurait être considérée comme inoffensive; d'autre part, la canule demande une surveillance continuelle, car il arrive que le tampon de caoutchouc ne ferme pas hermétiquement la trachée et que du sang s'écoule tout à coup dans les voies respiratoires. Kœnig dit qu'il a failli perdre ainsi un de ses opérés, sans qu'il eût d'abord le moindre soupçon de l'accident; il ne put le rappeler à la vie qu'après avoir enlevé la canule et aspiré le sang contenu dans la trachée.

Le tamponnement des fosses nasales, conseillé par Verneuil, ne me paraît pas très recommandable. Il suffit d'un incident imprévu pendant l'opération pour que le tampon tombe dans le pharynx et passe de là dans les voies aériennes.

Par contre, il est évidemment indiqué de *s'attaquer d'abord à l'attache supéro-externe du maxillaire*, pour retarder le moment où le sang peut s'écouler dans la gorge. Une fois arrivé à ce moment, j'ai l'habitude de *ralentir la chloroformisation*, pour ne pas supprimer les réflexes du côté de la gorge, tout en maintenant l'anesthésie; en même temps, j'ai soin d'assurer l'écartement des mâchoires, et j'ai à mes côtés un aide, toujours prêt à porter une éponge au fond de la gorge. Grâce à cette manière de faire, je n'ai jamais eu d'accident ni au cours d'une résection du maxillaire supérieur, ni au cours d'aucune opération pratiquée sur la bouche.

[*A. HEYDENREICH.*]

Lorsqu'il s'agit d'une *résection du maxillaire inférieur*, les dangers de l'anesthésie chloroformique ne sont pas aussi grands que dans les opérations pratiquées sur la mâchoire supérieure; la suffocation, par irruption du sang dans les voies respiratoires, est moins à craindre. Par contre, certaines résections du maxillaire inférieur exposent l'opéré à l'*asphyxie par suite du retrait de la langue*, qui rabat l'épiglotte sur l'orifice supérieur du larynx.

Bien que la pathogénie de cet accident ne soit pas complètement élucidée, on sait qu'il se produit quand on détache de la face postérieure de l'os les muscles qui s'y insèrent, principalement les génio-glosses et les génio-hyoïdiens. Le retrait de la langue est dû alors à la contraction des muscles antagonistes des précédents, c'est-à-dire à la contraction des hyo-glosses, des stylo-glosses et des stylo-hyoïdiens; il est favorisé, d'ailleurs, par le renversement de la tête en arrière. On ignore pourquoi cet accident survient dans certains cas et manque dans d'autres. Il peut se présenter immédiatement après l'opération, ou au bout de quelques jours seulement, et on connaît un certain nombre de cas de mort qui lui sont imputables.

Pour obvier à ce danger, il faut naturellement *attirer la langue en avant*. On cherchera à la maintenir dans cette situation, en la *traversant à l'aide d'un fil*, qu'on fixera dans les environs, ou dont on ramènera les bouts en arrière de la tête. Ce fil pourra généralement être enlevé le troisième ou le quatrième jour. Parfois il est possible de prévenir le retrait de la langue par une *suture appropriée*, par la réunion de la muqueuse linguale avec les téguments de la joue et de la lèvre inférieure.

Dans d'autres cas, il s'agit, non plus du retrait de la langue, mais d'un véritable refoulement de l'organe. C'est ce qu'on observe après la résection de la partie médiane du maxillaire inférieur, lorsqu'on tente le rapprochement des deux fragments. On voit alors la *langue refoulée en arrière* par le rétrécissement du plancher de la bouche. Les symptômes de suffocation disparaissent dès qu'on sépare les fragments.

Il est difficile d'apprécier par des chiffres la *gravité des résections des maxillaires*. O. Heyfelder (*Traité des résections*, trad. par Eug. Bœckel, 1863, p. 271), sur 141 résections totales du *maxillaire supérieur*, note 57 terminaisons inconnues, 33 morts ou récidives et 51 succès. 11 résections totales des deux maxillaires supérieurs se sont terminées, d'après lui, 6 fois par la mort et 5 fois par la guérison; sur ces 6 décès, 2 morts sont dues à l'opération, un opéré a succombé à une apoplexie, 3 autres ont été enlevés par des récidives du cancer après six, quinze et vingt-trois mois.

Pour les résections partielles du maxillaire supérieur, Heyfelder, sur un total de 153 cas, compte 48 guérisons, 35 morts ou récidives et 70 terminaisons inconnues; les cas de mort sont dus, en grande partie, à des récidives et non à l'opération elle-même.

Enfin, suivant Heyfelder, 321 résections de toute nature du *maxillaire inférieur* ont donné 211 succès, 81 morts ou récidives et 29 résultats inconnus; les morts et les récidives forment donc 25 pour 100 du total; les opérés de cancer donnent 60 pour 100 d'insuccès, les autres seulement 14 pour 100.

O. Weber a réuni 486 cas de résection de la mâchoire inférieure pour causes diverses, avec 87 morts, soit une mortalité de 18 pour 100. Dans les cas où la cause de la mort est indiquée, la terminaison fatale est due à la suffocation (4 cas), à un érysipèle (3 cas), à un phlegmon (7 cas), à une pneumonie avec

pleurésie (1 cas), à une méningite (1 cas), à la pyémie (11 cas), à l'affaiblissement (11 cas), à une prompte récidive (7 cas).

Ces diverses statistiques n'ont qu'une valeur très relative. Heyfelder réunit les cas de mort et les cas de récidive, ce qui ne permet pas de se rendre compte de la gravité de l'opération prise en elle-même. Une autre objection, c'est que ces statistiques remontent à une époque où l'antisepsie était inconnue.

Cependant, il ne semble pas que l'antisepsie ait modifié d'une manière très sensible le pronostic des résections des maxillaires. Ainsi Küster (*Berlin. klin. Woch.*, 2 et 9 avril 1888) rapporte que 29 résections totales du maxillaire supérieur pour tumeurs lui ont donné 8 décès, soit une mortalité de 27,5 pour 100. La *mort* a été occasionnée 4 fois par une broncho-pneumonie, 2 fois par l'épuisement consécutif à des hémorragies, 1 fois par la cachexie due à des métastases multiples, 1 fois par une gastro-entérite hémorragique provoquée par l'emploi thérapeutique du sublimé.

Cette statistique nous montre quelle est l'importance, au point de vue du pronostic, des hémorragies et surtout des complications du côté de l'appareil respiratoire. Il faut prendre garde, non seulement aux *hémorragies immédiates*, mais encore aux *hémorragies secondaires*, et cette complication s'observe dans les résections des deux mâchoires. La ligature de la carotide externe et même de la carotide primitive a été pratiquée dans des cas de ce genre.

Quant aux *complications pulmonaires*, elles peuvent survenir à la suite des opérations intéressant soit les maxillaires, soit les cavités buccale, nasale ou pharyngienne. Elles consistent dans une *pneumonie lobulaire septique*, appelée à tort *pneumonie par déglutition* (en allemand, *Schluckpneumonie*). L'introduction d'aliments dans la trachée, par suite de troubles de la déglutition, ne joue, dans la production de cette pneumonie, qu'un rôle tout à fait accessoire. Il s'agit essentiellement de la pénétration, dans les voies aériennes, de particules de substances putrides provenant de la plaie. Pour lutter contre ce danger, il est indiqué de recourir aux lavages antiseptiques de la bouche, déjà avant l'opération; l'usage des tampons de gaze iodoformée après l'opération rend également de grands services. Enfin, dans les résections du maxillaire inférieur, on cherchera, si c'est possible, à fermer en bas, par des sutures, la cavité buccale.

La *difformité*, à la suite de la résection du maxillaire supérieur, n'est pas aussi forte qu'on serait tenté de le supposer. Il en est même ainsi après l'extirpation des deux maxillaires supérieurs. Les résections de la mâchoire inférieure modifient davantage la physionomie, surtout lorsqu'elles portent exclusivement sur l'une des moitiés du maxillaire; on observe, dans ce dernier cas, la déviation du menton, qui est repoussé du côté où la résection a été faite. Du reste, après les résections des maxillaires, les *appareils prothétiques* auront le double avantage de diminuer la difformité et de remédier, autant que possible, aux troubles fonctionnels.

Ici se pose une question, très discutée depuis quelques années, la question de la *prothèse immédiate* après les résections des maxillaires. Si l'on attend la complète cicatrisation de la plaie pour appliquer un appareil prothétique, il est évident qu'on se trouve en présence d'une déformation, que la cicatrisation a rendue définitive; l'appareil prothétique ne pourra fournir qu'une restauration incomplète. Au contraire, la prothèse immédiate permet d'appliquer une pièce, qui prend absolument la place et reproduit la forme des parties osseuses enlevées.

[*A. HEYDENREICH.*]

Claude Martin (Thèse de Lyon, 1893) s'est fait le défenseur de la prothèse immédiate, et ses idées ont été adoptées par beaucoup de chirurgiens. Dans cette méthode, une pièce provisoire en caoutchouc durci est appliquée au cours de l'opération et fixée, à l'aide de vis, sur les parties osseuses restantes. Cette pièce doit être munie de canaux permettant des irrigations antiseptiques. Ultérieurement l'appareil provisoire est remplacé par un appareil définitif.

Il est incontestable que la prothèse immédiate a donné parfois d'excellents résultats. Mais elle n'est pas sans inconvénients sérieux. Elle a pour conséquence d'augmenter très notablement la durée d'une opération déjà longue par elle-même, et d'obliger ainsi à prolonger l'anesthésie. D'un autre côté, la présence d'une pièce rend plus difficile le maintien de l'asepsie de la bouche après l'opération. Il est arrivé à des chirurgiens d'être forcés d'enlever l'appareil, par suite de l'abondance de la suppuration. Ces considérations commandent une certaine réserve dans l'application de la prothèse immédiate.

Il est à remarquer qu'après la résection du *maxillaire supérieur*, la prothèse immédiate ne rend pas de bien grands services. Un appareil, appliqué au bout de trois semaines, quand tout danger d'infection est passé, suffit pour donner de très bons résultats avec une faible difformité.

Au *maxillaire inférieur*, la prothèse immédiate peut être réellement utile. Elle permet la fixation de la langue par un fil métallique, favorise la déglutition et l'articulation des sons, s'oppose à l'écoulement de la salive et prévient les déformations immédiates et consécutives. Mais elle est inapplicable dans les cas, assez nombreux (tels que propagation d'un cancer de la lèvre inférieure au maxillaire), où la peau doit être sacrifiée sur une grande étendue, et où la cicatrisation ne peut être obtenue qu'à la faveur d'une difformité notable.

CHAPITRE IV

MALADIES DE L'ARTICULATION TEMPORO-MAXILLAIRE

Les *luxations de la mâchoire inférieure* ont été décrites déjà. Les seules affections dont j'aie à m'occuper ici sont les *arthrites temporo-maxillaires* et la *constriction des mâchoires*.

I

ARTHRITES TEMPORO-MAXILLAIRES

Les *arthrites temporo-maxillaires*, longtemps considérées comme très rares, semblent être plus fréquentes qu'on ne l'a supposé. Il y a lieu d'étudier successivement les *arthrites aiguës*, l'*arthrite tuberculeuse* et l'*arthrite sèche*.

1° Arthrites aiguës. — Les *arthrites aiguës* reconnaissent des *causes* multiples. Elles peuvent être produites par un traumatisme : plaie, contusion, chute

sur le menton ayant déterminé une fracture du condyle ou même de la paroi antérieure du conduit auditif externe. D'autres fois, ces arthrites résultent de la propagation d'une inflammation de voisinage, par exemple d'une parotidite suppurée, d'une otite moyenne suppurée, mais surtout d'une ostéite suppurée du maxillaire inférieur. Enfin il convient de citer les arthrites dues à des causes générales : rhumatisme, blennorragie, scarlatine, rougeole, fièvre typhoïde, fièvre puerpérale, etc.

Les arthrites aiguës de l'articulation temporo-maxillaire diffèrent suivant leur cause et surtout suivant qu'elles sont suppurées ou non suppurées.

Parmi les *arthrites aiguës non suppurées*, l'*arthrite rhumatismale* a une grande tendance à devenir bilatérale. Indépendamment de la douleur locale et du gonflement, elle s'accompagne parfois de névralgies dans la tempe et dans l'oreille. La mâchoire inférieure est légèrement abaissée et portée en avant. La bouche, un peu entr'ouverte, se trouve immobilisée par la contracture des muscles voisins et ne peut s'ouvrir ni se fermer sans de vives souffrances: d'où une gêne considérable de la phonation et surtout de la mastication. L'arthrite rhumatismale guérit d'ordinaire au bout d'un mois ou six semaines.

Les autres arthrites aiguës non suppurées, telles que l'*arthrite traumatique simple* et l'*arthrite blennorragique*, se terminent assez souvent par une ankylose plus ou moins complète.

Dans les *arthrites suppurées*, il n'est pas rare que l'affection première, cause de l'arthrite, masque en partie les symptômes de l'inflammation articulaire : c'est ce qu'on observe quand l'arthrite succède à une lésion suppurative de voisinage. Il en est autrement quand la suppuration est limitée à la jointure, par exemple dans certaines arthrites traumatiques suppurées, ou dans les arthrites infectieuses consécutives à la scarlatine, à la rougeole, etc. Le pus provenant de l'articulation tend à se faire jour à la peau ou dans le conduit auditif externe. La terminaison habituelle des arthrites suppurées est l'ankylose.

2° Arthrite tuberculeuse. — L'*arthrite tuberculeuse*, ou *tumeur blanche* de l'articulation temporo-maxillaire, est très rare. Elle peut être primitive, ou succéder à une tuberculose du temporal, ayant elle-même pour point de départ une otite tuberculeuse. Elle se traduit par l'existence d'une douleur et d'un gonflement au niveau de l'articulation. Les mouvements de la jointure sont gênés; la mastication est entravée. Enfin il se forme des fongosités et des abcès, qui s'ouvrent à la peau ou dans le conduit auditif.

L'arthrite tuberculeuse présente quelquefois de graves *complications*, non seulement du côté de l'oreille, mais encore du côté de l'encéphale. Dans un cas, communiqué par Lannelongue à la Société anatomique (*Bull. de la Soc. anatomique*, 1866, p. 354), le condyle de la mâchoire, séparé du reste de l'os et poussé en haut par les muscles, avait pénétré lentement à travers le conduit auditif externe et la partie antérieure du rocher jusque dans la cavité crânienne, refoulant le nerf facial et le ganglion de Gasser et amenant la formation d'un abcès du lobe moyen du cerveau.

3° Arthrite sèche. — L'*arthrite sèche* a été assez souvent observée à l'articulation temporo-maxillaire. Dans cette affection, le condyle de la mâchoire, tantôt hypertrophié, tantôt atrophié, s'aplatit et s'étale. La cavité glénoïde devient presque plane, par suite de l'épaississement de son fond. Le ménisque semble disparaître de bonne heure. Il existe fréquemment des corps étrangers

dans l'intérieur de la jointure. Mais le point le plus important à signaler est la *formation possible de stalactites osseuses périarticulaires, allant du condyle au pourtour de la cavité glénoïde et produisant une ankylose.*

L'arthrite sèche peut se traduire par une simple crépitation indolente, perçue pendant les mouvements, par le malade et par le chirurgien. Dans d'autres cas, on observe de la douleur et une gêne marquée des mouvements. La marche de l'affection est chronique, mais souvent interrompue par des poussées subaiguës ; il n'est pas rare que des poussées concomitantes se manifestent dans les articulations de la colonne cervicale et provoquent de la contracture des muscles de la nuque. Le pronostic de l'arthrite sèche doit être réservé, à cause de sa terminaison possible par ankylose.

Le ***traitement*** des diverses formes d'arthrite de l'articulation temporo-maxillaire ne diffère pas de celui des arthrites des autres jointures. Toutefois, on ne perdra pas de vue qu'il est à peu près impossible de condamner cette articulation à une immobilité absolue.

II

CONSTRICTION DES MACHOIRES

On désigne, sous le nom de *constriction des mâchoires*, la perte complète ou incomplète du mouvement d'abaissement de la mâchoire inférieure, quelle qu'en soit la cause. La constriction des mâchoires n'est donc pas une maladie propre, mais un symptôme. Une distinction capitale doit être faite, non seulement au point de vue de la cause, mais au point de vue du traitement, suivant que la constriction est *temporaire* ou *permanente.*

La *constriction temporaire* reconnaît pour cause immédiate la *contracture des muscles élévateurs de la mâchoire et plus particulièrement du masséter.*

Elle peut n'être qu'un épiphénomène dans le tétanos, dans l'éclampsie, dans certaines affections des méninges ou du cerveau. Parfois on l'observe chez les femmes hystériques. Ainsi Duplay, chez une jeune femme de trente ans, vit une constriction des mâchoires débuter brusquement après une suppression de règles et se reproduire ensuite, pendant quatre mois, à chaque époque menstruelle. Il est possible, du reste, qu'une constriction purement spasmodique des mâchoires finisse par devenir permanente.

Le plus souvent, *la contracture des muscles élévateurs de la mâchoire est symptomatique d'une lésion inflammatoire des parties voisines*; l'engorgement des tissus enflammés s'ajoute alors à la contracture pour gêner les mouvements de la mâchoire. Ainsi la contracture peut venir compliquer une arthrite aiguë de l'articulation temporo-maxillaire, une stomatite, une amygdalite, une parotidite, les oreillons. Mais elle succède surtout aux affections inflammatoires du maxillaire inférieur, et plus spécialement à celles qui sont d'origine dentaire; pour plus de précision, ce sont les lésions des dernières molaires qui s'accompagnent surtout de constriction des mâchoires. L'*éruption vicieuse de la dent de sagesse* mérite une mention particulière comme cause fréquente de constriction des mâchoires. Ajoutons qu'on a signalé la contracture du temporal dans les ostéites de la fosse temporale.

Cette constriction, consécutive à une lésion inflammatoire de voisinage, semble pouvoir être de nature réflexe. Mais, dans la grande majorité des cas, elle est évidemment de nature inflammatoire et reconnaît pour cause la propagation de l'inflammation aux muscles. Il s'agit donc d'une *myosite*, et, lorsque cette myosite se prolonge, elle peut aboutir à la transformation fibreuse des muscles et à leur rétraction. Dès lors, la constriction des mâchoires, primitivement temporaire, est devenue permanente.

Toutes les myosites peuvent amener une constriction temporaire. Mais on admet généralement que la myosite syphilitique et la myosite rhumatismale ne déterminent jamais une constriction permanente.

Le *traitement* de la constriction temporaire des mâchoires doit s'adresser, avant tout, à la cause de cette complication; dès que la cause est supprimée, la constriction guérit spontanément. C'est ainsi qu'on peut se trouver obligé d'extraire une molaire cariée, ou une dent de sagesse dont l'éruption est impossible. On s'attaquera, de plus, directement à la constriction, en ayant recours à l'écartement forcé et progressif des mâchoires à l'aide d'un coin de bois ou d'un instrument spécial. L'électricité est applicable aux contractures hystériques. Le chloroforme peut rendre aussi des services, ne fût-ce que pour permettre l'application des moyens mécaniques.

La *constriction permanente* des mâchoires est un accident bien plus grave que la constriction temporaire. Les travaux qui lui ont été consacrés sont des plus nombreux. Je ne citerai que les suivants :

Sarazin, De la constriction des mâchoires au point de vue de ses causes et de son traitement. Thèse de Paris, 1855. — Esmarch, Du traitement du resserrement des mâchoires par la création d'une fausse articulation de la mâchoire inférieure. Traduit par Verneuil. In *Arch. gén. de méd.*, 1860, 5e série, t. XV, p. 174. — Blavette, Du resserrement des mâchoires. Thèse de Paris, 1860. — Verneuil. Série d'articles sur la constriction des mâchoires. In *Gaz. hebdom.*, 1863, p. 97, 577, 729, 733, 747. — Mathé, Recherches sur les résultats fournis par les procédés d'Esmarch et de Rizzoli. Thèse de Paris, 1864. — Duplay. Du resserrement permanent des mâchoires et de son traitement par les procédés d'Esmarch et de Rizzoli. In *Arch. gén. de méd.*, 1864, 6e série, t. IV, p. 464. — Berrut, De la constriction permanente des mâchoires et des moyens d'y remédier. Thèse d'agrég. de Paris, 1866. — Maas, Ankylose des Unterkiefers, Heilung durch Bildung eines falschen Gelenkes auf beiden Seiten. In *Arch. für klin. Chir.*, 1871-1872, t. XIII, p. 425. — Guyon et Monod, Constriction des mâchoires. In *Dict. encycl. des sc. méd.*, 2e série, t. V, p. 402, 1872. — Westrum, Ein Beitrag zur Ankylosis Mandibulæ. Thèse de Göttingen, 1875. — Béal, Étude sur la constriction permanente des mâchoires. Thèse de Paris, 1875. — Gussenbauer, Ueber ein neues Verfahren der Stomatoplastik zur Heilung der narbigen Kieferklemme. In *Arch. für klin. Chir.*, 1877, t. XXI. — Bruncke, Beiträge zur Kenntniss der Kieferklemme mit besonderer Berücksichtigung der chirurgischen Behandlung der Ankylosis Mandibulæ vera. Thèse de Göttingen, 1878. — De Schulten, De l'ankylose de la mâchoire inférieure et de son traitement. In *Arch. gén. de méd.*, 1879, t. I, p. 545, 686, 706, et t. II, p. 166. — Urdy, Étude sur l'immobilité permanente de la mâchoire inférieure. Thèse de Paris, 1879. — R. Abbe. An operation for the relief of ankylosis of the temporo-maxillary joint, by exsection of the neck of the condyle of the lower jaw. In *New York med. Journal*, avril 1880. — Heath, Four cases of closure of the jaw, three of which were treated by removal of the condyle and neck of the jaw, a fourth by Esmarch's operation. In *Brit. med. Journal*, 1884, t. II, p. 1190. — Lewy, Die Kieferklemmen und ihre Behandlung. Thèse de Berlin, 1885. — Ranke, Zur Resection der Unterkiefergelenke bei Ankylosis vera Mandibulæ. In *Arch. für klin. Chir.*, 1885, t. XXXII, p. 525. — Zipfel, De l'ankylose osseuse de l'articulation temporo-maxillaire au point de vue chirurgical. Thèse de Paris, 1885-1886. — Küster, Ueber die Ankylose des Kiefergelenkes. In *Arch. für klin. Chir.*, 1888, t. XXXVII, p. 725. — Levrat, Opération de Rizzoli-Esmarch. In *Congrès français de chirurgie*, 5e session, 1888, p. 652. — Bennett, Ankylose bilatérale du maxillaire inférieur traitée avec succès par l'excision des deux angles de l'os. Soc. de clin. de Londres. In *Semaine médicale*, 1889, p. 174. — Cabot, Ankylosis of the temporo-maxillary joint relieved by osteotomy of the neck of the inferior maxilla. In *Trans. of the Amer. surg. Assoc.* Philadelphie, 1889. — Staffel, Zur Operation

der narbigen Kieferklemme. In *Deutsche med. Woch.*, 1890, n° 50. — Le Dentu, Traitement de la constriction des mâchoires par la désinsertion du masséter. In *Bull. de la Soc. de chir.*, 1891, p. 64. — Bardenheuer, Plastische Operation zur Verhütung resp. Heilung der narbigen Kieferklemme. In *Deutsche Gesellschaft für Chir.*, XXe Congrès, 1891. — Hedrich. Résection de l'articulation temporo-maxillaire dans un cas d'ankylose osseuse. In *Gaz. méd. de Strasbourg*, 1er mai 1891. — Briton, De la constriction permanente des mâchoires. Thèse de Paris, 1892. — Kummer, Constriction des mâchoires par ankylose temporo-maxillaire; résection des deux condyles après résection temporaire de l'apophyse zygomatique. In *Bull. de la Soc. de chir.*, 1892, p. 295. — Jalaguier, Constriction des mâchoires; ostéotomie de la branche montante. In *Bull. de la Soc. de chir.*, 1892, p. 783. — V. Bergmann, Zur Kasuistik der arthrogenen Kieferklemme. In *Arch. für klin. Chir.*, XLV, 3. — Kouzmine, De la résection dans les ankyloses de la mâchoire. In *Revue de chir.*, 1893, p. 1044. — Helferich, Ein neues Operationsverfahren zur Heilung der knöchernen Kiefergelenksankylose. In *Deutsche Gesellsch. für Chir.*, 23e Congrès, 1894. — Ferreri, Sul serramento della mascelle consecutiva a lesioni dell'orecchio. In *Arch. ital. di otol.*, III. 1. — Arbuthnot Lane, Excision of the temporo-maxillary articulation in children. In *The Lancet*, 19 oct. 1895, p. 984. — Lentz, Ankylose osseuse de la mâchoire inférieure; résection du col du condyle avec interposition du muscle temporal entre les surfaces de section; guérison. In *Neuvième Congrès français de chirurgie*, 1895, p. 115. — Rochet, Traitement de l'ankylose temporo-maxillaire par l'ostéotomie de la branche montante suivie d'interposition musculaire. In *Arch. prov. de chir.*, t. V, p. 125. — Chavasse, Constriction absolue des mâchoires par double ankylose temporo-maxillaire. In *Bull. de la Soc. de chir.*, 1896, p. 815. — Kocher, Traitement chirurgical de la constriction spasmodique des mâchoires. In *Semaine méd.*, 1896, p. 493. — Baumgärtner, Traitement de l'ankylose de l'articulation temporo-maxillaire. In *Beit. zur klin. Chir.*, XVII, 1.

Étiologie et anatomie pathologique. — La *constriction permanente* des mâchoires reconnaît des *causes* variées. Ces causes peuvent être distribuées en trois groupes, suivant que la constriction est d'*origine musculaire*, d'*origine cicatricielle* ou d'*origine articulaire*.

1° *Constriction d'origine musculaire.* — J'ai fait remarquer déjà que la *contracture des muscles élévateurs de la mâchoire* peut, dans certains cas, devenir permanente. Elle a pour cause lors soit une lésion des centres nerveux, soit une action réflexe (par exemple à la suite d'une lésion dans le domaine du trijumeau, ou à la suite d'une arthrite rhumatismale douloureuse de l'articulation temporo-maxillaire). Ailleurs elle est de nature hystérique. Kocher, se basant sur un cas, dans lequel la constriction, d'abord intermittente, devint ensuite permanente, sans qu'il fût possible d'en découvrir la cause, admet, à côté de la contracture massétérine hystérique, l'existence d'une *constriction idiopathique des mâchoires*.

Nous avons vu que les myosites, en se prolongeant, peuvent aboutir à la transformation fibreuse et à la *rétraction permanente des muscles*. La constriction temporaire des mâchoires de nature inflammatoire devient ainsi une cause de constriction permanente. Toutefois la rétraction musculaire est rarement la cause unique de la constriction : le plus souvent, elle vient compliquer une constriction d'origine cicatricielle ou articulaire, et ce n'est pas elle qui joue le rôle principal.

Duchenne (de Boulogne) a signalé, comme cause de constriction des mâchoires, la rétraction du buccinateur, consécutive à la paralysie faciale.

2° *Constriction d'origine cicatricielle.* — La constriction cicatricielle des mâchoires est la forme de constriction à la fois la plus fréquente et la plus importante. Presque toujours, elle succède à des *ulcérations* ou à des *gangrènes de la joue* (stomatites ulcéreuses, stomatite mercurielle, ulcérations tuberculeuses ou syphilitiques, noma). Bien plus rarement, elle a pour cause des *brûlures* ou des *traumatismes* accidentels ou chirurgicaux.

Quand la joue a été atteinte dans toute son épaisseur, la constriction des mâchoires peut se compliquer d'une perte de substance, qui met à découvert les dents et les gencives. Si la destruction n'a pas envahi toute l'épaisseur de la

joue, c'est habituellement la peau qui est respectée : les brides cicatricielles sont alors intra-buccales, et elles sont plus redoutables que les brides simplement cutanées. Du reste, il faut distinguer, avec Verneuil (*Arch. gén. de méd.*, 1860, p. 10), *deux groupes de cicatrices intra-buccales, les antérieures et les postérieures.* Ces dernières, situées au niveau des grosses molaires ou vers l'angle de la mâchoire, sont les plus graves au point de vue de la gêne des mouvements.

Les cicatrices sont plus ou moins étendues, plus ou moins épaisses. Dures et résistantes, elles peuvent subir la *transformation cartilagineuse ou osseuse.* Ainsi on a vu des plaques osseuses unissant les arcades alvéolaires. Ces cas doivent être distingués de ceux où, à la suite de dénudations osseuses, il y a soudure de l'apophyse coronoïde avec le massif de la mâchoire supérieure.

3° *Constriction d'origine articulaire.* — Cette variété est le résultat d'une *ankylose.* Elle reconnaît pour causes les diverses arthrites de l'articulation temporo-maxillaire : à titre exceptionnel, elle est congénitale. L'ankylose est osseuse ou fibreuse, intra-articulaire ou péri-articulaire.

L'ankylose osseuse intra-articulaire peut succéder à une arthrite suppurée, à une fracture articulaire. D'autres fois, elle accompagne l'ankylose osseuse de presque toutes les articulations du corps, et dans ce cas elle est d'ordinaire bilatérale. L'ankylose osseuse périphérique est une terminaison possible de l'arthrite sèche. Elle s'observe encore comme complication d'une constriction cicatricielle. Quant à l'ankylose fibreuse, elle est rare. Il ne semble pas que la simple immobilisation des mâchoires, même très prolongée, soit susceptible de produire une ankylose.

Symptômes. — La constriction des mâchoires peut exister à divers degrés. Quand l'immobilité n'est pas absolue et que les arcades dentaires arrivent encore à s'écarter un peu, l'alimentation n'est pas compromise. Au contraire, si les dents sont maintenues au contact, l'alimentation devient difficile : les aliments ne peuvent être introduits que par un orifice résultant de la perte d'une dent, ou même à la faveur d'un tube introduit par les fosses nasales. La parole est troublée : la respiration est gênée, pour peu qu'il y ait un catarrhe nasal. Le séjour prolongé et la décomposition des détritus alimentaires dans la bouche déterminent des altérations dentaires et des accidents inflammatoires, ulcératifs ou même infectieux. Enfin, en cas de vomissement, il y a danger de suffocation, les matières vomies se trouvant gênées dans leur sortie et risquant d'être repoussées dans les voies aériennes.

On a observé quelquefois des déviations dentaires, résultant de la pression des mâchoires l'une contre l'autre. Si la constriction survient pendant la période de croissance, le maxillaire inférieur subit un arrêt de développement, le plus souvent unilatéral, la face est déviée et la dentition entravée.

Diagnostic. — Le diagnostic de la constriction des mâchoires consiste essentiellement dans la détermination de la nature de la constriction.

S'agit-il d'une constriction temporaire, on recherchera les causes habituelles de cette variété. Dans le doute, on aura recours au chloroforme, qui fera cesser la contracture. Toutefois lorsqu'il existe une myosite avec engorgement des tissus voisins, le chloroforme ne fait pas disparaître la constriction : il se borne à l'atténuer.

Quand il est établi qu'on a affaire à une *constriction permanente,* il reste à en

déterminer la variété. La présence de brides cicatricielles est facile à constater; mais les brides peuvent se compliquer de rétraction musculaire et d'ankylose articulaire. Il importe alors de *s'assurer de l'état de l'articulation du côté opposé.* Il est difficile de vérifier si ses mouvements sont intacts; cependant, lorsqu'elle n'est pas ankylosée, elle permet d'ordinaire de légers déplacements du maxillaire, et, d'autre part, son fonctionnement est le plus souvent normal, quand la région est extérieurement saine.

En l'absence de cicatrices, la constriction permanente est due à une rétraction musculaire ou à une ankylose, parfois à ces deux causes réunies. Ce diagnostic est souvent difficile; on examinera avec soin la région, on recherchera les antécédents. La rétraction du masséter se reconnaît par le toucher intra-buccal et par le palper à travers la joue. L'absence de rétraction doit faire songer à une ankylose, et il faut tâcher de reconnaître si l'ankylose est fibreuse ou osseuse.

Pronostic. — Jusqu'à ces dernières années, la constriction permanente des mâchoires, avec lésions *bilatérales*, était considérée comme étant le plus souvent au-dessus des ressources de la chirurgie. Aujourd'hui, le pronostic de cette forme n'est plus aussi sombre, tout en restant grave.

La constriction à lésions *unilatérales* est sérieuse également; il n'est pas rare que le traitement ne fournisse qu'une guérison incomplète. La constriction d'origine cicatricielle entrave le plus l'alimentation et est la plus difficile à traiter; de plus, il s'y joint souvent une difformité du visage. La constriction d'origine musculaire est la moins grave de toutes.

Traitement. — Je n'insisterai pas sur le *traitement préventif* de la constriction permanente des mâchoires. Il consiste à surveiller la cicatrisation des plaies de la région, à recourir en temps voulu à une autoplastie, à traiter les arthrites de l'articulation temporo-maxillaire, à combattre par les moyens appropriés la constriction temporaire des mâchoires, etc.

Quand la lésion est constituée, on peut lui appliquer un *traitement palliatif* ou un *traitement curatif.*

Le *traitement palliatif* a pour but d'assurer l'alimentation du malade à travers une brèche faite à l'arcade dentaire, soit par l'extraction de deux ou trois dents, soit même par une résection partielle du maxillaire.

Le *traitement curatif* comprend divers moyens, que l'on peut réunir en quatre groupes : 1° la *dilatation mécanique;* 2° la *division des parties molles;* 3° les *opérations autoplastiques;* 4° les *opérations portant sur le squelette.*

1° La *dilatation mécanique* peut donner des résultats dans les constrictions peu serrées. On y a recours, non seulement pour obtenir un certain écartement des mâchoires, mais encore pour maintenir l'écartement que l'on a pu obtenir par un procédé quelconque. Divers instruments sont utilisés pour pratiquer la dilatation, depuis le simple coin de bois, ou la vis conique en ivoire ou en buis, jusqu'aux différents ouvre-bouche; ceux-ci sont, en général, composés de deux plaques parallèles, qui s'écartent à l'aide d'une vis ou d'un système analogue. La dilatation se pratique soit d'une façon lente et graduelle, soit d'une façon brusque, et, dans ce dernier cas, on opère sous le chloroforme.

2° La *division des parties molles* peut porter sur des brides cicatricielles muqueuses ou cutanées, ou sur les muscles. Le plus souvent, elle est combinée

avec l'action des dilatateurs mécaniques, ou d'appareils prothétiques, à l'aide desquels on maintient l'écartement pendant la durée de la cicatrisation et même au delà de cette période. Les sections ont été faites à ciel ouvert, ou par la méthode sous-cutanée.

Il est rare que la *section des brides muqueuses* donne des succès, si ce n'est dans des cas très simples, sans adhérences entre la joue et les maxillaires. La *section des brides cutanées* est plus favorable dans ses résultats, mais on a rarement l'occasion d'y recourir. Quant à la *myotomie*, qu'a pratiquée pour la première fois Dieulafoy (de Toulouse), en 1858, elle ne peut guérir que les constrictions d'origine musculaire. En somme, la méthode des sections portant sur les parties molles est une méthode d'exception, à moins qu'elle ne soit le complément d'une opération osseuse.

Quand il s'agit de sectionner le muscle temporal, la crainte d'hémorragies graves a fait préférer à cette opération la division, au ciseau, de l'apophyse coronoïde.

Le Dentu (Soc. de chir., 14 janvier 1891) conseille de remplacer la section du masséter par la *désinsertion* de ce muscle, à la faveur d'une incision, menée le long du bord inférieur de la mâchoire inférieure depuis l'angle jusqu'au bord antérieur du masséter. Il a obtenu un succès par cette méthode, en poussant la désinsertion très loin et en complétant l'opération par la rupture de fortes adhérences de la muqueuse au bord antérieur de la branche montante, et par la désinsertion du ptérygoïdien interne. Les mâchoires ont été maintenues fortement écartées après l'opération à l'aide d'un bâillon, puis à l'aide d'un coin de bois.

La même opération a été pratiquée avec succès par Kocher, qui l'a imaginée, de son côté, en même temps que Le Dentu.

3° L'*autoplastie*, pratiquée dès 1853 par Rizzoli, est habituellement combinée avec la section des parties molles, ou même avec la section osseuse. Tantôt il s'agit d'une simple autoplastie par glissement; d'autres fois, l'opération est bien plus complexe.

Ainsi Gussenbauer (*Arch. f. klin. Chir.*, 1877, t. XXI), dans un cas de constriction des mâchoires, due à la destruction complète de la muqueuse des joues par une gangrène de la bouche, pratiqua sur chaque joue l'opération suivante : Il tailla un lambeau cutané, ayant son sommet à la commissure labiale et sa base adhérente en arrière. Après avoir divisé transversalement, à partir de la commissure, le tissu cicatriciel qui occupait le fond de la plaie résultant de la dissection du lambeau, il replia le lambeau en dedans sur lui-même et fixa sa pointe dans l'angle de division de la cicatrice; de cette façon, sa face cutanée venait remplir le rôle de la muqueuse buccale. Quand le lambeau eut pris de solides adhérences par sa pointe, sa base fut coupée en plusieurs temps, puis renversée en avant et fixée à la commissure labiale. A ce moment, la base du lambeau occupait la place où se trouvait primitivement le sommet, et réciproquement; la face cutanée était tournée vers la bouche, la face cruentée était superficielle. Au bout d'une huitaine de jours, Gussenbauer compléta l'opération en recouvrant cette face cruentée avec un autre lambeau cutané.

Bardenheuer (*Deutsche Gesellsch. f. Chir.*, XXe Congrès, 1891) a imaginé, pour réparer les grandes pertes de substance de la joue, consécutives à une ablation de cancer, un procédé applicable également aux constrictions cicatricielles. Il taille un lambeau sur le front et le renverse, de manière que la face épidermique soit tournée vers la bouche; il recouvre la face saignante de ce lambeau à l'aide

d'un lambeau pris sur le cou: enfin il applique des greffes de Thiersch sur les deux pertes de substance. Au bout de dix à douze jours, le pédicule du lambeau frontal est sectionné et réappliqué en haut.

L'autoplastie par la méthode italienne peut être utilisée également. Toutefois, d'une manière générale, la méthode de l'autoplastie n'est applicable qu'aux constrictions cicatricielles, spécialement aux constrictions produites par des cicatrices antérieures.

4° Rhea Barton a proposé, en 1826, de traiter les ankyloses par une *section osseuse faite au voisinage de l'articulation ankylosée*. Dès 1828, A. Bérard songea à appliquer cette méthode à l'ankylose de la mâchoire, et la même idée fut reprise par Carnochan, Richet, Dieffenbach. Ces différents chirurgiens conseillaient de *faire porter la section sur le col du condyle*. Il est évident que ce procédé n'est applicable qu'aux constrictions dues à une ankylose de l'articulation temporo-maxillaire: il est, du reste, applicable aux ankyloses bilatérales. Cette méthode n'a été mise en pratique que beaucoup plus tard, et elle n'a été suivie que par un petit nombre de chirurgiens. Les uns, comme Grube, ont fait la section à l'aide d'un ciseau, introduit dans la bouche et appliqué contre le col du condyle. Les autres ont abordé le col en divisant la peau par des incisions qui ont varié.

Abbe (*New York med. Journal*, avril 1880) indique le procédé suivant : On fait deux incisions à angle droit, l'une horizontale, de l'angle postérieur de l'os malaire au tubercule de l'apophyse zygomatique, l'autre verticale, descendant depuis ce même tubercule jusqu'à la partie moyenne du creux parotidien. On détache avec soin les insertions supérieures du masséter, et on rejette ce muscle en bas avec la parotide et le nerf facial. Le col du condyle est attaqué avec le ciseau: il n'est divisé qu'en partie, l'écartement forcé des mâchoires achevant de rompre l'os. Abbe a obtenu un succès par cette méthode, et il cite plusieurs autres faits tout aussi heureux.

Au lieu de diviser simplement le col, on peut faire la *résection du condyle*. Humphry (de Cambridge) a pratiqué cette opération en 1854. Bottini (de Pavie) a réséqué les deux condyles, dans un cas d'ankylose bilatérale. Dans ces dernières années, la résection du condyle a été très en faveur auprès des chirurgiens, dans les cas où la constriction des mâchoires reconnaît pour cause une ankylose de l'articulation temporo-maxillaire.

Cette opération expose à la blessure du nerf facial. Aussi Ollier conseille-t-il, avant d'aborder l'os, de chercher le nerf et de le récliner en haut ou en bas. Ollier recommande de faire une incision en T. La branche horizontale du T, longue de 3 à 4 centimètres, commence, en arrière, au niveau du lobule de l'oreille et est menée à 5 millimètres au-dessous de l'arcade zygomatique. La branche verticale, longue de 25 millimètres, part, en haut, de la réunion du tiers postérieur avec les deux tiers antérieurs de la première incision. On procède à petits coups, jusqu'à ce qu'on ait écarté le nerf, puis on s'attaque à l'os avec le ciseau. On est souvent obligé, par suite de l'ankylose, de détruire le condyle par excision parcellaire.

Les incisions, pratiquées pour aborder le condyle, ont varié suivant les chirurgiens. Kœnig propose une incision analogue à celle d'Ollier. Chavasse (Soc. de chir., 16 déc. 1896) s'est contenté de l'incision d'Abbe.

Kummer (Soc. de chir., 6 avril 1892) a eu recours à une incision horizontale, de l'extrémité postérieure de laquelle il a fait partir une incision verticale

remontant à 3 centimètres. Kummer a, de plus, pratiqué la *résection temporaire de l'apophyse zygomatique*, qu'il a laissée adhérente au lambeau cutané.

Kraske, dont le procédé a été décrit par Baumgärtner (*Beit. z. klin. Chir.*, XVII, 1), mène d'abord une incision, qui contourne la moitié supérieure de l'insertion du pavillon de l'oreille, pour descendre au-devant de l'oreille jusqu'à 1 centimètre au-dessous de l'arcade zygomatique. Une seconde incision, perpendiculaire à la première et longue de 3 centimètres, est ensuite pratiquée parallèlement à l'arcade zygomatique. Enfin Kraske sectionne l'artère temporale entre deux ligatures et *décolle l'insertion supérieure du pavillon de l'oreille*, pour se créer un champ opératoire plus vaste.

La résection du condyle est une opération ordinairement laborieuse. La *section* ou la *résection de l'apophyse coronoïde*, adhérente à l'arcade zygomatique ou à une autre partie osseuse, en est parfois le complément indispensable. Enfin l'opération doit être suivie d'un traitement orthopédique persévérant, consistant dans l'écartement forcé et journalier des mâchoires.

Quelques chirurgiens ont cru devoir recourir à la *trachéotomie préalable*, pour éviter un accident qui a été observé : la mort dans un accès de vomissement, par passage des matières stomacales dans les voies aériennes.

Helferich (*Deutsche Gesellsch. f. Chir.*, XXIIIe Congrès, 1894), pour se mettre plus sûrement à l'abri d'une récidive de l'ankylose, a fait suivre la résection du condyle d'une *interposition musculaire entre les parties osseuses séparées*. Il a taillé, dans toute l'épaisseur du muscle temporal, un lambeau de deux doigts de largeur, à pédicule inférieur, et il a renversé ce lambeau de haut en bas, après résection de l'apophyse zygomatique. La pointe du lambeau fut placée avec soin dans l'espace libéré entre les os et fut fixée par deux points de suture aux bords de cet espace. Le succès a été complet.

Au lieu de créer la pseudarthrose au niveau du condyle, quelques chirurgiens, soit par suite de l'existence de conditions particulières, soit par application d'un principe général, ont fait porter leur *intervention sur la branche montante du maxillaire*.

Ollier conseille, pour cette opération, une incision partant du lobule de l'oreille, se dirigeant vers l'angle de la mâchoire et se continuant sur une longueur de 4 centimètres sous le bord inférieur de l'os. Après avoir isolé et écarté la branche cervicale du facial, on désinsère le masséter, et, à l'aide d'une forte cisaille, on sectionne la branche montante, ou on en résèque une partie.

Bennett (*Semaine méd.*, 1889, p. 174) a appliqué avec succès l'*excision des deux angles du maxillaire inférieur* à une ankylose bilatérale. Il a eu soin de ménager les fibres du masséter et du ptérygoïdien interne, qui s'inséraient en avant de la section osseuse.

Rochet (*Arch. prov. de chir.*, t. V, p. 125) conseille de *sectionner la branche montante*, vers son milieu ou vers sa partie inférieure, et de faire, de plus, une *interposition musculaire*. Il préfère cette opération à la résection du condyle, parce qu'elle est plus simple et permet d'éviter facilement la blessure du nerf facial. Rochet fait une excision osseuse cunéiforme, puis il taille de bas en haut, sur la face profonde du masséter, une lame musculaire, qu'il suture au ptérygoïdien interne, après l'avoir fait passer entre les fragments créés par l'excision osseuse.

Dans toutes les opérations osseuses qui précèdent, on prend à tâche de respecter l'action du masséter et du ptérygoïdien interne du côté opéré. Cette

manière de faire permet, du reste, d'appliquer ces procédés aux ankyloses bilatérales. Il n'en est plus de même dans les opérations dont il me reste à parler et qui portent sur le corps du maxillaire.

L'idée de *créer une pseudarthrose sur le corps du maxillaire* appartient à Esmarch, qui exposa, en 1854, au Congrès de Gœttingen, les réflexions que lui suggérait un cas, où l'élimination spontanée d'un séquestre avait créé une fausse articulation et avait permis à la mâchoire de recouvrer ses mouvements. En 1857, Rizzoli, qui ignorait les idées d'Esmarch, pratiqua, le premier, dans un cas de constriction cicatricielle, la section de l'os en avant des adhérences.

La manière de faire des deux chirurgiens n'est pas la même. Esmarch met le maxillaire à nu à l'aide d'incisions, qui varient suivant l'état des parties molles. L'os est sectionné en deux points, avec la scie à chaîne ou avec l'ostéotome, et le fragment ainsi enlevé est limité par deux sections verticales, ou bien a une forme triangulaire à base inférieure.

Rizzoli se contente d'écarter la commissure, pour inciser la muqueuse dans le sillon gingivo-labial. Le maxillaire ainsi mis à nu, il emploie des cisailles spéciales, dont il glisse la branche non coupante au-dessous du bord inférieur du maxillaire, puis le long de sa face interne; il applique ensuite la branche coupante de l'instrument sur la face antérieure de l'os, et il sectionne celui-ci d'un seul coup. L'opération peut être pratiquée aussi avec la pince de Liston ou la scie à chaîne.

Levrat (Congrès français de chir., 17 mars 1888) a proposé de modifier les opérations d'Esmarch et de Rizzoli, suivant un procédé déjà indiqué par Carnochan. Levrat fait une incision le long du bord inférieur du maxillaire inférieur, décolle le périoste sur les deux faces de l'os, et, à l'aide d'une pince coupante, fait la section ou la résection de la mâchoire, entre la dernière molaire et le bord antérieur de la branche montante, sans ouvrir la cavité buccale.

Les *résultats immédiats* des opérations d'Esmarch et de Rizzoli sont l'écartement des fragments et la possibilité, pour l'opéré, d'ouvrir largement la bouche. Quant aux *résultats définitifs*, d'après Mathé (Thèse de Paris, 1864) et Duplay (*Arch. gén. de méd.*, 1864, 6e série, t. IV, p. 464), ils seraient en faveur de l'opération de Rizzoli, qui, d'autre part, est d'une exécution plus simple. D'après les auteurs que je viens de citer, après l'opération de Rizzoli, la récidive est moins fréquente, la pseudarthrose s'établit mieux; enfin, la symétrie de la face est moins altérée. Sur 12 opérations faites par le procédé d'Esmarch, Duplay a noté 1 mort, 4 récidives et 7 succès. Les opérations, pratiquées suivant le procédé de Rizzoli, ont donné, sur un total de 13 cas, 3 morts, 1 récidive et 7 succès. L'un des opérés par le procédé de Rizzoli est mort de scarlatine; les deux autres, ainsi que le malade opéré par le procédé d'Esmarch, ont succombé à l'infection purulente. Ces chiffres ne permettent donc pas de comparer les dangers respectifs des deux méthodes, d'autant plus que l'antisepsie permet aujourd'hui d'éviter l'infection purulente.

Quoi qu'il en soit de cette comparaison, la section osseuse doit toujours être faite franchement en avant des adhérences. L'expérience prouve que, lorsqu'une autoplastie est nécessaire, il est indiqué de ne la pratiquer qu'ultérieurement. Enfin les soins consécutifs ont une grande importance au point de vue du succès. Pour favoriser l'établissement définitif de la pseudarthrose, il est essentiel de communiquer régulièrement des mouvements à la mâchoire et de maintenir l'écartement des fragments par l'interposition d'un coin de bois entre les

dents. L'interposition entre les fragments d'un corps isolant, ou de lambeaux périostés et muqueux paraît moins recommandable. Par contre, le sacrifice du périoste sur une étendue plus ou moins grande est parfois utile.

Après l'opération d'Esmarch ou celle de Rizzoli, l'élévation de la mâchoire n'est plus produite que par les muscles élévateurs du côté sain: l'arcade dentaire inférieure pivote sur elle-même, son extrémité libre s'abaisse et se porte en dedans. Mais les opérés s'habituent peu à peu à cette gêne et se servent bien des grosses molaires du côté sain.

Après cette revue des divers traitements employés dans la constriction des mâchoires, est-il possible de poser des conclusions fermes, de fixer la conduite à tenir en face de chaque variété de constriction?

Les *constrictions d'origine musculaire* sont justiciables de la myotomie ou de la désinsertion des muscles.

Aux *constrictions cicatricielles* on opposera la section des brides, mais surtout les opérations autoplastiques.

Les *constrictions d'origine articulaire* ne peuvent guérir que par une opération pratiquée sur le squelette. La résection du condyle, complétée au besoin par la résection de l'apophyse coronoïde, paraît être l'opération de choix, et elle est applicable aux ankyloses bilatérales. On peut encore faire porter la section osseuse sur la branche montante du maxillaire.

Enfin tout traitement opératoire doit être suivi de l'écartement méthodique des mâchoires, appliqué avec persévérance.

Mais les indications sont loin d'être toujours aussi nettes. Bien souvent les facteurs qui entrent en ligne pour produire la constriction sont multiples, et celle-ci ne cède qu'à des opérations complexes. D'autre part, dans certains cas, surtout dans les constrictions cicatricielles, les désordres peuvent être tels que les opérations précédentes demeurent impuissantes. La méthode d'Esmarch-Rizzoli se présente alors comme une ressource précieuse. Toutefois elle n'est applicable qu'à la constriction unilatérale des mâchoires, et, d'autre part, elle a pour inconvénients de supprimer la correspondance des arcades dentaires, de limiter la mastication aux dernières molaires d'un seul côté et de causer une difformité de la face. C'est dire qu'elle constitue, non une méthode de choix, mais une méthode de nécessité.

CHAPITRE V

VICES DE CONFORMATION DES MACHOIRES

Les *vices de conformation de la voûte palatine* ont été étudiés avec le bec-de-lièvre et les maladies de la voûte palatine. Les autres *vices de conformation des mâchoires* ne méritent pas de nous arrêter longuement. Ces vices de conformation sont *acquis* ou *congénitaux*.

1° Vices de conformation acquis. — On observe parfois des *pertes de substance* plus ou moins considérables des mâchoires, à la suite d'une nécrose,

d'une opération chirurgicale, mais surtout d'un grand traumatisme. A la mâchoire supérieure, on peut assez souvent remédier aux désordres par un appareil prothétique. A la mâchoire inférieure, la difformité est généralement plus apparente.

Quand *le corps du maxillaire inférieur a subi une perte de substance*, les deux fragments de l'os se rapprochent et s'unissent dans cette situation par un cal ou par du tissu fibreux. La portion antérieure de la mâchoire forme alors un angle plus ou moins aigu, la partie inférieure de la face est rétrécie, les arcades dentaires ne se correspondent plus, la langue est refoulée en arrière. La mastication, la déglutition et la phonation s'exercent avec difficulté.

Les *ablations plus ou moins complètes du corps de la mâchoire inférieure* par des coups de feu ou par de gros projectiles donnent parfois lieu à des difformités considérables. Legouest (*Traité de chirurgie d'armée*, 2e édit., p. 693) cite 3 cas, dans lesquels des blessés avaient perdu toute la partie antérieure de la mâchoire, sans que la langue se rétractât ou se pelotonnât en arrière sur le larynx. La salive s'écoulait constamment, la déglutition était difficile, la phonation était très imparfaite. Les joues se continuaient avec les parties latérales du cou; ce qui restait de la lèvre inférieure se réunissait avec la partie supérieure du larynx et la base de la langue.

Après la perte du maxillaire inférieur, la mâchoire supérieure éprouve souvent des modifications importantes : les dents se renversent en dedans, au point de devenir à peu près horizontales: ou bien, tout en restant verticales, elle se rapprochent par le rétrécissement latéral de la voûte du palais, qui s'élève en ogive vers les fosses nasales.

La *restauration* des pertes de substance de la mâchoire inférieure, lorsqu'elle est possible, peut réclamer une série d'opérations successives. Cette restauration devient plus difficile, quand elle est entreprise tardivement, alors que les tissus, indurés et rétractés, se sont cicatrisés irrégulièrement et ont contracté des adhérences avec les os.

Indépendamment des pertes de substance, les mâchoires peuvent présenter, à la suite de fractures, de nécroses, etc., toutes sortes de difformités, sur lesquelles je n'insisterai pas.

Je ne parlerai pas non plus de la *constriction des mâchoires*, que j'ai étudiée dans le chapitre précédent.

Parmi les autres vices de conformation acquis, il faut citer l'*exagération unilatérale de la courbure du maxillaire inférieur*, l'*atrophie d'une moitié du maxillaire inférieur*.

La mâchoire inférieure peut être poussée en avant et déformée par une tumeur de la langue. Une déformation analogue résulte des tractions exercées par des cicatrices ou par certaines tumeurs de la lèvre inférieure.

Les tumeurs de la lèvre supérieure, au contraire, *refoulent plutôt le maxillaire supérieur*.

Dans le *rachitisme*, par suite de l'action des muscles génio-hyoïdiens, mylo-hyoïdiens et masséters, la partie antérieure du maxillaire inférieur s'aplatit, tandis que les parties postérieures basculent, de telle façon que le bord alvéolaire est déjeté en dedans et le bord inférieur évasé en dehors. Le maxillaire supérieur présente un rétrécissement, correspondant à l'insertion des arcades zygomatiques; par suite, son bord alvéolaire se trouve déjeté en dehors.

2° Vices de conformation congénitaux. — Il est une monstruosité rare, qui consiste dans l'existence d'une mâchoire supplémentaire, adhérente à la mâchoire principale; c'est la *polygnathie*. Parmi les polygnathes, on distingue les *épignathes*, chez qui la mâchoire supplémentaire adhère à la voûte palatine, et les *hypognathes*, chez qui la mâchoire supplémentaire adhère à la mâchoire inférieure. Chez les hypognathes, le maxillaire surnuméraire s'implante d'ordinaire, par sa symphyse, au voisinage de la symphyse normale: il renferme des follicules dentaires et des kystes. Ces tumeurs, suivant le sens dans lequel elles se développent, peuvent occasionner des accidents, qui engagent le chirurgien à pratiquer l'ablation de la mâchoire supplémentaire.

L'*atrophie du maxillaire inférieur* n'est pas rare chez les enfants idiots : leur menton est alors fuyant, et ils ont une face de batracien. Par suite de cette difformité, l'arcade dentaire inférieure entre dans la parabole palatine. Il résulte de là une gêne fonctionnelle, qui se trouve diminuée toutefois par une mobilité exagérée de l'articulation temporo-maxillaire, ou même par une disposition spéciale de cette articulation, qui la fait ressembler à celle des rongeurs, la cavité glénoïde ayant une direction antéro-postérieure et permettant à la mâchoire de glisser fortement en avant. L'atrophie du maxillaire inférieur est accompagnée d'une atrophie de la langue et parfois d'une des malformations dont il me reste à parler.

Le *développement exagéré de l'apophyse coronoïde* est une cause de constriction congénitale des mâchoires, par un mécanisme analogue à celui qui permet la luxation de la mâchoire par accrochement osseux. Il est indiqué, dans ce cas, de réséquer l'apophyse coronoïde.

L'*ankylose congénitale de la mâchoire inférieure* a été observée à titre exceptionnel.

Enfin on a décrit des *luxations congénitales*; mais, ainsi que l'ont fait remarquer Malgaigne et Ogston, il ne s'agit pas, à proprement parler, de luxations. Il existe, en effet, non seulement une laxité anormale de la capsule et une déformation des surfaces articulaires, mais encore des lésions bien plus complexes : absence totale ou partielle de la cavité glénoïde, de la racine transverse, du condyle, de la branche montante. Ces anomalies coexistent assez souvent avec l'atrophie du maxillaire inférieur, ou avec d'autres vices de conformation; elles s'observent surtout sur des fœtus monstrueux.

FIN DU TOME IV

[A. HEYDENREICH.]

TABLE DES MATIÈRES

du tome IV

TROISIÈME PARTIE

MALADIES DES RÉGIONS (*SUITE*)

L'OEIL ET SES ANNEXES

(M. E. Delens.)

MALADIES DE L'OEIL 1

Notions préliminaires 1

a. — De l'œil considéré comme appareil d'optique 1

b. — De sa réfraction et de sa mesure 2

Unité de réfraction ou dioptrie 2

c. — De la réfraction de l'œil à l'état statique 4

Emmétropie. — Amétropie 4

d. — De la réfraction dynamique de l'œil 6

De l'examen de l'œil 8

I. — Examen objectif de l'œil et de ses annexes 8

II. — Examen fonctionnel de l'œil 22

CHAPITRE PREMIER. — Maladies du globe oculaire 35

I. — Vices de conformation et anomalies congénitales du globe oculaire . . . 35

1° Anophtalmie et cryptophtalmie 36

2° Microphtalmie 37

3° Mégalophtalmie. — Hydrophtalmie congénitale 37

4° Albinisme 38

5° Mélanose 38

II. — Lésions traumatiques du globe oculaire 39

A. — Lésions traumatiques affectant le globe oculaire entier 39

1° Luxation et avulsion 39

2° Commotion, compression, contusion et rupture du globe oculaire 41

3° Plaies du globe de l'œil 46

a. Plaies simples du globe oculaire 46

b. Plaies par armes à feu 47

4° Brûlures et cautérisations du globe de l'œil 49

B. — Lésions traumatiques des différentes parties du globe oculaire. 52

1° Lésions traumatiques de la conjonctive 52

2° — de la cornée 54

3° — de la sclérotique 58

4° — de l'iris 59

5° — du cristallin 60

Luxations du cristallin 61

6° Lésions traumatiques du segment postérieur de l'œil . . . 65

CHAPITRE II. — Maladies de la conjonctive 67

I. — Vices de conformation et anomalies congénitales 67

II. — Lésions traumatiques de la conjonctive 68

III. — Lésions vitales et inflammatoires de la conjonctive 68

I. Inflammations de la conjonctive 68
1° Conjonctivite phlycténulaire 69
2° — simple, hyperémique 71
3° — catarrhale 75
4° — purulente 79
5° — diphtéritique 90
6° — granuleuse 94
7° — folliculaire 105
II. Ulcérations de la conjonctive 105
A. Ulcérations tuberculeuses et lépreuses 105
B. Lupus 106
C. Ulcérations syphilitiques 106
III. Lésions non inflammatoires de la conjonctive 107
Œdème sous-conjonctival 107
Xérophtalmie. — Xérosis 107
Ptérygion 109
Pynguécula 113
Lèpre 113
IV. — Tumeurs de la conjonctive 114
1° Tumeurs bénignes 114
Entozoaires de la conjonctive 116
2° Tumeurs malignes 117
Appendice. — Affections du pli semi-lunaire et de la caroncule 118

Chapitre III. — Maladies de la cornée 119
I. — Difformités et anomalies congénitales de la cornée 119
II. — Lésions traumatiques de la cornée 120
III. — Maladies inflammatoires et troubles de nutrition de la cornée 120
A. — Kératites 120
1° Kératites superficielles 120
A. Kératite simple circonscrite 121
B. — phlycténulaire 121
C. — vésiculaire ou herpès de la cornée 126
D. — vasculaire 128
2° Kératites parenchymateuses 131
a. Kératite suppurative 131
b. — interstitielle 135
3° Kératites profondes 138
Kératite ponctuée 138
B. — Ulcérations de la cornée 140
Ulcères tuberculeux de la cornée 144
Accidents et difformités consécutives 145
A. Fistules. — Perforations. — Staphylomes 145
B. Opacités de la cornée 148
IV. — Tumeurs de la cornée 153
V. — Anomalies de courbure et troubles de nutrition de la cornée 153
A. Staphylome pellucide conique 153
B. — globuleux 155
C. Gérontoxon 156

Chapitre IV. — Maladies de la sclérotique 157
Inflammation de la sclérotique 157
Épisclérite. — Sclérite 157

Chapitre V. — Maladies de l'iris 159
I. — Anomalies congénitales de l'iris 159
II. — Lésions traumatiques de l'iris 161
III. — Lésions inflammatoires de l'iris 161
IV. — Tumeurs de l'iris 168
V. — Troubles fonctionnels de l'iris 170
Mydriase 171
Myosis 172
Contractions spasmodiques et tremblement de l'iris 173

VI. — Des opérations qui se pratiquent sur l'iris 173
Iridectomie 174
Iridotomie. — Corélysis. 176
Appendice. — Lésions vitales et organiques de la chambre antérieure. 177
Hypohéma 178
Hypopyon 179

CHAPITRE VI. — Maladies du cristallin. 180
I. — Anomalies congénitales 180
II. — Lésions traumatiques. 181
III. — Lésions vitales et organiques du cristallin 181
a. Des cataractes lenticulaires 181
Cataracte spontanée 181
— congénitale. 192
— traumatique 194
b. Des cataractes capsulaires. 196
Du traitement de la cataracte en général 198
Considérations sur l'opération de la cataracte 199
Des différentes méthodes d'opération de la cataracte 202
1° Extraction linéaire. 204
2° — à lambeau 208
Accidents de l'opération par extraction 214
c. Cataractes secondaires. 217

CHAPITRE VII. — Maladies du corps vitré 219
I. — Anomalies congénitales. 219
II. — Lésions traumatiques 219
III. — Lésions vitales et inflammatoires du corps vitré 220
Inflammation. — Hyalitis 220
Hémorragies du corps vitré. 221
Ramollissement du corps vitré. — Synchisis étincelant. 222
Opacités du corps vitré. — Corps flottants. — Myodesopsie 223
Décollement du corps vitré. 224
Entozoaires du corps vitré 224

CHAPITRE VIII. — Maladies de la choroïde. 226
I. — Anomalies congénitales. 226
II. — Lésions traumatiques. 227
III. — Lésions vitales et inflammatoires de la choroïde. 228
a. Irido-choroïdite. — Cyclite 229
b. Choroïdite plastique disséminée 231
c. Tuberculisation de la choroïde 234
d. Scléro-choroïdite postérieure. — Staphylome postérieur. 235
e. — antérieure. — Staphylome antérieur 238
f. Hémorragies et apoplexies de la choroïde. 240
g. Décollement de la choroïde. 241
IV. — Tumeurs de la choroïde. 242

CHAPITRE IX. — Maladies de la rétine. 244
I. — Anomalies congénitales 244
II. — Lésions traumatiques 245
III. — Lésions vitales et inflammatoires de la rétine. 246
1° Troubles circulatoires et lésions vasculaires. 246
2° Inflammations de la rétine. — Rétinites 252
1° Rétinites simples. 252
2° — symptomatiques 254
a. Rétinite syphilitique. 254
b. — albuminurique 255
c. — diabétique, leucémique, etc. 258
Rétinite pigmentaire 259
3° Décollement de la rétine 262
IV. — Tumeurs de la rétine 267

CHAPITRE X. — Maladies du nerf optique 270
I. — Anomalies congénitales 270

II. — Lésions traumatiques 271
III. — Lésions inflammatoires et vitales du nerf optique 272
1° Hyperémie et anémie 272
2° Inflammations. — Névrites optiques 272
3° Hémorragies et apoplexies du nerf optique 276
IV. — Atrophie du nerf optique 277
V. — Tumeurs du nerf optique 283

Chapitre XI. — Maladies affectant le globe oculaire tout entier 284
I. — Glaucome 285
II. — Ophtalmie sympathique 297
III. — Phlegmon de l'œil. — Panophtalmite 300
IV. — Hydrophtalmie 303
V. — Cancer de l'œil 305
VI. — Parasites de l'œil. — Ophtalmozoaires 307
VII. — Atrophie du globe de l'œil 308
Appendice. — De l'extirpation du globe oculaire 309

Chapitre XII. — Amauroses et amblyopies 312
I. — Hémiopie 313
Hémiopie temporaire. — Scotome scintillant 315
II. — Héméralopie. — Nyctalopie 316
III. — Dyschromatopsie. — Daltonisme 317
IV. — Amblyopies proprement dites 319
V. — De la simulation de l'amaurose 323

Chapitre XIII. — Anomalies et troubles de la réfraction statique et dynamique . . . 324
I. — Anomalies de la réfraction statique 324
a. Hypermétropie 324
b. Myopie 327
c. Astigmatisme 332
II. — Troubles de la réfraction dynamique 336
a. Presbytie 336
b. Paralysie de l'accommodation 338
c. Spasme de l'accommodation 338
Appendice. — Extrait de l'instruction ministérielle du 13 mars 1894 sur l'aptitude physique au service militaire 339

MALADIES DES ANNEXES DE L'ŒIL 341

Chapitre premier. — Maladies des sourcils 341
I. — Anomalies et difformités 341
II. — Lésions traumatiques 341
III. — Lésions inflammatoires de la région sourcilière 345
IV. — Tumeurs de la région sourcilière 345
1° Kystes sébacés 345
2° — dermoïdes 346

Chapitre II. — Maladies des paupières 350
I. — Anomalies congénitales 350
1° Coloboma palpébral 351
2° Ablépharie et logophtalmie 351
3° Ankyloblépharon et blépharo-phimosis 352
4° Symblépharon 353
5° Épicanthus 353
II. — Troubles fonctionnels des paupières 355
1° Blépharospasme 355
2° Paralysie du muscle orbiculaire 358
3° Chute de la paupière (blépharoptose, ptosis) 358
III. — Lésions traumatiques des paupières 363
1° Contusions et ecchymoses des paupières 363

2° Emphysème des paupières 365
3° Plaies des paupières 366
4° Brûlures des paupières 369
IV. — Lésions vitales et inflammatoires des paupières 370
1° Dermatoses des paupières 370
Éphydrose 370
Chromhydrose 371
Séborrhée 372
Acné. — Millet 372
Xanthélasma 373
Herpès. — Zona ophtalmique 374
Œdème des paupières 377
2° Inflammations des paupières 378
Érysipèle 378
Phlegmon. — Abcès 379
Pustule maligne. — Œdème charbonneux 380
Blépharite ciliaire 382
Affections syphilitiques 385
Orgelet, Furoncle et Anthrax 387
Chalazion 388
V. — Tumeurs des paupières 392
1° Tumeurs bénignes 392
2° — malignes 397
VI. — Difformités acquises des paupières 399
1° Trichiasis 399
2° Entropion 403
3° Ectropion 407
4° Ankyloblépharon 413
5° Symblépharon 414
VII. — Des opérations qui se pratiquent sur les paupières 417
1° Canthoplastie 417
2° Blépharorraphie 418
3° Blépharoplastie 420
1° Procédés se rattachant à la méthode par glissement des lambeaux, dite méthode française 421
2° Procédés se rattachant à la méthode indienne 423
3° Méthode italienne modifiée 426
4° Méthode par greffe cutanée 427

CHAPITRE III. — Maladies des voies lacrymales 428
I. — *Maladies de la glande lacrymale* 430
I. — Anomalies congénitales 430
II. — Lésions traumatiques 430
III. — Inflammations de la glande lacrymale 430
1° Dacryo-adénite aiguë 430
2° — chronique 432
Fistules de la glande lacrymale 433
IV. — Tumeurs de la glande lacrymale 434
1° Kystes de la glande lacrymale 434
2° Tumeurs solides de la glande lacrymale 436
II. — *Maladies de la caroncule lacrymale* 440
III. — *Maladies des points et conduits lacrymaux* 441
I. — Anomalies et vices de conformation 441
II. — Lésions traumatiques 442
III. — Lésions inflammatoires des points et conduits lacrymaux 442
a. Déviation des points lacrymaux 443
b. Rétrécissement et oblitération des points et conduits lacrymaux . . 444
IV. — Corps étrangers et tumeurs des conduits lacrymaux 447
1° Corps étrangers, calculs, concrétions 447
2° Polypes 448
IV. — *Maladies du sac lacrymal et du canal nasal* 449
I. — Anomalies du sac lacrymal et du canal nasal 449
II. — Lésions traumatiques du sac lacrymal et du canal nasal 449

III. — Inflammations du sac lacrymal et du canal nasal 450
Inflammations chroniques du sac lacrymal et du canal nasal. 451
Dacryocystite chronique 451
1re période. — Larmoiement ou épiphora. 457
2e période. — Blennorrhée et tumeur lacrymale. 458
Complications des inflammations chroniques des voies lacrymales. . 459
1° Dacryocystite phlegmoneuse. — Abcès. 459
2° Fistule lacrymale. 461
3° Caries et nécroses. 462
Traitement des inflammations des voies lacrymales. 463
IV. — Corps étrangers et tumeurs du sac lacrymal et du canal nasal. 471

CHAPITRE IV. — Maladies des muscles de l'œil 472
I. — Strabisme. 473
A. Strabisme interne ou convergent. 480
B. — externe ou divergent. 482
Traitement du strabisme 482
II. — Paralysies des muscles de l'œil. 489
1° Des paralysies des muscles de l'œil 490
Paralysie de la troisième paire (nerf moteur oculaire commun). . 494
Paralysie de la quatrième paire (nerf pathétique). 496
Paralysie de la sixième paire (nerf moteur oculaire externe). . . 497
2° Des ophtalmoplégies. 499
III. — Contractures des muscles de l'œil. 502
IV. — Nystagmus. 503

CHAPITRE V. — Maladies de l'orbite. 505
I. — Vices de conformation de l'orbite. 505
II. — Lésions traumatiques de l'orbite 506
1. Contusions et plaies de l'orbite. 506
2. Fractures de l'orbite. 508
3. Épanchements sanguins de l'orbite. — Hématomes. 510
4. Corps étrangers de l'orbite. 512
5. Emphysème de l'orbite. 515
III. — Lésions inflammatoires de l'orbite 516
1. Ostéo-périostite orbitaire. 516
2. Inflammation de la capsule de Tenon. — Capsulite. — Tenonite . . 519
3. Phlegmon de l'orbite. 520
4. Thrombose et phlébite de la veine ophtalmique 524
IV. — Tumeurs de l'orbite. 525
1° Tumeurs des parois orbitaires 525
2° — de la cavité orbitaire. 528
a. Tumeurs non vasculaires de l'orbite. 529
a. Tumeurs solides de l'orbite. 529
b. — kystiques de l'orbite. 535
1° Kystes congénitaux. 535
2° — accidentels 539
b. Tumeurs vasculaires de l'orbite 541
1° Tumeurs non pulsatiles. 542
I. Angiomes. 542
II. Varices de l'orbite. 543
Tumeurs pulsatiles de l'orbite. 545
Diagnostic des tumeurs de l'orbite 556

NEZ, FOSSES NASALES, PHARYNX NASAL ET SINUS

(M. Gérard-Marchant).

CONSIDÉRATIONS ANATOMIQUES. 561
A. Région du nez. 561
B. Fosses nasales 562
C. Pharynx nasal. 567
D. Sinus de la face ou cavités accessoires du nez 567

Technique des principaux moyens de diagnostic et de traitement des maladies des fosses nasales 569
I. Moyens de diagnostic. — Procédés d'exploration des fosses nasales. 569
II. Principaux moyens de traitement des maladies des fosses nasales 579

PREMIÈRE PARTIE. — Maladies du nez. 585

Chapitre premier. — Lésions traumatiques du nez. 585
I. — Contusions du nez. 585
II. — Plaies. 585
III. — Fractures du nez 588
1° Fractures des os propres. 588
2° — de la cloison. 591
3° Luxation des os propres 596

Chapitre II. — Lésions vitales et organiques de l'œil. 598
I. — Inflammations. 598
1° Érysipèle 598
2° Furoncle 598
3° Eczéma. 599
4° Abcès. 599
II. — Ulcérations 599
III. — Tumeurs. 600
1° Éléphantiasis du nez 600
2° Rhinosclérome 601
3° Épithélioma du nez. 603
IV. — Lésions vitales et organiques des os du nez 603

Chapitre III. — Vices de conformation et difformités du nez. 604
A. Vices de conformation et difformités du nez proprement dit . 604
B. — — des narines 606
1° Rétrécissement. 606
2° Oblitération des narines. 607
Rhinoplastie 608
A. Restauration totale ou rhinoplastie du nez. 608
1° Méthode italienne. 609
2° — indienne. 609
3° — française. 612
B. Restauration partielle du nez 612

DEUXIÈME PARTIE. — Maladies des fosses nasales 616

Chapitre premier. — Lésions traumatiques des fosses nasales 616
I. — Contusion, ecchymose et bosses sanguines de la cloison. 616
II. — Épistaxis 618
III. — Corps étrangers et calculs des fosses nasales 624
IV. — Parasites des fosses nasales 631

Chapitre II. — Lésions vitales et organiques des fosses nasales 633
I. — Abcès de la cloison 634
A. Abcès aigus 634
B. — chroniques 635
II. — Coryza aigu. 636
III. — — chronique 644
IV. — De l'ozène. 647
V. — Coryza caséeux 655

Chapitre III. — Inflammations infectieuses des fosses nasales 657
I. — Syphilis du nez et des fosses nasales. 657
II. — De la tuberculose nasale 665
III. — Ulcère perforant de la cloison nasale. 668

Chapitre IV. — Tumeurs des fosses nasales. 670
I. — Polypes muqueux. 670

II. — Exostoses 677
III. — Ostéomes des fosses nasales et des sinus. 677
IV. — Angiomes des fosses nasales 684
V. — Adénomes cylindriques 685
VI. — Enchondromes des fosses nasales. 686
VII. — Papillomes des fosses nasales (hypertrophie papillomateuse). 687
VIII. — Tumeurs malignes des fosses nasales (Épithélioma. — Sarcome. — Tumeurs mixtes). 688

Chapitre V. — Vices de conformation et difformités des fosses nasales. 690
I. Occlusion congénitale ou acquise des orifices antérieurs ou postérieurs des fosses nasales 690
II. Sténoses et modifications de forme des fosses nasales (anomalies de la charpente osseuse ou cartilagineuse). 691
A. Dilatation du cornet moyen de la bulle ethmoïdale. . . 691
B. Établissements partiels de la cloison. 692
C. Déviation de la cloison. 693
D. Synéchies. 694

TROISIÈME PARTIE. — Maladies de l'arrière-cavité des fosses nasales ou pharynx nasal 695

Chapitre premier. — Lésions traumatiques. 695

Chapitre II. — Tumeurs. 695
1° Des tumeurs adénoïdes du pharynx nasal 696
2° Fibromes naso-pharyngiens 704
3° Polypes fibro-muqueux. 718

Chapitre III. — Vices de conformation et difformités du pharynx nasal 719

QUATRIÈME PARTIE. — Maladies des sinus 720

Chapitre premier 721
I. — Inflammations aiguës des sinus. 721
1° Le catarrhe aigu des sinus. 721
2° Empyème aigu des sinus. 722
II. — Empyèmes chroniques des sinus.. 722

Chapitre II. — Maladies du sinus maxillaire 724
I. — Lésions traumatiques du sinus maxillaire. 724
1° Plaies. — Contusions. — Fractures. 724
2° Épanchements sanguins 724
3° Corps étrangers 725
II. — Lésions vitales et organiques du sinus maxillaire. 726
1° Inflammation et abcès du sinus maxillaire. 726
2° Fistules. 733
3° Kystes muqueux du sinus maxillaire. 735
4° Tumeurs du sinus maxillaire. 737

Chapitre III. — Maladies des sinus frontaux 742
I. — Lésions traumatiques des sinus frontaux. 742
Plaies. — Contusions. — Fractures. 742
II. — Corps étrangers. 743
III. — Collections liquides du sinus frontal 745
1° Empyème des sinus frontaux. 745
2° Kystes des sinus frontaux. — Hydropisie enkystée 747
IV. — Fistules du sinus frontal 748
V. — Tumeurs du sinus frontal. 750
Polypes (sarcomes ou fibro-sarcomes) du sinus frontal. 750

Chapitre IV. — Maladies du sinus sphénoïdal. 751
Lésions traumatiques du corps du sphénoïde. 752
Ostéite et nécrose du corps du sphénoïde. 752
Empyème du sinus sphénoïdal. — Fistules. 755
Tumeurs du sinus sphénoïdal 756

Chapitre V. — Maladies des cellules ethmoïdales. 757
Empyème des cellules ethmoïdales. 757
Sinusites combinées. 758

MACHOIRES

(**M. Albert Heydenreich.**)

Chapitre premier. — Lésions traumatiques des mâchoires. 759
I. — Fractures du maxillaire supérieur. 759
II. — — — inférieur. 766

Chapitre II. — Lésions inflammatoires des mâchoires 776
I. — Périodontites. 777
1° Périodontite simple. 777
2° — expulsive 784
II. — Ostéite des maxillaires 788
1° Ostéite suppurée des maxillaires. 789
2° Ostéite hypertrophiante des maxillaires. 792
Ostéite hypertrophiante du bord alvéolaire 792
— du corps des maxillaires 792
III. — Hypertrophie diffuse des maxillaires. 794
IV. — Atrophie des maxillaires 795
V. — Tuberculose des maxillaires. 797
VI. — Syphilis des maxillaires. 799
VII. — Actinomycose des maxillaires. 800
VIII. — Nécrose des maxillaires. 801
IX. — Nécrose phosphorée. 808
X. — Des accidents provoqués par l'éruption de la dent de sagesse. 817

Chapitre III. — Tumeurs des mâchoires 823
I. — Tumeurs d'origine dentaire. 824
1° Odontomes. 828
2° Kystes dentifères. 834
3° — uniloculaires 839
4° — multiloculaires 845
5° Épithéliomes adamantins. 848
II. — Tumeurs d'origine non dentaire. 850
1° Ostéomes. 852
2° Fibromes. 854
3° Myxomes. 856
4° Lipomes 856
5° Chondromes 856
6° Sarcomes. 858
7° Épithéliomes et carcinomes 862
8° Diagnostic et traitement des tumeurs des mâchoires. 866

Chapitre IV. — Maladies de l'articulation temporo-maxillaire. 872
I. — Arthrites temporo-maxillaires. 872
II. — Constriction des mâchoires 874

Chapitre V. — Vices de conformation des mâchoires. 883

34999. — Imprimerie Lahure, 9, rue de Fleurus, à Paris.

0412188166
COLUMBIA UNIVERSITY LIBRARIES
0412188166
HEALTH SCIENCES LIBRARY